

Rehabilitacija teniskog lakta kod sportaša

Akrap, Marko

Undergraduate thesis / Završni rad

2023

Degree Grantor / Ustanova koja je dodijelila akademski / stručni stupanj: **University of Split, Faculty of Kinesiology / Sveučilište u Splitu, Kineziološki fakultet**

Permanent link / Trajna poveznica: <https://um.nsk.hr/um:nbn:hr:221:218514>

Rights / Prava: [In copyright](#)/[Zaštićeno autorskim pravom.](#)

Download date / Datum preuzimanja: **2024-07-09**



Repository / Repozitorij:

[Repository of Faculty of Kinesiology, University of Split](#)



UNIVERSITY OF SPLIT



SVEUČILIŠTE U SPLITU
KINEZIOLOŠKI FAKULTET
STRUČNI PREDDIPLOMSKI STUDIJ KINEZIOLOGIJE
SMJER KINEZITERAPIJA

MARKO AKRAP

REHABILITACIJA TENISKOGLAKTA KOD SPORTAŠA

ZAVRŠNI RAD

SPLIT, 2023.

SVEUČILIŠTE U SPLITU
KINEZIOLOŠKI FAKULTET
STRUČNI PREDDIPLOMSKI STUDIJ KINEZIOLOGIJE
SMJER KINEZITERAPIJA

REHABILITACIJA TENISKOG LAKTA KOD SPORTAŠA

ZAVRŠNI RAD

STUDENT:

MARKO AKRAP

MENTOR:

DUŠAN TODOROVIĆ

SPLIT, 2023.

Sadržaj

1. Uvod.....	1
2. Anatomska struktura lakta.....	3
3. Uzrok i način razvoja oštećenja.....	5
3.1. Patogeneza.....	7
3.2. Klinička slika.....	9
3.3. Prevalencija teniskog lakta.....	10
4. Liječenje teniskog lakta.....	11
4.1. Konzervativni pristup	11
4.2. Operativni pristup	11
5. Dijagnoza teniskog lakta	13
5.1. Subjektivni pregled.....	13
5.1.1. Kineziterapijska procjena i testovi	13
5.3. Objektivni pregled	17
6. Rehabilitacijski postupci	18
6.1. Terapijske vježbe.....	18
6.1.1. Ekscentrične vježbe.....	19
6.1.2. Koncentrične vježbe	20
6.2. Theraband vježbe.....	20
6.3. Flexbar vježbe	21
6.4. Cyriax koncept	23
6.5. Duboka poprečna frikcija.....	23
6.6. Millova mobilizacija.....	24

6.7. Terapija laserom	26
6.8. Terapija udarnim valom.....	26
6.9. Ultrazvuk.....	27
7. Zaključak	28
8. Literatura	30
Popis slika.....	34

Sažetak

Lateralni epikondilitis, drugim nazivom teniski lakat, pojava je koja pogađa i profesionalne i rekreativne sportaše. Uglavnom je prisutna kod sportova koji podrazumijevaju primjenu rekvizita kao što je reket, palice i slično. Jedan od osnovnih simptoma je pojava boli koja onemogućuje postizanje potpunog opsega pokreta ili snage potrebe za izvođenje sportskih i drugih aktivnost. Liječenje ove pojave može biti konzervativno ili operativno. Konzervativno je liječenje češći pristup, a obuhvaća različite rehabilitacijske postupke koji rezultiraju smanjenjem ili potpunim uklanjanjem nastalih simptoma.

Ključne riječi: Lateralni epikondilitis, teniski lakat, fizioterapija, fizioterapijska procjena, terapijske vježbe

Abstract

Lateral epicondylitis, also known as tennis elbow, is a phenomenon that affects both professional and recreational athletes. It is mostly present in sports that involve the use of props such as rackets, bats and the like. One of the basic symptoms is the appearance of pain that makes it impossible to achieve the full range of motion or the strength needed to perform sports and other activities. Treatment of this phenomenon can be conservative or operative. Conservative treatment is a more common approach, and includes various rehabilitation procedures that result in the reduction or complete elimination of the resulting symptoms.

Key words: Lateral epicondylitis, tennis elbow, physiotherapy, physiotherapy assessment, therapeutic exercises

1. Uvod

Uzevši u obzir suvremeni način života svakog pojedinca koji uključuje i bavljenje raznovrsnim sportovima kako bi se dinamični životni tempo i nezdrave navike svele na minimum, kao negativna posljedica pozitivnog trenda rizik je od pojave ozljeda. Posebice kada je riječ o ljudima koji se aktivno bave sportom – rekreativno ili profesionalno. Lateralni epikondilitis ili teniski lakat upravo je jedna od takvih posljedica.

Takozvani teniski lakat učestala je pojava kod sportaša koji se bave tenisom ili sličnim sportom koji uključuje uporabu reketa. Da je stanje ozbiljno pokazuju i različite studije koje se bave izučavanjem pojave i terapijskim mogućnostima liječenja ovog stanja. Navedeno je predmet izučavanja ovog rada sa svrhom prikaza teniskog lakta u suvremenim uvjetima te suvremeni rehabilitacijski pristup istome.

Predmet ovog rada prema tome predstavlja opći prikaz pojave teniskog lakta zajedno s rehabilitacijskim postupcima koji se provode u svrhu njegova liječenja, odnosno u postupcima otklanjanja simptoma i vraćanja potpune funkcije samom zglobu i svim njegovim sastavnicama.

Sam rad sastoji se od nekoliko dijelova. Prvi dio ovog preglednog rada odnosi se na anatomsku strukturu lakta. Temelj od kojeg polazi shvaćanje pojave teniskog lakta i izučavanje terapijskih mogućnosti liječenja zahvaćenog područja kod oboljelih. Drugi dio rada bavi se uzrokom i načinom razvoja bolesti jednom kada se ona pojavi te patogenezom bolesti, kliničkom slikom i na kraju prevalencijom same bolesti odnosno učestalošću pojave u odnosu na strukturu i demografska obilježja stanovništva. Treći dio rada opisuje pristupe liječenju odnosno prikazuje vrste liječenja kao što su operativni i konzervativni pristup liječenju bolesti. Četvrti dio rada u liječenje pojave teniskog lakta uvodi i fizioterapiju odnosno fizioterapijsku procjenu stanja i tijek liječenja bolesti i sprječavanja njezina daljnjeg razvoja. Također, uključuje i opisa različitih specifičnih testova koji se provode u cilju utvrđivanja postojećeg stanja te objektivni i subjektivni pregled pacijenta od strane

fizioterapeuta. Sljedeće poglavlje prikazuje sve fizioterapijske postupke koji se mogu provoditi, ovisno o stanju i tijeku bolesti kod pacijenta, a oni uključuju: terapiju udarnim valom, ultrazvuk i fonoforezu, Cyriax koncept liječenja teniskog lakta, duboku poprečnu frikciju, Millovu mobilizaciju, terapijske vježbe koje uključuju ekscentrične i koncentrične vježbe, terapiju istezanjem, terapije korištenjem pomagala kao što je Theraband i Flexbar terapija, i terapija laserom.

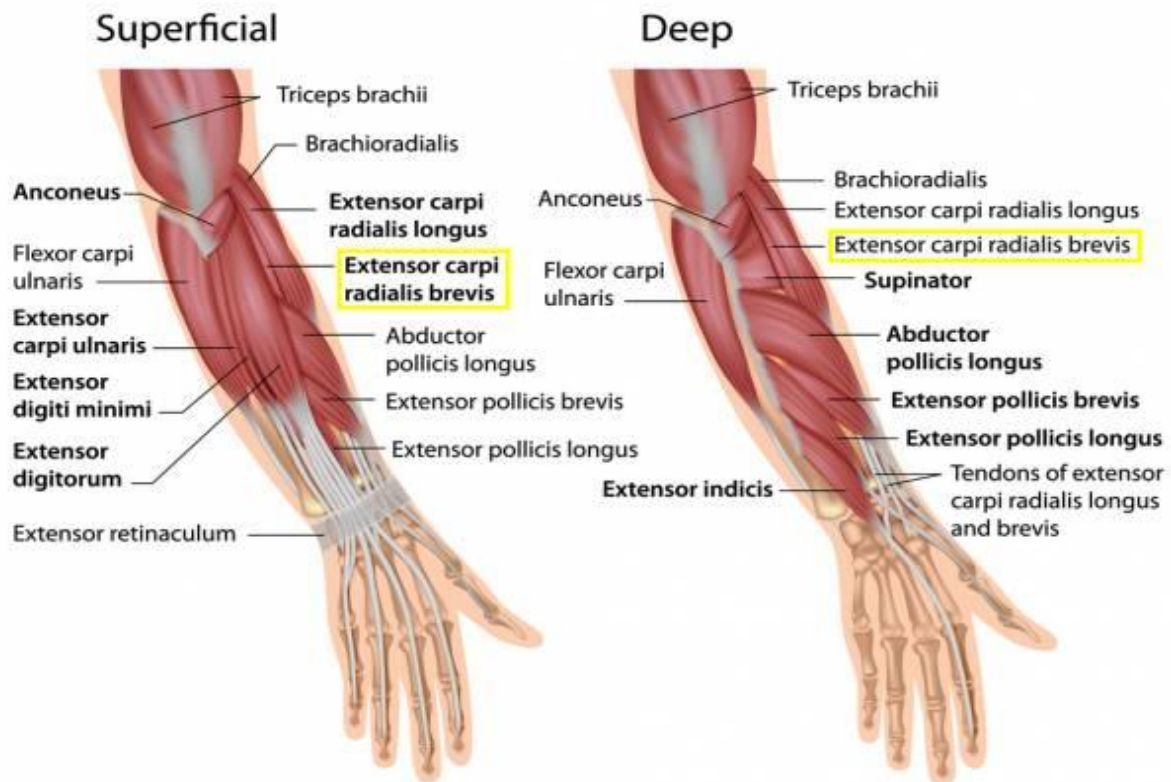
2. Anatomska struktura lakta

Zglob lakta (articulatio cubiti) predstavlja jedan od složenih spojeva, a odnosi se na ramenu (humerus), lakatnu (ulna) i palčanu (radius) kosti.

Unutar zgloba lakta međusobno se povezuju tri zgloba: humeroradijalni zglob, humeroulnarni zglob te proksimalni radioulnarni zglob. Svi povezani zglobovi međusobno dijele zglobnu čahuru, a ista je pojačana dvjema postranim svezama te prstenastom svezom koja je smještena unutar samog zgloba. Za lakatni se zglob može reći kako je i kutni i obrtni, a unutar njega moguće je i obavljanje jednostavnih pokreta koji obuhvaćaju pregibanja te pružanje podlaktice u humeroradijalnom i humeroulnarnom zglobu, te pronacija i supinacija u radioulnarnome zglobu.

Mišići podlaktice hvataju se na koštane izbočine smještene na donjem kraju nadlaktične kosti. Te izbočine nazivaju se vanjskom (epicondylus lateralis), odnosno unutrašnjom izbočinom (epicondylus medialis) [1].

Mišići prednje skupine počinju s na medijalnoj epikondili amene kosti te se veže za prednju plohu kosti podlaktice i šake. Kod površinskog sloja moguće je uočiti pronatora, radijalne pregibače zapešća, dugačke dlanske mišiće, ulnarne pregibače zapešća te površinske pregibače prstiju. Dubinski sloj sadrži duboke pregibače prstiju, dugačke pregibačke palca te četverokutne pronatore koji su ujedno i najdublje smješteni [1].



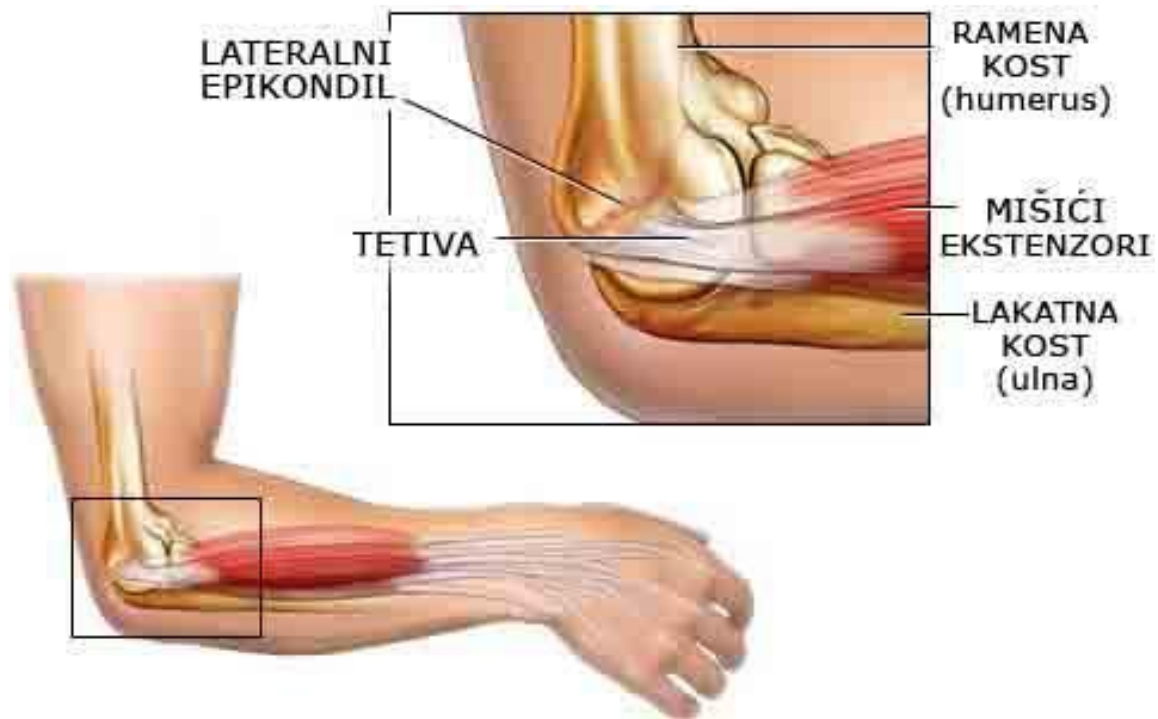
Slika 1. Mišićna struktura lakta, Izvor: MKRA, 2018.

3. Uzrok i način razvoja oštećenja

Lateralni epikondilitis ili teniski lakat najčešći je uzrok bolova lateralnog dijela lakta u odraslih osoba. Iako je obično samo-ograničavajući proces, postoje mnogi kirurški tretmani ili opcije dostupni u slučaju da teniski lakat postane kroničan i dalje uzrokuje bol. Njegov uobičajeni naziv, teniski lakat, djelomično je pogrešan, jer je stanje često uzrokovano radom i pogađa kako sportaše tako i nesportaše. Akutni napad simptoma javlja se češće kod mladih sportaša, dok kod starijih bolesnika obično se pojavljuju kronični, nepopustljivi simptomi [2].

Dijagnoza se vrši klinički kroz fizički pregled. Stoga, temeljito razumijevanje diferencijalne dijagnoze je neophodno kako bi se spriječilo nepotrebno testiranje i suvišne terapijske intervencije. Stanje većine pacijenata poboljšava se s neoperativnim mjerama, kao što su modifikacija aktivnosti, fizioterapija i injekcije. Mali postotak pacijenata će zahtijevati kirurško otpuštanje tetive ekstenzora carpi radialis brevis. Uobičajene metode otpuštanja mogu se provesti putem perkutanih, artroskopskih ili otvorenih pristupa [3].

Teniski lakat pojava je koja obično utječe na pacijente između 35 i 55 godina starosti. Bolest se uglavnom smatra samo-ograničavajućom, iako u nekim slučajevima može rezultirati i trajnim simptomima, odnosno onima koji su neosjetljivi na postupke liječenja [4].



Slika 2. Teniski lakat, Izvor: The Genesis of Healing, 2018.

U većini slučajeva pojave teniskog lakta ne može se identificirati očiti temeljni uzrok [5]. Međutim, svaka aktivnost koja uključuje pretjeranu upotrebu mišića zglobnog ekstenzora ili supinatora može biti potencijalni uzrok. Najčešće zahvaćeni mišić je ekstenzor carpi radialis brevis (ECRB), kako je izvorno opisao Cyriax [6]. Iako je popularno povezan s tenisom, tenisko lakat se može razviti iz raznih aktivnosti koje uključuju pretjeranu i ponavljajuću uporabu podlaktice, poput tipkanja, sviranja glasovira i različitih tipova ručnog rada. Kada je to ostvareno, bilo koji pokret koji snagu prebacuje na prošireni zglob može biti bolan, jer povećava opterećenje na oboljeloj zajedničkoj ekstenzornoj tetivi [5]. Smidt i van der Windt [7] identificirali su nekoliko faktora koji se koriste u sportu, primarno tenisu, i pri obavljanju poslova, a čije izbjegavanje može pomoći u ublažavanju simptoma. Autori naglašavaju da sportovi u kojima se koristi reket mogu uzrokovati stanje zbog kombinacije čimbenika:

- 1) netočna tehnika (pogrešno pozicioniranje stopala i udaranje lopte kasno ili savijeni lakat);

- 2) produljeno trajanje igre;
- 3) učestalost igranja;
- 4) veličina ručke reketa (koja utječe na polugu sile kroz podlakticu);
- 5) težina reketa.

Pojava teniskog lakta povezanog s radom može se povezati s alatom za rukovanje težim od 1 kg, opterećenjem težim od 20 kg više od deset puta dnevno, i ponavljajućim pokretima dulje od dva sata [8].

3.1. Patogeneza

Teniski lakatse prije smatrao tendinitisom, koji nastaje kao upala tetive [9]. Međutim, histopatološki je pokazano da ima malu količinu upalnih stanica kao što su makrofagi i neutrofilni [11].

Stanje se sada smatra tendinozom, što je definirano kao degenerativni proces. Postoji nekoliko dobro definiranih histoloških stadija koje proizlaze iz takvih ponavljajućih mikrotrauma.

Stadij 1: U početku postoji akutni upalni odgovor, koji se ponekad može potpuno riješiti, a tijekom kojih pacijenti mogu potražiti liječničku pomoć.

Stadij 2: Ako se stanje održi, histološki se može vidjeti koncentracija fibroblasta, vaskularne hiperplazije i neorganiziranog kolagena, poznatih zajedno kao angiofibroblastična hiperplazija. Postoji hipercelularnost u organiziranom i neorganiziranom modelu u odnosu na orijentaciju mišićnih vlakana. Ti čimbenici kombiniraju da rezultiraju tendinozom. Ovo je najčešća faza u kojoj se pacijenti pojavljuju za liječenje.

Stadij 3: Kontinuirana akumulacija patoloških promjena dovodi do strukturnih neuspjeha tetive, s djelomičnom ili potpunom rupturom.

Stadij 4: Tetiva pokazuje svojstva faze 2 ili 3 ozljede, s ostalim povezanim promjenama kao što su fibroza, kalcifikacija mekih struktura unutar neorganiziranog labavog kolagena, te tvrda koštana kalcifikacija.

Iako se degeneracija smatra glavnim uzrokom tendinoze, naredne su studije ukazivale na druge uzroke. „Nedovoljna upotreba“ ili zaštita od naprezanja, gdje određeni dijelovi tetive redovito osjećaju manje od uobičajene količine opterećenja, mogu dovesti do strukturnih slabljenja tetive, čime je ona osjetljivija na ozljedu [12].

Histopatološka ispitivanja ekstenzora carpi radialis brevis (ECRB) u bolesnika s dijagnozom teniskog lakta koja traje duži niz godina pokazala su postojanje nedostataka i nekrozu u vlaknima kao i pojavu znakova koji upućuju na regeneraciju vlakana samog mišića. Ovi se nedostaci smatraju posljedicom slabijeg korištenja mišića zbog inhibicije boli ili straha od boli. Sile preklapanja, za razliku od zateznih sila, dovode do progresivno fibrokartiloznog sastava ECRB. Kao rezultat toga, to čini slabiji spoj kosti i pretpostavlja se da to inicira razvoj tendinoze [13].

Iako je poznato da struktura zahvaćene tetive u teniskom laktu degenerira s višestrukim mikro-traumama, sama po sebi nije dovoljna da objasni varijabilnost simptoma bolesnika. Uzrok boli u teniskom laktu smatra dijelom zbog povećane koncentracije neurotransmitera kao što je glutamat, koji senzibilizira odgovor boli i usmjerava nadraženost od kemikalija kao što je laktat, za koje je utvrđeno da se povećavaju u tendinopatiji [14].

Bolesnici s teniskim laktom mogu predstavljati bol u neurološkim područjima daleko od mjesta ozljede. Naime, uočeno je da 56% pacijenata s teniskim laktom povezuje bol u vratu. Međutim, bolovi u vratu i ramenima mogu biti posljedica prekomjernog korištenja ili promjene biomehanike kao posljedice boli lakta [13].

3.2. Klinička slika

Jednim od najistaknutijih simptoma pojave teniskog lakta je bol. Bol može uzrokovati palpacija ekstenzorskih mišića kod teniskog lakta. Smjer kretanja boli može biti određen uz nadlakticu ili niz podlakticu, dok u jako malom broju slučajeva može doći i do područja trećeg i četvrtog prsta. Osim navedenog, u značajnom broju slučajeva moguće je uočiti i kako je fleksibilnost, ali i snaga unutar ekstenzora ručnog zgloba, ako i kod stražnjih ramenih mišića nedostatna [15].

U svom radu Warren [16] navodi kako je moguće razlikovati četiri osnovna stupnja razvoja teniskog lakta, u ovisnosti o intenzitetu simptoma:

1. Bol koju osoba osjeća i do nekoliko sati nakon izvođenja uzročnih aktivnosti
2. Bolovi koji se pojavljuju neposredno poslije ili pri kraju izvođenja uzročnih aktivnosti
3. Bolovi koji se pojavljuju u tijeku izvođenja aktivnosti, a koji imaju tendenciju pojačavanja nakon izvođenja aktivnost
4. Trajno prisustvo boli koje onemogućuje izvođenje bilo kakvih aktivnosti

Najmanje pacijenata prijavljuje nedostatak snage koja je potrebna prilikom udara ili smetnje koje se mogu pojaviti prilikom nošenja predmeta u ruci. Ova slabost smatra se posljedicom slabljenja prstiju i supinatora. Kod nekih osoba, iako se to pojavljuje vrlo rijetko, moguća je pojava osjećaja paralize na području prstiju [16].

Trajanje simptoma bilježi se od oko 2 tjedna pa sve do trajanja od 2 godine, a 89% pacijenata se oporavlja u roku od 1 godine bez ikakvog liječenja osim izbjegavanja bolnih pokreta (kada je riječ o sportskim ozljedama) [17].

3.3. Prevalencija teniskog lakta

Istraživanja pokazuju da će oko 40% ljudi će doživjeti pojavu teniskog lakta u nekom trenutku svog života [18]. Najčešće se javlja osoba u dobi između 35 i 54 godine života [19]. U izvješću o prevalenciji teniskog lakta od 1 do 3% bolesnika unutar opće populacije posjećuju liječnike opće prakse [20]. Do 50% svih tenisača također doživljava neku vrstu bolova lakta, od kojih 75 do 80% bolove u laktu pripisuje teniskom laktu [21].

4. Liječenje teniskog lakta

Dijagnoza teniskog lakta započinje pitanjima o razini aktivnosti, faktoru rizika pojedinog zanimanja, rekreativnom sportskom sudjelovanju, lijekovima i drugim medicinskim poteškoćama. Živci, mišići, kosti i koža se pregledavaju tokom dijagnostičkog postupka, a od ključne je važnosti za liječenje spoznati koje aktivnosti uzrokuju simptome i gdje se na ruci simptomi pojavljuju [22].

4.1. Konzervativni pristup

Neoperativno medicinsko upravljanje teniskim laktom početno se temelji na sljedećim principima: ublažavanju boli i kontroliranjem upale. Oslobođanje boli može se riješiti odmorom i izbjegavanjem bolnih aktivnosti. S druge strane, upala može biti spriječena u akutnim slučajevima. Preporučuje se i uporaba hladnih obloga koji mogu sadržavati kantarion, gavez ili slične pripravke, i to tri puta dnevno tijekom 15 minuta, jer smanjuje upalni odgovor smanjujući razinu kemijske aktivnosti i vazokonstrikcijom, što smanjuje oteklinu. Povišenje ekstremiteta također je indicirano ako je prisutan edem zgloba ili prstiju [23]. Korištenje protuklizne udlage lakta može biti korisno jer igra ulogu sekundarnog mjesta vezivanja mišića i ublažava napetost boli teniskog lakta. Udlaga se stavlja oko podlaktice (ispod glave radijusa) i dovoljno je pritegnut da se, kada pacijent pokreće ekstenzore zgloba, prejak ne aktiviraju mišići [22].

4.2. Operativni pristup

Ukoliko se simptomi teniskog lakta pokazuju otpornima na kirurško liječenje. Obično se radi o neuspjelom konzervativnom liječenju više od 6 mjeseci. Većina kirurških postupaka za teniski lakat uključuju uklanjanje oboljelog dijela mišića i ponovno povezivanje zdravog mišića natrag u kost. Pravi kirurški pristup ovisit će o nizu čimbenika. To uključuje opseg

ozljede, opće zdravlje i osobne potrebe. Najčešći pristup operacije teniskog lakta je otvorena operacija. To uključuje izradu rezova preko lakta. Otvorena operacija može se izvesti i kao ambulantna operacija. U tim slučajevima, rijetko je potrebno noćenje u bolnici. Teniski lakat također se može tretirati korištenjem sitnih instrumenata i malih rezova u ambulantnom postupku [24].

5. Dijagnoza teniskog lakta

5.1. Subjektivni pregled

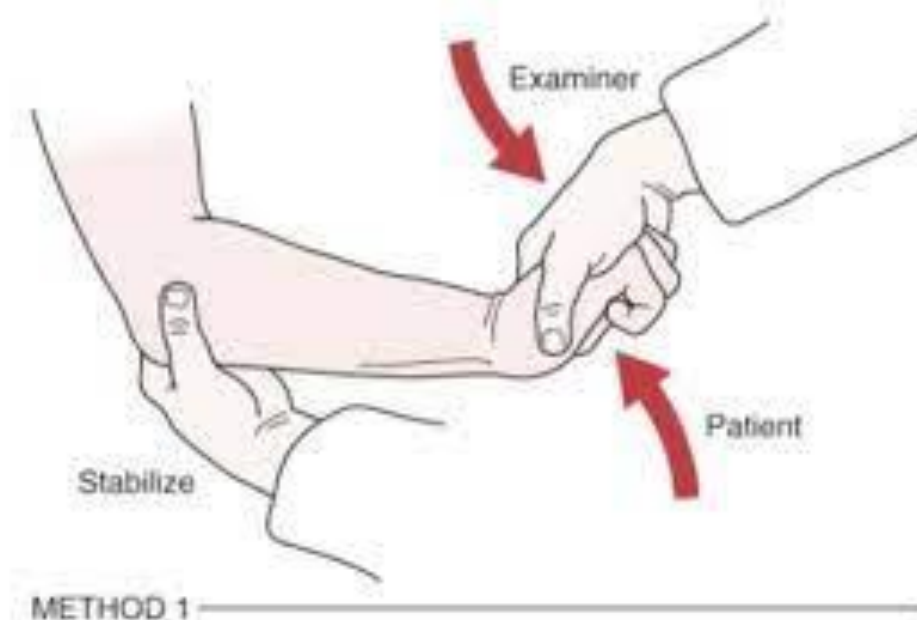
Subjektivni pregled pacijenta sastoji se od anamneze trenutnog i prethodnog stanja pacijenta, prikupljanja osobnih podataka kao što su dob, spol, zanimanje, hobi u obliku sportskih aktivnosti kojima se svakodnevno bavi, simptomi i tegobe koje osjeća, ponašanje simptoma te opće zdravstveno stanje. Početak boli obično se javlja 24-72 sata nakon provokacijske aktivnosti koja uključuje produljenje zgloba. Bol se može kretati prema podlaktici te prema zglobu i ruci. Javljaju se i značajne poteškoće s podizanjem i hvatom (bol +/- slabost). Smatra se da u ovom slučaju bol uzrokuju promjene u biomehaničkim čimbenicima - novi teniski reket, prekomjerna vježba, loša tehnika, ozljeda ramena i sl. [26].

5.1.1. Kineziterapijska procjena i testovi

Za ispitivanje težine stanja bolesti teniskog lakta, koristi se dinamometar i upitnik za procjenu teniskog lakta (PrTEEQ, Patient-rated Tennis Elbow Evaluation Questionnaire) [25]. Dinamometar koji se koristi pri mjerenju ili pri vježbi izokinetički jest uređaj koji dopušta voljnu mišićnu kontrakciju u različitim, od operatora postavljenim uvjetima brzina relativnog gibanja u zglobovima. Ovakav je način mogućeg gibanja u suprotnosti s ostalim vrstama uređaja u kojih se brzina u zglobu mijenja za vrijeme relativnog gibanja. PrTEEQ je upitnik s 15 točaka, koji je dizajniran za mjerenje boli podlaktice u bolesnika s teniskim laktom. Bolesnici ocjenjuju vlastitu razinu boli na ljestvici od 0 do 10, a sastoji se i od 2 podskale. Postoji podskala boli (0 = nema boli, 10 = najgore zamislivo) i funkcija podskale (0 = nema poteškoća, 10 = nije u mogućnosti) [26]. Specifični testovi koji se uz navedeno provode su i:

Cozenov test

Cozenov test je također poznat kao rezistentan test proširenja zgloba. Lakat se stabilizira u savijanju od 90°. Fizioterapeut palpira lateralni epikondil te drugom rukom stavlja pacijentovu ruku u radijalno odstupanje i pronaciju šake. Zatim se od bolesnika traži da se odupre produženju zgloba. Test je pozitivan ako pacijent doživi oštru, iznenadnu, tešku bol u lateralnom epikondilu [27].



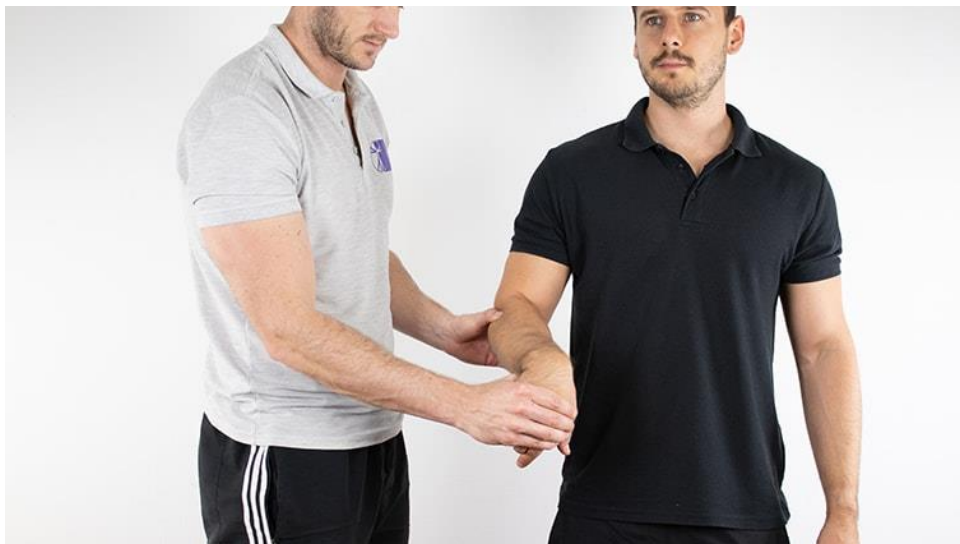
Slika 3. Cozenov test, Izvor: Mobile Physiotherapy Clinic, 2022.

Test stolca

Test stolca provodi se tako da pacijent prihvati stražnju stranu stolca i pokušava podići stolac pomoću tri prsta, a lakat mu je potpuno ispružen. Test je pozitivan ako se bol pojavljuje na lateralnom epikondilu [28].

Milov test

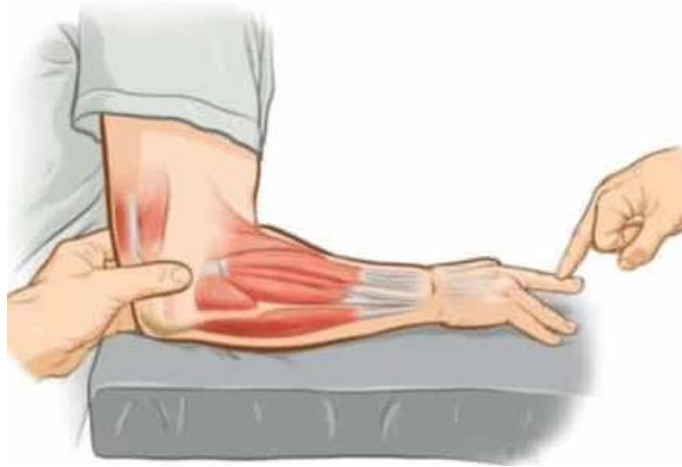Ova se vrsta testa provodi na način da pacijent sjedi s gornjim dijelom trupa relaksiran na stranu i ispruženim laktom. Fizioterapeut pasivno proteže zglob u savijanju i pronaciji. Bol u lateralnom epikondilu je pozitivan znak za teniski lakat [28].



Slika 4. Milov test, Izvor: Physiotutors, 2022.

Maudsleyjev test

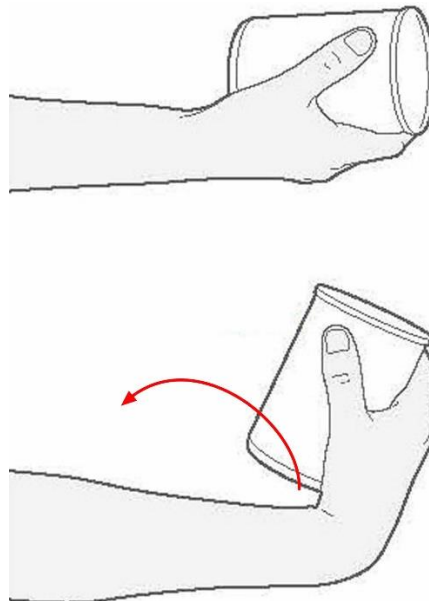
Ispitivač se odupire trećem prstu, dok palpira lateralni epikondil. Test je pozitivan ako je indicirana bol preko lateralnog epikondila [29].



Slika 5. Maudsleyjev test, Izvor: Orthofixar, 2022.

Test šalice za kavu

Dok se radi određena aktivnost kao što je podizanje pune šalice kave ili boce mlijeka od pacijenta se traži da ocjenjuje svoju bol na skali od nula do deset [29].



Slika 6. Test šalice za kavu, Izvor: HealthJade, 2022.

5.3. Objektivni pregled

Elementi objektivnog pregleda su opservacija i palpacija koštano zglobnog ustroja u različitim položajima, opservacija i palpacija mišića, mekog tkiva te kože. Ostali elementi objektivnog dijela procjene su mjerenja i testovi. Opservira se opći izgled ruke, položaj gornjih ekstremiteta, kut nošenja, varus i valgus deformacije lakta, funkcionalna pokretljivost lakta, krepitacije, parestezije, oteklina, oštećenje kože i promjenu boje, samostalnost pri izvođenju zadataka ili potrebu korištenja pomagala kao što su zavoj, udlaga ili ortoza. Palpacija se provodi u sjedećem ili ležećem položaju [30].

6. Rehabilitacijski postupci

Postoje različite intervencije kod liječenja teniskog lakta, sve s istim ciljem: smanjenja boli, smanjenje upale i povratak funkcije [31]. Pokazalo se je da je upravljanje terapijskim modalitetima, uključujući samo neke od postupaka, primjerice terapijski ultrazvuk za teniski lakat i ciljanu kineziterapija, značajno bolje od metoda liječenja "čekati i vidjeti". Modifikacija aktivnosti, kada je to moguće, može uvelike doprinijeti sprječavanju ponavljajućih epizoda teniskog lakta [32].

6.1. Terapijske vježbe

Terapijske vježbe obuhvaćaju režim ili plan tjelesne aktivnosti dizajnirane i propisane za specifične terapijske ciljeve. Njegova je svrha vratiti normalnu funkciju mišićno-koštanog sustava ili smanjiti bol uzrokovanu bolestima ili ozljedama.

Snaga, izdržljivost i mobilnost trebaju se poboljšati vježbama nakon što su bol i upala pod kontrolom. Istraživanja su rezultirala su dokazima koji idu u prilog korištenju terapija ekscentričnim vježbama te koncentričnim vježbama prilikom postupaka liječenja pacijenata s dijagnozom teniskog lakta. Iste su prikazane kao učinkoviti, neinvazivni tretmani kod pacijenata kod kojih je teniski lakat kronična pojava [37].

Literatura o liječenju teniskog lakta upućuje na to da su vježbe jačanja i istezanja najvažnije komponente programa vježbanja, zbog toga što tetive ne bi trebale biti samo jake nego i fleksibilne. Vježbe za istezanje namijenjene su poboljšanju fleksibilnosti ekstenzorne skupine mišića. Te vježbe trebaju biti dinamične i kontinuirane sve dok se kretanje zgloba ne pokaže jednako kao i na neinvazivnoj strani. Osnovni princip faze istezanja je da se produljenjem tetive tijekom relaksacije može smanjiti nastanak ozljede. Najbolji položaj istezanja za Extensor Carpi Radialis Brevis tetive postiže se laktom u produžetku,

podlakticom proniranom, zglobom u fleksiji i ulnarnoj devijaciji prema toleranciji bolesnika. To se istežanje treba držati 30-45 s i 3 puta prije i poslije ekscentričnih vježbi, tijekom svakog tretmana s 30 s i fazom odmora. Drugi programi kažu da se vježbe za istežanje ekstenzorskih mišića ručnog zgloba i prstiju trebaju vršiti na sljedeći način: potpuno ispružiti lakat uz palmarnu fleksiju zgloba. Točka maksimalnog bez-bolnog produljenja u trajanju od 15 do 25 minuta. Ove vježbe se ponavljaju četiri do pet puta dnevno s dvije serije od deset vježbi u svakoj terapiji: pacijent treba uvijek stati na prvom znaku boli. U ovoj fazi terapije, pacijent bi također trebao obavljati izotonične vježbe, jednom dnevno, prema sljedećem planu:

1. vježbe istežanja = ponoviti 10 puta (15-25 sekundi)
2. Izotonične vježbe = ponoviti 15 puta (3 serije)
3. vježbe istežanja = ponoviti 10 puta (15-25 sekundi)
4. led = masaža s cold-pach-om 3-5 minuta [41]

6.1.1. Ekscentrične vježbe

Postoje tri principa ekscentričnih vježbi. To su opterećenje (otpor), brzina i učestalost kontrakcija.

1. Otpor = Povećanje opterećenja osigurava da tetiva podliježe većem stresu i predstavlja temeljnu osnovu progresije vježbanja. Osnova svih programa tjelesnog izvođenja vježbi je ovaj princip progresivnog opterećenja. Prema pacijentovim simptomima, važno je da se opterećenje ovih ekscentričnih vježbi povećava.
2. Brzina = Brzina kontrakcija je također temeljni princip uspješnih ekscentričnih vježbi. U svakoj se terapiji treba povećati brzina ekscentričnog treninga. Zbog toga se opterećenje na tetivu povećava kako bi se stimulirao mehanizam ozljede. No terapeuti moraju osigurati da pacijenti polako provode ekscentrične vježbe kako bi izbjegli bol.
3. Frekvencija kontrakcija = Frekvencija kontrakcija je treće načelo ekscentričnih vježbi. U literaturi mogu postojati varijacije skupova i ponavljanja. Prema

terapeutima, obično se mogu izvoditi 3 seta od 10 ponavljanja bez preopterećenja ozlijeđene tetive, što je određeno tolerancijom pacijenta. Lakat je u punom opsegu, podlaktica u pronaciji i ruka je podržana. U ovom položaju postiže se najveći rezultat jačanja ekstenzorskih tetiva zgloba. Ova preporuka i frekvencija mora biti specifična za pacijenta [41].

Prema rezultatima pojedinih istraživanja koja su uspoređivala primjenu koncentričnih i ekscentričnih vježbi rezultirala su zaključcima kako je veća primjena koncentričnih vježbi utjecala na smanjenje boli kod pacijenata, povećanje mobilnosti i mišićne snage u slučajevima pojave teniskog lakta [37].

6.1.2. Koncentrične vježbe

Tijekom koncentričnog dijela pokreta događa se kontrakcija mišića. Ipak, ekscentrični dio pokreta puno važniji od koncentričnog. Istovremeno, ekscentrični dio pokreta je puno lakši od koncentričnoga, pa omogućuje i rad s puno većim težinama, a što rezultira značajnim povećanjem snage. Pravilo da se svaka terapija vježbama sastoji od 75 % vježbi s naglaskom na koncentrične kontrakcije, 15 % vježbi s naglaskom na ekscentrične kontrakcije i 10 % vježbi s naglaskom na izometričke kontrakcije [41].

6.2. Theraband vježbe

Theraband vježbe se obavljaju svaki dan 3 od 10 serija ponavljanja. Može se primiti jedna strana theraband trake ispod nogu ili na drugom mjestu te se uzme drugu stranu u ruci ili se ima mala težinu u svojoj ruci. Pacijent započinje vježbu u savijanju zgloba, a zatim ispruži zglob i polako se vraća na polaznu poziciju. Ova vježba je koncentrična i ekscentrična vježba

za mišićni ekstenzor. Zaključeno je da je nadgledana vježba koja se sastojala od statičkog istezanja i ekscentričnog jačanja imala najveći učinak u smanjenju boli, jačanju i poboljšanju funkcije. Kada pacijenti to mogu učiniti, mogu napredovati u drugu boju therabanda ili povećati težinu. U ovom su istraživanju ispitanici bili dodijeljeni grupi A ili B. Skupina A primila je nadziran terapijski program vježbanja koji je uključivao statičko istežanje Extensor Carpi Radialis Brevis, a potom ekscentrično jačanje zglobnih ekstenzora. Skupina B tretirana je s Cyriax metodom. Skupine koje su provodile nadzirane vježbe (skupina A) tijekom 4 tjedna pokazale su značajno veće poboljšanje u smanjenju boli i funkcionalnom statusu od terapije Cyriax metodom [16].

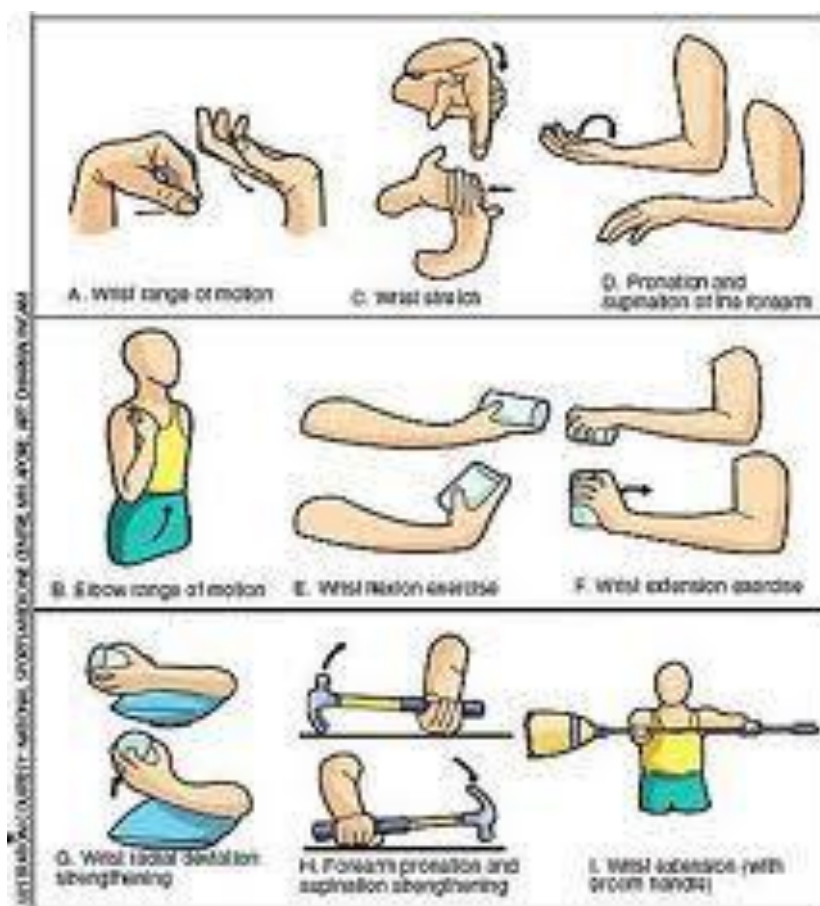


Slika 7. Prikaz Theraband vježbe, Izvor: Ethela Medicine, 2018.

6.3. Flexbar vježbe

Flexbar je učinkovita i korisna ekscentrična vježba za pacijente s teniskim laktom. Ova otporna gumena opruga je jednostavna za korištenje kod kuće i izvrstan je primjer istinske "prakse utemeljene na dokazima" u fizioterapiji. Upute za 5 koraka vježbe. FlexBar se drži u zahvaćenoj ruci. Provjeri se je li u produžetku ručnog zgloba. Drugi kraj mora se držati s

nepodijeljenom rukom. FlexBar se rotira s nepromijenjenim ručnim zglobom dok se drži. Vježba FlexBar izvodi se svaki dan za 3 seta od 15. Potrebno je 4 sekunde da se dovrši svako ponavljanje i između svakog od 15 ponavljanja ima 30 sekundi odmora. Jednom kada pacijenti mogu izvesti 3 seta od 15, napreduju u drugu boju FlexBar s većim intenzitetom ekscentričnog otpora. Terapija je nastavljena sve dok pacijent nije isključio simptome koji su se dogodili u prosjeku 7 tjedana terapije s 10 kliničkih posjeta. Terapiju treba nastaviti dok se ne pojavi rješenje problema ili smanjenje boli [16].



Slika 8. Prikaz ekscentričnih vježbi, Izvor: Infinitum progresum, 2018.

6.4. Cyriax koncept

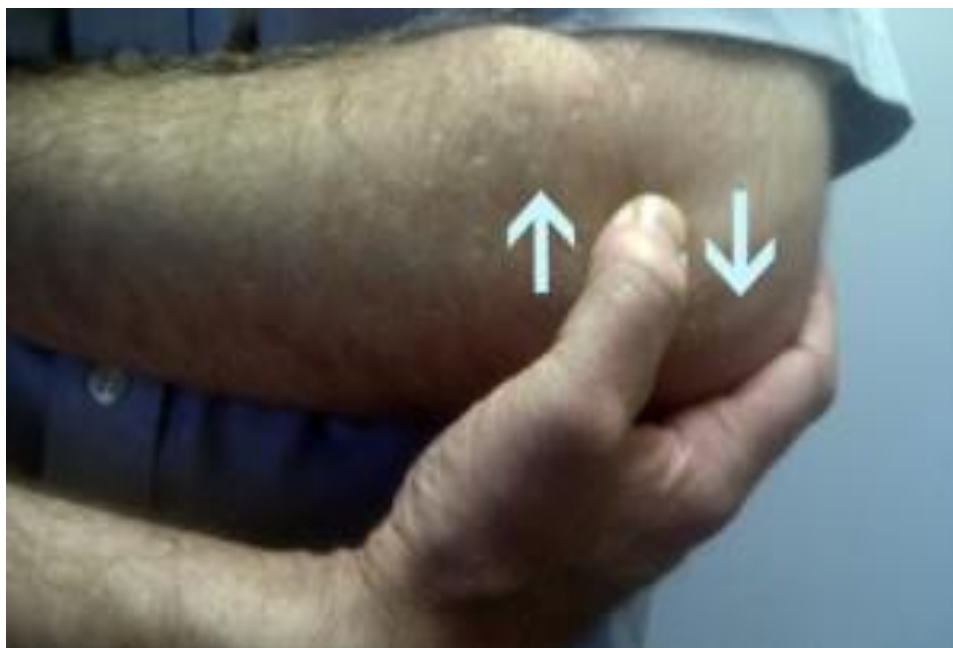Različita su istraživanja pokazala da je fizioterapija Cyriax bolja terapija u usporedbi s fonoforezom i vježbanjem za liječenje teniskog lakta. Grupa na kojoj je testirana cyriax metoda imala je znatno bolje rezultate za sva mjerenja pri praćenju. Makar Rajadurai i suradnici [31] pokazuju da nadgledani program vježbanja može biti prvi tretman u upravljanju teniskim laktom u usporedbi s Cyriax metodom. Mnogo više istraživanja, zaključuju, treba biti provedeno kako bi dokazala učinkovitost korištenja tretmana kao što je Cyriax koncept.

U slučaju primjene ovog koncepta u liječenju teniskog lakta radi se o vrlo uobičajenoj intervenciji koja kombinira upotrebu dubokih poprečnih trenja (DPF) s Millovim manipulacijama, koje je uspješno korišteno za liječenje teniskog lakta. Obje gore navedene komponente za liječenje moraju se zajednički koristiti u navedenoj sekvenci, a sam pacijent mora slijediti protokol tri puta tjedno tijekom četiri tjedna. Postoji nekoliko kontraindikacija ove terapije: aktivne infekcije, poremećaji živčanih struktura, luženje i kalcifikacija mekih tkiva, aktivni reumatoidni artritis, antikoagulant [37].

6.5. Duboka poprečna frikcija

Duboka poprečna frikcija je specifična vrsta masaže vezivnog tkiva primijenjena upravo na strukturu mekog tkiva. Terapeut mora pokušati postići analgetski učinak primjenom DPF-a na mjestu lezije 10 minuta dok se ne postigne zadovoljavajući učinak, a sve za pripremu tetive za manipuliranje Millovom mobilizacijom. Bol tijekom masaže smatra se pogrešnom indikacijom. Potreban je interval od 48 sati između dva tretmana (usporedba učinkovitosti nadzirane vježbe) [37]. Svrha dubokog trenja je održavanje pokretljivosti unutar struktura mekog tkiva. Čini se da ima funkciju ublažavanja boli zbog modulacije nociceptivnih impulsa (teorija kontrole vrata), bolje usklađivanje fibrila vezivnog tkiva, omekšava ožiljak i povećava protok krvi. Pacijent bi trebao biti postavljen s rukom potpuno supiniranom na

90° savijanja lakta, potrebno je identificirati područje nježnosti na lateralnom epikondilu i primjenjivati pritisak (DTF), s vrhom palca na lateralnom epikondilu, u stražnjem smjeru. Druga ruka stabilizira pacijentov zglob [38].

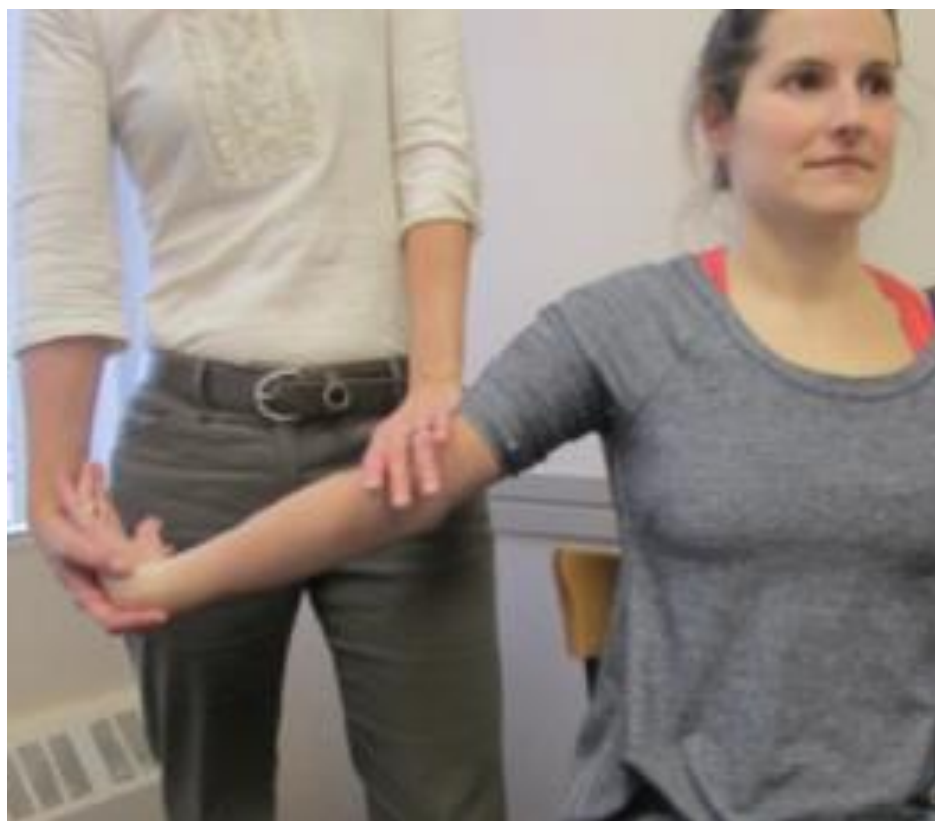

Slika 9. Duboka poprečna frikcija, Izvor: Spinalis, 2018.

6.6. Millova mobilizacija

Millova mobilizacija je najčešća tehnika koju koriste fizioterapeuti. Cilj ove tehnike je produžiti tkivo unutar koštanog spoja, čineći područje pokretnim i bezbolnim. Koristi se za oponašanje mehanizma spontanog oporavka. Namjera Milla bila je prebaciti prstenasti ligament i zamijeniti ga. Cyriax je, međutim, otkrio da avularni ligament primjenjuje najveće moguće istezanje napetosti mišića ekstenzora i zato se manipulativni postupak treba provesti s oštrim trzajem kako bi se otvorila ruptura u tetivi i ublažila napetost na tetivu [39]. Millova manipulacija može biti izvedena samo ako se može postići potpuno bezbolno produženje

lakta i pravilnom tehnikom. Kako bi se spriječio da se simptomi pogoršaju, tijekom postupka mora se postići potpuna fleksija zgloba. Pacijent sjedi s ozlijeđenim ekstremitetom, terapeut stoji iza pacijenta, stabilizira bolesnikov zglob u punoj pronaciji i fleksiji, dok je druga ruka smještena na olecranon. Održavanje savijanja zgloba je važno jer neuspjeh u održavanju ove pozicije može dovesti do sile od strane humeroulnarnog zgloba. Ova manipulacija može proizvesti blagu nelagodu u trenutku njezine izvedbe. Terapeut primjenjuje ovaj postupak 2-3 puta tjedno dok se pacijent ne izliječi, maksimalno u rasponu od 4 do 12 terapija [40].



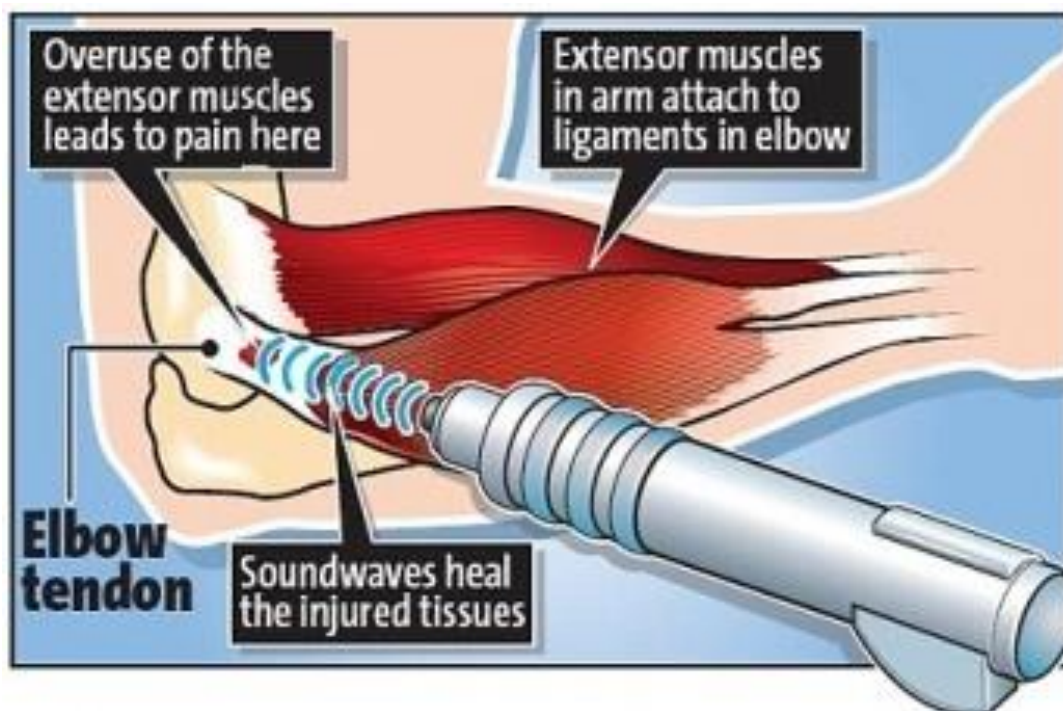
Slika 10. Millova mobilizacija, Izvor: Physiopedia, 2022.

6.7. Terapija laserom

Sustavni pregled 97 podskupina od pet ispitivanja koja su koristila lasere [43] od 904 nm i doze od 0,5 do 7,2 J, značajno je dala uvid u stupanj koliko se zapravo dobrobiti može osigurati terapijom laserom (MD 17, 95% CI 9 do 26) i vjerojatnosti općeg poboljšanja (RR 1.5, 95 % CI 1,3 do 1,8) laserskim postupkom u usporedbi s placebom. Pregledom su pronađena još tri RCT-a koji su koristili 904 nm laserski laser, među kojima nisu svi imali koristi od lasera u usporedbi s usporednim skupinama u kratkom roku, možda zbog toga što su usporedne skupine primile aktivne intervencije kao što je vježba. Dva nedavna RCT-a koja nisu bila uključena u raniji sustavni pregled proučavali su dvostruku valnu duljinu 980/810 nm (naspram placebo) 100 ili 820 nm i nisu izvijestili o razlikama. Nedostatak koristi od lasera u pojedinim slučajevima može biti posljedica neodgovarajućeg odabira valne duljine ili, u jednoj studiji, pogreška tipa II (n = 16) [43].

6.8. Terapija udarnim valom

Terapija udarnim valom (ESWT terapija ili Extracorporeal Shockwave terapija) za teniski lakat je terapija udarnim valovima, odnosno metoda liječenja višestrukih tendonopatija koje se mogu koristiti za liječenje teniskog lakta. ESTW je tehnika obrade u kojoj su pacijenti izloženi snažnim impulsima mehaničkih valova koji se mogu koristiti na prilično točnim položajima. Analizirana studija [34] istražuju učinke ekstraporornih udarnih valova na teniskom laktu. Statistička analiza vizualne analogne ljestvice (VAS), upitnik o invaliditetu ruku i ramena (DASH) i rezultati testiranja čvrstoće pri udaru pokazali su nakon tretmana, pa čak i u praćenju nakon 6 mjeseci od terapije, značajnu razliku u usporedbi ispitivane skupine u odnosu na kontrolnu skupinu. Korištenje ESWT-a omogućilo je smanjenje boli funkcionalnog poremećaja u bolesnika s teniskim laktom [36].



Slika 11. Terapija ultrazvučnim valovima, Izvor: BTL, 2018.

6.9. Ultrazvuk

Uzevši u obzir konkretna istraživanja [36], prikupljeni podaci iz četiri RCT-a (n = 266) nisu pronašli nikakvu razliku u vjerojatnosti općeg poboljšanja u kratkom roku (do 12 tjedana) između korištenja ultrazvuka i placebo (RR 1,3, 95% CI 0,9 do 1,9). Postoje dokazi iz tri RCT-a da se ultrazvuk ne razlikuje ni od fonoforeze u kombinaciji s ortofonom lakta, akupunkturou ili masažnom frikcijom u ublažavanju boli. Zaključci iz prethodnih sustavnih pregleda ostaju nepromijenjeni: ultrazvuk nije učinkovitiji od placebo za ublažavanje boli ili općeg poboljšanja u kratkom roku.

7. Zaključak

Suvremeni način života, osim pozitivnih utjecaja na život pojedinca uvelike može povećati rizik od pojave ozljeda ili nepovoljnih stanja. Pojava teniskog lakta kod ljudi uzrokovana je najčešće nepravilnostima i naporima tokom bavljenja sportom koji uključuje korištenje reketa i sličnih pomagala. Osim pojedinca koji svoje stanje može popraviti pravilnim izvođenjem pokreta ključnu ulogu u ispravljanju postojećeg stanja igraju fizioterapeuti.

Fizioterapijski pristup u prevenciji i rehabilitaciji teniskog lakta razvijao se kroz vrijeme, od osnovnih vježbi do korištenja suvremenih informatičkih tehnologija. Tako kada govorimo o uključenosti fizioterapeuta u liječenje ove vrste bolesti govorimo prvenstveno o cjelokupnom procesu u koji sam fizioterapeut mora biti uključen. Iz analizirane literature jasno je vidljivo da isti sudjeluje u procesu liječenja od samog početka odnosno postavljanja dijagnoza pacijentu koji se žali na bolove u području lakta. Uključenost se očituje kroz objektivnu i subjektivnu procjenu koja rezultira točnom dijagnozom i utvrđivanjem daljnjeg tijeka liječenja i rehabilitacije.

Fizioterapijski pristup s vremenom i razvojem postao je raznolik. Vidljivo je da je u većini slučajeva neinvazivan te da uključuje motoričke pokrete kao sredstvo ispravljanja nastalih oštećenja. Terapijske vježbe, kao primarno sredstvo korištenja svakog fizioterapeuta dosegle su zavidnu razinu u uspješnosti rješavanja pacijentovih tegoba. Brojna istraživanja su potvrdila da su upravo ekscentrične vježbe te koje imaju najveći blagotvorni učinak na ozljedu u vidu teniskog lakta. Ono što je u tom trenutku potrebno pacijentu je vraćanje snage bez oštećenja mišića ili tetiva tog područja. U same vježbe uklapaju se i određena pomagala s otporom kako bi se postigao isti efekt, dok je uz sve navedene oblike vježbanja od ključne važnosti provoditi i terapiju istezanjem kako bi se mišići, kosti i tetive održali u pravilnom položaju te da ne bi došlo do većih oštećenja kod pacijenta. Suvremena medicinska tehnologija danas igra jednu od bitnih uloga u liječenju svake, pa tako i ove bolesti. Naime, u terapijskim postupcima koriste se i ESWT terapije, ultrazvuk i fonoforeza, terapija laserom, a sve u cilju što bržeg i učinkovitijeg sprječavanja pogoršanja stanja pacijenta.

Iz navedenog je vidljiv značajan razvoj fizioterapije u liječenju teniskog lakta koji se nikako ne bi mogao odvijati bez pravilne i pravodobne edukacije. U tom smislu ističe se konstantna edukacija fizioterapeuta kao ključnih osoba u terapijskom postupku, te prenošenje njegova znanja na samog pacijenta i njegove bližnje kako bi se u procesu razmjene znanja stvorila bolja povezanost interesnih skupina što u konačnici doprinosi uspješnosti terapijskog postupka.

8. Literatura

1. Keros P., Pećina M., Ivančić-Košuta M., Temelji anatomije čovjeka, IK „Naprijed“, Zagreb 1999.
2. The Hughston Foundation, The Hughston Clinic, Columbus, Department of Orthopaedic Surgery, Medical College of Georgia, Augusta, raspoloživo na: <https://www.ncbi.nlm.nih.gov/pubmed/25077751>, pristupljeno: 21.5.2018.
3. Department of Orthopaedic Surgery and Sports Medicine, Temple University School of Medicine, Philadelphia, raspoloživo na: <https://www.ncbi.nlm.nih.gov/pubmed/23398951>, pristupljeno: 21.5.2018.
4. Norfolk and Norwich University Hospital, Department of Orthopaedics, UK, raspoloživo na: www.ncbi.nlm.nih.gov/pubmed/23997125, pristupljeno: 21.5.2018.
5. Shiri R, Viikari-Juntura E, Varonen H, Heliövaara M. Prevalence and determinants of lateral and medial epicondylitis, *Am. J. Epidemiol* Vol. 164., 2006.
6. Cyriax JH. The pathology and treatment of tennis elbow. *J. Joint Surg* Vol. 18., 1936.
7. Smidt N, van der Windt DA. Tennis elbow in primary care, *BMJ* Vol. 33., 2006.
8. van Rijn RM, Huisstede BM, Koes BW, Burdorf A. Associations between work-related factors and specific disorders at the elbow: a systematic literature review. *Rheumatology* Vol. 48., 2009.
9. Nirschl RP. Tennis elbow, *Orthop Clin North Am.* Vol. 4., 1973.
10. Kannus P, Józsa L. Histopathological changes preceding spontaneous rupture of a tendon. A controlled study of 891 patients. *J Joint Joint Surg [Am]* 1991.
11. Kannus P, Józsa L. *J Joint Joint Surg [Am]* Vol. 73, 1991.
12. Kannus P. Histopathological findings in chronic tendon disorders, *Scand J Med Sci Sports* Vol. 7, 1997.
13. Coombes BK, Bisset L, Vicenzino B. A new integrative model of lateral epicondylagia. *J. Sports Med.* Vol. 43, 2009.
14. Waugh EJ. Lateral epicondylagia or epicondylitis : what is in a name ? *J. Orthop. Sports. Phys. Ther.* Vol. 35, 2005.

15. Tuomo Pienimäki, M.D., et al. Associations between pain, grip strength, and manual tests in the treatment evaluation of chronic tennis elbow. *Klinički časopis boli* Vol. 18, 2002.
16. Warren, RF. Tennis elbow: epidemiology and conservative treatment, AOS Symposium, 1986.
17. Birrer, R.B., i sur., Trauma epidemiology in the martial arts: the results of an eighteen-year international survey, 2002.
18. Gruchow, H.W., Pelletier, D. Lateral epicondylitis: correlation of MR imaging, surgical, and histopathologic findings.. *Am J Sports Med.* Vol. 7., 1979.
19. Haker, E. Lateralna epikondilalgija: Dijagnoza, liječenje i procjena. *Crit Rev Phys Rehabil Med.* Vol.5, 1993.
20. Verhaar, J.A.N., Tennis elbow. *Int Orthop.* Vol. 18, 1994.
21. Keley, J., Lombardo, S., Pink, M., Perry, J., and Giangarra, C. Electromyographic and cinematographic analysis of elbow function in tennis players with lateral epicondylitis. *Am J Sports Med.* Vol. 22, 1994.
22. Alexander J. Chien et All. Imaging of Posterior Interosseous Sindrom, *American Journal of Roentgenology* Vol. 181., 2003.
23. Whaley AL, Baker CL. Lateral epikondylitis. *Clin Sports Med.* Vol. 23, 2004.
24. Baker C.L., Plancher K.D., The basic science of lateral epicondylosis: update for the future. New York: Springer, 2002.
25. Rompe JD, Overend TJ, MacDermid JC. Validation of the patient-rated tennis elbow evaluation questionnaire. *J Hand Ther.* Vol. 20, 2007.
26. Mathiowetz V. Comparison of Rolyan and Jamar dynamometers for measuring grip strength. *Occup Ther Int.* Vol. 9., 2002.
27. Cooper G. Pocket diagnostic and therapeutic angiography.. New Jersey: Humana Press, 2006.
28. Frydrychowicz A, Lubner MG, Brown JJ, Merkle EM, Nagle SK, Rofsky NM, Hepatobiliary MR imaging with gadolinium-based contrast agents, *J Magn Reson Imaging* Vol.35, 2012.

29. Tuomo Pienimäki, M.D Ph.D et al. Bilaterally decreased motor performance of arms in patients with chronic tennis elbow. *Klinički časopis boli* Vol. 18, 2002.
30. Nirschl RP, Ashman ES. Tennis elbow. *Clinics in sports medicine* Vol. 22, 2003.
31. Rajadurai V., Rejeeshkumar R. i Payal Korde A., Comparison of effectiveness of supervised exercise program and Cyriax physiotherapy in patients with tennis elbow (lateral epicondylitis): a randomized clinical trial, *ScientificWorld Journal* Vol. 18, 2012.
32. Smidt N., Van der Windt D., Assendelft W.J.J., Deville W., Korthals-de Bos I., Bouter L.M. Corticosteroid injections, physiotherapy, or a wait-and-see policy for lateral epicondylitis: a randomised controlled trial. *LANCETA* Vol. 39, 2002.
33. Cleland JA, Flynn TW, Palmer JA. Regional interdependence: a musculoskeletal examination model whose time has come. *J. Man. Manip. Ther.* Vol. 13, 2005.
34. Crowther MA, Bannister GC, Huma H, Rooker GD. Short-term results of treatment of tennis elbow with anti-inflammatory drugs alone or in combination with local injection of a corticosteroid and anesthetic mixture. *BoneJournal* Vol. 84, 2002.
35. Phil Page., New elbow exercise that works, *N. Am. J. Sports. Phys Ther.* Vol. 3, 2010.
36. Haker, E. i Lundeberg, T. Laser treatment applied to acupuncture points in lateral humeral epicondylalgia. A double-blind study. *Scand. J. Rehabil. Med.* Vol. 22, 1991.
37. Viswas R., et al. Comparison of effectiveness of supervised exercise program and Cyriax physiotherapy in patients with tennis elbow (lateral epicondylitis): a randomized clinical trial, *Randomized Clinical Trial*, 2012.
38. Chamberlain, G.J., *Cyriax's Friction Massage*, Američka udruga za fizikalnu terapiju, 2011.
39. Vicenzino, B., Cleland, J.A., Joint Manipulation in the Management of Lateral Epicondylalgia: A Clinical Commentary, *J. Man. Manip. Ther.* Vol. 15., 2007.
40. Nagrale, R., Herd, S. G., *Cyriax Physiotherapy Versus Phonophoresis with Supervised Exercise in Subjects with Lateral Epicondylalgia: A Randomized Clinical Trial*, *J. Man. Manip. Ther.* Vol. 17, 2009.

41. Stanish WD, Rubinovich RM, Curwin S. Eccentric exercise in chronic tendinitis. *Clinical orthopaedics and related research*. Vol. 18, 1986
42. Walrod, J., et al., Lateral epicondylitis, *Medscape* 2015.
43. Roberts, D.B., Kruse, R.J. i Stoll, S.F. Effectiveness of Class IV Therapy Laser Treatment (10 W) for epicondylitis. *Lasers Surgery Med*. Vol. 45, 2013.

Popis slika

Slika 1. Mišićna struktura lakta, Izvor: MKRA, 2018.....	4
Slika 2. Teniski lakat, Izvor: The Genesis of Healing, 2018.....	6
Slika 3. Cozenov test, Izvor: Mobile Physiotherapy Clinic, 2022.....	14
Slika 4. Millov test, Izvor: Physiotutors, 2022.....	15
Slika 5. Maudsleyjev test, Izvor: Orthofixar, 2022.....	16
Slika 6. Test šalice za kavu, Izvor: HealthJade, 2022.....	16
Slika 7. Prikaz Theraband vježbe, Izvor: Ethela Medicine, 2018.	21
Slika 8. Prikaz ekscentričnih vježbi, Izvor: Infinitum progresum, 2018.	22
Slika 9. Duboka poprečna frikcija, Izvor: Spinalis, 2018.	24
Slika 10. Millova mobilizacija, Izvor: Physiopedia, 2022.	25
Slika 11. Terapija ultrazvučnim valovima, Izvor: BTL, 2018.	27