

# Cito-patološka korelacija malignih tumora štitnjače

---

Lovrić, Karmelo

Master's thesis / Diplomski rad

2020

Degree Grantor / Ustanova koja je dodijelila akademski / stručni stupanj: **University of Split, School of Medicine / Sveučilište u Splitu, Medicinski fakultet**

Permanent link / Trajna poveznica: <https://um.nsk.hr/um:nbn:hr:171:712043>

Rights / Prava: [In copyright](#)/[Zaštićeno autorskim pravom.](#)

Download date / Datum preuzimanja: **2023-09-28**



Repository / Repozitorij:

[MEFST Repository](#)



**SVEUČILIŠTE U SPLITU  
MEDICINSKI FAKULTET**

**KARMELO LOVRIĆ**

**CITO-PATOLOŠKA KORELACIJA MALIGNIH  
TUMORA ŠTITNJAČE**

**Diplomski rad**

**Akadska godina:**

**2019./2020.**

**Mentor:**

**Doc. dr. sc. Dinka Šundov, dr. med.**

**Split, srpanj 2020.**

## SADRŽAJ

1. UVOD.....	1
1. 1. Anatomija, histologija i fiziologija štitne žlijezde .....	2
1. 2. Maligni tumori štitne žlijezde .....	4
1. 2. 1. Klasifikacija.....	4
1. 2. 2. Epidemiologija .....	6
1. 2. 3. Etiopatogeneza .....	7
1. 2. 4. Patohistologija .....	7
1. 2. 5. Citologija .....	9
1. 2. 6. Klinička slika.....	11
1. 2. 7. Dijagnoza.....	12
1. 2. 8. Liječenje .....	14
1. 2. 9. Prognoza.....	15
2. CILJ ISTRAŽIVANJA.....	16
3. MATERIJALI I METODE.....	18
3.1. Ustroj istraživanja i ispitanici.....	19
3.2. Kriteriji uključenja u istraživanje .....	19
3.3. Kriteriji isključenja iz istraživanja .....	19
3.4. Metode prikupljanja podataka.....	19
3.5. Statistička obrada podataka.....	20
3.6. Etička načela .....	20
4. REZULTATI.....	21
5. RASPRAVA.....	36
6. ZAKLJUČCI .....	41
7. POPIS CITIRANE LITERATURE .....	43
8. SAŽETAK.....	56
9. SUMMARY .....	58
10. ŽIVOTOPIS .....	61

*Hvala dragom Bogu bez kojeg ovo ostvarenje ne bi bilo moguće.*

*Zahvaljujem mentorici doc. dr. sc. Dinki Šundov na nesebičnoj pomoći, uloženom trudu i izdvojenom vremenu u pisanju ovog diplomskog rada.*

*Veliko hvala mojoj obitelji, rodbini i prijateljima na podršci koju su mi pružili tijekom mog školovanja.*

## POPIS OZNAKA I KRATICA

a. – lat. *arteria*

ATA – Američko društvo za štitnjaču (engl. *American thyroid association*)

AUS/FLUS – atipija neodređenog značaja ili folikularna lezija neodređenog značaja (engl. *atypia of undetermined significance/follicular lesion of undetermined significance*)

CT – kompjutorizirana tomografija (engl. *computed tomography*)

FDG-18F – fluoro deoksiglukoza

FNA – aspiracija tankom iglom (engl. *fine needle aspiration*)

FT3 – slobodni trijodtironin (engl. *free triiodothyronine*)

FT4 – slobodni tiroksin (engl. *free thyroxine*)

FT-UMP – folikularni tumor neodređenog malignog potencijala (engl. *follicular tumor of uncertain malignant potential*)

I<sup>131</sup> – radioaktivni jod 131

KBC – klinički bolnički centar

ligg. – lat. *ligamenta*

MEN – multipla endokrina neoplazija

MGG – May-Grunwald Giemsa

MR – magnetska rezonancija

NIFTP – neinvazivna folikularna neoplazma štitnjače s osobinama sličnim papilarnom karcinomu (engl. *noninvasive follicular thyroid neoplasm with papillary-like nuclear features*)

PET – pozitronska emisijska tomografija (engl. *positron emission tomography*)

PHD – patohistološka dijagnoza

SEER – registar (engl. *Surveillance, Epidemiology and End Results*)

T3 – trijodtironin

T4 – tiroksin

TBG – globulin koji veže tireoidni hormon (engl. *thyroid hormone-binding globuline*)

Tg – tireoglobulin (engl. *thyroglobulin*)

TNM – klasifikacija tumora prema limfnim čvorovima i udaljenim metastazama (engl. *tumor, lymph node, distant metastasis*)

TRH – tireotropin oslobađajući hormon (engl. *thyrotropin-releasing hormone*)

TSH – tireotropin stimulirajući hormon (engl. *thyroid-stimulating hormone*)

v. – lat. *vena*

vv. – lat. *venae*

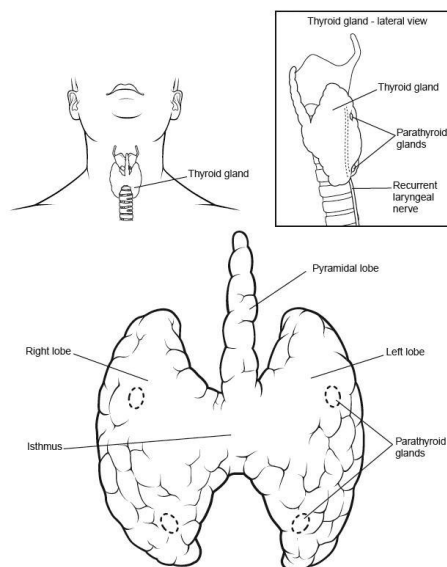
WHO – Svjetska zdravstvena organizacija (engl. *World Health Organization*)

## **1. UVOD**

## 1. 1. Anatomija, histologija i fiziologija štitne žlijezde

Štitna žlijezda najveći je neparni endokrini organ u tijelu, crveno smeđe boje, izrazito opskrbljena krvlju. Smještena je anteriorno u donjem dijelu vrata ispod grkljana te se proteže od razine petog cervikalnog do prvog torakalnog kralješka (1,2) (Slika 1). Sastoji se od dva režnja, *lobus dexter* i *lobus sinister*, koje međusobno povezuje suženje *isthmus glandulae thyroideae*. Žlijezda ima oblik slova "H". Obavijena je vezivnom ovojnicom, *capsula fibrosa*, od koje se prema unutrašnjosti tkiva nastavljaju vezivne pregrade, *trabeculae*, čineći tako manje režnjeve, *lobuli glandulae thyroideae*. Stražnja ploha žlijezde povezana je s dušnikom vezivnim snopovima, *ligg. suspensoria gl. Thyroideae* (3).

Arterijska opskrba odvija se putem dvije parne arterije, *a.thyroidea superior* i *a.thyroidea inferior*, koje se nalaze na površini žlijezde između vanjske i unutarnje ovojnice, a potom se granaju u mrežu od koje se odvajaju ogranci i idu vezivnim tračcima u parenhim žlijezde. Kapilarna mreža preko vezivnih tračaka ide prema površini žlijezde i tvori venski splet. *Vv. thyroideae superiores* odvođe krv iz gornjeg dijela žlijezde, dok s postraničnih dijelova žlijezde krv odvođe *vv. thyroideae mediae*, a obje se ulijevaju u unutarnju jugularnu venu. Krv iz donjeg dijela žlijezde odvođi *v. thyroidea*, koja se ulijeva u lijevu brahiocefaličnu venu. Simpatička inervacija odvija se putem vlakana gornjeg, srednjeg i donjeg cervikalnog ganglija, dok parasimpatička vlakna potječu od srčanih i laringealnih ogranaka vagalnog živca (3).

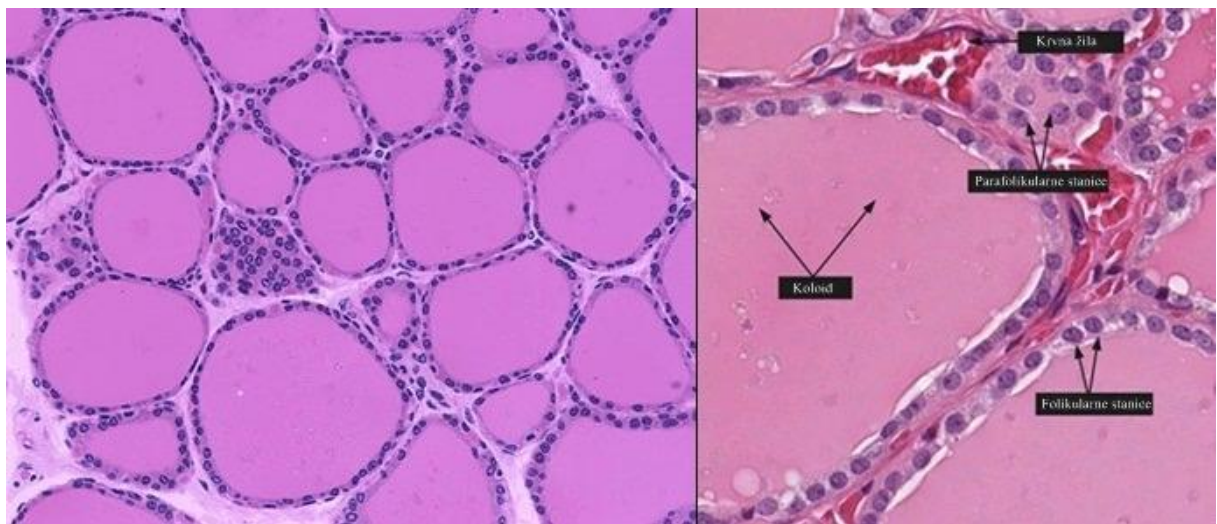


**Slika 1.** Anatomski položaj štitne žlijezde

Izvor : <https://reference.medscape.com/article/835535-overview?src=emailthis#showall>



Osnovna građevna jedinica parenhima štitne žlijezde je folikul koji može biti različitog promjera, od kojih je svaki okružen epitelom, a lumen ispunjen želatinoznom tvari koloidom (4). Folikul oblaže jednoslojni epitel, a stanice mogu biti pločaste, kubične ili nisko cilindrične. Epitel štitne žlijezde nalazi se na bazalnoj lamini. Stanice folikularnog epitela pokazuju sve značajke stanica koje istodobno sintetiziraju, izlučuju, apsorbiraju i razgrađuju bjelančevine. Odgovorne su za izlučivanje primarnih hormona štitne žlijezde, tiroksina i trijodtironina (5). Parafolikularne ili C-stanice, posebna su vrsta endokrinih stanica koje mogu biti dio folikularnog epitela unutar bazalne lamine ili kao nakupina između folikula. Njihova funkcija je izlučivanje kalcitonina, hormona koji snižava razinu kalcija u krvi zbog inhibicije resorpcije kosti. Povišena koncentracija kalcija u krvi poticaj je za izlučivanje kalcitonina (4) (Slika 2).



**Slika 2.** Histološka građa štitnjače

Izvor:

<https://www.proteinatlas.org/learn/dictionary/normal/thyroid+gland/detail+1/magnification+1>

[http://medcell.med.yale.edu/histology/endocrine\\_systems\\_lab/thyroid.php](http://medcell.med.yale.edu/histology/endocrine_systems_lab/thyroid.php)

Hormon hipotalamusa, tireotropin oslobađajući hormon (TRH), djeluje na prednji režanj hipofize koja luči tireotropin stimulirajući hormon (TSH). Djelovanjem tireotropina (TSH), štitna žlijezda izlučuje tiroksin (80%) i trijodtironin (20%). Sinteza hormona ovisi o količini jodida i stimulaciji tireotropinom (6). Hormoni štitne žlijezde, tiroksin (T4) i trijodtironin (T3), neophodni su za pravilan razvoj mozga u djece i regulaciju metaboličke aktivnosti u odraslih (7,8,9). Tireoglobulin, glikoprotein koji sadržava hormone štitnjače, glavni je sastojak koloida. Vezanjem na receptore stanične jezgre, hormoni štitnjače djeluju na gotovo

sve organske sustave u tijelu (10). Oni potiču metabolizam, glukoneogenezu, glikogenolizu, termogenezu te sintezu brojnih proteina, enzima i hormona (11). Za sintezu hormona štitnjače potreban je jod, koji unosimo putem hrane i vode. Jod se nakuplja u štitnjači i pretvara u organski jod procesom organifikacije djelovanjem enzima peroksidaze. Tireoglobulin koji sadrži molekule tirozina, vežu se s jodom na jednom (monojodtirozin) ili dva mjesta (dijodtirozin) i potom spajaju, čime nastaju dva hormonska oblika, trijodtironin i tiroksin. U folikularnim stanicama se T3 i T4 odcjepljuju od tireoglobulina i kao slobodne molekule otpuštaju u krv, gdje se vežu za prijenosne bjelančevine TBG (engl. Thyroxine-binding globuline) i transtiretin. TBG prenosi oko 75% vezanih hormona (12). T3 i T4 se sporo otpuštaju u tkivne stanice zbog velikog afiniteta bjelančevina plazme. Polovica trijodtironina otpusti se u tkivne stanice u jednom danu, dok se polovica tiroksina otpusti tijekom šest dana (10).

## **1. 2. Maligni tumori štitne žlijezde**

### **1. 2. 1. Klasifikacija**

Karcinomi štitnjače nastaju iz stanica folikularnog epitela ili parafolikularnih C-stanica (11). Najvažnije kategorije karcinoma koje nastaju iz folikularnog epitela su: dobro diferencirani karcinomi (papilarni, folikularni i *Hurthle cell*), slabo diferencirani te anaplastični karcinom. Iz parafolikularnih stanica nastaje medularni karcinom (13). Klasifikacija tumora štitnjače prikazana je u Tablici 1.

**Tablica 1.** Klasifikacija tumora štitne žlijezde prema Svjetskoj zdravstvenoj organizaciji (14)

<b>Folikularni adenom</b>	<b>Ektopični timom</b>
<b>Hijalinizirani trabekularni tumor</b>	<b>Vretenasti epitelni tumor sa diferencijacijom nalik timomu</b>
<b>Drugi inkapsulirani tumori folikularnog uzorka</b>	<b>Intratiroidni timomski karcinom</b>
Folikularni tumor neodređenog malignog potencijala	<b>Paragangliom i mezenhimalni/stromalni tumori</b>
Dobro diferencirani tumor neodređenog malignog potencijala	Paragangliom
Neinvazivna folikularna neoplazma štitnjače s osobinama jezgre sličnim papilarnom karcinomu (NIFTP)	Tumori ovojnice perifernih živaca
<b>Papilarni karcinom</b>	Švanom
Klasični papilarni karcinom	Maligni tumori ovojnice perifernih živaca
Folikularni tip papilarnog karcinoma	Benigni vaskularni tumori
Inkapsulirani tip	Hemangiom
Papilarni mikrokarcinom	Kavernozni hemangiom
Visokostanični tip	Limfangiom
Onkocitni tip	Angiosarkom
<b>Folikularni karcinom</b>	Tumori glatkih mišićnih stanica
Minimalno invazivni tip	Lejomiom
Inkapsulirani angioinvazivni tip	Lejomiosarkom
Široko invazivni tip	Solitarni fibrozni tumor
<b>Hurthle (onkocitni) cell tumori</b>	<b>Hematolimfoidni tumori</b>
<i>Hurthle cell</i> adenom	Histiocitoza Langerhansovih stanica
<i>Hurthle cell</i> karcinom	Rosai-Dorfman bolest
<b>Slabo diferencirani karcinom</b>	Sarkom folikularnih dendritičkih stanica
<b>Anaplastični karcinom</b>	Primarni limfom štitnjače
<b>Planocelularni karcinom</b>	
<b>Medularni karcinom</b>	
<b>Miješani medularni i folikularni karcinom</b>	<b>Tumori zametnih stanica</b>
<b>Mukoepidermoidni karcinom</b>	Benigni teratom
<b>Sklerozirajući mukoepidermoidni karcinom sa eozinofilijom</b>	Nezreli teratom
<b>Mucinozni karcinom</b>	Maligni teratom
	<b>Sekundarni tumori</b>

### 1. 2. 2. Epidemiologija

Zadnja tri desetljeća zabilježen je porast incidencije karcinoma štitnjače u cijelom svijetu (15,16). Smatra se da je porast incidencije rezultat unaprjeđenja dijagnostike i posljedičnog otkrivanja malih, asimptomatskih papilarnih karcinoma (17,18). Saznanja iz Europske Mreže Registra Karcinoma (*European Network of Cancer Registries*) pokazuju da je stopa incidencije u 2012. godini otprilike trostruko veća u žena nego u muškaraca (9.3 slučaja za žene i 3.1 za muškarce na 100 000 ljudi u godini) (15). Stopa dosta varira od zemlje do zemlje, najveći broj (na 100 000 ljudi u godini) slučajeva zabilježen je u Litvi (15.5), slijedi Italija (13.5), Austrija (12.4), Hrvatska (11.4) i Luksemburg (11.1). Procijenjena stopa smrtnosti od karcinoma štitnjače je 0.7 slučajeva za žene i 0.5 za muškarce na 100 000 u godini (19).

Papilarni karcinom najčešći je tip karcinoma štitnjače i čini 80-85% svih slučajeva malignih tumora štitnjače. Prema podacima „Surveillance, Epidemiology, and End Results“ (SEER) od 1975. do 2012. godine, zabilježen je porast incidencije papilarnog karcinoma sa 4.8 na 14.9 slučajeva na 100 000 (20,21). Predominatno se pojavljuje tri puta češće u žena nego u muškaraca u dobi od 50 godina, a također se češće javlja u bijele nego u crne rase (22).

Folikularni karcinom štitnjače je drugi najučestaliji karcinom te čini 10-15% svih malignih tumora štitnjače. Češće se pojavljuje u žena u petom i šestom desetljeću života (23,24).

*Hurthle cell* karcinom učestaliji je u muškaraca te starijih pacijenata, u usporedbi s papilarnim i folikularnim karcinomom štitnjače. Prosjek godina u kojima se javlja *Hurthle cell* karcinom je 57 (25).

Stopa incidencije za medularni karcinom u Europi je 0.11 slučajeva na 100 000 u godini te nema značajnih razlika u odnosu na spol i rasu (26).

Pojavnost anaplastičnog karcinoma štitnjače veća je u područjima endemske gušavosti. U Sjedinjenim Američkim Državama anaplastični karcinom čini svega 1.7% svih karcinoma štitnjače (27,28). Pacijenti su najčešće starije dobi (60-70 godina) te se dva puta češće javlja u žena (29).

### 1. 2. 3. Etiopatogeneza

Najvažniji etiološki čimbenici raka štitnjače su: ionizirajuće zračenje i radioaktivne tvari, manjak joda i genski čimbenici (11). Izlaganje radioaktivnom zračenju nakon eksplozije atomske bombe u Hiroshimi i Nagasakiju, dovelo je do porasta incidencije karcinoma štitnjače (30). Također, dokazano je da izloženost malim dozama zračenja u djece (pacijenti koji primaju terapijsko zračenje zbog leukemije ili limfoma) povećava incidenciju karcinoma štitnjače (31). Učestalost karcinoma štitnjače povećana je u zemljama u kojima postoji manjak joda u vodi i tlu (11). Što se tiče genskih čimbenika, točkasta mutacija BRAF gena je povezana s oko 40% slučajeva papilarnog karcinoma te je povezana s nastankom anaplastičnog karcinoma. RET, drugi protoonkogen, aktiviran je u gotovo 60-70% papilarnih karcinoma štitnjače nakon zračenja. Inaktivirajuća mutacija p53 tumor supresor gena česta je u pacijenata s anaplastičnim karcinomom štitnjače (32-35). Ostali predisponirajući čimbenici za papilarni karcinom štitnjače su uzimanje oralnih kontraceptiva, dobroćudni čvorovi štitnjače, kasna menarha i starija dob prvoročkinje (36,37).

Medularni karcinom štitnjače nastaje iz parafolikularnih ili C stanica. Tumor proizvodi kalcitonin pa su povišene razine kalcitonina karakteristične za ovaj tumor (38). Pojavljuje se u dva oblika: nasljedni i sporadični. Nasljedni tip se pojavljuje u mlađih osoba, zbog autosomno-dominantnog nasljeđivanja mutacije RET protoonkogena (39). Može se pojaviti kao jedina novotvorina ili kao dio MEN-2 sindroma (multipla endokrina neoplazija) (11). Sporadični oblik se javlja u 70% slučajeva, najčešće u pedesetim godinama života (39).

### 1. 2. 4. Patohistologija

Citologija i patohistologija imaju ključnu ulogu u dijagnostici tumora štitnjače (40-42). Histološke karakteristike malignih tumora štitnjače uključuju odsutnost kapsule, invaziju normalnog okolnog parenhima, invaziju krvnih i limfnih žila, gubitak normalne folikularne strukture i prisutnost staničnih abnormalnosti kao što su porast omjera jezgara u odnosu na citoplazmu, uvećane vezikularne jezgre, slaganje jezgara, povećan broj mitozu i hiperkromazija jezgara (43). Prema novoj klasifikaciji Svjetske zdravstvene organizacije, kapsularna i/ili vaskularna invazija glavni su kriterij za dijagnozu malignosti u inkapsuliranim dobro diferenciranim tumorima, dok mitoze i nekroza imaju prognostičko značenje. U kategoriju drugih inkapsuliranih tumora štitnjače s folikularnom slikom uključeni su i tumori neodređenog malignog potencijala koji se dijele u dva tipa: folikularni tumor neodređenog malignog potencijala (engl. *follicular tumor of uncertain malignant potential*, FT-UMP) i dobro

diferencirani tumor neodređenog malignog potencijala (engl. *well differentiated neoplasm of uncertain malignant potential*, WDT-UMP) kao i neinvazivna folikularna neoplazma štitnjače s osobinama jezgre sličnim papilarnom karcinomu (engl. *noninvasive follicular thyroid neoplasm with papillary-like nuclear features*, NIFTP) (14).

Invazivni karcinomi su najčešće porijekla folikularnih stanica, a papilarni karcinom sa svojim varijantama (papilarni mikrokarcinom, inkapsulirana, folikularna, difuzna sklerozirajuća, *tall cell*, kribriformno-morularna, *hobnail*, solidno-trabekularna, onkocitna, vretenasta, s fibromatoznom stromom, svijetlostanična i *Warthin-like* varijanta) najčešća je maligna neoplazma štitnjače (14). Makroskopski, papilarni karcinom je čvrste konzistencije, granulirane bijele površine, nejasno ograničen od normalnog parenhima. Kalcifikati mogu biti prisutni, a tumorska nekroza je rijetka (44). Klasična morfologija papilarnog karcinoma uključuje papilarne projekcije s centralnom fibrovaskularnom stromom i nuklearne promjene u vidu promjene oblika i veličine, nepravilnosti jezgrine membrane i promjene kromatina. Karakterističan mikroskopski nalaz su intranuklearne pseudoinkluzije i urezi te izgled jezgara „poput mliječnog stakla“. Često se nalaze „psamomska tjelešca“, okrugli, koncentrično lamelirani kalcifikati. Mogu se naći i fokusi pločaste metaplazije (14,40-42).

Iako su folikularni karcinom i folikularni adenom morfološki slični, a makroskopski se karcinom može prezentirati kao potpuno inkapsulirana solidna lezija nalik adenomu, u karcinomu su rubovi čahure češće debeli, a mogu se naći i područja krvarenja i nekroze. Folikularni karcinom i adenom ne mogu se razlikovati citološkom analizom, jer razlika se temelji na invaziji čahure i/ili vaskularnoj invaziji. Folikularni karcinom se subklasificira u tri kategorije: minimalno invazivni, inkapsulirani angioinvazivni i široko invazivni. Minimalno invazivni karcinom je inkapsulirani tumor s mikroskopskom invazijom tumorske kapsule bez vaskularnog širenja. Vaskularna invazija je invazija u vene bez obzira na njihovu veličinu, a invazija u manje od 4 vene ima bolju prognozu. Invazija limfnih žila je gotovo nepoznata i u tom slučaju treba razmotriti mogućnost folikularne varijante papilarnog karcinoma. Široko invazivni karcinom karakteriziran je širenjem izvan tumorske kapsule u okolni parenhim i strukture izvan štitnjače te je povezan s lošijom prognozom (14,45,46).

*Hurthle cell* tumori su neoplazme, najčešće inkapsulirane, građene od onkocitnih stanica. Makroskopski, tumori su smeđe boje. Debljina čahure tumora je varijabilna, a adenomi imaju tanju čahuru u odnosu na karcinome. Invazija čahure i/ili vaskularna invazija razlikuje adenome od karcinoma. Kalcifikacije čahure ili dijelova tumora mogu biti prisutne (47,48).

Mikroskopski, stanice *Hurthle cell* tumora imaju obilnu granuliranu citoplazmu i velike centralno smještene jezgre s istaknutim okruglim nukleolima (49,50). *Hurthle cell* karcinomi mogu pokazivati sliku gnijezda ili nakupina tumorskih stanica podijeljenih fibroznim tračcima. Uzorci rasta mogu biti solidni, trabekularni i folikularni. Budući da tumori sadrže malo strome, lezije mogu pokazivati pseudopapilarni histološki uzorak (51).

Slabo diferencirani karcinom štitnjače je porijekla folikularnih stanica ali sa slabo izraženom folikularnom diferencijacijom. Prema kliničkom ponašanju i morfologiji nalazi se između diferenciranih karcinoma (papilarni i folikularni) i anaplastičnih karcinoma (14).

Medularni karcinom štitnjače je maligni tumor porijekla parafolikularnih C stanica. Makroskopski obično je čvrste konzistencije, sivo-žute boje, dobro ograničen ili široko invazivan na poprečnom presjeku (52,53). Nasljedni tumori su obično bilateralni i multicentrični. Mikroskopski, klasični medularni karcinom sastoji se od vretenastih, okruglih ili poligonalnih stanica odvojenih fibroznom stromom formirajući nakupinu karakterističnu za endokrine tumore. Jezgre su uglavnom jednolikog oblika s rijetkim mitozama, ponekad se mogu naći pseudoinkluzije. Depoziti amiloida mogu se vidjeti između tumorskih stanica u 60-80% tumora. U svim slučajevima, dijagnoza se mora potvrditi imunohistokemijskim bojenjem na kalcitonin (54).

Anaplastični karcinom štitnjače je agresivan tumor građen od nediferenciranih folikularnih stanica. Pojavljuje se kao brzo rastuća, fiksirana, široko infiltrativna, nekrotična, hemoragijska masa koja zahvaća većinu parenhima štitne žlijezde s infiltracijom okolnog mekog tkiva i struktura vrata. Mikroskopski se može sastojati od tri vrste stanica: sarkomatoidnih, orijaških i epitelijalnih (14,55-57).

### **1. 2. 5. Citologija**

Zadnjih nekoliko desetljeća, aspiracija tankom iglom (engl. *fine needle aspiration*, FNA) je razvijena kao najpouzdanija i najisplativija metoda evaluacije čvorova štitnjače te je postala zlatni standard i početni korak obrade pacijenta. Zbog velikog broja benignih čvorova štitnjače u odnosu na maligne, aspiracija tankom iglom ne samo da je dijagnostički važna pretraga, nego služi i kao test probira. Aspiracija tankom iglom smanjuje potrebu za operacijom u pacijenata s dobroćudnim čvorovima štitnjače te pomaže u trijaži pacijenata s malignim čvorovima (58). Citološki se nalazi svrstavaju prema Bethesda sustavu klasifikacije u šest kategorija: (I.) nedijagnostički ili neadekvatan uzorak; (II.) dobroćudne promjene; (III.) atipija neodređenog značaja ili folikularna lezija neodređenog značaja (engl. *atypia of undetermined*

*significance/follicular lesion of undetermined significance, AUS/FLUS*); (IV.) folikularni tumor ili suspektan na folikularni tumor; (V.) suspektan zloćudni tumor; (VI.) zloćudni tumor (59).

Citološka slika papilarnog karcinoma štitnjače je najčešće bogato celularan uzorak s plošnim, jednoslojnim ili pseudopapilarnim nakupinama tireocita. Ponekad se u nakupinama može vidjeti vrtloženje stanica ili se nađu papilarni fragmenti s fibrovaskularnom stromom. Jezgre su uvećane, ovalnog oblika, s po kojom intranuklearnom pseudoinkluzijom ili nuklearnim urezom. Poremećen je nukleo-citoplazmatski omjer. Također, mogu se naći multinuklearne orijaške stanice i „psamomska tjelešca“ te žarišta onkocitne ili pločaste metaplazije, a količina koloida je varijabilna (58,60).

Aspiracija tankom iglom lezija u štitnjači koje se citološki prezentiraju folikularnom slikom može se smatrati probirom jer se definitivna dijagnoza postavlja pri lobektomiji nalazom invazije čahure ili vaskularne invazije. Diferencijalno dijagnostički, a zbog preklapanja citomorfoloških karakteristika, u folikularnoj slici dolazi u obzir hiperplastični nodul, folikularni adenom, folikularni karcinom, folikularna varijanta papilarnog karcinoma, a prema novoj klasifikaciji i NIFTP. Citološki uzorci su umjerene do bogate celularnosti sa naguranim stanicama koje se preklapaju i formiraju mikrofolikule (rozete), izražena je unimorfnost, povremeno makronukleoza uz oskudniju citoplazmu. Koloid je oskudan.

Citološki slika medularnog karcinoma štitnjače uključuje umjerenu do izrazitu celularnost uzorka s pretežno diskohezivnim plazmacitoidnim, poligonalnim ili vretenastim stanicama, ekscentrično smještenim jezgrama, granuliranim kromatinom te neoštro ograničenom, granuliranom citoplazmom. Česta je binukleacija, a povremeno se mogu naći nuklearne pseudoinkluzije (58,60).

Anaplastični karcinom štitnjače karakterizira hipercelularnost s pojedinačnim stanicama i nakupinama. Maligne stanice su polimorfne, poligonalne do vretenaste s uvećanim, nepravilnim, pleomorfnim, jezgrama, multinukleacijom, granuliranim ili prosvjetljenim kromatinom, nuklearnim pseudoinkluzijama. Često se vide mitotske figure. Mogu se naći multinuklearne i vretenaste tumorske stanice u pozadini akutne upale i nekroze, kao i ne-neoplastične gigantske osteoclast-like stanice (58,60).

Citološkom analizom ne mogu se razlikovati benigni od malignih *Hurthle cell* tumora. Lezija se smatra neoplazmom i klasificira se u Bethesda kategoriju IV kada se u uzorcima nađu isključivo ili predominantno *Hurthle cell* stanice, obilnih, granuliranih, oštro ograničenih



citoplazmi, centralno ili ekscentrično smještenih jezgara, prominentnih nukleola, malog nukleo/citoplazmatskog omjera. Česta je binukleacija, mogu se naći sincicijalne nakupine. Nakupine mogu biti prožete endotelom kapilara. U pozadini nema limfocita i plazma stanica (60,61).

### 1. 2. 6. Klinička slika

Papilarni karcinom štitnjače obično se očituje kao bezbolni čvor u štitnjači s ili bez uvećanja regionalnih limfnih čvorova. Promuklost i disfagija mogu biti prisutni u otprilike 20% slučajeva, što ukazuje na zahvaćenost povratnog laringealnog živca s paralizom glasnica i kompresijom traheje. Metastaze u lateralnim limfnim čvorovima vrata se nalaze u 27% pacijenata čiji tumori potječu iz ipsilateralnog režnja štitnjače (62).

Folikularni karcinom štitnjače većinom se očituje povećanjem štitnjače ili metastatskom bolešću u obliku patološke frakture ili metastaze u pluća (11). Najčešće se širi hematogeno (63).

*Hurthle cell* tumori se obično prezentiraju kao bezbolne mase. Veličina tumora je varijabilna, iako se većina prezentira kao čvor  $\geq 2$  cm. Pojedini slučajevi mogu se prezentirati kao bol u vratu. Spontana krvarenja mogu voditi ka ubrzanom rastu tumora rezultirajući ugrožavanjem disanja (14).

Otprilike 75% do 95% pacijenata s medularnim karcinomom štitnjače se prezentira čvorom u štitnjači u gornjim dijelovima žlijezde gdje su primarno smještene C stanice. Oko 70% pacijenata će imati cervikalnu limfadenopatiju, a manji dio njih će se prezentirati kompresijskim simptomima kao što su disfagija, promuklost i poteškoće disanja. Metastaze mogu biti prisutne u manje od 10% pacijenata u trenutku dijagnoze. Medularni karcinom najčešće metastazira u jetru, kosti, pluća i mozak. Visoke razine kalcitonina u krvi mogu uzrokovati proljev u manjeg dijela pacijenata (64,65).

Anaplastični karcinom štitnjače očituje se kao brzorastuća, bolna, čvrsta masa u prednjem donjem dijelu vrata obično fiksirana za podležee strukture. Mogu biti prisutni i kompresivni simptomi poput promuklosti, disfagije, dispneje i kašlja. U 30 do 40% slučajeva javljaju se metastaze u regionalne limfne čvorove te paraliza glasnica (66-68).

## 1. 2. 7. Dijagnoza

U obradi pacijenata sa sumnjom na tumor štitnjače treba provesti kliničku evaluaciju čvorova u štitnjači i vratu, odrediti TSH, učiniti ultrazvuk štitnjače i vrata, punkciju čvorova u štitnjači i vratu i definirati citološki nalaz te endoskopiju glasnica. Ako se posumnja na medularni karcinom treba odrediti razinu kalcitonina u krvi, a određivanje razine tireoglobulina nije obavezno (69-72). Bez obzira radi li se o solitarnom čvoru štitnjače, čvoru u multinodularnoj guši ili o mikrokarcinomu otkrivenom ultrazvučnom pretragom, oko 5% čvorova bude maligno (73). Ultrazvuk u kombinaciji s citološkom punkcijom čini „zlatni standard“ u dijagnostici čvorova štitnjače. Indikacije za citološku punkciju čvorova su solidni, hipoehogeni čvorovi s eventualno cističnim komponentama, mikrokalCIFikatima, intranodalnom vaskularizacijom, karakteristična oblika pri čemu je čvor viši nego širi te s nepravilnim konturama. Citološka punkcija je potrebna, ako je čvor većih od 1 cm, ali i manji od 1 cm u slučaju suspektnih ultrazvučnih karakteristika ili povećanih čvorova na vratu (73-77). Citološkom punkcijom se u većini slučajeva može diferencijalno dijagnostički razlikovati maligni čvorovi od benignih promjena, a istraživanja pokazuju da su u 5% slučajeva rezultati punkcije lažno pozitivni ili lažno negativni te da se u 20-25% punkcija ne može točno odrediti dijagnoza (76-78). Mjerenje TSH potrebno je učiniti svim pacijentima koji imaju čvorove u štitnjači. Ako su vrijednosti TSH niske, potrebno je izmjeriti slobodni trijodtironin (FT3) i slobodni tiroksin (FT4) u serumu te učiniti scintigrafiju štitnjače radionuklidima (TehneCijum-99m pertehnetat ili Jod-23) (69,70,74). Čvorovi štitnjače koji se scintigrafski interpretiraju kao „vrući“ predstavljaju se kao visoko funkcionalni (sintetiziraju hormone) te za njih nije potrebna citološka obrada jer su izuzetno rijetko maligni (79). Nefunkcionalni čvorovi štitnjače (ne sintetiziraju hormone), poznatiji kao „hladni“ čvorovi imaju rizik za karcinom između 5 i 15% te je potrebna citološka punkcija (80). Kompjutorizirana tomografija (CT) i magnetska rezonancija (MR) nisu pouzdane metode otkrivanja lezija u štitnjači, ali se mogu koristiti za određivanje statusa limfnih čvorova, lokalne tumorske proširenosti i širenja u medijastinum. Ultrazvuk se rabi za evaluaciju primarnih lezija u štitnjači, a CT i MR se rabe za evaluaciju stadija bolesti (81). Pozitronska emisijska tomografija (PET) se danas ne primjenjuje rutinski jer karcinomi štitnjače slabo apsorbiraju FDG (18F-fluoro-deoksi-glukoza), ali se pokazala kao korisna u postoperativnoj evaluaciji i praćenju pacijenata s mogućim recidivima ili udaljenim metastazama u slučajevima kada pacijenti imaju visok tireoglobulin, a scintigrafija jodom je negativna (82).

Proširenost ili stadij tumora u trenutku dijagnoze ključan je faktor koji određuje prognozu i odgovarajuće liječenje. Za kliničku podjelu tumora u stadije najviše se koristi TNM klasifikacija. TNM sustav tumore dijeli prema veličini i proširenosti primarnog tumora (T), zahvaćenosti regionalnih limfnih čvorova (N) i prisutnosti ili odsutnosti udaljenih metastaza (M) (13). Klasifikacija tumora štitnjače prikazana je u Tablici 2.

**Tablica 2.** Štitna žlijezda TNM 8 klasifikacijski sustav (83)

<b>Primarni tumor (T)</b>	
TX	primarni se tumor ne može procijeniti
T0	nema dokaza primarnog tumora
T1	tumor $\leq 2$ cm, ograničen na štitnjaču
T1a	tumor $\leq 1$ cm, ograničen na štitnjaču
T1b	tumor $> 1$ cm, ali $\leq 2$ cm, ograničen na štitnjaču
T2	tumor $> 2$ cm, ali $\leq 4$ cm, ograničen na štitnjaču
T3	tumor $> 4$ cm, ograničen na štitnjaču ili sa velikom ekstratiroidnom ekstenzijom invadirajući samo infrahioidne mišiće (sternohyoid, sternothyroid ili omohyoid)
T3a	tumor $> 4$ cm, ograničen na štitnjaču
T3b	tumor bilo koje veličine, sa ekstratiroidnim širenjem invadirajući mišiće (sternohyoid, sternothyroid ili omohyoid)
T4a	tumor se širi izvan kapsule štitnjače sa invazijom supkutanih mekih tkiva, grkljana, traheje, jednjaka, povratnog živca
T4b	tumor bilo koje veličine koji se širi na prevertebralnu fasciju, karotidnu arteriju ili medijastinalne krvne žile
<b>Regionalni limfni čvorovi (N)</b>	
NX	limfne čvorove nije moguće procijeniti
N0	nema metastaza u regionalnim limfnim čvorovima
N1	metastaze regionalnih limfnih čvorova
N1a	metastaze u regiji VI (pretrahealni, paratrahealni i prelaringealni) ili čvorovi u gornjem medijastinumu
N1b	metastaze u drugim unilateralnim, bilateralnim ili kontralateralnim regijama (I, II, III, IV ili V) ili retrofaringealno
<b>Udaljene metastaze (M)</b>	
M0	bez udaljenih metastaza
M	s udaljenim metastazama

### 1. 2. 8. Liječenje

Temeljno je liječenje tumora štitnjače kirurško, a nakon toga u većini slučajeva slijede ablacija ostatnog tkiva štitnjače jodom-131 ( $^{131}\text{I}$ ) i TSH supresija (74). Smjernice Američkog društva za štitnjaču (*American Thyroid Association – ATA*) preporučuju totalnu tireoidektomiju za dobro diferencirane karcinome štitnjače veće od 4 cm, s klinički prisutnim regionalnim ili udaljenim metastazama i ekstratireoidnim širenjem (T4). Za pacijente s karcinomima štitnjače većim od 1 cm, a manjim od 4 cm, bez klinički prisutnih metastaza u limfnim čvorovima (cN0) i bez ekstratireoidnog širenja, početni kirurški postupak može biti lobektomija ili totalna tireoidektomija. Za karcinome manje od 1 cm bez ekstratireoidnog širenja i klinički negativnim vratom početni kirurški zahvat trebao bi biti lobektomija štitnjače, osim u slučajevima kada postoje jasne naznake za uklanjanje kontralateralnog režnja (69). Nakon operativnog zahvata, radi uništavanja ostatnoga tkiva štitnjače, primjenjuje se radiojod-131. Time se postiže uništavanje mikroskopskih žarišta tumora zaostalih nakon kirurškog zahvata te smanjuje lokalni i regionalni recidiv bolesti. Također, ablacija ostanoga tkiva štitnjače jodom-131 omogućuje rano otkrivanje recidiva bolesti koje se temelji na praćenju serumske vrijednosti tumorskog biljega tireoglobulina (Tg) i scintigrafije cijelog tijela  $^{131}\text{I}$  (74). Budući da TSH može stimulirati rast folikularnih stanica štitnjače, preporučuje se postoperativno uvesti terapiju levotiroksinom zbog supresije TSH-a. U slučaju pojave recidiva, ako je bolest resektabilna, treba operirati pacijente i nakon operacije provesti radiojodnu ablaciju. Ukoliko je bolest neresektabilna, može se provesti radioterapija (69,70,74).

Liječenje medularnog karcinoma uključuje operativni zahvat. U svih pacijenata preporučuje se totalna tireoidektomija, dok se u onih koji imaju karcinom veći od 1 cm preporučuje elektivna disekcija limfnih čvorova regije VI. U slučaju dokazanih metastaza, preporučuje se disekcija limfnih čvorova regije II.-V. S obzirom na to da medularni karcinom ne akumulira jod-131, nakon operacije ne provodi se ablacija jodom (71).

Većina anaplastičnih karcinoma kirurški je neresektabilna. U karcinoma koji su po procjeni resektabilni izvodi se totalna tireoidektomija i radikalna disekcija vrata. Također, preporučeno je tijekom zahvata učiniti traheotomiju s obzirom na agresivno ponašanje tumora i sklonosti širenja u grkljan i traheju. Radioterapija i kemoterapija imaju minimalan učinak na dužinu preživljenja (84).

### 1. 2. 9. Prognoza

Papilarni karcinom štitnjače karakteriziraju brojne manifestne i okultne metastaze, ali ima odličnu prognozu (preživljenje od 95% tijekom 25 godina). Lokalnoregionalni recidiv se javlja u oko 5-20% bolesnika, a udaljene metastaze u 10-15% (70,85). Udaljene metastaze pojavljuju se uglavnom u podmuklom stadiju bolesti te su rijetko prisutne u vrijeme postavljanja dijagnoze. Najčešće sjelo udaljenih metastaza su pluća, kosti, jetra i mozak (86).

Folikularni karcinom štitnjače smatra se agresivnijim tumorom od papilarnog karcinoma te je povezan s lošijom prognozom. Pacijenti sa folikularnim karcinomom štitnjače često se prezentiraju u naprednijem stadiju bolesti i većom incidencijom udaljenih metastaza zbog sklonosti vaskularne invazije. Metastaze u limfne čvorove nisu česte te se pojavljuju u manje od 10% slučajeva (87). Otprilike 80% široko invazivnih folikularnih karcinoma metastazira te uzrokuje smrt u 20% bolesnika unutar pet godina (88).

Prognoza *Hurthle cell* karcinoma je povezana s mjerom vaskularne invazije, što znači ako je tumor zahvatio više krvnih žila, prognoza je lošija. Inkapsulirani *Hurthle cell* karcinomi mogu pokazati fokalnu vaskularnu invaziju i kao takvi mogu ostati nedijagnosticirani. Nakon nekoliko godina mogu se pojaviti metastaze (89). Široko invazivni *Hurthle cell* karcinom s opsežnom vaskularnom invazijom povezan je s visokom stopom mortaliteta (> 90% u 10 godina). Sveukupno preživljenje je 85% za minimalno invazivne *Hurthle cell* karcinome, a oko 10% je za široko invazivne (90,91).

Medularni karcinom hematogeno metastazira najčešće u pluća, jetru i kosti, ali se može očitovati i u drugim sjelima kao što su nadbubrežne žlijezde, hipofiza i dojka (71). Petogodišnje preživljenje je 65-90%, a desetogodišnje 45-85% , što primarno ovisi o stadiju bolesti (92-96).

Stopa mortaliteta u anaplastičnog karcinoma je >90%. Primarna prezentacija bolesti s velikom infiltracijom, loš je prognostički znak. Iako su mnogi anaplastični karcinomi inoperabilni kad se otkriju, pažljivo odabrani pacijenti mogu se podvrgnuti operaciji s namjerom izlječenja, često sa adjuvantnom radio i kemoterapijom (97,98).

## **2. CILJ ISTRAŽIVANJA**

Osnovni cilj istraživanja:

1. Utvrditi pouzdanost citološke dijagnoze prema Bethesda kategorijama i patohistološke dijagnoze u malignim tumorima štitnjače.

Sekundarni ciljevi:

1. Usporediti osobitosti tumora kao što su histološki tip, veličina i lokacija tumora, bilateralnost, multifokalnost i prisutnost kronične upale štitnjače ovisno o srednjim vrijednostima dobi i spolu.

2. Utvrditi prisutnost kronične upale štitnjače u različitim histološkim tipovima tumora.

3. Usporediti osobitosti tumora kao što su angioinvazija, ekstrapireoidno širenje i zahvaćenost resekcijskih rubova s prisutnošću metastatske bolesti.

4. Utvrditi prosječno vrijeme od citološke dijagnoze do operativnog zahvata.

5. Usporediti veličinu papilarnog karcinoma s prisutnošću metastatske bolesti.

Hipoteze istraživanja:

1. Očekujemo visoku podudarnost citološke dijagnoze tumora s malignim karakteristikama i patohistološke dijagnoze u malignim tumorima štitnjače

2. Očekujemo visoku učestalost papilarnog karcinoma u odnosu na ostale histološke tipove

3. Očekujemo veću učestalost Hashimotovog tireoiditisa u papilarnom karcinomu u odnosu na ostale histološke tipove

### **3. MATERIJALI I METODE**



### **3.1. Ustroj istraživanja i ispitanici**

Studija je strukturirana kao retrospektivno istraživanje. Istraživanje je provedeno na Kliničkom zavodu za patologiju, sudsku medicinu i citologiju KBC-a Split. U istraživanje je uključen 121 pacijent koji je operiran u KBC-u Split te mu je na patohistološkom uzorku dijagnosticiran maligni tumor štitnjače u razdoblju od 1.1.2019. do 31.12.2019. godine. Isključeno je 26 pacijenata zbog nedostupnosti prethodnog citološkog nalaza.

### **3.2. Kriteriji uključenja u istraživanje**

U istraživanje su uključeni bolesnici s patohistološkom dijagnozom malignog tumora štitnjače u navedenom razdoblju, koji su imali prethodni citološki nalaz.

### **3.3. Kriteriji isključenja iz istraživanja**

Iz istraživanja su isključeni bolesnici koji nisu imali potpunu citološku ili patohistološku dokumentaciju.

### **3.4. Metode prikupljanja podataka**

Uvidom u medicinsku dokumentaciju KBC-a Split dobiveni su podaci o spolu bolesnika, dobi, citološkom nalazu, veličini tumora, histološkom tipu tumora, multifokalnosti, bilateralnosti, zahvaćenosti resekcijskih rubova, prisutnosti Hashimotovog tireoiditisa i metastaza u limfne čvorove, ekstrapireoidnog širenja, angioinvaziji i tipu kirurškog liječenja.

Uzorci su dobiveni citološkom aspiracijskom punkcijom pod kontrolom ultrazvuka. Postupak se izvodi na način da bolesnik leži na leđima s lagano ekstendiranom glavom, uz upozorenje da ne govori i ne kašlje. Koža vrata se prije punkcije dezinficira te se ehografska sonda stavlja na vrat iznad lezije koja se želi punktirati. Iгла se uvodi koso ispod kaudalno postavljenog dijela sonde (ne dotičući sondu) prema kranijalno. Kada je vrh igle ušao u leziju, aspirira se materijal pritom pazeći da igla ostane unutar lezije. Aspiracija se obavlja brzo, a mora se zaustaviti čim se krv pojavi u brizgalici. Aspirirani materijal se stavi na predmetno stakalce i ravnomjerno razmazuje pritiskom drugim predmetnim staklom. Materijali se mogu

bojati metodama po May-Grunwald-Giemsu (MGG) i po Papanicolaouu. Metoda po MGG ima prednost, jer se bolje prikazuju stanične karakteristike folikularnog epitela štitne žlijezde (99).

### **3.5. Statistička obrada podataka**

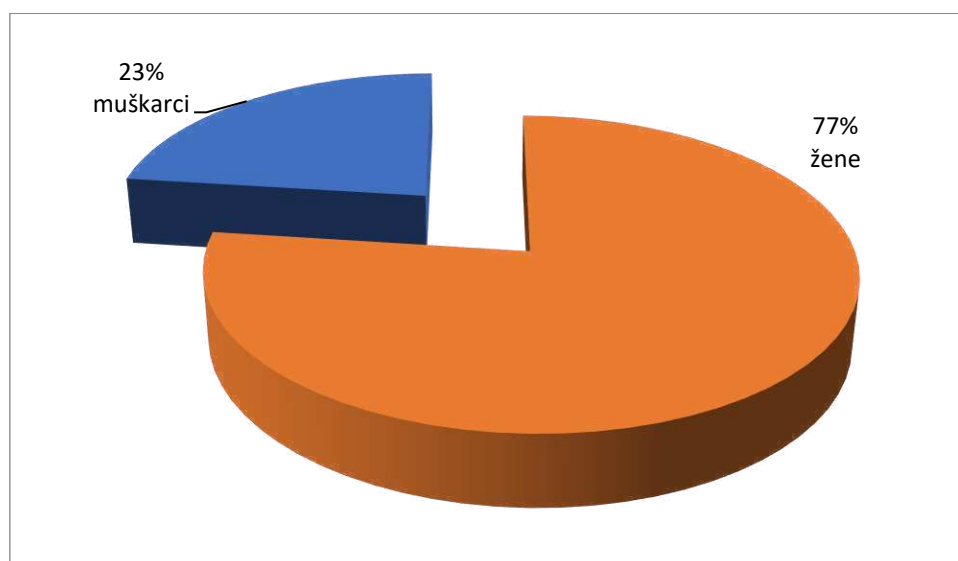
Za statističku analizu korišten je statistički program SPSS 20.0 (IBM Corporation, New York, United States). U obradi podataka koristili smo  $\chi^2$  test, Mann-Whitney U test, Kruskal Wallis i Fisher egzaktni test. Rezultate smo interpretirali na razini značajnosti  $P < 0,05$ .

### **3.6. Etička načela**

Tijekom i nakon istraživanja štite se prava i osobni podaci ispitanika u skladu sa Zakonom o zaštiti prava bolesnika (NN 169/04, 37/08) i Zakonom o zaštiti osobnih podataka (NN 103/03-106/12), a istraživanje je usklađeno s odredbama Kodeksa liječničke etike i deontologije (NN 55/08, 139/15) te pravilima Helsinške deklaracije (1964. – 2013.). Pristupnik i njegova mentorica uputili su zamolbu Etičkom povjerenstvu KBC-a Split za odobrenje provedbe naslovnog istraživanja, koje je studiju odobrilo rješenjem br. 2181-147-01/06/M.S.-20-02.

## **4. REZULTATI**

U 2019.god. u KBC-u Split operirano je 147 oboljelih od karcinoma štitnjače. Od ukupnog broja uključenih ispitanika (121) bilo je 93 (77%) žena i 28 (23%) muškaraca (Slika 3). Medijan životne dobi ispitanika je 53 godine (Q1-Q3: 39,5-62,5;19-86). Iako je medijan životne dobi žena iznosio 52 godine (Q1-Q3: 38-61;min-max:20-83), a muškaraca 57 godina (Q1-Q3: 46,5-65,5;min-max 19-86), ne postoji statistički značajna razlika prema životnoj dobi ( $Z=1,48;P=0,138$ ).



**Slika 3.** Raspodjela ispitanika po spolu

U Tablici 3 prikazane su osobitosti malignih tumora štitnjače u 121-og ispitanika. 19 ispitanika (16%) imalo je metastatsku bolest. Multifokalnost i bilateralnost tumora prisutna je u 38 (31%) odnosno 22 (18%) ispitanika. Medijan vremena proteklog od citološke dijagnoze do operativnog zahvata i patohistološke dijagnoze iznosio je 71 dan (Q1-Q3: 45-121;min-max: 8-371).

**Tablica 3.** Osobitosti operiranih tumora štitnjače

Veličina papilarnog karcinoma (cm); n (%)	≤ 1 cm	57 (61)
	> 1 cm	36 (39)
Multifokalnost; n (%)	DA	38 (31)
	NE	83 (69)
Bilateralnost; n (%)	DA	22 (18)
	NE	99 (82)
Resekcijski rubovi; n (%)	DA	4 (3,3)
	NE	117 (97)
Metastaze u limfnim čvorovima; n (%)	DA	19 (16)
	NE	102 (84)
Režanj; n (%)	Desni	48 (39,7)
	Lijevi	40 (33,1)
	Desni i lijevi	26 (21,5)
	Istmus	5 (4,1)
	Desni i lijevi s istmusom	1 (0,8)
	Desni i istmus	1 (0,8)
Hashimotov tireoiditis; n (%)	DA	40 (33)
	NE	81 (67)
Ekstratiroidno širenje; n (%)	DA	8 (7)
	NE	113 (93)
Angioinvazija; n (%)	DA	15 (12)
	NE	106 (88)
Tip operacije; n (%)	Totalna tireoidektomija	104 (86)
	Lobektomija	17 (14)
Citologija-PHD (dani)	Medijan (Q1-Q3; min-maks)	71 (45-121;8-371)

Kratice: PHD-patohistološka dijagnoza

U daljnjoj analizi zbog malog uzorka lokaciju tumora smo podijelili u 3 skupine (lijevi režanj, desni režanj i ostalo).

U Tablici 4 prikazani su citološki i patohistološki nalazi operiranih tumora štitnjače. Citološki nalazi klasificirani su prema Bethesda klasifikaciji u kategorije I – VI, a patohistološki prema smjernicama Svjetske zdravstvene organizacije (14). 58 citoloških uzoraka (47,9%) zadovoljavalo je sve kriterije za nedvojbenu dijagnozu maligne neoplazme (Bethesda kategorija VI). Papilarni karcinom štitnjače bio je najčešći histološki tip dijagnosticiran u 93 (76,9%) ispitanika.

**Tablica 4.** Broj(%) operiranih tumora prema citološkom i PHD nalazu.

Bethesda; n (%)	Nedijagnostički	1 (0,8)
	Benigni čvor	4 (3,3)
	Atipija/folikularna proliferacija	18 (14,9)
	Folikularni tumor	18 (14,9)
	Suspektno	22 (18,2)
	Maligno	58 (47,9)
	PHD; n (%)	Papilarni karcinom
	Folikularni karcinom	7 (5,8)
	Hurthle cell karcinom	8 (6,6)
	NIFTP	7 (5,8)
	Medularni karcinom	3 (2,5)
	Folikularni i papilarni	1 (0,8)
	Hurthle cell i papilarni	2 (1,7)

Kratice: NIFTP- neinvazivna folikularna neoplazma štitnjače s osobinama jezgre sličnim papilarnom karcinomu

U daljnjoj analizi citološke nalaze iz kategorije Bethesda III (AUS/FLUS; atipije/folikularna proliferacija neodređenog značenja) i IV (folikularni tumor/suspektno na folikularni tumor) promatrali smo kao skupinu tumora s folikularnom slikom, bez mogućnosti da se citološki klasificiraju kao benigna ili maligna lezija. Bethesda kategorije V (suspektni maligni tumor) i VI (maligni tumor) promatrali smo kao skupinu tumora s citološki malignim karakteristikama. Bethesda kategorije I i II ćemo zbog malog broja prokomentirati kao slučajeve. Na taj smo način prema citološkom nalazu dobili dvije skupine.

Skupini patohistoloških nalaza papilarnog karcinoma dodali smo, zbog malog broja uzorka, medularne karcinome jer i oni imaju jasne morfološke karakteristike malignih tumora u citološkom uzorku. Skupini folikularnih karcinoma dodali smo skupinu folikularni i papilarni karcinom, a skupini *Hurthle cell* karcinoma dodali smo *Hurthle cell* i papilarni karcinom. U oba slučaja papilarni karcinom dijagnosticiran je kao incidentalom uz osnovni, folikularni i *Hurthle cell* karcinom.

U Tablici 5 prikazane su osobitosti tumora prema spolu. Nismo dokazali statistički značajnu povezanost patohistoloških nalaza ( $\chi^2=2,24$ ;  $P=0,524$ ), veličine papilarnih karcinoma ( $\chi^2=0,036$ ;  $P=0,850$ ), bilateralnosti ( $\chi^2=2,1$ ;  $P=0,148$ ), multifokalnosti ( $\chi^2=0$ ;  $P=1$ ) i Hashimotovog tireoiditisa ( $\chi^2=0,120$ ;  $P=0,729$ ) sa spolom. Postoji statistički značajna povezanost lokacije tumora sa spolom ( $\chi^2=8,3$ ;  $P=0,016$ ). Udio lokacije tumora u desnom režnju za 1,6 puta je veći u muškaraca nego u žena, a udio ostalih lokacija (obostrano, istmus) je za 4,8 % češći u žena nego u muškaraca.

**Tablica 5.** Prikaz osobitosti tumora prema spolu

		Žene (N=93)	Muškarci (N=28)	P*
Histološki tip	Papilarni i medularni karcinom	73(73,5)	23(82,1)	0,524
	Folikularni karcinom	5(5,4)	3(10,7)	
	<i>Hurthle cell</i> karcinom	9(9,7)	1(3,6)	
	NIFTP	6(6,5)	1(3,6)	
Veličina papilarnih karcinoma	≤ 1 cm	45(62)	12(57)	0,850
	> 1 cm	27(38)	9(43)	
Lokacija tumora	Desni režanj	32(34,4)	16(57,1)	0,016
	Lijevi režanj	30(32,3)	10(35,7)	
	Ostalo (obostrano, istmus)	31(33,3)	2(7,1)	
Bilateralnost	DA	20(21)	2(7)	0,148
	NE	73(79)	26(93)	
Multifokalnost	DA	29(31)	9(32)	1
	NE	64(69)	19(68)	
Hashimotov tireoiditis	DA	32(34)	8(29)	0,729
	NE	61(86)	20(71)	

Kratice: NIFTP- neinvazivna folikularna neoplazma štitnjače s osobinama jezgre sličnim papilarnom karcinomu

\* $\chi^2$  test

U Tablici 6 prikazan je medijan dobi bolesnika prema osobinama tumora. Postoji statistički značajna razlika životne dobi među različitim patohistološkim kategorijama tumora (papilarni i medularni karcinom, folikularni, *Hurthle cell* te NIFTP) . Medijan dobi u skupini *Hurthle cell* karcinomi za 20 godina je veći nego u skupini papilarni i medularni karcinomi (P=0,001). Ne postoji statistički značajna razlika životne dobi u odnosu na veličinu papilarnih karcinoma (Z=1,0; P=0,311), lokaciju tumora ( $\chi^2=1,6$ ; P=0,448), bilateralnost (Z=0,077; P=0,938), multifokalnost (Z=0,807; P=0,420) i Hashimotov tireoiditis (Z=1,8; P=0,077).



**Tablica 6.** Prikaz medijana (Q1-Q3; min-max) dobi bolesnika prema osobinama tumora.

		<b>Dob (god)</b>	<b>P</b>
Histološki tip	Papilarni i medularni karcinom	49,5(38-61;min-max 19-86)	0,002
	Folikularni karcinom	54,5(48,5-58,5; min-max 45-69)	
	<i>Hurthle cell</i> karcinom	69,5(61,5-75,3; min-max 44-77)	
	NIFTP	57(40-71; min-max 36-75)	
Veličina papilarnih karcinoma	≤ 1 cm	46(36-60; min-max 19-77)	0,311
	> 1 cm	52,5(39-60; min-max 25-86)	
Lokacija tumora	Lijevi režanj	57(41-65; min-max 19-86)	0,448
	Desni režanj	52(38-62; min-max 21-76)	
	Ostalo (obostrano, istmus)	53(39-61; min-max 20-77)	
Bilateralnost	DA	55(39-65; min-max 31-77)	0,938
	NE	53(39-62; min-max 19-86)	
Multifokalnost	DA	57(40-64; min-max 21-86)	0,420
	NE	52(38-62; min-max 19-83)	
Hashimotov tireoiditis	DA	46(36-59; min-max 19-75)	0,077
	NE	56(41-64; min-max 25-86)	

Kratice: NIFTP- neinvazivna folikularna neoplazma štitnjače s osobinama jezgre sličnim papilarnom karcinomu

Za usporedbu dobi između dviju skupina koristili smo Mann Whitney-ev U test, a za usporedbu dobi između tri i više skupina koristili smo Kruskal-Wallis test.

U Tablici 7 prikazana je povezanost Hashimotovog tireoiditisa s patohistološkim tipovima tumora. Između tumora skupine *Hurthle cell* karcinom i NIFTP nema statistički značajne razlike u pojavnosti Hashimotovog tireoiditisa (Fisher egzaktni test: P=1). Između tumora skupine folikularni karcinom u odnosu na tumore skupine *Hurthle cell* karcinom i NIFTP zajedno nema statistički značajne razlike u pojavnosti tireoiditisa (Fisher egzaktni test: P=1). U skupinama s patohistološkom dijagnozom folikularni karcinom, *Hurthle cell karcinom*

i NIFTP, Hashimotov tireoiditis se pojavio u 3 (12%) slučajaja u odnosu na 25 tumora. Udio pojavnosti Hashimotovog tireoiditisa u tumorima iz skupine papilarni i medularni karcinom (isključivo vezano uz papilarni karcinom) je za 3,2 puta veći nego udio pojavnosti tireoiditisa u ostalim skupinama zajedno ( $\chi^2=6,3$ ;  $P=0,023$ ).

**Tablica 7.** Prikaz broja (%) prisutnosti Hashimotovog tireoiditisa u odnosu na različite histološke tipove karcinoma štitnjače

		PHD nalaz			
		Papilarni i medularni karcinom	Folikularni karcinom	<i>Hurthle cell</i> karcinom	NIFTP
Hashimotov tireoiditis	DA	37(38)	1(12)	1(10)	1(14)
	NE	59(62)	7(68)	9(90)	6(86)

Kratice: NIFTP- neinvazivna folikularna neoplazma štitnjače s osobinama jezgre sličnim papilarnom karcinomu

U Tablici 8 prikazana je povezanost angioinvazije, ekstratireoidnog širenja, zahvaćenosti resekcijskih rubova i prisutnost metastatske bolesti u smislu zahvaćenosti limfnih čvorova. Postoji statistički značajna povezanost angioinvazije s pojavom metastaza u limfne čvorove ( $\chi^2=5,7$ ;  $P=0,017$ ). Udio angioinvazije u skupini bolesnika s metastazama za 3,5 puta je veća nego udio angioinvazije u skupini bolesnika bez metastaza. Nismo dokazali statistički značajnu povezanost ekstratireoidnog širenja s pojavom metastaza u limfne čvorove ( $\chi^2=1,56$ ;  $P=0,211$ ). U skupini bez prisutnosti metastaza bilo je 4 ispitanika sa zahvaćenim resekcijskim rubovima.

**Tablica 8.** Broj (%) tumora prema angioinvaziji, ekstratireoidnom širenju, zahvaćenosti resekcijskih rubova u odnosu na prisutnost metastatske bolesti odnosno zahvaćenosti limfnih čvorova

		Metastaze u limfnim čvorovima		<i>P</i> *
		DA	NE	
Angioinvazija	DA	6(32)	9(9)	0,017
	NE	13(68)	93(91)	
Ekstratireoidno širenje	DA	3(16)	5(5)	0,211
	NE	16(84)	97(95)	
Zahvaćenost resekcijskih rubova	DA	0	4(4)	
	NE	19(100)	98(96)	

\* $\chi^2$  test

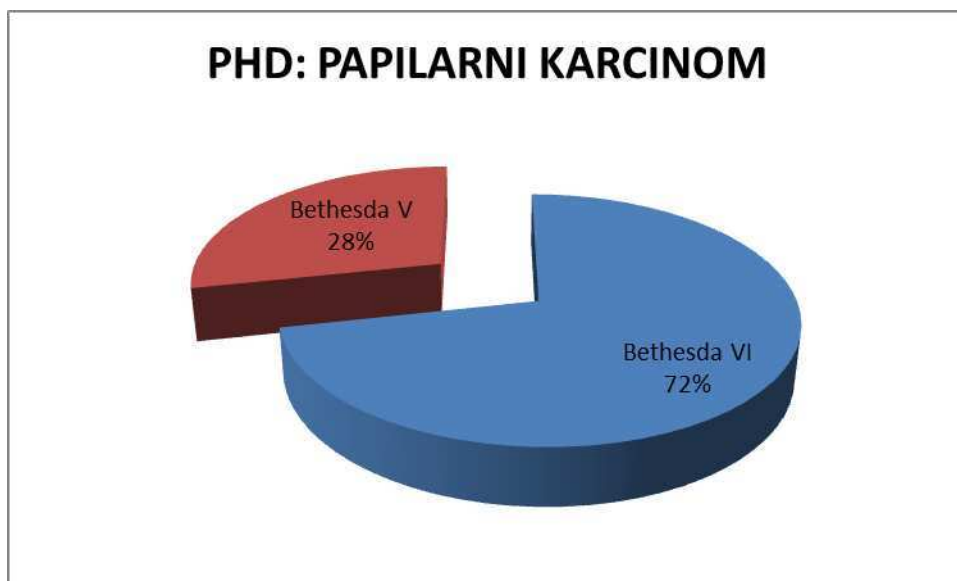
U Tablici 9 prikazana je podudarnost citoloških nalaza klasificiranih prema Bethesda s patohistološkom dijagnozom. Iz tablice je razvidno da je u ukupnom uzorku od 116 malignih nalaza po patohistološkoj dijagnozi, njih 80 (69%) bilo s citološki malignim karakteristikama te su se mogli klasificirati kao Bethesda kategorija V i VI. Od ukupno 94 karcinoma patohistološki dijagnosticiranih kao papilarni i medularni karcinom, 76 uzoraka (81%) (95%CI:63-100%) je imalo citološki maligne karakteristike prema Bethesda klasifikaciji.

**Tablica 9.** Broj (%) citoloških nalaza (tumori s folikularnom slikom i tumori s citološki malignim karakteristikama) u odnosu na patohistološki nalaz.

		PHD nalaz			
		Papilarni i medularni karcinom	Folikularni karcinom	<i>Hurthle cell</i> karcinom	NIFTP
Citološki nalaz	Tumori s folikularnom slikom	18(19)	6(100)	7(70)	5(83)
	Tumori s citološki malignim karakteristikama	76(81)	0	3(30)	1(17)

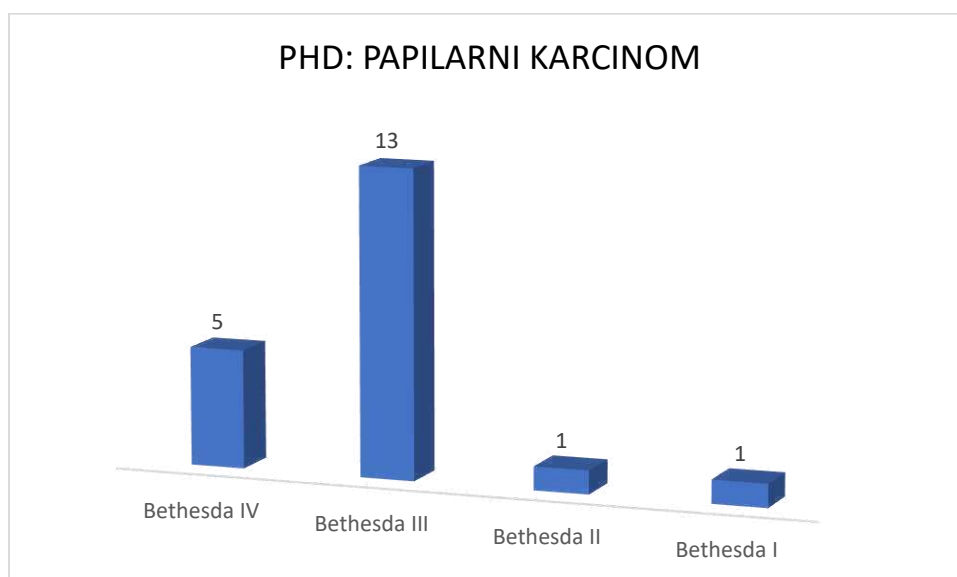
Kratice: NIFTP- neinvazivna folikularna neoplazma štitnjače s osobinama jezgre sličnim papilarnom karcinomu

U kategoriji papilarni i medularni karcinom, tri su patohistološki dijagnosticirana medularna karcinoma i svi su citološki klasificirani kao maligno, medularni karcinom Bethesda kategorija 6 (100%). Među papilarnim karcinomima iz ove skupine, svi uzorci koji su citološki klasificirani kao maligno, papilarni karcinom Bethesda kategorija VI (53 uzoraka) ili suspektno na papilarni karcinom Bethesda kategorija V (21 uzorak), potvrđeni su patohistološkim nalazom papilarnog karcinoma (Slika 4).



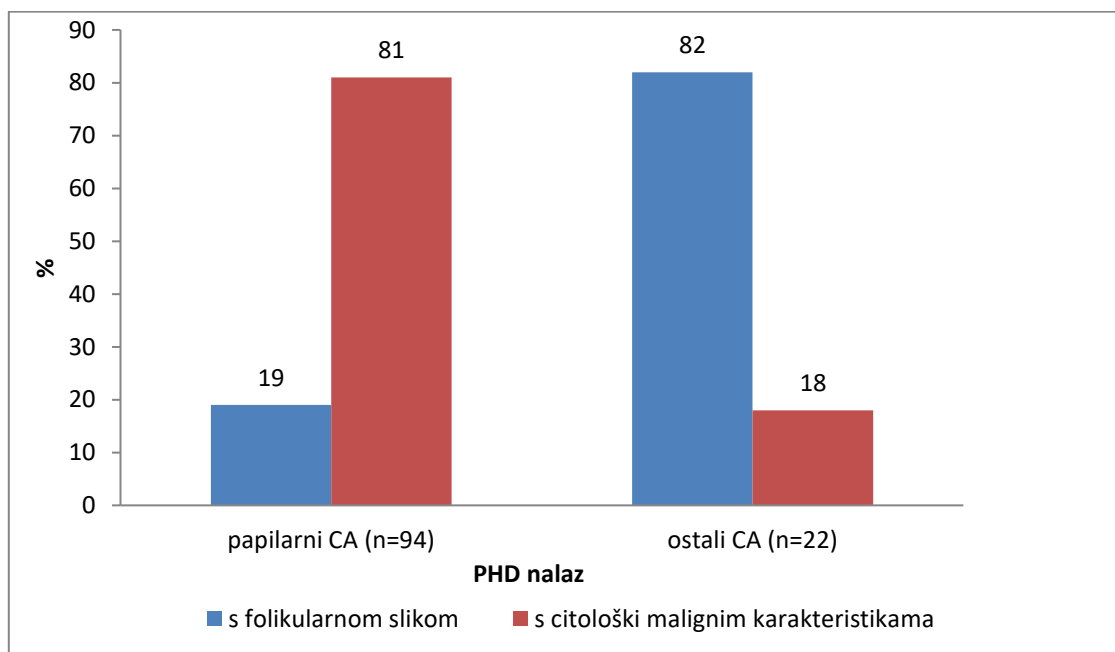
**Slika 4 .** Patohistološki potvrđeni papilarni karcinomi prema Bethesda kategorijama V i VI (suspektno na papilarni karcinom i maligno – papilarni karcinom)

Jedan NIFTP uzorak dijagnosticiran je kao Bethesda kategorija V (suspektno na folikularnu varijantu papilarnog karcinoma). Među tumorima klasificiranim kao Bethesda kategorija III i IV (folikularna slika), patohistološkom analizom dijagnosticirano je 18 (19%) uzoraka s papilarnim karcinomom (Slika 5).



**Slika 5.** Bethesda kategorije I do IV patohistološki dijagnosticirane kao papilarni karcinom

Zbog malog uzorka, skupine folikularni karcinom, *Hurthle cell* karcinom te NIFTP prema patohistološkoj dijagnozi, promatrali smo kao jednu skupinu. Analizirali smo podudarnost citoloških nalaza s patohistološkim nalazom. U skupini tumora folikularni karcinom, *Hurthle cell* karcinom te NIFTP po PHD-u (n=24), nađeno je samo 4 (18%) uzorka (95%CI:5-46%) tumora s citološki malignim karakteristikama. Postoji statistički značajna razlika proporcija tumora s citološki malignim karakteristikama (Bethesda klasifikacija V i VI) između skupine papilarnih i medularnih karcinoma i ostalih (folikularni karcinom, *Hurthle cell* karcinom te NIFTP) tipova karcinoma po patohistološkom nalazu. Za 4,5 puta je veća vjerojatnost tumora s citološki malignim karakteristikama u skupini papilarnih i medularnih karcinoma nego u skupini ostalih karcinoma (folikularni karcinom, *Hurthle cell* karcinom te NIFTP) po patohistološkoj dijagnozi ( $\chi^2=30$ ;  $P<0,001$ ). Razlika proporcija iznosi 63% (95% CI:39-78%)(Slika 6).



**Slika 6.** Povezanost citološke dijagnoze prema Bethesda kategorijama (tumori sa folikularnom slikom; tumori s citološki malignim karakteristikama) u odnosu na PHD (papilarni karcinom, ostali karcinomi)

U Tablici 10 prikazane su osobine tumora u odnosu na skupinu tumora s folikularnom slikom (Bethesda kategorije III i IV) i skupinu tumora s citološkim malignim karakteristikama (Bethesda kategorije V i VI). Nema statistički značajne povezanosti spola ( $\chi^2=0$ ;  $P=1$ ), veličine tumora u papilarnim karcinomima ( $\chi^2=0,112$ ;  $P=0,738$ ), bilateralnosti ( $\chi^2=1,4$ ;  $P=0,233$ ), multifokalnosti ( $\chi^2=0,016$ ;  $P=0,900$ ), Hashimotovog tireoiditisa ( $\chi^2=0,028$ ;  $P=0,866$ ), dobi ( $Z=0,734$ ;  $P=0,463$ ) sa skupinama tumora s folikularnom slikom i s citološki malignim karakteristikama.

Razdioba ispitanika prema lokaciji tumora statistički se značajno razlikovala između skupine tumora s folikularnom slikom i skupine tumora s citološki malignim karakteristikama ( $\chi^2=8,6$ ;  $P=0,014$ ). Udio lijevoga režnja za 1,7 puta je veći u tumora s folikularnom slikom u odnosu na tumore s citološki malignim karakteristikama, a udio ostalih lokacija za 3,3 puta je veći u tumora s citološki malignim karakteristikama nego u tumora s folikularnom slikom.

Postoji statistički značajna razlika u prisutnosti metastatske bolesti (metastaze u limfne čvorove) u tumora s citološki malignim karakteristikama u odnosu na tumore s folikularnom slikom ( $\chi^2=2,9$ ;  $P=0,087$ ), na razini značajnosti od 90%.

Vrijeme proteklo između citološkog nalaza i operativnog zahvata te konačne patohistološke dijagnoze u skupini tumora s folikularnom slikom iznosi 133 dana (Q1-Q3 71-185; min-max 23-336), a u skupini tumora s citološki malignim karakteristikama iznosi 60,5 dana (Q1-Q3 40-84; min-max 8-188). Medijan vremena proteklog između citološkog nalaza i operativnog zahvata u skupini tumora s folikularnom slikom za 72 dana je veći nego u skupini tumora sa citološki malignim karakteristikama ( $Z=4,98$ ;  $P<0,001$ ).

**Tablica 10.** Broj (%) osobina tumora i medijana životne dobi u odnosu na skupine tumora s folikularnom slikom i citološki malignim karakteristikama.

		<b>Tumori s folikularnom slikom</b>	<b>Tumori s citološki malignim karakteristikama</b>	<b>P*</b>
Spol	ženski	28(78)	61(76)	1
	muški	8(22)	19(24)	
Dob (god)	Medijan(Q1-Q3;min-max)	56,5(41-64;min-max 21-76)	52(38-62; min-max 19-86)	0,463
Veličina papilarnih karcinoma	≤1cm	12(67)	43(59)	0,738
	>1cm	6(33)	30(41)	
Lokacija tumora	Desni režanj	15(41,7)	29(36,2)	0,014
	Lijevi režanj	17(47,2)	22(27,5)	
	Ostalo(obostrano,istmus)	4(11,1)	29(36,2)	
Bilateralnost	DA	4(11)	18(22)	0,233
	NE	32(89)	62(78)	
Multifokalnost	DA	11(31)	27(34)	0,900
	NE	25(69)	53(66)	
Kronične upale štitnjače	DA	13(36)	26(32)	0,866
	NE	23(64)	54(68)	
Meta L Č	DA	2(6)	16(20)	0,087
	NE	34(94)	64(80)	

Kratice: Meta L Č – metastaze u limfnim čvorovima

\* $\chi^2$  test



U Tablici 11 prikazana je povezanost veličine tumora u odnosu na prisutnost metastaza u limfnim čvorovima. Nismo dokazali statistički značajnu povezanost veličine papilarnog karcinoma s prisutnošću metastaza u limfnim čvorovima ( $\chi^2=0,414$ ;  $P=0,520$ ).

**Tablica 11.** Broj (%) veličine tumora u odnosu na prisutnost metastaza u limfnim čvorovima

		Metastaze u limfnim čvorovima		<i>P</i> *
		DA	NE	
Veličina papilarnog karcinoma	≤1 cm	7(50)	50(63)	0,520
	>1 cm	7(50)	29(37)	

\* $\chi^2$  test

## **5. RASPRAVA**

Karcinomi štitnjače najčešći su tumori endokrinog sustava. U žena su peti najčešće dijagnosticirani karcinom (100). Papilarni karcinom je najčešći histološki tip te čini 80-85% svih slučajeva malignih tumora štitnjače (20,21). Agresivniji tipovi karcinoma, kao što su anaplastični i medularni karcinom imaju sličnu stopu incidencije u žena i muškaraca, dok diferencirani karcinomi folikularnog porijekla (folikularni i papilarni karcinom) imaju veću učestalost u žena. Također, dobno specifična stopa incidencije u žena najviša je u dobi 40-49 godina, dok je u muškaraca najviša stopa incidencije u dobi 60-69 godina. Izjednačenje ove stope prisutno je tek u dobi od 85 godina. Iako se u žena karcinom javlja ranije, muškarci imaju agresivniji tijek bolesti uz kraće vrijeme bez povrata bolesti i veći mortalitet (101). Prema istraživanju Liu i sur. muški spol je nezavisni prognostički čimbenik za sve papilarne karcinome (102).

U ovom istraživanju od 121 ispitanika, 93 (77%) ispitanika su ženskog spola i 28 (23%) muškog spola, a medijan životne dobi iznosi 53 godine što je u skladu s podacima iz literature (26) (103). Iako je medijan dobi u žena bio 52 godine, a u muškaraca 57 godina, razlika nije statistički značajna. Od ukupno 121 malignog tumora, 93 (76,9%) su bila papilarni karcinomi, 8 (6,6%) folikularni, 10 (8,3%) *Hurthle cell* karcinomi, 3 (2,5%) medularna i 7 (5,8%) neinvazivne folikularne neoplazme štitnjače s osobinama jezgre sličnim papilarnom karcinomu (NIFTP) što je u skladu s radom Bakshi-a i sur. u čijem je istraživanju na 182 maligna tumora, 160 tumora (87,9%) bilo papilarni karcinom, 14 (7,7%) folikularni, 6 (3,3%) medularni i 2 (1,1%) anaplastična karcinoma (104). U KBC-u Split u 2019. godini nije bilo operiranih pacijenata s dijagnozom anaplastičnog karcinoma štitnjače.

Iako su čvorovi štitnjače čest klinički i ultrazvučni nalaz, učestalost malignih čvorova je niska, u rasponu od 5% do 7%. Ultrazvučno vođena aspiracija tankom iglom (FNA) je korisna i široko prihvaćena metoda u primarnoj trijaži i dijagnostici čvorova štitnjače. Nalazi punktata tankom iglom standardizirani su Bethesda sustavom klasifikacije koja omogućava adekvatnu komunikaciju među kliničarima. Problem predstavlja nemogućnost razlikovanja benignih od malignih promjena koje se prezentiraju folikularnom slikom te nedostatak optimalnog postupnika s čvorovima štitnjače citološki klasificiranim kao Bethesda kategorija III (atipija/folikularna proliferacija neodređenog značenja, AUS/FLUS) i IV (folikularna neoplazma/suspektno na folikularnu neoplazmu). Rizik malignosti u Bethesda kategoriji III iznosi 5% do 15%, dok je 10% do 40% Bethesda IV čvorova maligno. Zbog velikog raspona rizika malignosti protokol daljnjeg postupanja s ovim čvorovima predstavlja izazov kliničarima u odluci koja uključuje ponavljanje citološke punkcije zbog dinamike promjena u čvoru,

kliničkog i ultrazvučnog praćenja ili preporuke operativnog zahvata. Procjena rizika temeljem ultrazvučnih karakteristika čvora (hipoehogenost, nepravilni rubovi, dužina i širina čvora, mikrokalcfikati) ima slabu specifičnost u folikularnim lezijama. Do danas ne postoje jasne smjernice za čvorove citološki klasificirane kao Bethesda kategorija III i IV (105). Prema istraživanju Li i sur. ponavljanje citološke punkcije ne doprinosi odluci o daljnjem postupku s čvorovima koji imaju folikularnu sliku pa bi se postupak ponovljene punkcije trebao izbjegavati (105).

Nova WHO (engl. *World Health Organization*) klasifikacija tumora štitnjače uvela je novi koncept inkapsuliranih folikularnih lezija (FT UMP, WDT UMP, NIFTP) što je dodatno zakompliciralo problem folikularnih lezija u citološkim uzorcima i predstavlja izazov na dijagnostičkoj razini kao i kliničarima pri odluci o opsežnosti operativnog zahvata (14). Prema Bongiovanni i sur., uvođenje NIFTP entiteta će povećati udio citoloških nalaza s čvorovima klasificiranim kao folikularne lezije neodređenog značenja. Učestalost AUS/FLUS citoloških dijagnoza varira od 3% do 27,2% uz prosječnu vrijednost 9,6%, dok udio folikularnih neoplazmi/suspektno na folikularnu neoplazmu varira od 1,2% do 25,3% uz prosječnu vrijednost od 10,1%. Rizik malignosti u Bethesda III kategoriji (AUS/FLUS) je 10% do 30% te 25% do 40% u Bethesda IV kategoriji (folikularna neoplazma/suspektno na folikularnu neoplazmu) (106). U ovom istraživanju, među patohistološki malignim tumorima, 18 (14,9%) citoloških uzoraka je klasificirano kao Bethesda kategorija III (AUS/FLUS), a 18 (14,9%) kao Bethesda kategorija IV (folikularna lezija/suspektno na folikularnu leziju) što je u skladu s literaturom (60). Dodatne molekularne metode u pokušaju diferenciranja benignih od malignih čvorova iz ove kategorije su skupe i ograničene na visoko specijalizirane centre. Prema Sciacchitano i sur. Galectin-3-ICC molekularni test najpogodniji je probirni test u dijagnostičkom algoritmu citoloških lezija s folikularnom slikom (107).

Dodatan problem za citološku analizu su cistične lezije. Djelomično cistične lezije uz prisutne mikrokalcfikate imaju veći rizik malignosti i zahtijevaju uzorkovanje, ukoliko je moguće, iz solidnijih dijelova čvora. Oprez je ipak potreban i u lezija koje su u potpunosti cistične, imaju nizak rizik maligniteta i u komparaciji s ultrazvučnim karakteristikama smatraju se benignim promjenama. Promjene koje se klasificiraju kao nedijagnostičke ili neadekvatne – Bethesda kategorija I (nedostatak ili oskudna epitelna komponenta) imaju rizik malignosti 5% do 10% (60). U ovom istraživanju među malignim tumorima dijagnosticiranim patohistološki, samo jedan ispitanik (0,8%) je imao čvor citološki klasificiran kao Bethesda kategorija I. Ponavljanje citološke punkcije u kratkom vremenu nakon prethodno nedijagnostičkog uzorka

može objasniti manji udio ove kategorije, u ovom istraživanju, među patohistološki potvrđenim karcinomima. U četiri ispitanika (3,3%) čvor je citološki klasificiran kao benigni čvor (Bethesda kategorija II). Ova kategorija ima rizik malignosti od 0% do 3% (60). Najčešći problem ove kategorije je reprezentativnost citološkog uzorka koji je mali uzorak i može predstavljati problem u fokalnih promjena jer se citološka dijagnoza postavlja na elementima koji su prisutni u citološkom razmazu.

Podudarnost patohistološkog i citološkog nalaza u dijagnozi maligne neoplazme štitnjače, u ovom istraživanju iznosi 69% u odnosu na Bethesda kategorije III – VI (ukupno tumori s folikularnom slikom i tumori s citološki malignim karakteristikama), gdje je od 116 malignih nalaza prema PHD-u njih 80 imalo citološki maligne karakteristike. Ukoliko se iz analize isključe tumori s folikularnom slikom koji nemaju citoloških kriterija za razlikovanje benignih od malignih lezija, podudarnost raste na 81%. Problem čini 18 (19%) uzoraka koji su klasificirani kao folikularne lezije. Atipije koje su prisutne u citološkim uzorcima (AUS) predstavljaju veći rizik mogućeg maligniteta u odnosu na folikularnu sliku bez atipije te se savjetuju da se ne klasificiraju u kategoriju Bethesda III kao što je učinjeno u ovom istraživanju (13 uzoraka), nego da se klasificiraju kao suspektne lezije – Bethesda kategorija V, čime bi se povećala podudarnost citoloških i patohistoloških dijagnoza (108). Istraživanje Machala i sur. pokazuje da podudarnost patohistološkog i citološkog nalaza iznosi 91,8% ukoliko se uspoređuju kategorije koje imaju jasno definirane citološke kriterije malignosti, gdje je od 49 malignih nalaza na PHD-u njih 45 bilo maligno prema Bethesda citološkom nalazu (109). Problem i dalje ostaju folikularne varijante papilarnih karcinoma i inkapsulirani tumori s folikularnom slikom. U istraživanju Sukumaran i sur. prikazana je nešto manja podudarnost patohistološkog i citološkog nalaza koja iznosi 77,5%, a od 191 malignog nalaza na PHD-u njih 148 bilo maligno prema Bethesda citološkom nalazu (110). Prema Machala i sur. osjetljivost citološke analize iznosi 60,3%, a specifičnost 98,1%. Pouzdanost citološke analize u razlikovanju benignih i malignih lezija štitnjače iznosi 89,35% (109). Čimbenici koji utječu na točnost citološkog nalaza su: postavljanje ispravne indikacije za citološku punkciju, odabir čvora za punkciju prema ultrazvučnim karakteristikama te iskustvo osobe koja radi punkciju. Također, na točnost citološkog nalaza utječu fiksacija i bojenje preparata koji će sačuvati morfološke karakteristike stanica te mogućnost dodatnih citokemijskih i imunocitokemijskih bojenja (111).

Prema istraživanju Bakshi-a i sur., od 182 pacijenta s karcinomom štitnjače, 56 (31%) ih ima metastatsku bolest (104). U ovom istraživanju, 19 (16%) ispitanika ima metastaze u

limfne čvorove vrata. U KBC-u Split, veliki broj citoloških punkcija malih lezija štitnjače (lezije ispod 1 cm), bez obzira na ultrazvučne karakteristike čvorova, dovodi do rane dijagnoze malignih neoplazmi, prije nego se razvije metastatska bolest. Ovim istraživanjem nismo dokazali statistički značajnu povezanost veličine papilarnog karcinoma s prisutnošću metastaza u limfnim čvorovima. Rezultat ovog istraživanja ide u prilog značaja citološke punkcije i odluke kliničara da se punktiraju i male lezije (manje od 1 cm).

Udio pojavnosti Hashimotovog tireoiditisa u ovom istraživanju veći je u papilarnim karcinomima u odnosu na druge histološke tipove karcinoma štitnjače zajedno ( $P=0,023$ ). U našem istraživanju udio pojavnosti Hashimotovog tireoiditisa u papilarnom karcinomu iznosi 30,6%, što je u skladu s istraživanjem Graceffa i sur. gdje udio pojavnosti iznosi 28,6% (112).

U 104 (86%) pacijenta liječenih u KBC-u Split učinjena je totalna tireoidektomija, dok je u 17 pacijenata (14%) učinjena lobektomija. Prema istraživanju James i sur., u periodu od 2000. do 2014. godine incidencija totalne tireoidektomije je narasla sa 78% na 85%, dok se incidencija lobektomije smanjila sa 16% na 11% operiranih papilarnih karcinoma štitnjače. Incidencija totalne tireoidektomije nije se smanjila unatoč preporukama da se u manjih papilarnih karcinoma učini lobektomija (113). Prema istraživanju Giuffrida i sur. totalna tireoidektomija ostaje prvi izbor pri odluci o opsežnosti operativnog zahvata diferenciranih karcinoma štitnjače. U istraživanju navode visoku učestalost parametara koji upućuju na agresivnije ponašanje tumora (bilateralnost, metastaze u limfne čvorove, ekstratiroidnu invaziju) uz relativno nisku učestalost postoperativnih komplikacija pri totalnoj tireoidektomiji u rukama iskusnog kirurga. Prema njihovim rezultatima, incidencija bilateralnih tumora bila je 23,7% uz napomenu da je bilateralnost bila učestalija u mikrokarcinomima (27,9%) u odnosu na papilarne karcinome veće od 1 cm (20,5%), iako nije dosegla statističku značajnost (114). Ovi rezultati su u skladu s našim istraživanjem u kojem je 62% papilarnih karcinoma bilo manje od 1 cm (mikropapilarni karcinom), a bilateralnost odnosno multifokalnost je bila prisutna u 21% odnosno 31% uzoraka.

Ograničenje našeg istraživanja u odnosu na druga istraživanja je što u analizu nismo uključili i operirane benigne tumore pa nismo mogli prokomentirati osjetljivost i specifičnost citološke punkcije tankom iglom. Također, zbog predominacije papilarnih karcinoma i malog broja ostalih tipova malignih tumora nismo mogli raditi usporedbe po različitim grupama tumora.

## **6. ZAKLJUČCI**

1. Podudarnost citološke dijagnoze prema Bethesda kategorijama III – VI (ukupno tumori s folikularnom slikom i tumori s citološki malignim karakteristikama) i patohistološke dijagnoze u malignim tumorima štitnjače iznosi 69%. Ukoliko se iz analize isključe tumori s folikularnom slikom koji nemaju citoloških kriterija za razlikovanje benignih od malignih lezija, podudarnost iznosi 81%.
2. Postoji statistički značajna povezanost lokacije tumora sa spolom. Udio lokacije tumora na desnom režnju je veći u muškaraca nego u žena, a udio ostalih lokacija (obostrano, istmus) je značajno veći u žena nego u muškaraca. Nismo dokazali statistički značajnu razliku drugih osobina tumora u odnosu na spol.
3. Postoji statistički značajna razlika životne dobi prema patohistološkom nalazu. Medijan dobi u skupini *Hurthle cell* karcinom za 20 godina je veći nego u skupini papilarni i medularni karcinom. Nismo dokazali statistički značajnu razliku drugih osobina tumora u odnosu na srednju vrijednost dobi.
4. Udio pojavnosti Hashimotovog tireoiditisa u papilarnim karcinomima značajno je veći u odnosu na druge histološke tipove zajedno.
5. Postoji statistički značajna povezanost angioinvazije s pojavom metastaza u limfne čvorove. Udio angioinvazije u skupini bolesnika s metastazama značajno je veći nego udio angioinvazije u skupini bolesnika bez metastaza. Nismo dokazali statistički značajnu povezanost ekstratireoidnog širenja i zahvaćenosti resekcijskih rubova s prisutnošću metastaza u limfnim čvorovima.
6. Utvrdili smo da prosječno vrijeme od citološke dijagnoze do operativnog zahvata iznosi 71 dan.
7. Nema statistički značajne povezanosti veličine papilarnih karcinoma s prisutnosti metastaza u limfnim čvorovima.



## **7. POPIS CITIRANE LITERATURE**

1. Cummings CW i sur. Cummings Otolaryngology - Head and Neck Surgery. 3. izdanje. St. Louis: Mosby; 1998. str. 2445-9.
2. Williams PL BL. Gray's Anatomy. 38. izdanje. New York: Churchill Livingstone; 1995. str. 1891-6.
3. Krmpotić-Nemanić J, Marušić A. Anatomija čovjeka. 2. izdanje. Zagreb: Medicinska naklada; 2007. str. 392-3.
4. Mescher AL. Junqueira's Basic Histology: Text and Atlas. Bloomington, Indiana: Lange; 2018. str. 429-32.
5. Junqueira LC, Carneiro J. Osnove histologije. Zagreb: Školska knjiga; 2005. str. 423-8.
6. Mariotti , Beck-Peccoz P, R Feingold K, Anawalt B, Boyce A, Chrousos G i sur. Physiology of the Hypothalamic-Pituitary-Thyroid Axis. Endotext [Internet]. 2000-2016 [citirano 2.06.2020.] Dostupno na: <https://www.ncbi.nlm.nih.gov/books/NBK278958/>
7. Nunez A, Bedregal P, Becerra C, Grob LF. [Neurodevelopmental assessment of patients with congenital hypothyroidism]. Rev Med Chil. 2017;145:1579-87.
8. Sorisky A. Subclinical Hypothyroidism - What is Responsible for its Association with Cardiovascular Disease? Eur Endocrinol. 2016;12:96-8.
9. Singh S, Sandhu S. Thyroid Disease And Pregnancy. StatPearls [Internet]. 2019 [citirano 2.06.2020.] Dostupno na: <https://www.ncbi.nlm.nih.gov/books/NBK538485/>
10. Guyton A, Hall J. Medicinska fiziologija - udžbenik. 12. izdanje. Zagreb: Medicinska naklada; 2012. str. 907-19.
11. Damjanov I, Seiwerth S, Jukić S, Nola M. Patologija. 4. izdanje. Zagreb: Medicinska naklada; 2014. str. 660-81.
12. Porter RS, Kaplan JL. The Merck Manual of Diagnosis & Therapy. 19. izdanje. USA: Merck Sharp & Dohme corp., A Subsidiary of Merck & Co., Inc.; 2011. str. 901-21.

13. Gress DM, Edge SB, Greene FL, Washington MK, Asare EA, Brierley JD. i sur. AJCC Cancer Staging Manual. 8. izdanje. Chicago: Springer; 2018. str. 3-31.
14. Lloyd RV, Osamura RY, Kloppel G, Rosai J. WHO Classification Of Tumours Of Endocrine Organs. 4 izdanje. Lyon: International Agency for research on cancer; 2017. str. 65-142.
15. European Network of Cancer Registries Factsheets. [Online]. [citirano 5.06.2020.] Dostupno na: [https://www.enrcr.eu/sites/default/files/factsheets/ENCR\\_Factsheet\\_Thyroid\\_2017.pdf](https://www.enrcr.eu/sites/default/files/factsheets/ENCR_Factsheet_Thyroid_2017.pdf).
16. Kitahara C, Sosa J. The changing incidence of thyroid cancer. Nat Rev Endocrinol. 2016; 12:646-53.
17. Russ G, Leboulleux S, Leenhardt L, Hegedus L. Thyroid incidentalomas: epidemiology, risk stratification with ultrasound and workup. Eur Thyroid J. 2014;3:154-63.
18. Jemal A, Siegel R, Ward E. Cancer statistics, 2006. CA Cancer J Clin. 2006;56:106-30.
19. Dal Maso L, Tavilla A, Pacini F, Serraino D, Dijk BACv, Chirlaque MD. Survival of 86,690 Patients With Thyroid Cancer: A Population-Based Study in 29 European Countries From EURO CARE-5. European Journal of Cancer. 2017;77:140-52.
20. Louise D, Gilbert Welch H. Increasing Incidence of Thyroid Cancer in the United States, 1973-2002. JAMA. 2006;295:2164-7.
21. Casella C, Fusco. Thyroid cancer. Epidemiol Prev. 2004;28:88-91.
22. Lim H, Devesa S, Sosa J, Check D, Kitahara C. Trends in Thyroid Cancer Incidence and Mortality in the United States, 1974-2013. JAMA. 2017;317:1338-48.
23. Dinneen SF, Valimaki MJ, Bergstralh EJ, Goellner JR, Gorman CA, Hay ID. Distant Metastases in Papillary Thyroid Carcinoma: 100 Cases Observed at One Institution During 5 Decades. J Clin Endocrinol Metab. 1995;80:2041-5.

24. Mihailovic J, Stefanovic L, Malesevic M. Differentiated Thyroid Carcinoma With Distant Metastases: Probability of Survival and Its Predicting Factors. *Cancer Biother Radiopharm.* 2007;22:250-5.
25. Goffredo P, Roman SA, Sosa JA. Hurthle cell carcinoma: a population-level analysis of 3311 patients. *Cancer.* 2013;119:504-11.
26. Filetti S, Durante C, Hartl D, Leboulleux S, Locati LD, Newbold K i sur. Thyroid cancer: ESMO Clinical Practice Guidelines for diagnosis, treatment and follow-up†. *Annals of Oncology.* 2019;30:1856-83.
27. O'Neill JP, Shaha AR. Anaplastic Thyroid Cancer. *Oral Oncol.* 2013;49:702-6.
28. Smallridge RC, Copland JA. Anaplastic Thyroid Carcinoma: Pathogenesis and Emerging Therapies. *Clin Oncol (R Coll Radiol).* 2010;22:486-97.
29. Wang HM, Huang YW, Huang JS, Wang CH, Kok VC, Hung CM i sur. Anaplastic Carcinoma of the Thyroid Arising More Often From Follicular Carcinoma Than Papillary Carcinoma. *Ann Surg Oncol.* 2007;14:3011-18.
30. Furukawa K, Preston D, Funamoto S, Yonehara S, Ito M, Tokuoka S i sur. Long-term Trend of Thyroid Cancer Risk Among Japanese Atomic-Bomb Survivors: 60 Years After Exposure. *Int J Cancer.* 2013;132:1222-6.
31. Bhatti P, H S Veiga L, Ronckers CM, Sigurdson AJ, Stovall M, Smith SA i sur. Risk of Second Primary Thyroid Cancer After Radiotherapy for a Childhood Cancer in a Large Cohort Study: An Update From the Childhood Cancer Survivor Study. *Radiat Res.* 2010;174:741-52.
32. Khatami F, Tavangar SM. A Review of Driver Genetic Alterations in Thyroid Cancers. *Iran J Pathol.* 2018;13:125-35.
33. Martinez JRW, Vargas-Salas S, Gamboa SU, Munoz E, Dominguez JM, Leon A i sur. The Combination of RET, BRAF and Demographic Data Identifies Subsets of Patients With Aggressive Papillary Thyroid Cancer. *Horm Cancer.* 2019;10:97-106.

34. Zarkesh M, Zadeh-Vakili A, Akbarzadeh M, Nozhat Z, Ahmad Fanaei S, Hedeyati M i sur. BRAF V600E Mutation and microRNAs Are Helpful in Distinguishing Papillary Thyroid Malignant Lesions: Tissues and Fine Needle Aspiration Cytology Cases. *Life Sci.* 2019;223:166-73.
35. Pancer J, Mitmaker E, Ajise O, Tabah R, How J. A Thyroid Gland With Over 30 Foci of Papillary Thyroid Carcinoma With Activating BRAF V600E Mutation. *Endocrinol Diabetes Metab Case Rep.* 2019;2019:19-0006.
36. Franceschi S, Preston-Martin S, Dal Maso L, Negri E, La Vecchia C, Mack W i sur. A pooled analysis of case-control studies of thyroid cancer. IV. Benign thyroid diseases. *Cancer Causes Control.* 1999;10:583-595.
37. Negri E, Dal Maso L, Ron E. A pooled analysis of case control studies of thyroid cancer. II. Menstrual and reproductive factors. *Cancer Causes Control.* 1999;10:143-55.
38. Hassan A, Siddique M, Riaz S, Iqbal Khan A, Khalid Nawaz M, Bashir H. Medullary Thyroid Carcinoma: Prognostic Variables And Tumour Markers Affecting Survival. *J Ayub Med Coll Abbottabad.* 2018;30:627-632.
39. Biddinger PW. Medullary carcinoma. Nikiforov FE, Biddinger PW, Thompson L DR. *Diagnostic Pathology and Molecular Genetics of the Thyroid.* 2. izdanje. Philadelphia: Wolters Kluver/Lippincott Williams&Wilkins; 2012. str. 285-319.
40. Means C, Clayburgh DR, Maloney L, Sauer D, Taylor MH, Shindo ML i sur. Tumor Immune Microenvironment Characteristics of Papillary Thyroid Carcinoma Are Associated With Histopathological Aggressiveness and BRAF Mutation Status. *Head Neck.* 2019;41:2636-46.
41. Lewinski A, Adamczewski Z. Papillary Thyroid Carcinoma: A Cancer With an Extremely Diverse Genetic Background and Prognosis. *Pol Arch Intern Med.* 2017;127:388-9.
42. Xu B, Ghossein RA. Crucial Parameters in Thyroid Carcinoma Reporting - Challenges, Controversies and Clinical Implications. *Histopathology.* 2018;72:32-9.

43. Pacini F, DeGroot LJ. Thyroid Cancer. Endotext [Internet]. South Dartmouth (MA): MDText.com, Inc.; 2000 [citirano 12.06.2020] Dostupno na: <http://www.ncbi.nlm.nih.gov/books/NBK285559/>.
44. Choi JB, Lee SG, Kim MJ, Kim TH, Ban EJ, Lee CR i sur. Oncologic Outcomes in Patients With 1-cm to 4-cm Differentiated Thyroid Carcinoma According to Extent of Thyroidectomy. *Head Neck*. 2019;41:56-63.
45. D'Avanzo A, Treseler P, Ituarte PHG, Wong M, Streja , Greenspan FS i sur. Follicular Thyroid Carcinoma: Histology and Prognosis. *Cancer*. 2004;100:1123-9.
46. Collini P, Sampietro G, Rosai J, Pilotti S. Minimally Invasive (Encapsulated) Follicular Carcinoma of the Thyroid Gland Is the Low-Risk Counterpart of Widely Invasive Follicular Carcinoma but Not of Insular Carcinoma. *Virchows Arch*. 2003;442:71-6.
47. Judkins AR, Roberts SA, Livolsi VA. Utility of immunohistochemistry in the evaluation of necrotic thyroid tumors. *Hum Pathol*. 1999;30:1373-6.
48. Kini SR. Post-fine-needle biopsy infarction of thyroid neoplasms: a review of 28 cases. *Diagn Cytopathol*. 1996;15:211-20.
49. Maximo V, Sobrinho-Simones M. Hurthle cell tumours of the thyroid. A review with emphasis on mitochondrial abnormalities with clinical relevance. *Virchows Arch*. 2000;437:107-15.
50. Sobrinho-Simones M, Maximo V, Castro IV i sur. Hurthle (oncocytic) cell tumors of thyroid: etiopathogenesis, diagnosis and clinical significance. *Int J Surg Pathol*. 2005;13:29-35.
51. Rosai J, DeLellis RA, Carcangiu ML i sur. Tumors of the thyroid and parathyroid glands. *AFIP Atlas of Tumor Pathology. Series 4, Fascicle 21*. Washington DC: American Registry of Pathology Press; 2015.
52. Hedinger C, Williams E, Sobin L. Histological typing of thyroid tumours. International classification of tumours, 2. izdanje. Berlin: Springer-Verlag; 1988.

53. LiVolsi VA. C cell hyperplasia/neoplasia. *J Clin Endocrinol Metab.* 1997;82:39-41.
54. Pacini F, Castagna MG, Cipri C, Schlumberger M. Medullary Thyroid Carcinoma. *Clinical Oncology.* 2010;22:475-85.
55. Carcangiu ML, Steeper T, Zampi G, Rosai J. Anaplastic Thyroid Carcinoma. A Study of 70 Cases. *Am J Clin Pathol.* 1985;83:135-58.
56. Rosai J, Saxen EA, Woolner L. Undifferentiated and Poorly Differentiated Carcinoma. *Semin Diagn Pathol.* 1985;2:123-36.
57. Venkatesh YS, Ordonez NG, Schultz PN, Hickey RC, Goepfert H, Samaan NA. Anaplastic Carcinoma of the Thyroid. A Clinicopathologic Study of 121 Cases. *Cancer.* 1990;66:321-30.
58. Tuluc M, Solomides C. Thyroid Cytology. *Otolaryngologic Clinics of North America.* 2014;47:475-89.
59. Cibas ES, Ali SZ. The 2017 Bethesda System for Reporting Thyroid Cytopathology. *Thyroid.* 2017;27:1341-6.
60. Ali SZ, Cibas ES. The Bethesda System for Reporting Thyroid Cytopathology. 2. izdanje. Cham: Springer; 2018. str. 1-205.
61. Nasuti JF, Benedict C, Hurford M i sur. Differential diagnosis of oncocytic lesions of the breast and thyroid utilizing a semiquantitative approach. *Acta Cytol.* 1999;43:544-51.
62. Rahmat F, Kumar Marutha Muthu A, S Raja Gopal N, Jo Han S, Yahaya AS. Papillary Thyroid Carcinoma as a Lateral Neck Cyst: A Cystic Metastatic Node versus an Ectopic Thyroid Tissue. *Case Rep Endocrinol.* 2018;2018:5198297.
63. Kushchayeva Y, Duh QY, Kebebew E, D'Avanzo A, Clark OH. Comparison of clinical characteristics at diagnosis and during follow-up in 118 patients with Hurthle cell or follicular thyroid cancer. *Am J Surg.* 2008;195:457-62.

64. PDQ Pediatric Treatment Editorial Board. Childhood Thyroid Cancer Treatment (PDQ®): Health Professional Version. PDQ Cancer Information Summaries [Internet]. Bethesda (MD): National Cancer Institute (US); 2002 [citirano 16.06.2020.]. Dostupno na: <http://www.ncbi.nlm.nih.gov/books/NBK475809/>.
65. Rodriguez-Bel , Sabate-Llobera A, Rossi-Seoane S, Reynes-Llompart G, Vercher Conejero JL, Cos-Domingo M i sur. Diagnostic Accuracy of 18F-FDG PET/CT in Patients With Biochemical Evidence of Recurrent, Residual, or Metastatic Medullary Thyroid Carcinoma. *Clin Nucl Med*. 2019;44:194-200.
66. Hadar T, Mor C, Shvero J, Levy R, Segal K. Anaplastic Carcinoma of the Thyroid. *Eur J Surg Oncol*. 1993;19:511-6.
67. Nel CJ, van Heerden JA, Goellner JR, Gharib H, McConahey WM, Taylor WF i sur. Anaplastic Carcinoma of the Thyroid: A Clinicopathologic Study of 82 Cases. *Mayo Clin Proc*. 1985;60:51-8.
68. Ain KB. Anaplastic Thyroid Carcinoma: Behavior, Biology, and Therapeutic Approaches. *Thyroid*. 1998;8:715-26.
69. Haugen BR, Alexander EK, Bible KC i sur. American Thyroid Association Management Guidelines for Adult Patients with Thyroid Nodules and Differentiated Thyroid Cancer: The American Thyroid Association Guidelines Task Force on Thyroid Nodules and Differentiated Thyroid Cancer. *Thyroid*. 2016;26:1-133.
70. Mitchell AL, Gandhi A, Scott-Coombes D, Perros P. Management of thyroid cancer: United Kingdom National Multidisciplinary Guidelines. *J Laryngol Otol*. 2016;130:150-60.
71. Wells SA Jr, Asa SL, Dralle H i sur. American Thyroid Association Guidelines Task Force on Medullary Thyroid Carcinoma. Revised American Thyroid Association guidelines for the management of medullary thyroid carcinoma. *Thyroid*. 2015;25:567-610.
72. Kust D, Mateša N, Kusić Z. Clinical Significance of Multinodularity in Patients with Papillary Thyroid Carcinoma. *Anticancer Res*. 2015;35:6335-9.



73. Ross DS. Nonpalpable thyroid nodules-managing an epidemic. *J Clin Endocrinol Metab.* 2002;87:1938-0.
74. Kusić Z, Jukić T, Dabelić N, Franceschi M. Hrvatsko društvo za štitnjaču. Croatian Thyroid Society guidelines for the management of patients with differentiated thyroid cancer. *Lijec Vjesn.* 2008;130:213-27.
75. Campanella P, Ianni F, Rota CA, Corsello SM, Pontecorvi A. Quantification of cancer risk of each clinical and ultrasonographic suspicious feature of thyroid nodules: a systematic review and meta-analysis. *Eur J Endocrinol.* 2014;170:203-11.
76. NCCN Clinical Practice Guidelines in Oncology. Thyroid carcinoma. Version II. 2017.
77. Leenhardt L, Erdogan MF, Hegedus L i sur. European thyroid association guidelines for cervical ultrasound scan and ultrasound-guided techniques in the postoperative management of patients with thyroid cancer. *Eur Thyroid J.* 2013;2:147-59.
78. Leboulleux S, Girard E, Rose M, Travagli JP, Sabbah N, Caillou B. Ultrasound criteria of malignancy for cervical lymph nodes in patients followed up for differentiated thyroid cancer. *J Clin Endocrinol Metab.* 2007;92:3590-4.
79. Gharib H, Papini E, Paschke R, Duick DS, Valcavi R, Hegedus L i sur. American Association of Clinical Endocrinologists, Associazione Medici Endocrinologi, and European Thyroid Association Medical Guidelines for Clinical Practice for the Diagnosis and Management of Thyroid Nodules: Executive Summary of Recommendations. *J Endocrinol Invest.* 2010;33:51-6.
80. Gharib H, Papini E. Thyroid Nodules: Clinical Importance, Assessment, and Treatment. *Endocrinol Metab Clin North Am.* 2007;36:707-35.
81. Hopkins CR, Reading CC. Thyroid and parathyroid imaging. *Semin Ultrasound CT MR.* 1995;16:279-95.
82. Al-Nahas A, Khan S, Gogbashian A, Banti E, Rampin L, Rubello D. Review. 18F-FDG PET in the diagnosis and follow-up of thyroid malignancy. *In Vivo.* 2008;22:109-14.

83. Brierley J, Gospodarowicz M, Wittekind C. UICC TNM Classification of Malignant Tumours. 8. izdanje. Oxford: John Wiley & Sons Inc. ; 2016.
84. Tiedje V, Stuschke M, Weber F, Dralle H, Moss L, Fuhrer D. Anaplastic thyroid carcinoma: review of treatment protocols. *Endocr Relat Cancer*. 2018;25:153-61.
85. Mazzaferri EL. Long-term outcome of patients with differentiated thyroid carcinoma: effect of therapy. *Endocr Pract*. 2000;6:469-76.
86. Nikiforov YE, Ohori NP. Papillary carcinoma. Nikiforov YE, Biddinger PW, Thompson LR. *Diagnostic Pathology and Molecular Genetics of the thyroid*. Philadelphia : Lippincott Williams & Wilkins ; 2009. str. 214.
87. Thompson LD, Wieneke JA, Paal E, Frommelt RA, Adair CF, Heffess CS. A Clinicopathologic Study of Minimally Invasive Follicular Carcinoma of the Thyroid Gland With a Review of the English Literature. *Cancer*. 2001;91:505-24.
88. Mazzaferri EL, Jhiang SM. Long-term impact of initial surgical and medical therapy on papillary and follicular thyroid cancer. *Am J Med*. 1994;97:418-28.
89. Ghossein RA, Hiltzik DH, Carlson DL. Prognostic factors of recurrence in encapsulated Hurthle cell carcinoma of the thyroid gland: a clinicopathologic study of 50 cases. *Cancer*. 2006;106:1669-76.
90. Chindris AM, Casler JD, Bernet VJ i sur. Clinical and molecular features of Hurthle cell carcinoma of the thyroid. *J Clin Endocrinol Metab*. 2015;100:55-62.
91. Ganly I, Ricarte Filho J, Eng S i sur. Genomic dissection of Hurthle cell carcinoma reveals a unique class of thyroid malignancy. *J Clin Endocrinol Metab*. 2013;98:962-72.
92. Bergholm U, Adami HO, Bergstrom R i sur. Clinical characteristics in sporadic and familial medullary thyroid carcinoma. A nationwide study of 249 patients in Sweden from 1959 through 1981. *Cancer*. 1989;63:1196-204.

93. Brierley JD, Tsang R, Simpson WJ i sur. Medullary thyroid cancer: analyses of survival and prognostic factors and the role of radiation therapy in local control. *Thyroid*. 1996;6:305-10.
94. Modigliani E, Cohen R, Campos JM i sur. Prognostic factors for survival and for biochemical cure in medullary thyroid carcinoma: results in 899 patients. The GETC Study Group. Groupe d'etude des tumeurs a calcitonine. *Clin Endocrinol (Oxf)*. 1998;48:265-73.
95. Raue F, Kotzerke J, Reinwein D i sur. Prognostic factors in medullary thyroid carcinoma: evaluation of 741 patients from the German Medullary Thyroid Carcinoma Register. *Clin Investig*. 1993;71:7-12.
96. Scopsi L, Sampietro G, Boracchi P i sur. Multivariate analysis of prognostic factors in sporadic medullary carcinoma of the thyroid. A retrospective study of 109 consecutive patients. *Cancer*. 1996;78:2173-83.
97. Kebebew E, Greenspan FS, Clark OH i sur. Anaplastic thyroid carcinoma. Treatment outcome and prognostic factors. *Cancer*. 2005;103:1330-5.
98. Sugitani I, Hasegawa Y, Sugasawa M i sur. Super-radical surgery for anaplastic thyroid carcinoma: a large cohort study using the Anaplastic Thyroid Carcinoma Research Consortium of Japan database. *Head Neck*. 2014;36:328-33.
99. Halbauer M, Šarčević B, Tomić B. Citološko-patohistološki atlas bolesti štitne žlijezde i doštitnih žlijezda s ultrazvučnim slikama. Zagreb: Nakladni zavod Globus; 2000. str. 36-8.
100. Siegel RL, Miller KD, Jemal A. Cancer statistics. *CA Cancer J Clin*. 2018;68:7-30.
101. Rahbari R, Zhang L, Kebebew E. Thyroid cancer gender disparity. *Future Oncol*. 2010;6:1771-9.

102. Liu C, Chen T, Zeng W, Wang S, Xiong Y, Liu Z i sur. Reevaluating the prognostic significance of male gender for papillary thyroid carcinoma and microcarcinoma: a SEER database analysis. *Scientific Reports*. 2017;7:11412
103. Nguyen QT, Lee EJ, Huang MG, Park YI, Khullar A, Plodkowski RA. Diagnosis and Treatment of Patients with Thyroid Cancer. *Am Health Drug Benefits*. 2015;8:30-40.
104. Bakshi J, Patro SK, Kaur N, Panda NK, Budhiraja G. Understanding Malignancies of the Thyroid Gland: Institutional Experience. *Indian J Otolaryngol Head Neck Surg*. 2018;70:482-9.
105. Li F, Pan D, Wu Y, Peng J, Li Q, Gui X i sur. Ultrasound characteristics of thyroid nodules facilitate interpretation of the malignant risk of Bethesda system III/IV thyroid nodules and inform therapeutic schedule. *Diagn Cytopathol*. 2019;47:881-9.
106. Bongiovanni M, Bellevicine C, Troncone G, Sykiotis GP. Approach to cytological indeterminate thyroid nodules. *Gland Surg*. 2019;8:98-104.
107. Sciacchitano S, Lavra L, Ulivieri A, Magi F, De Francesco GP, Bellotti C i sur. Comparative analysis of diagnostic performance, feasibility and cost of different test-methods for thyroid nodules with indeterminate cytology. *Oncotarget*. 2017;8:49421-42.
108. Brites CA, Balsimelli LBS, Coelho KMPA, Fronza-Junior H, Stall J, Franca PHC. Investigation of correlation between cytological and histological findings in suspected carcinoma of thyroid. *J Bras Patol Med Lab*. 2018;54:407-11.
109. Machala E, Sopinski J, Iavorska I, Kolomecki K. Correlation of Fine Needle Aspiration Cytology of Thyroid Gland With Histopathological Results. *Pol Przegl Chir*. 2018;90:1-5.
110. Sukumaran R, Kattoor J, Pillai KR, Ramadas PT, Nayak N, Somanathan T i sur. Fine Needle Aspiration Cytology of Thyroid Lesions and its Correlation with Histopathology in a Series of 248 Patients. *Indian J Surg Oncol*. 2014;5:237-41.

111. Rajković Molek , Seili-Bekafigo I. Primjena Bethesda klasifikacije citoloških nalaza štitnjače – naša prva iskustva. *Medicina Fluminensis*. 2016;52:352-6.
112. Graceffa G, Patrone R, Vieni S, Campanella S, Calamia S, Laise I i sur. Association between Hashimoto's thyroiditis and papillary thyroid carcinoma: a retrospective analysis of 305 patients. *BMC Endocr Disord*. 2019;19:26.
113. James BC, Timsina L, Graham R, Angelos P, Haggstrom DA. Changes in total thyroidectomy versus thyroid lobectomy for papillary thyroid cancer during the past 15 years. *Surgery*. 2019;166:41-7.
114. Giuffrida D, Giuffrida R, Puliafito I, Vella V, Memeo L, Puglisi C i sur. Thyroidectomy as treatment of choice for differentiated thyroid cancer. *Int J Surg Oncol*. 2019;2019:2715260.

## **8. SAŽETAK**

**Cilj istraživanja:** Osnovni cilj istraživanja bio je utvrditi pouzdanost citološke dijagnoze prema Bethesda kategorijama i patohistološke dijagnoze u malignim tumorima štitnjače

**Materijali i metode:** Studija je strukturirana kao retrospektivno istraživanje. Istraživanje je provedeno na Kliničkom zavodu za patologiju, sudsku medicinu i citologiju KBC-a Split. U istraživanje je uključen 121 pacijent koji je operiran u KBC-u Split te mu je dijagnosticiran karcinom u razdoblju od 1.1.2019. do 31.12.2019. godine. Uvidom u medicinsku dokumentaciju KBC-a Split dobiveni su podaci o spolu bolesnika, dobi, citološkom nalazu, veličini tumora, histološkom tipu, multifokalnosti, bilateralnosti, zahvaćenosti resekcijskih rubova, prisutnosti Hashimotovog tireoiditisa i metastaza u limfne čvorove, ekstratireoidnog širenja, angioinvaziji i tipu kirurškog liječenja.

**Rezultati:** Od karcinoma štitnjače operirano je 147 bolesnika 2019. godine u KBC-u Split. Od ukupnog broja uključenih ispitanika (121) bilo je 93 (77%) žene i 28 (23%) muškaraca. Medijan životne dobi je 53 godine. Medijan životne dobi žena iznosio je 52 godine, a muškaraca 57 godina. Žene i muškarci se nisu statistički značajno razlikovali prema životnoj dobi ( $Z=1,48$ ;  $P=0,138$ ). Pouzdanost citološke dijagnoze prema Bethesda kategorijama i patohistološkog nalaza u malignim tumorima štitnjače iznosi 69%. Ukoliko se iz analize isključe tumori s folikularnom slikom koji nemaju citoloških kriterija za razlikovanje benignih od malignih lezija, podudarnost iznosi 81%. Svi tumori citološki klasificirani kao Bethesda kategorija V i VI (suspektno na papilarni karcinom i maligno – papilarni karcinom) potvrđeni su patohistološkom analizom. Udio pojavnosti Hashimota u tumoru s PHD-om (papilarni i medularni karcinom) je za 3,2 puta veći nego udio pojavnosti Hashimota u ostalim skupinama zajedno ( $\chi^2=6,3$ ;  $P=0,023$ ). Postoji statistički značajna povezanost angioinvazije sa pojavom metastaza u limfne čvorove ( $\chi^2=5,7$ ;  $P=0,017$ ). Udio angioinvazije u skupini bolesnika s metastazama za 3,5 puta je veća nego udio angioinvazije u skupini bolesnika bez metastaza. Medijan vremena proteklog od citološke punkcije do operativnog zahvata (uzimanja uzorka za patohistološku analizu) iznosila je 71 (Q1-Q3: 45-121; min-max: 8-371).

**Zaključak:** Istraživanje nije pokazalo visoku podudarnost citološke dijagnoze prema Bethesda kategorijama III – VI ukupno i patohistološkog nalaza u malignim tumorima štitnjače zbog nedostatka citoloških kriterija razlikovanja benignih od malignih folikularnih lezija, dok analiza izdvojenih kategorija V i VI značajno podižu podudarnost u odnosu na patohistološki nalaz. Problem ostaju varijante papilarnih tumora s folikularnom slikom i drugi inkapsulirani tumori štitnjače s folikularnom slikom.

## **9. SUMMARY**



**Diploma thesis title:** Cyto-pathologic correlation of malignant thyroid tumors

**Objectives:** The main purpose of this study was to determine the reliability of cytological diagnosis according to Bethesda categories and pathohistological diagnosis in malignant thyroid tumors

**Materials and methods:** The study is structured as a retrospective study. The research was conducted at the Clinical Department of Pathology, Forensic Medicine and Cytology of the Clinical Hospital Center Split. The study included 121 patients who underwent surgery at the Clinical Hospital Center Split and were diagnosed with cancer in the period from January 1, 2019 to December 31, 2019. Clinical data was obtained from the medical documentation of University hospital Split including patients' sex, age, cytologic findings, tumor size, histologic type, multifocality, bilaterality, resection edges, Hashimoto's thyroiditis and lymph node metastasis, extrathyroid dissemination, angioinvasion and type of surgical procedure.

**Results:** In 2019, 147 patients underwent surgery for thyroid cancer at the Clinical Hospital Center Split. Of the total number of respondents (121), 93 (77%) were women and 28 (23%) were men. The median age is 53 years. The median age of women was 52 years and that of men was 57 years. Women and men did not differ statistically significantly according to age ( $Z = 1.48$ ;  $P = 0.138$ ). The reliability of cytological diagnosis according to Bethesda categories and pathohistological findings in malignant thyroid tumors is 69%. If tumors with a follicular picture that do not have cytological criteria for distinguishing benign from malignant lesions are excluded from the analysis, the concordance is 81%. All tumors cytologically classified as Bethesda category V and VI (suspected of papillary carcinoma and malignant - papillary carcinoma) were confirmed by pathohistological analysis. The proportion of Hashimoto incidence in tumor with PHD (papillary and medullary carcinoma) was 3.2 times higher than the incidence of Hashimoto in other groups combined ( $\chi^2 = 6.3$ ;  $P = 0.023$ ). There is a statistically significant association of angioinvasion with the appearance of lymph node metastases ( $\chi^2 = 5.7$ ;  $P = 0.017$ ). The proportion of angioinvasion in the group of patients with metastases is 3.5 times higher than the proportion of angioinvasion in the group of patients without metastases. The median time elapsed from cytological puncture to surgery (sampling for pathohistological findings) was 71 (Q1-Q3: 45-121; min-max: 8-371).

**Conclusion:** The study did not show high congruence of cytological diagnosis according to Bethesda categories III - VI in total and pathohistological findings in malignant thyroid tumors due to lack of cytological criteria for distinguishing benign from malignant follicular lesions,

while analysis of selected categories V. and VI. significantly increases concordance with pathohistological findings. Variants of papillary tumors with a follicular pattern and other encapsulated thyroid tumors with a follicular pattern remain a problem.

## **10. ŽIVOTOPIS**

## **OSOBNI PODACI**

Ime i prezime: Karmelo Lovrić

Datum i mjesto rođenja: 11. srpnja 1993. godine, Metković, Hrvatska

Državljanstvo: Hrvatsko

Adresa stanovanja: Vladimira Nazora 37 Ploče

Telefon: 099 876 4145

E-adresa: carmelo.lovric@gmail.com

## **OBRAZOVANJE**

2000. – 2008. Osnovna škola Vladimir Nazor Ploče

2008. – 2012. Srednja škola fra Andrije Kačića Miošića Ploče – Opća gimnazija

2012. – 2013. Sveučilište u Zagrebu, Veterinarski fakultet

2013. – 2015. Sveučilište u Mostaru, Medicinski fakultet

2015. – 2020. Sveučilište u Splitu, Medicinski fakultet

## **STRANI JEZICI**

B2 razina engleskog jezika

A2 razina talijanskog jezika

## **OSTALE AKTIVNOSTI**

Volonter u „Call centru Križine“ tijekom pandemije bolesti COVID-19 (svibanj 2020.)

Sudjelovanje kao volonter u projektu „72 sata bez kompromisa“

Volonter u župnom Caritasu – skupljanje hrane za potrebite