

Umjetna inteligencija u područjima radiologije

Štrlić, Lucijan

Undergraduate thesis / Završni rad

2023

Degree Grantor / Ustanova koja je dodijelila akademski / stručni stupanj: **University of Split / Sveučilište u Splitu**

Permanent link / Trajna poveznica: <https://um.nsk.hr/um:nbn:hr:176:575220>

Rights / Prava: [In copyright](#)/[Zaštićeno autorskim pravom.](#)

Download date / Datum preuzimanja: **2024-07-13**



Sveučilišni odjel zdravstvenih studija
SVEUČILIŠTE U SPLITU

Repository / Repozitorij:

[Repository of the University Department for Health Studies, University of Split](#)



UNIVERSITY OF SPLIT



DIGITALNI AKADEMSKI ARHIVI I REPOZITORIJ

SVEUČILIŠTE U SPLITU
Podružnica
SVEUČILIŠNI ODJEL ZDRAVSTVENIH STUDIJA
PRIJEDIPLOMSKI SVEUČILIŠNI STUDIJ
RADIOLOŠKA TEHNOLOGIJA

Lucijan Štrljić

**UMJETNA INTELIGENCIJA U PODRUČJIMA
RADIOLOGIJE**

Završni rad

Split, 2023.

SVEUČILIŠTE U SPLITU

Podružnica

SVEUČILUŠNI ODJEL ZDRAVSTVENIH STUDIJA

PRIJEDIPLOMSKI SVEUČILIŠNI STUDIJ

RADIOLOŠKA TEHNOLOGIJA

Lucijan Štrlić

UMJETNA INTELIGENCIJA U PODRUČJIMA

RADIOLOGIJE

ARTIFICIAL INTELLIGENCE IN THE FIELDS OF

RADIOLOGY

Završni rad/Bachelor Thesis

Mentor:

Izv. prof. dr.sc. Frane Mihanović

Split, 2023.

TEMELJNA DOKUMENTACIJSKA KARTICA

ZAVRŠNI RAD

Sveučilište u Splitu
Sveučilišni odjel zdravstvenih studija
Radiološka tehnologija

Znanstveno područje: Biomedicina i zdravstvo
Znanstveno polje: Kliničke medicinske znanosti

Mentor: Izv. prof. dr.sc. Frane Mihanović

UMJETNA INTELIGENCIJA U PODRUČJIMA RADIOLOGIJE Lucijan Štrljčić

Sažetak:

Ovaj rad istražuje utjecaj umjetne inteligencije (AI) na radiologiju, ističući njezin napredak, primjene i izazove. Algoritmi umjetne inteligencije transformirali su radiologiju poboljšanjem dijagnostičke točnosti, učinkovitosti i skrbi za pacijente. U radu se raspravlja o temeljnim principima umjetne inteligencije i njenih potpolja, prikazujući njezine primjene u računalno potpomognutoj detekciji, analizi slike i prognostičkom modeliranju. Bavi se izazovima kao što su kvaliteta podataka, etika, interpretabilnost i suradnja. Rad naglašava odnos između umjetne inteligencije i radiologa i raspravlja o budućim smjerovima za integraciju umjetne inteligencije s multimodalnim slikanjem i personaliziranom medicinom. AI u radiologiji ima golem potencijal za točne i učinkovite zdravstvene prakse.

Ključne riječi: Radiologija; umjetna inteligencija; duboko učenje; strojno učenje; CAD

Rad sadrži: 25 stranica, 6 slika, 21 literaturnu referencu, 5 tablica, 1 grafikon

Jezik izvornika: hrvatski

BASIC DOCUMENTATION CARD

BACHELOR THESIS

University of Split
Univeristy Department for Health Studies
Radiologic technology

Scientific area: Biomedicine and healthcare
Scientific field: Clinical medical sciences

Supervisor: Assoc. prof. Ph.D. Frane Mihanović

ARTIFICIAL INTELLIGENCE IN THE FIELDS OF RADIOLOGY

Lucijan Štrljčić

Summary:

This paper explores the impact of artificial intelligence (AI) on radiology, highlighting its progress, applications and challenges. Artificial intelligence algorithms have transformed radiology by improving diagnostic accuracy, efficiency and patient care. The paper discusses the fundamental principles of artificial intelligence and its subfields, showing its applications in computer-aided detection, image analysis and prognostic modeling. It addresses challenges such as data quality, ethics, interpretability and collaboration. The paper highlights the symbiotic relationship between artificial intelligence and radiologists and discusses future directions for the integration of artificial intelligence with multimodal imaging and personalized medicine. AI in radiology has enormous potential for accurate and efficient healthcare practices.

Keywords: Radiology; artificial intelligence; deep learning; machine learning; CAD

Thesis contains: 25 pages, 6 figures, 21 references, 5 tables, 1 graph

Original in: Croatian

SADRŽAJ

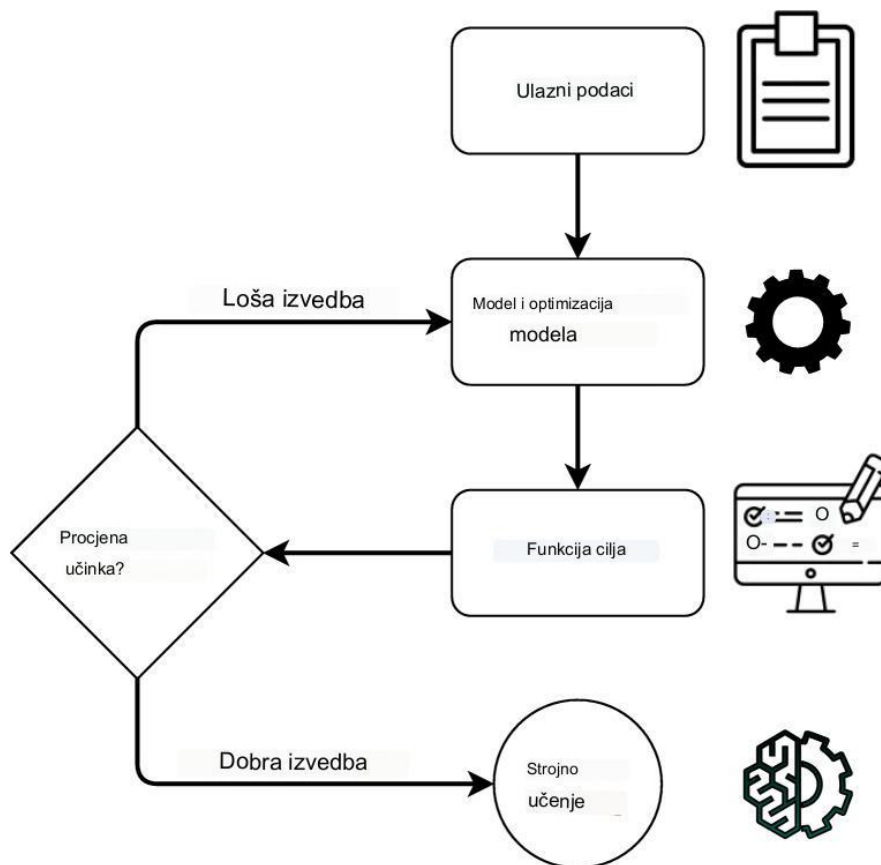
1. UVOD	1
2. CILJ RADA	4
3. METODE PRETRAŽIVANJA.....	5
4. RASPRAVA	6
4.1. UMJETNA INTELIGENCIJA U PODRUČJIMA RADIOLOGIJE	6
4.1.1. Digitalna radiografija	7
4.1.2. CT	9
4.1.3. MR	11
4.1.4. Onkologija	14
4.1.5. Nuklearna medicina.....	15
4.1.6 Radiomika.....	16
4.2. REZULTATI SVIH PRETRAŽIVANJA PO PODRUČJIMA.....	18
4.3. BUDUĆNOST UMJETNE INTELIGENCIJE U RADIOLOGIJI.....	19
4.4. IZAZOVI KORIŠTENJA UMJETNE INTELIGENCIJE.....	20
5. ZAKLJUČAK.....	22
6. LITERATURA	23
7. ŽIVOTOPIS.....	26

KLJUČNE RIJEČI

Radiologija; umjetna inteligencija; duboko učenje; strojno učenje; CAD

1. UVOD

Umjetna inteligencija, AI (*engl. Artificial Intelligence*), odnosi se na sposobnost strojeva da pokažu inteligenciju opažanjem, kombiniranjem i izvođenjem zaključaka iz informacija, različitu od ljudske ili životinjske inteligencije. Obuhvaća različite zadatke kao što su prepoznavanje govora, analiza slika, prevođenje jezika i mapiranje unosa, između ostalog (1). Primjer načina rada AI možemo vidjeti u Slici 1.



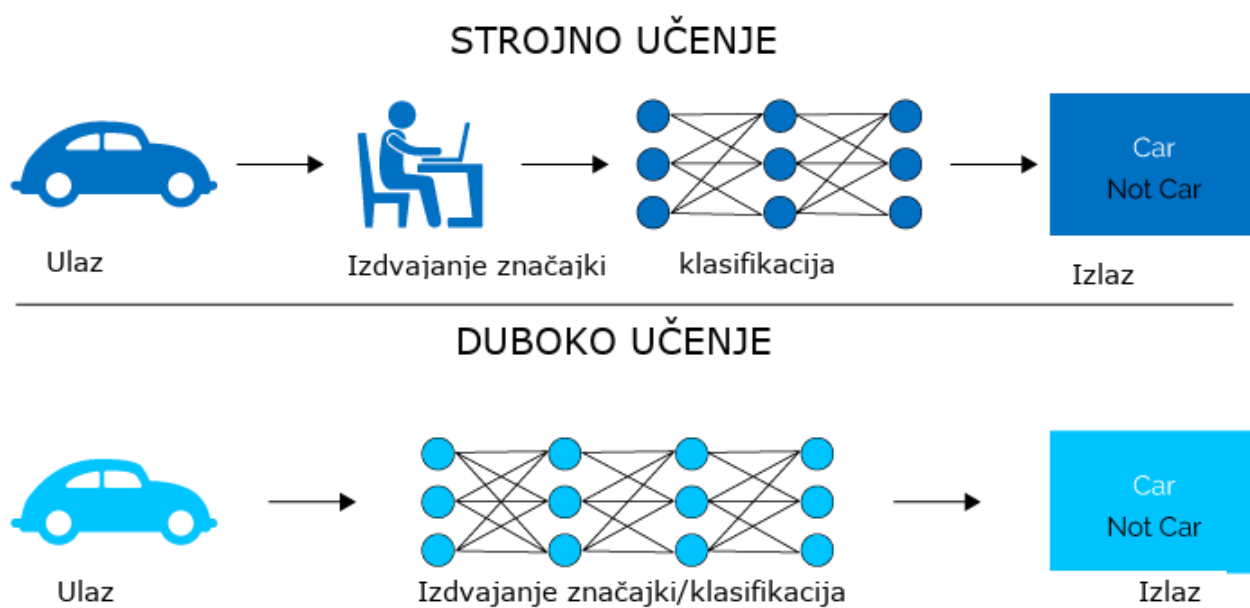
Slika 1 Pojednostavljeni prikaz strojnog učenja

Izvor: <https://www.ncbi.nlm.nih.gov/pmc/articles/PMC9537212/>

Alan Turing je postavio osnove AI 1936. godine. Izumio je računalni stroj poznatu kao Turingov stroj, što je omogućilo da neživo postane inteligentno. Ovim je pokazao da je moguće stvoriti stroj koji može izračunavati bilo koji kompjutorski proces ili riješiti bilo koji

algoritam. Također je objasnio analizu strojne inteligencije u svom članku "Computing Machinery and Intelligence". S ciljem stvaranja inteligentnog stroja, proveo je eksperiment poznat kao Turingov test. Test je temeljen na postavljanju pitanja računalu i čovjeku. Ako ispitivač nije u stanju jasno razlikovati njihove odgovore, računalo se smatra inteligentnim strojem. To je bio način da se utvrdi može li računalo "razmišljati" (2).

Posljednjih godina napredak AI-a obilježen je pojavom dubokog učenja. Duboko učenje podskup je algoritama strojnog učenja i temeljna komponenta najnovije generacije AI tehnologije. Omogućuje strojevima da samostalno uče iz opsežne analize podataka i naknadno donose informirane odluke na temelju stečenog znanja. To uključuje korištenje različitih neuronskih mreža za obradu informacija i stvaranje neovisnih odgovora (3). U slici br. 2 možemo vidjeti razliku između strojnog i dubokog učenja.



Slika 2 Usporedba strojnog i dubokog učenja

Izvor: <https://kunin.io/what-is-ai-specifically-what-is-deep-learning-and-the-internet-of-things-iot/>

U području zdravstva, AI se često koristi za analizu velikih količina podataka povezanih sa zdravljem, uključujući dob pacijenta, povijest bolesti, trenutno zdravstveno stanje, rezultate testova, medicinske slike i sekvence DNK. AI nudi brojne prednosti za poboljšanje zdravstvene skrbi zahvaljujući svojoj sposobnosti da radi brže od ljudskih istraživača bez

potrebe za pauzama. Međutim, uspješna integracija AI u zdravstvene sustave postavlja pitanje kako to učiniti. Početna faza uključuje upoznavanje s elektroničkim sustavima i razumijevanje prave biti AI (4).

Kada razmatramo primjenu tehnologije u medicinskom području, ključno je razlikovati AI od proširene inteligencije, AuI (*engl. Augmented Intelligence*). Dok AI radi neovisno o ljudskom angažmanu, AuI se fokusira na kombiniranje ljudske i strojne inteligencije kako bi se poboljšale ljudske sposobnosti, a ne da ih u potpunosti zamijeni. Očekuje se da će tijekom sljedeća dva desetljeća AuI nedvojbeno pridonijeti postavljanju dijagnoza, provedbi liječenja i identificiranju odgovarajućih opcija upućivanja (4).

2. CILJ RADA

Cilj ovog rada je prikazati uporabu AI u područjima radiologije, moguću primjenu u budućnosti te neke od izazova kod korištenja AI.

3. METODE PRETRAŽIVANJA

Ovaj rad predstavlja analizu i pregled znanstvenih radova na temu AI u pojedinim područjima radiologije. Fokus je na člancima dostupnima u cijelosti iz baze podataka PubMed, objavljenim između 2018. i 2023. Provedeno je temeljito pretraživanje baze podataka PubMed, koja je široko priznat i pouzdan izvor znanstvene literature. U završni rad uvršteni su samo članci koji su u cijelosti bili javno dostupni, čime je osigurana dostupnost i transparentnost informacija. Pretraživanje je provedeno koristeći MeSH termine (Artificial intelligence, Machine learning, Deep learning, Radiography, Computed tomography, Magnetic resonance, Oncology, Nuclear medicine, Brain, Lung, Breast, Heart) te booleove operatore OR i AND u naprednom pretraživanju. Primjer jednog pretraživanja radova o mozgu u području magnetske rezonancije je sljedeći: “((((“Artificial Intelligence”[Mesh]) OR “Machine Learning”[Mesh]) OR “Deep Learning”[Mesh]) AND “Magnetic Resonance Imaging”[Mesh]) AND “Brain”[Mesh]“

4. RASPRAVA

U području radiologije, iskusni liječnici tradicionalno se oslanjaju na svoje obrazovanje i stručnost za vizualnu analizu medicinskih slika i pružanje dijagnostičkih informacija za otkrivanje, karakterizaciju i praćenje bolesti. Međutim, ovaj proces može biti subjektivan i ovisiti o kvalitativnom razmišljanju. Nasuprot tome, AI pokazuje iznimnu sposobnost u identificiranju složenih uzoraka unutar slikovnih podataka i može ponuditi automatizirane kvantitativne procjene. Integracijom AI u klinički tijek rada kao pomoćnog alata mogu se postići preciznije i dosljednije radiološke procjene. To omogućuje liječnicima da iskoriste sposobnost AI da prepozna složene obrasce i pruži dragocjenu podršku u donošenju medicinskih odluka (5).

4.1. UMJETNA INTELIGENCIJA U PODRUČJIMA RADIOLOGIJE

Razvoj AI omogućuje strojevima bolje razumijevanje i interpretaciju složenih podataka. To je rezultiralo značajnim napretkom u primjeni AI i rješavanju zadataka koji su nekada bili rezervirani samo za ljude. Duboko učenje, jedna grana strojnog učenja, koristi neuronske mreže inspirirane ljudskim mozgom (5). Ove strukture automatski uče diskriminativne značajke iz podataka i sposobne su modelirati kompleksne nelinearne veze. Tradicionalne metode AI često su bile manje učinkovite, dok najnoviji algoritmi dubokog učenja mogu čak nadmašiti ljudske rezultate u specifičnim zadacima. To je postignuto zahvaljujući napretku istraživanja AI, velikim količinama digitalnih podataka dostupnih za obuku i naprednom računalnom hardveru (6).

U medicinskom oslikavanju, integracija AI ima za cilj postići veću efikasnost i učinkovitost u kliničkoj skrbi. S porastom broja radioloških snimaka, potreba za obučanim radiolozima se povećava, ali istovremeno ograničava produktivnost zdravstvenih radnika. Uključivanje AI u proces slikovnog tijeka rada može povećati učinkovitost, smanjiti pogreške te pružiti radiolozima prikazane slike i identificirane značajke. Kvantifikacija i procjena radiografskih

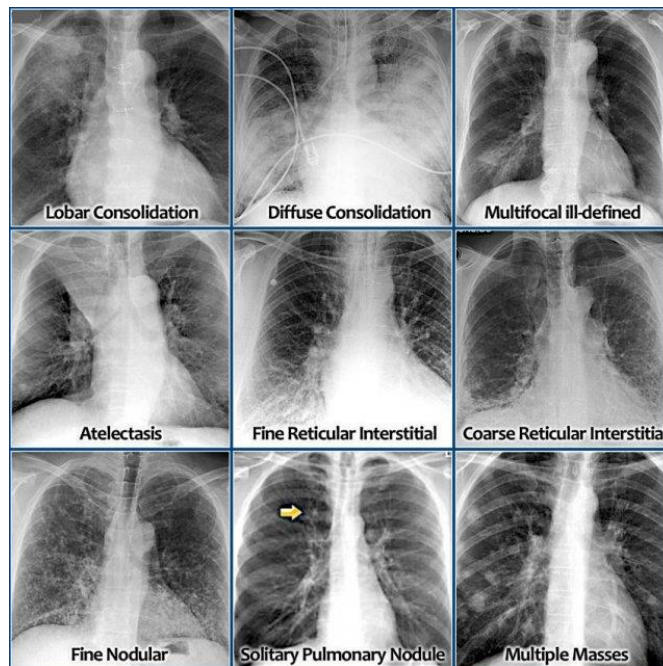
karakteristika ključne su za većinu radioloških zadataka, kao što su otkrivanje, karakterizacija i praćenje bolesti (6).

4.1.1. Digitalna radiografija

AI već desetljećima ima ulogu u slikovnoj tehnologiji. Primjer toga je uređaj za automatsku ekspoziciju koji je razvijen 1980-ih i omogućio radiolozima odabir kV vrijednosti za rendgensko snimanje, dok je stroj određivao optimalnu ekspoziciju. Ova tehnologija je smanjila ponavljanje snimanja zbog netočne ekspozicije i optimizirala dozu pregleda. Unatoč tome, ljudski nadzor je i dalje bio potreban radi tehničkih varijacija i mogućih pogrešaka (7).

Radiografija prsnog koša ima ključnu ulogu u dijagnostici bolesti i jedna je od najčešće korištenih medicinskih slikovnih pretraga. Pruža obilje informacija o zdravlju pacijenta, ali točno tumačenje tih informacija predstavlja značajan izazov za radiologe. Pojava AI, zajedno s dostupnošću velikih skupova medicinskih slika, predstavlja nove mogućnosti za razvoj sustava za dijagnosticiranje pomoću računala, CAD.(*engl. Computer aided diagnostics*). Tumačenje rendgenskih snimaka prsnog koša postaje složenije zbog preklapanja anatomskih struktura. Otkrivanje lezija može biti osobito izazovno u slučajevima kada postoji nizak kontrast između lezije i okolnog tkiva ili kada je lezija zaklonjena strukturama poput rebara ili velikih krvnih žila. Kao rezultat toga, postoji određeni stupanj promašenog otkrivanja plućnih bolesti na rendgenskim snimkama prsnog koša. S obzirom na široku upotrebu rendgenskih snimaka prsnog koša i uključene u njihovu interpretaciju, CAD sustavi postali su predmetom istraživačkog interesa. Ovi sustavi imaju potencijal pomoći liječnicima u prepoznavanju sumnjivih lezija koje su možda promakle, čime se poboljšava dijagnostička točnost (8).

Rak pluća je čest i smrtonosan tumor. Detekcija raka pluća može biti od pomoći u identifikaciji plućnih čvorova, a rano otkrivanje može spasiti mnoge živote. AI može automatski prepoznati ove čvorove i klasificirati ih kao benigne ili maligne, pridonoseći dijagnostici i liječenju (5) (Slika 3.).



Slika 3 Primjer korištenja UI kod radiografije pluća

Izvor: <https://radiologyassistant.nl/chest/chest-x-ray/lung-disease>

Informacije iz dobivenih rendgenskih snimaka su pokazale svoju vrijednost i u dijagnostici COVID-19, jer se plućne infekcije mogu otkriti putem rendgenskih snimaka. Rendgenska snimka prsnog koša često se koristi kao prvi izbor i služi kao alternativa održivog izbora kada CT uređaji nisu dostupni za brzu dijagnozu i praćenje napredovanja COVID-19 slučajeva. Korištenje javnih baza podataka rendgenskih slika pluća značajno je povećalo broj studija temeljenih na AI koje se bave COVID-19, s ciljem otkrivanja, praćenja i predviđanja ishoda infekcije SARS-CoV-2. Pristupi temeljeni na dubokom učenju koji omogućuju automatsku analizu rendgenskih slika značajno su ubrzali proces analize i obrade, što je pomoglo u bržem identificiranju i suzbijanju širenja COVID-19. Za dijagnosticiranje COVID-19 na skupu povezanih rendgenskih snimaka pluća, korištena je unaprijed istrenirana aplikacija. Rezultati su pokazali da je metoda dubokog učenja postigla dijagnostičku točnost od 98,2% (9). U tablici 1. može se vidjeti kako se uz radiografiju pluća razvijaju i AI tehnologije za analizu slika i drugih organa.

Tablica 1 Broj pronađenih radova na pojedine organe u području radiografije

	MOZAK	PLUĆA	DOJKA	SRCE
RADIOGRAFIJA	6	43	88	2

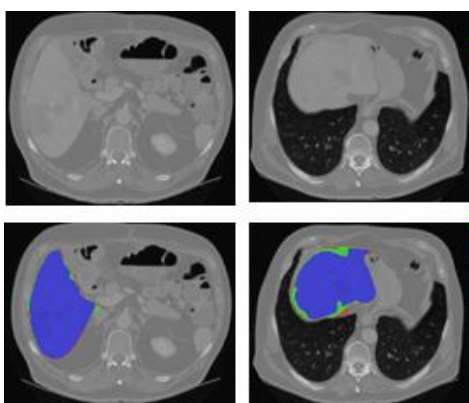
4.1.2. CT

Napredak hardvera kompjutorizirane tomografije, CT (*engl. Computed tomography*) u proteklih dvadeset godina zahtijeva preciznije i računalno učinkovitije algoritme rekonstrukcije slike. Korištenjem dubokog učenja i konvolucijskih neuralnih mreža, CNN (*engl. Convolutional Neural Networks*), brzo dobivene slike niže kvalitete koriste se kao ulaz za generiranje kvalitetnijih slika kroz rekonstrukciju. Primjena CNN-ova za smanjenje šuma na nekontrastnim CT slikama srca dobivenim pri niskoj dozi zračenja postigla je značajno smanjenje šuma. Trenirajući CNN da transformira slike niske doze u slike rutinske doze te koristeći diskriminator CNN za razlikovanje generiranih slika od stvarnih, postignuta je točnija kvantifikacija kalcifikacija koronarnih arterija, CAC (*engl. Coronary artery calcification*) na slikama niske doze s visokim šumom. Prethodni pristupi CNN-a za smanjenje šuma temeljili su se na predviđanju srednjih vrijednosti piksela iz referentne slike rutinske doze i slike niske doze bez šuma, što je rezultiralo izglađenim slikama bez karakteristične teksture slika rutinske doze CT-a. Korištenje povratnih informacija dobivenih od diskriminatora CNN-a spriječilo je izglađivanje slike i omogućilo precizniju kvantifikaciju CAC-a niske gustoće. Važno je napomenuti da postoji potencijalno ograničenje u vezi s uvođenjem patologija koje nisu stvarno prisutne na slici, temeljem njihove prisutnosti u skupu podataka za obuku (10).

CNN-ovi su trenirani da procjenjuju smjer i veličinu koronarnog gibanja te su integrirani u iterativni postupak kompenzacije gibanja, što značajno smanjuje artefakte pokreta na stvarnim kliničkim slikama, posebno onima s teškim artefaktima. Također se koriste sintetičke slike bez pokreta kao osnovni skup podataka za obuku CNN-ova. Prilikom testiranja na kliničkim slikama, slika ispravljena pokretom generirana od strane CNN-a ponovno se umetne u izvorni 3D CT volumen kako bi se kompenzirali artefakti pokreta

koronarnih arterija, što rezultira značajnim smanjenjem prisutnosti slika s pokretom prema procjeni stručnih čitatelja. Navedeni algoritmi imaju potencijal za integraciju u komercijalni softver koji se koristi za rutinsko tumačenje CT slika, pridonoseći visokoj dijagnostičkoj pouzdanosti ove metode (10).

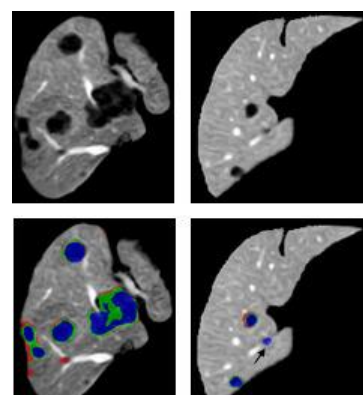
Za dijagnosticiranje pacijenata s fibrozom jetre razvijen je model temeljen na CNN-u. Sustav je postigao visoku točnost od 80% u klasifikaciji stadija fibroze jetre, sa značajnim postotkom slučajeva gdje je sustav napravio pogrešku unutar jedne faze razlike od stvarnog stadija fibroze. U slučajevima kada je pacijentima dijagnosticiran tumor jetre, segmentacija postaje ključna za procjenu lezija i izradu optimalnog plana liječenja. Predloženi segmentacijski pristup sastoji se od tri glavna koraka. Prvo, uključuje segmentaciju jetre (Slika 4.), a zatim segmentaciju jetrenih lezija (Slika 5.). U početnom koraku, tehnike pretprocesiranja slike, poboljšanje kontrasta i filtriranje podataka primjenjuju se na skupove podataka segmentacije jetre i tumora. Drugi korak uključuje uvježbavanje dviju odvojenih mreža: jednu za segmentaciju jetre, a drugu za segmentiranje lezija unutar interesne regije jetre. U završnom koraku primjenjuju se dodatna poboljšanja kako bi se dobila konačna segmentacija jetre i lezija. Rezultirajući sustav pokazuje visoku točnost u segmentaciji jetre i nešto manju točnost u segmentaciji lezija (11).



Slika 4 Segmentacija jetre

Izvor:

<https://www.ncbi.nlm.nih.gov/pmc/articles/PMC7592966/>



Slika 5 Segmentacija lezija unutar jetre

Izvor:

<https://www.ncbi.nlm.nih.gov/pmc/articles/PMC7592966/>

AI se može koristiti za segmentaciju krvnih žila jetre. Proces segmentacije uključuje tehnike za poboljšanje i naglašavanje kontura krvnih žila, zajedno s algoritmima strojnog učenja.

Poboljšanje kontura krvnih žila uključuje poboljšanje kontrasta krvnih žila i olakšavanje njihovog razlikovanja od okolne slike. Naknadno se koriste tehnike naknadne obrade za smanjenje buke i minimiziranje artefakata koji ne odgovaraju krvnim žilama. Segmentirani dijelovi krvnih žila koji na slici izgledaju nepotpuni zatim se spajaju. I nadzirane i nenadzirane metode učenja koriste CNN-ove za izvođenje segmentacije krvnih žila. Metode učenja pod nadzorom imaju tendenciju postizanja boljih rezultata segmentacije u usporedbi s učenjem bez nadzora kada je skup podataka za obuku točno segmentiran (12-14). Tablica 2 pokazuje za koje se još organe razvijaju nove AI tehnologije kod CT-a.

Tablica 2 Broj pronađenih radova na pojedine organe u području kompjuterizirane tomografije

	MOZAK	PLUĆA	DOJKA	SRCE
CT	65	280	9	43

4.1.3. MR

4.1.3.1. Anatomska segmentacija dojke

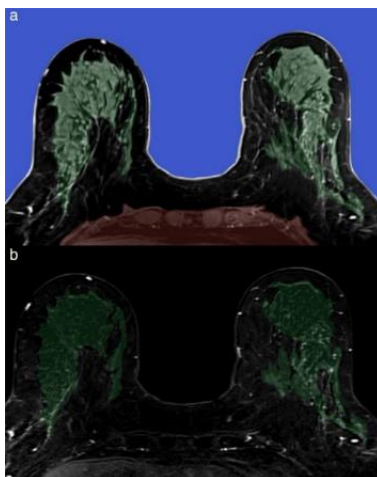
Proces velike slikovne analize magnetske rezonancije, MR (*engl. magnetic resonance*) dojke obuhvaća niz koraka koji se često razlikuju ovisno o medicinskom centru i hardveru. Potrebno je dobiti i rekonstruirati MR slike prema kliničkom protokolu, obraditi ih pomoću tehnologa i/ili softvera dobavljača, te zatim izvršiti računalno potpomognuto konturiranje ili segmentaciju kako bi se dobile anatomske granice. Anatomska segmentacija omogućuje analizu tkiva dojke, neposredne stijenke prsnog koša i aksile, dok se nebitne informacije poput okolnog zraka, torakalne šupljine i abdomena odbacuju. Kada se identificiraju i odbace nepotrebni dijelovi, segmentirana slika dojke postaje manja, što smanjuje vrijeme obrade i računalne resurse. Dodatno, slika se može dalje podijeliti i očistiti prema potrebama analize (15).

Segmentacija MR dojke se sastoji od tri uzastopna zadatka: ocrtavanje granica dojke i stijenke prsnog koša, odvajanje fibroglandularnog tkiva (FGT) od masnog tkiva i razlikovanje abnormalnog poboljšanja od normalnog pozadinskog poboljšanja parenhima (Sl. 5). Procjena

lezija dojke, za razliku od segmentacije granica dojke i FGT-a, zahtijeva T1 ponderirane sekvence prije i poslije kontrasta, što predstavlja posebne tehničke izazove kao što su B0 i B1 nehomogenosti preko parenhima uz granicu dojke i zraka te preko gradijentnog spirala. Ovi izazovi se moraju ispraviti kao dio naknadne obrade slike. Konačno, rutinska supresija masnog tkiva u mnogim kliničkim protokolima MR dojke može stvoriti dodatne artefakte koji također zahtijevaju korekciju (15). U tablici 3 može se vidjeti za koje se još organe osim dojke razvijaju AI tehnologije kod MRI-a.

Tablica 3 Broj pronađenih radova na pojedine organe u području magnetske rezonancije

	MOZAK	PLUĆA	DOJKA	SRCE
MR	1220	11	45	136



Slika 4 primjer segmentacije dojke

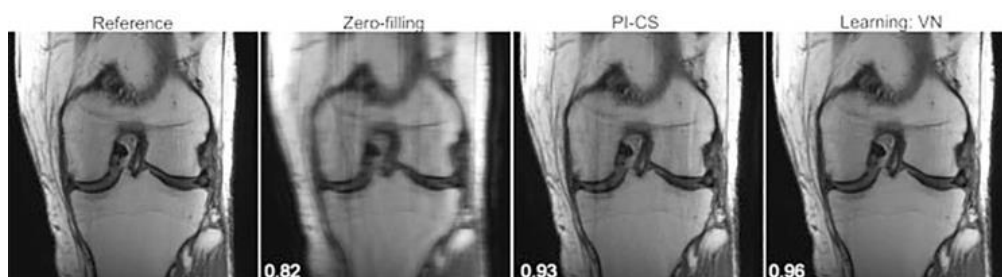
<https://www.ncbi.nlm.nih.gov/pmc/articles/PMC7085409/>

4.1.3.2. Ubrzavanje akvizicije MR slika pomoću AI

Polje istraživanja koje je u tijeku uključuje ubrzanje MRI skeniranja generiranjem slika iz ograničenih uzoraka podataka. Kada su MRI akvizicije premalo uzorkovane, one proizvode neželjene artefakte aliasinga osim ako se tijekom procesa rekonstrukcije ne koristi prethodno znanje o sadržaju slike. Dva značajna poboljšanja koja su omogućila brže snimanje

su paralelno snimanje i komprimirano očitavanje. Putem tehnika paralelnog snimanja, poznate osjetljivosti višestrukih prijamnih zavojnica koriste se za uključivanje bitnih prethodnih informacija, omogućujući rekonstrukciju slike čak i uz rjeđe uzorkovanje. Uobičajene paralelne metode snimanja uključuju generaliziranu autokalibrirajuću djelomičnu paralelnu akviziciju (GRAPPA) i kodiranje osjetljivosti (SENSE). SENSE koristi mape osjetljivosti zavojnice za uklanjanje artefakata aliasinga u prostoru slike, dok GRAPPA radi u k-prostoru za procjenu neuzorkovanih linija na temelju uzorkovanih. Komprimirana senzorska rekonstrukcija proširuje iterativne metode, koristeći prethodne informacije i dosljednost stečenih podataka za procjenu slika iz podataka s nedostatkom uzorka. Pristupi AI iskorištavaju koncepte GRAPPA, SENSE i komprimiranih senzora kako bi pružili učinkovite prethodne informacije za rekonstrukciju poduzorkovanih MR podataka (16).

Korištenjem rekonstrukcije zero-filling kao početne procjene, aplikacija Variable Net (VN) rješava izazov rekonstrukcije slike iz premalo uzorkovanog k-prostora. To postiže provođenjem dosljednosti podataka, uključivanjem izmjerene osjetljivosti zavojnice i korištenjem CNN-a za učenje prethodnih informacija, što dovodi do procjene potpuno uzorkovane slike. VN se može promatrati kao proširenje SENSE-a i komprimiranog očitavanja, integrirajući tehnike dubokog učenja. Slika 5 prikazuje primjere VN rekonstrukcija za četverostruko ubrzane slike, uz izračunatu mjeru indeksa strukturne sličnosti (SSIM), koja kvantificira slaganje s osnovnom istinom i služi kao mjera perceptivne kvalitete slike. SSIM vrijednost 1 predstavlja savršeno slaganje. Dodatno, VN rekonstrukcija se uspoređuje s kombiniranom rekonstrukcijom komprimiranih paralelnih slika (PI-CS), koja je najsuremenija metoda za rekonstrukciju ubrzanih slika, prije pojave dubokog učenja (16).



Slika 5 Usporedba AI rekonstrukcije slike s najnovijom tehnologijom prije AI

Izvor: <https://www.ncbi.nlm.nih.gov/pmc/articles/PMC7416509/>

4.1.4. Onkologija

Napredak tehnologije omogućuje računalnim programima temeljenim na modelima obučeni na digitaliziranim medicinskim podacima da obavljaju slične zadatke kao ljudi. U području radioterapijske onkologije, automatizirane metode imaju izuzetnu važnost za planiranje terapije zračenjem, isporuku zračenja i praćenje rezultata. Ključni zadaci radiologije u onkologiji obuhvaćaju otkrivanje abnormalnosti, karakterizaciju i praćenje promjena. Ručno otkrivanje zahtijeva pažljiv vizualni pregled velikog broja slika od strane radiologa koji prilagođava postavke za poboljšanje prikaza. Radiolozi su obučeni za prepoznavanje abnormalnosti na temelju promjena u intenzitetu slika ili pojavljivanja neobičnih uzoraka. Kroz razvoj informacijsko-komunikacijske tehnologije, sve više se koriste automatske metode identifikacije i obrade predefiniranih značajki u kliničkom okruženju. Radiolozi postavljaju kriterije za prepoznavanje uzoraka koje će računalni programi istaknuti i prikazati na slikama (5).

Međutim, algoritmi su često usmjereni na specifične zadatke i nemaju široku primjenu za različite bolesti i načine snimanja. Preciznost klasičnih CAD sustava koji se oslanjaju na unaprijed definirane značajke je upitna, ali primjenom CNN-a moguće je unaprijediti otkrivanje abnormalnosti. Karakterizacija uključuje segmentaciju, dijagnozu i određivanje stadija bolesti. Ovi zadaci postižu se kvantificiranjem radioloških karakteristika abnormalnosti poput veličine, oblika i unutarnje teksture. Ljudi su ograničeni u tumačenju samo nekoliko kvalitativnih obilježja prilikom rutinskog pregleda medicinskih slika. Primjena AI omogućuje automatizaciju koja može uzeti u obzir obilje kvantitativnih značajki i njihovu važnost kako bi dosljedno obavljala zadatke. U početnoj fazi segmentacije, zdravi organi relativno se lako mogu izdvojiti, dok je identifikacija područja zahvaćenog tkiva izazovnija. Uobičajeni postupci segmentacije tumora u kliničkoj radiologiji često se temelje na naprednim mjerama, poput određivanja najvećeg promjera u određenoj ravnini. U različitim kliničkim scenarijima postoji potreba za povećanom osjetljivošću i preciznošću. Tijekom radioterapije, precizna segmentacija tumorskih i netumorskih tkiva ključna je za planiranje terapije zračenjem. Višestruke radiografske značajke koriste se u dijagnostičkim zadacima, posebno za prepoznavanje abnormalnosti u čvrstim strukturama i njihovim mekim

područjima. Ove značajke uključuju karakteristike tumora kao što su veličina, najveći promjer, zaobljenost, unutarnja tekstura i rubovi. Dijagnostičke odluke često se oslanjaju na subjektivne karakteristike koje omogućuju klasifikaciju tvorbi kao benigne ili maligne. Stadiranje bolesti, kojem obično nedostaje automatizacija, oslanja se na kvalitativne opise koje je teško kvantificirati. Automatiziranje procesa stadija zahtijeva različite skupove značajki i pristupa za procjenu veličine primarnog tumora, obližnjih limfnih čvorova i udaljenih metastaza. Praćenje bolesti ima vitalnu ulogu u dijagnozi i procjeni odgovora na liječenje. Uključuje obradu slike kako bi se bolesno tkivo poravnalo na više slika, nakon čega slijedi procjena jednostavnih mjernih podataka korištenjem unaprijed definiranih protokola za kvantificiranje promjena. Početni pokušaji automatizacije tijeka rada bolesti i praćenja promjena uključivali su oduzimanje jedne slike od druge i isticanje promijenjenih piksela za pregled. Druge metode koriste klasifikaciju po pikselima i unaprijed definirane značajke za prepoznavanje promjena i stvaranje sažete karte promjena (17). Tablica 4 prikazuje broj radova napisanih za različite organe u području onkologije.

Tablica 4 Broj pronađenih radova na pojedine organe u području onkologije

	MOZAK	PLUĆA	DOJKA	SRCE
ONKOLOGIJA	2	5	0	0

4.1.5. Nuklearna medicina

Primjenom AI u nuklearnoj medicini postignuti su značajni rezultati. Strojno učenje omogućuje automatsko otkrivanje rubova tumora, ocrtavanje volumena tumora te identifikaciju anatomije i plućnih čvorova na PET/CT uređajima. Korištenje PET/CT uređaja poboljšalo je dijagnostiku, određivanje stadija bolesti i procjenu odgovora na terapiju, posebno zahvaljujući teksturnoj analizi koja pomaže razlikovanju benignih i malignih bolesti. Buduće primjene uključuju otkrivanje ishemije i naprednu dijagnostiku Parkinsonove bolesti. AI također doprinosi unapređenju metoda praćenja doze zračenja, usklađenosti s ograničenjima doze i smanjenju doze kroz primjenu algoritama. Međutim, postoji izazov u točnom unosu i održavanju konzistencije podataka. Nedolazak pacijenata na zakazane

preglede predstavlja poseban problem u nuklearnoj medicini zbog dostupnosti, raspadanja i troškova radiofarmaka. Uvođenje AI u rutinski postupak medicinskog slikanja može olakšati utvrđivanje medicinske opravdanosti postupaka, posebno u situacijama kada su pregledi neugodni, rizični ili skupi (18). U tablici 5. možemo vidjeti broj radova napisanih za pojedine organe u nuklearnoj medicini. Relativno malo radova je napisano u tom polju jer se AI aplikacije u nuklearnoj medicini više fokusiraju na administrativne dijelove posla.

Tablica 5 Broj pronađenih radova na pojedine organe u području nuklearne medicine

	MOZAK	PLUĆA	DOJKA	SRCE
NUKLEARNA	12	6	1	3

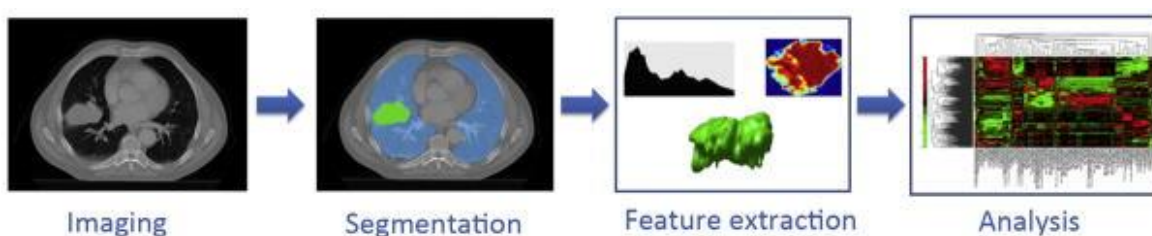
4.1.6 Radiomika

Radiomika je tema o kojoj se naširoko raspravlja u medicinskom oslikavanju, posebice u nuklearnoj medicini. Uključuje izdvajanje kvantitativnih i ponovljivih informacija iz dijagnostičkih slika, s ciljem identificiranja složenih obrazaca koje je ljudskim promatračima teško prepoznati ili kvantificirati (19).

Radiomika također uključuje mining velikih skupova podataka kako bi se otkrili novi markeri i obrasci u vezi s evolucijom bolesti, napredovanjem i odgovorom na liječenje. Ovaj pristup kombinira podatke iz različitih modaliteta ili pojedinačnih slikovnih testova u velikim kohortama. Metode strojnog učenja bez nadzora omogućuju integraciju radiomičkih podataka s kliničkim, laboratorijskim, histološkim, genomskim ili drugim relevantnim izvorima podataka (19).

Slika 6 prikazuje korake uključene u tijek rada radiomike. Prvi korak je dobivanje visokokvalitetnih i standardiziranih dijagnostičkih ili planskih slika. Zatim se makroskopski tumor ocrtava, bilo putem automatiziranih metoda segmentacije ili od strane iskusnog radiologa. Kvantitativne značajke snimanja zatim se izdvajaju iz definirane regije tumora. Ove značajke obuhvaćaju deskriptore koji se odnose na distribuciju intenziteta, prostorne

odnose između različitih razina intenziteta, obrasce heterogenosti teksture, karakteristike oblika i interakciju tumora s okolnim tkivima (npr. pričvršćenje na zid pleure u slučaju tumora pluća). Izdvojene značajke slike podvrgavaju se procesu odabira kako bi se identificirale najinformativnije na temelju njihove neovisnosti, ponovljivosti i značaja unutar podataka. Odabrane značajke dalje se analiziraju kako bi se procijenila njihova korelacija s ishodima liječenja ili ekspresijom gena. Krajnji je cilj ugraditi ove slikovne značajke u prediktivne modele za ishod liječenja, pružajući točnu stratifikaciju rizika i procjenjujući njihovu dodatnu vrijednost u usporedbi s uobičajeno korištenim prediktorima (20).



Slika 6 Prikaz tijeka rada radiomike

Izvor: <https://www.ncbi.nlm.nih.gov/pmc/articles/PMC4533986/>

Radiomika se može koristiti u analizi MR slika za otkrivanje mekotkivnih karcinoma. Jedan od primjera bi bio hepatocelularni karcinom, HCC (engl. Hepatocellular Carcinoma). Tu već postiže rezultate usporedne s liječnicima s 10 godina iskustva te može razlikovati između različitih vrsta HCC. U posljednjih nekoliko godina došlo je do značajnog napretka u tehnologiji dubokog učenja, posebice u njezinoj primjeni na klasifikaciju jetrenih lezija. Nedavna studija provela je dokaz koncepta korištenjem sustava dubokog učenja koji se temelji na CNN za klasificiranje 494 lezije jetre na temelju MRI slika. Sustav je pokazao izvanredne performanse, postigavši točnost od 92%, osjetljivost od 92% i specifičnost od 98%. Naime, sustav je pokazao osjetljivost od 90% u ispravnom klasificiranju hepatocelularnog karcinoma (HCC), što je nadmašilo stope osjetljivosti od 60% do 70% zabilježene među radiolozima (21).

U području CT-a radiomika se može koristiti za predviđanje intracerebralne hipertenzijske hemoragije, HICH (engl. Hypertensive intracerebral hemorrhage). Prvo se istaknu sve

radiomičke značajke koje se smatraju da bi mogle dovesti do HICH, zatim se koristeći AI programe analiziraju istaknuti podaci da bi se s velikom točnošću moglo predvidjeti kolika je šansa da će pacijent imati HICH (22).

4.2. REZULTATI SVIH PRETRAŽIVANJA PO PODRUČJIMA

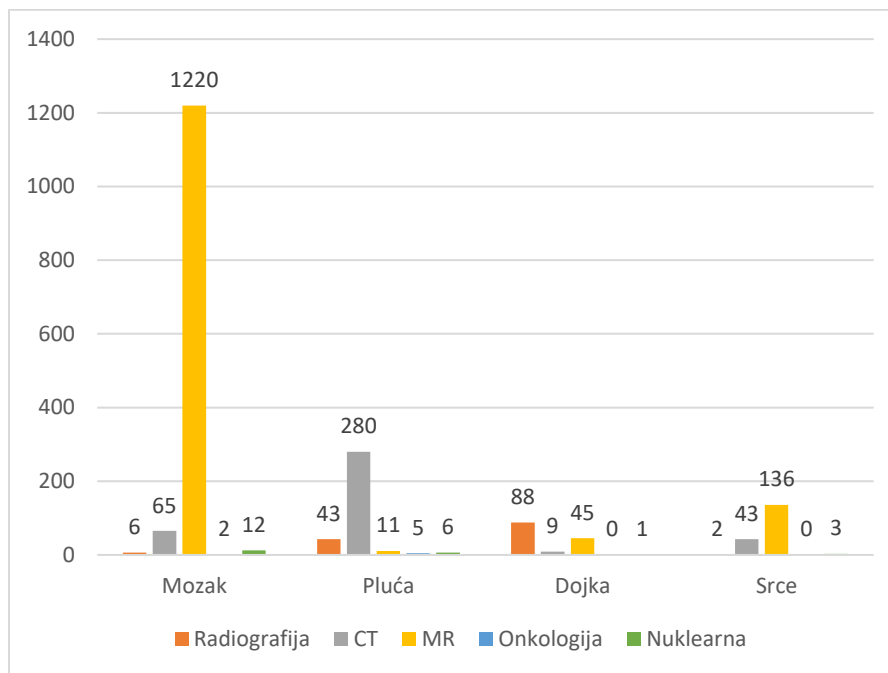
Pretraživanjem baze podataka PubMed na radove koji se baziraju na mozak po različitim područjima radiologije od 1305 radova 0,46% ih je bilo u području radiografije, 4,98% u području CT, 93,49% u području MR, 0,15% u području onkologije te 0,92% u području nuklearne medicine.

Na temu pluća je od 345 radova 12,46% je bilo u području radiografije, 81,16% u području CT, 3,19% u području MR, 1,45% u području onkologije te 1,74% u području nuklearne medicine

Na temu dojke od 143 rada njih 61,54% je bilo u području radiografije, 6,29% u području CT, 31,47% u području MR, u području onkologije nije bilo radova te 0,7% u području nuklearne medicine

Na temu srca je od 184 rada njih 1,09% bilo u području radiografije, 23,37% u području CT, 73,91% u području MR, u području onkologije nije bilo radova te 1,63% u području nuklearne medicine

Opisane informacije su dostupne u grafikonu 1.



Grafikon 1 prikaz pretraženih radova na pojedine organe po područjima radiologije

4.3. BUDUĆNOST UMJETNE INTELIGENCIJE U RADIOLOGIJI

Razvoj elektroničkih medicinskih zapisa omogućio je pristup obilju podataka, što je rezultiralo stvaranjem interdisciplinarnog skupa podataka. Primjenom tehnika strojnog učenja na ove velike skupove podataka, mogu se generirati rezultati koji se koriste za individualnu analizu, predviđanje ishoda i donošenje kliničkih odluka. Ovo bi moglo otvoriti put prema personaliziranoj medicini, u kojoj se uzimaju u obzir individualne razlike u genima, okolišu i životnom stilu kako bi se poboljšala prevencija, liječenje i prognoza bolesti.

U idućih 30 godina, radiologija će doživjeti ubrzan tempo promjena. Troškovi računalstva nastavit će padati, a brza i sveprisutna povezivost bit će zajamčena. Radiologija će se razvijati zajedno s patologijom, te se predviđa integracija dijagnostičkog slikovnog prikaza, kliničke patologije i genomike kao cjelovite dijagnostičke usluge. Ovaj integrirani sustav omogućit će brzu dijagnostiku na licu mjesta, suprotstavljajući se današnjem dugotrajnom procesu koji uključuje višestruke preglede tijekom mnogo dana i tjedana.

U budućnosti će biti lakše povezivati slikovne podatke s ostalim medicinskim zapisima i velikim skupovima podataka. Primjena dubokog učenja na podatke iz elektroničkih medicinskih zapisa može pridonijeti razvoju pacijent-specifičnih prikaza koji podržavaju klinička predviđanja i poboljšavaju sustave za podršku kliničkom odlučivanju. Očekuje se da će se pojaviti nova struka kliničkih dijagnostičara koji će integrirati rad radiologa i patologa uz sve veću pomoć AI. Trenutno se već primjenjuje nadzor slike u biopsijama koje obavljaju patolozi, te se radi na integraciji profesionalnih usluga (7,9).

Međutim, postoje otvorena pitanja vezana za kontrolu AI i odgovornost za njezino djelovanje, kao i prirodu interakcije između AI i zdravstvene skrbi. Također, važno je da provedba regulatorne politike ne ometa prihvaćanje AI. Ostvarenje interoperabilnosti između različitih aplikacija AI koje se trenutno koriste u zdravstvu rezultirat će mrežom moćnih alata. Ova mreža AI neće samo raditi na razini razmišljanja, već će se kontinuirano usavršavati kroz cjeloživotno učenje (5).

4.4. IZAZOVI KORIŠTENJA UMJETNE INTELIGENCIJE

Učinkovitost mnogih automatiziranih i poluautomatiziranih algoritama segmentacije u praćenju podataka bila je ograničena, zahtijevajući da čitatelji provjere njihovu točnost. Ovo pitanje postaje još veći izazov u slučaju rijetkih bolesti gdje automatizirani algoritmi označavanja nisu dostupni. Nadalje, zbog rijetkosti ovih bolesti, samo mali broj ljudskih čitatelja ima prethodno iskustvo s njima, što otežava uklanjanje ljudske pogreške. Jedno potencijalno rješenje za omogućavanje automatizirane analize podataka je učenje bez nadzora.

Nedavni napredak u nenadziranom učenju obećava u učenju razlikovnih značajki bez eksplicitnog označavanja. Istraživači su istražili primjenu nenadzirane prilagodbe korištenjem kontradiktornih mreža za MR segmentaciju mozga, što je rezultiralo poboljšanom generalizacijom i preciznošću u usporedbi s metodama učenja pod strogim

nadzorom. Druge studije koristile su rijetke autokodere za segmentaciju gustoće dojke i nenadzirano mamografsko ocjenjivanje teksture.

Korištenjem tehnika učenja bez nadzora, postaje moguće prevladati ograničenja trenutnih algoritama segmentacije i poboljšati učinkovitost i točnost praćenja podataka bez potrebe za opsežnom ljudskom intervencijom. Ova poboljšanja nude obećavajuće izgleda za rješavanje izazova u rijetkim bolestima i olakšavanje automatizirane analize podataka u raznim aplikacijama za medicinsko snimanje (23).

5. ZAKLJUČAK

Korištenje AI u radiologiji posljednjih je godina privuklo značajnu pozornost, s brojnim studijama koje istražuju potencijal za poboljšanje dijagnostičke točnosti, učinkovitosti tijekom rada i ishoda za pacijente. Korištenjem algoritama strojnog učenja i tehnika dubokog učenja, AI sustavi mogu analizirati velike količine medicinskih slikovnih podataka i pomoći radiolozima u interpretaciji slike, otkrivanju bolesti i planiranju liječenja.

AI može pomoći radiolozima u otkrivanju abnormalnosti, segmentiranju organa, kvantificiranju progresije bolesti i predviđanju odgovora na liječenje. Štoviše, algoritmi AI pokazali su obećavajuće rezultate u poboljšanju radiološkog tijekom rada automatiziranjem određenih zadataka, smanjenjem vremena tumačenja i smanjenjem ljudske pogreške.

Međutim, potrebno je prepoznati izazove i ograničenja povezana s AI u radiologiji. Još uvijek se raspravlja se o pitanjima kao što su kvaliteta podataka, robusnost algoritama te etički problemi.

6. LITERATURA

1. Winston, Patrick Henry. Artificial intelligence. Addison-Wesley Longman Publishing Co., Inc., 1984.
2. Putica M. UMJETNA INTELIGENCIJA: DVOJBE SUVREMENOGA RAZVOJA . Hum [Internet]. 2018 [pristupljeno 09.06.2023.];13(20):198-213. Dostupno na: <https://hrcak.srce.hr/219733>
3. Liu PR, Lu L, Zhang JY, Huo TT, Liu SX, Ye ZW. Application of Artificial Intelligence in Medicine: An Overview. *Curr Med Sci.* 2021 Dec;41(6):1105-1115. doi: 10.1007/s11596-021-2474-3. Epub 2021 Dec 6. PMID: 34874486; PMCID: PMC8648557.
4. Woźniacka A, Patrzyk S, Mikołajczyk M. Artificial intelligence in medicine and dermatology. *Postepy Dermatol Alergol.* 2021 Dec;38(6):948-952. doi: 10.5114/ada.2020.101259. Epub 2022 Jan 7. PMID: 35125999; PMCID: PMC8802974.
5. Hosny A, Parmar C, Quackenbush J, Schwartz LH, Aerts HJWL. Artificial intelligence in radiology. *Nat Rev Cancer.* kolovoz 2018.;18(8):500–10.
6. Weikert T, Francone M, Abbara S, Baessler B, Choi BW, Gutberlet M, i ostali. Machine learning in cardiovascular radiology: ESCR position statement on design requirements, quality assessment, current applications, opportunities, and challenges. *Eur Radiol.* 2021.;31(6):3909–22.
7. Hardy, Maryann, and Hugh Harvey. “Artificial intelligence in diagnostic imaging: impact on the radiography profession.” *The British journal of radiology* vol. 93,1108 (2020): 20190840. doi:10.1259/bjr.20190840
8. Qin C, Yao D, Shi Y, Song Z. Computer-aided detection in chest radiography based on artificial intelligence: a survey. *Biomed Eng Online.* 2018 Aug 22;17(1):113. doi: 10.1186/s12938-018-0544-y. PMID: 30134902; PMCID: PMC6103992.
9. Bouchareb Y, Moradi Khaniabadi P, Al Kindi F, Al Dhuhli H, Shiri I, Zaidi H, Rahmim A. Artificial intelligence-driven assessment of radiological images for COVID-19. *Comput*

Biol Med. 2021 Sep;136:104665. doi: 10.1016/j.compbiomed.2021.104665. Epub 2021 Jul 21. PMID: 34343890; PMCID: PMC8291996.

10. Lin A, Kolossváry M, Motwani M, Išgum I, Maurovich-Horvat P, Slomka PJ, Dey D. Artificial intelligence in cardiovascular CT: Current status and future implications. *J Cardiovasc Comput Tomogr.* 2021 Nov-Dec;15(6):462-469. doi: 10.1016/j.jcct.2021.03.006. Epub 2021 Mar 22. PMID: 33812855; PMCID: PMC8455701.

11. Alirr OI. Deep learning and level set approach for liver and tumor segmentation from CT scans. *J Appl Clin Med Phys.* 2020 Oct;21(10):200-209. doi: 10.1002/acm2.13003. Epub 2020 Aug 10. PMID: 33113290; PMCID: PMC7592966.

12. Cao JS, Lu ZY, Chen MY, Zhang B, Juengpanich S, Hu JH, Li SJ, Topatana W, Zhou XY, Feng X, Shen JL, Liu Y, Cai XJ. Artificial intelligence in gastroenterology and hepatology: Status and challenges. *World J Gastroenterol.* 2021 Apr 28;27(16):1664-1690. doi: 10.3748/wjg.v27.i16.1664. PMID: 33967550; PMCID: PMC8072192.

13. Alirr OI. Deep learning and level set approach for liver and tumor segmentation from CT scans. *J Appl Clin Med Phys.* 2020 Oct;21(10):200-209. doi: 10.1002/acm2.13003. Epub 2020 Aug 10. PMID: 33113290; PMCID: PMC7592966.

14. Ciecholewski M, Kassjański M. Computational Methods for Liver Vessel Segmentation in Medical Imaging: A Review. *Sensors (Basel).* 2021 Mar 12;21(6):2027. doi: 10.3390/s21062027. PMID: 33809361; PMCID: PMC7999381.

15. Reig, Beatriu et al. "Machine learning in breast MRI." *Journal of magnetic resonance imaging : JMRI* vol. 52,4 (2020): 998-1018. doi:10.1002/jmri.26852

16. Johnson PM, Recht MP, Knoll F. Improving the Speed of MRI with Artificial Intelligence. *Semin Musculoskelet Radiol.* 2020 Feb;24(1):12-20. doi: 10.1055/s-0039-3400265. Epub 2020 Jan 28. PMID: 31991448; PMCID: PMC7416509.

17. Kocher M. Artificial intelligence and radiomics for radiation oncology. *Strahlenther Onkol.* 2020 Oct;196(10):847. doi: 10.1007/s00066-020-01676-y. PMID: 32940764; PMCID: PMC7498478.

18. Nensa F, Demircioglu A, Rischpler C. Artificial Intelligence in Nuclear Medicine. *J Nucl Med.* 2019 Sep;60(Suppl 2):29S-37S. doi: 10.2967/jnumed.118.220590. PMID: 31481587.
19. Mayerhoefer ME, Materka A, Langs G, Häggström I, Szczypiński P, Gibbs P, Cook G. Introduction to Radiomics. *J Nucl Med.* 2020 Apr;61(4):488-495. doi: 10.2967/jnumed.118.222893. Epub 2020 Feb 14. PMID: 32060219; PMCID: PMC9374044.
20. Lambin P, Rios-Velazquez E, Leijenaar R, Carvalho S, van Stiphout RG, Granton P, Zegers CM, Gillies R, Boellard R, Dekker A, Aerts HJ. Radiomics: extracting more information from medical images using advanced feature analysis. *Eur J Cancer.* 2012 Mar;48(4):441-6. doi: 10.1016/j.ejca.2011.11.036. Epub 2012 Jan 16. PMID: 22257792; PMCID: PMC4533986.
21. Gong XQ, Tao YY, Wu YK, Liu N, Yu X, Wang R, Zheng J, Liu N, Huang XH, Li JD, Yang G, Wei XQ, Yang L, Zhang XM. Progress of MRI Radiomics in Hepatocellular Carcinoma. *Front Oncol.* 2021 Sep 20;11:698373. doi: 10.3389/fonc.2021.698373. PMID: 34616673; PMCID: PMC8488263.
22. Xu X, Zhang J, Yang K, Wang Q, Chen X, Xu B. Prognostic prediction of hypertensive intracerebral hemorrhage using CT radiomics and machine learning. *Brain Behav.* 2021 May;11(5):e02085. doi: 10.1002/brb3.2085. Epub 2021 Feb 24. PMID: 33624945; PMCID: PMC8119849.
23. Bi, Wenya Linda et al. "Artificial intelligence in cancer imaging: Clinical challenges and applications." *CA: a cancer journal for clinicians* vol. 69,2 (2019): 127-157. doi:10.3322/caac.21552

7. ŽIVOTOPIS

Osobni podaci

Lucijan Štrljić
20.10.2000.
Kroz Smiljanovac 1
21210 Solin
Republika Hrvatska
095 520 7716

Obrazovanje

2015. – 2019.
Zdravstvena škola Split – smjer farmaceutski tehničar

Vještine

Dobro poznavanje rada na računalu (MS Office paket),
aktivno poznavanje engleskog jezika u govoru i pismu,
savjestan, vedar, pozitivan s razvijenim
komunikacijskim
te prezentacijskim vještinama.

Radno iskustvo Petra

18.6.2018. – 18.7.2018. rad u Ljekarni Jakus, ulica
Krešimira IV 34, 21210 Solin.
29.6.2019. – 29.7.2019. rad u Tommy prodavaonici,
Velebitska ulica 147, 21000 Split.
16.8.2019. – 23.9.2019. – rad kao dostavljač u Sushi
Corner Split, Ul. Kneza Mislava 2, 21000, Split
18.8.2020. – 6.9.2020. – rad kao dostavljač u Kat's
kitchen deli Ul. Antuna Mihanovića 33, 21000, Split.
22.06.2021. – 31.08.2021. – rad kao dostavljač za
Konobu Pizzeriu Split

15.07.2022. – 30.09.2022. – rad kao blagajnik za
METRO Cash & Carry, d.o.o

03.07.2023. – rad kao blagajnik za METRO Cash &
Carry, d.o.o