

PRIMJENA ELEKTRONSKE MIKROSKOPIJE U DIJAGNOSTICI BUBREŽNIH BOLESTI

Bedrina, Kristina

Undergraduate thesis / Završni rad

2014

Degree Grantor / Ustanova koja je dodijelila akademski / stručni stupanj: **University of Split / Sveučilište u Splitu**

Permanent link / Trajna poveznica: <https://um.nsk.hr/um:nbn:hr:176:484614>

Rights / Prava: [In copyright](#) / [Zaštićeno autorskim pravom.](#)

Download date / Datum preuzimanja: **2024-10-19**

Repository / Repozitorij:



Sveučilišni odjel zdravstvenih studija
SVEUČILIŠTE U SPLITU

[Repository of the University Department for Health Studies, University of Split](#)



UNIVERSITY OF SPLIT



SVEUČILIŠTE U SPLITU

Podružnica

SVEUČILIŠNI ODJEL ZDRAVSTVENIH STUDIJA
PREDDIPLOMSKI SVEUČILIŠNI STUDIJ
MEDICINSKA LABORATORIJSKA DIJAGNOSTIKA

Kristina Bedrina

**PRIMJENA ELEKTRONSKE MIKROSKOPIJE U
DIJAGNOSTICI BUBREŽNIH BOLESTI**

Završni rad

Split, 2014. godina

SVEUČILIŠTE U SPLITU

Podružnica

SVEUČILIŠNI ODJEL ZDRAVSTVENIH STUDIJA

PREDDIPLOMSKI SVEUČILIŠNI STUDIJ

MEDICINSKA LABORATORIJSKA DIJAGNOSTIKA

Kristina Bedrina

**PRIMJENA ELEKTRONSKE MIKROSKOPIJE U
DIJAGNOSTICI BUBREŽNIH BOLESTI**

Završni rad

Mentor

prim. prof. dr. sc. Merica Glavina Durdov

Split, 2014. godina

SADRŽAJ:

| | |
|--|----|
| 1. UVOD | 1 |
| 1.1. POVIJEST ELEKTRONSKE MIKROSKOPIJE..... | 1 |
| 1.1.1. OSNOVE ELEKTRONSKE MIKROSKOPIJE | 3 |
| 1.2. GRAĐA BUBREGA | 4 |
| 1.2.1. GRAĐA GLOMERULA | 5 |
| 1.3. BOLESTI GLOMERULA - PRIMARNE I SEKUNDARNE | 7 |
| 1.3.1. UZROCI GLOMERULARNIH BOLESTI | 7 |
| 1.3.2. BUBREŽNI SINDROMI..... | 8 |
| 1.3.3. KLASIFIKACIJA GLOMERULOPATIJA..... | 8 |
| 1.3.4. KARAKTERISTIKE NAJČEŠĆIH GLOMERULONEFRITISA | 9 |
| 2. CILJ RADA..... | 16 |
| 3. METODE | 17 |
| 3.1. BIOPSIJA BUBREGA | 17 |
| 3.2. POSTUPAK UZIMANJA BIOPSIJE | 18 |
| 3.3. POSTUPAK SA BUBREŽNIM TKIVOM NAKON BIOPSIJE..... | 18 |
| 3.4. PRIPREMA BUBREŽNOG TKIVA ZA HISTOLOŠKU ANALIZU | 19 |
| 3.4.1. PRIPREMA BUBREŽNOG TKIVA ZA SVJETLOSNU MIKROSKOPIJU | 20 |
| 3.4.2. PRIPREMA BUBREŽNOG TKIVA ZA IMUNOFLORESCENCU | 21 |
| 3.4.3. PRIPREMA REAGENSA ZA ELEKTRONSKU MIKROSKOPIJU I FIKSACIJA TKIVA | 22 |
| 3.4.3.1. POSTUPAK DEHIDRACIJE | 23 |
| 3.4.3.2. REZANJE ULTRATANKIH PREPARATA..... | 25 |
| 3.4.3.3. IZRADA FOLIJA ZA MREŽICE..... | 31 |
| 3.4.3.4. KONTRASTIRANJE..... | 32 |
| 3.4.3.5. UZIMANJE MATERIJALA IZ PARAFINSKOG BLOKA ZA ELEKTRONSKU MIKROSKOPIJU | 34 |
| 4. REZULTATI..... | 35 |
| 5. RASPRAVA..... | 38 |
| 6. ZAKLJUČAK | 40 |
| 7. LITERATURA | 41 |
| 8. SAŽETCI | 43 |
| 8.1. SAŽETAK..... | 43 |
| 8.2. SUMMARY..... | 44 |
| 9. ŽIVOTOPIS | 45 |

1. UVOD

U ovom završnom radu prikazana je uloga elektronske mikroskopije u patologiji i njena važnost u dijagnostici bubrežnih bolesti (glomerulopatije), u bolestima poprečno prugastih mišića (miopatije i mitohondriopatije) i bolestima odlaganja. U bubrežnim bolestima dijagnostički postupci uključuju anamnezu i klinički status, laboratorijske pretrage, slikovne metode i kod sumnje na glomerulopatiju perkutanu biopsiju bubrega. U radu je prikazana predanalitička i analitička obrada uzorka bubrežnog tkiva za elektronsko mikroskopsku pretragu u rutinskoj dijagnostici primarnih i sekundarnih glomerulopatija, u kojima je elektronska mikroskopija zajedno sa svjetlosnom i imunoflorescentnom mikroskopijom, zlatni standard za postavljanje patološke dijagnoze.

1.1. POVIJEST ELEKTRONSKE MIKROSKOPIJE

Razvoj elektronskog mikroskopa povezan je s nekoliko važnih otkrića u fizici u 19. stoljeću i prvoj polovini 20. stoljeća. Plücker je 1858. godine otkrio mogućnost skretanja elektrona korištenjem magnetskog polja, a Riecke 1891. godine utvrdio da se fokusirane katodne zrake mogu koristiti za izradu jednostavnih leća. Hans Burcha je 1926. godine dokazao da se jednadžba leća pod određenim pretpostavkama može koristiti za elektrone. Ruska Ernst je 1932. godine konstruirao elektronski mikroskop kojim se moglo izravno mikroskopirati uzorke postavljene u mikroskop. U tvrtki Siemens je 1939. godine napravljen prvi komercijalni elektronski mikroskop. U Hrvatskoj je 1952. godine nabavljen prvi elektronski mikroskop za Institut Ruđer Bošković, katodni mikroskop KM4 (slika 1). (1)



Slika 1. Prvi elektronski mikroskop u Hrvatskoj marke Trüb, Täuber&Co. AG Švicarska, od 1973. godine smješten u Tehničkom muzeju u Zagrebu.

Zahvaljujući dostupnosti EM, naši istraživači su dobili mogućnost primjene elektronske mikroskopije u medicini, biologiji, fizici i kemiji kao njihovi kolege u Europi i svijetu. 1976. godine nabavljen je elektronski mikroskop u Institutu za metalurgiju Željezare Sisak i potom na Fakultetu strojarstva i brodogradnje Sveučilišta u Zagrebu. Sljedeći mikroskopi nabavljeni su u Institutu za fiziku Prirodoslovno-matematičkog fakulteta, Medicinskom fakultetu u Zagrebu, KBC Rebro i KB Dubrava, Medicinskim fakultetima u Rijeci i Osijeku. U medicini se elektronski mikroskop koristi u kliničkoj patologiji za određivanje podrijetla nediferenciranih tumora (što je danas manje potrebno radi jednostavne i pristupačne imunohistokemije) i redovno u dijagnostici glomerulopatija, bolesti poprečnoprugastih mišića i bolesti odlaganja. U metalurškoj industriji se transmisijski elektronski mikroskop koristi za nadzor kvalitete proizvoda.

U posljednje vrijeme uspjelo je više starih elektronskih mikroskopa zamijeniti modernima, primjerice 2007. godine u u Kliničkom zavodu za patologiju KB Dubrava (slika 2).

Elektronski mikroskop nalazi se u Centru za forenzička ispitivanja i vještačenja „Ivan Vučetić“ pri MUP i u Sisku na Metalurškom fakultetu. U pridruženim laboratorijima odgaja se nova generacija stručnjaka za ultrastrukturu. (1)



Slika 2. Elektronski mikroskop tip 120 kV TEM u KB Dubrava

1.1.1. OSNOVE ELEKTRONSKE MIKROSKOPIJE

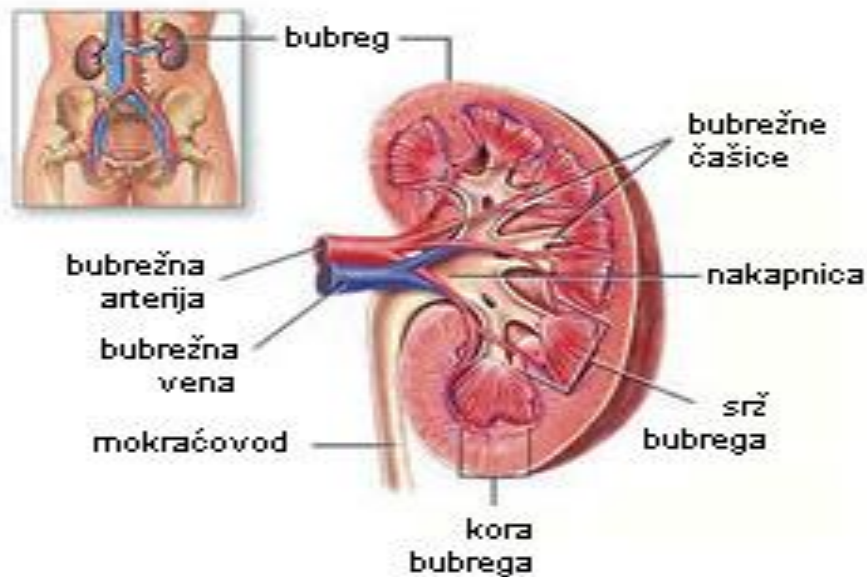
Teorijske osnove elektronske mikroskopije postavio je Louise de Broglie. Dualna priroda djelovanja svjetlosti na materiju znači da sve materijalne čestice imaju valna svojstva. Prije izuma elektronskog mikroskopa, moć razlučivanja u svjetlosnoj mikroskopiji bila je ograničena na valnu duljinu svjetlosti. U elektronskoj mikroskopiji za veću moć razlučivanja koristi se snop elektrona jer ima manju valnu duljinu. Svi elektronski mikroskopi imaju posebno ugrađene uređaje koji sprečavaju onečišćenje preparata. Razlikuju se skenirajući elektronski mikroskop i transmisijski elektronski mikroskop. U skenirajućoj elektronskoj mikroskopiji fokusirani uski elektronski snop „obasjava“ preparat, skenira površinu i oblikuje sliku detekcijom elektrona koji se odbijaju od vanjske površine preparata (dojam 3D); razlučivost je 0,4 nm, a maksimalno uvećanje 1000 do 1500 puta. Transmisijski elektronski mikroskop koristi snop elektrona koji prolazi kroz vrlo tanak preparat; razlučivost je 0,05 nm.

Jako ubrzani elektroni udaraju na fluorescentni zaslon kao na filmski negativ i stvaraju sliku. Izvor elektrona je katoda pod visokim naponom u apsolutnom vakuumu koji se postiže pomoću pumpi. Za razlikovanje objekata međusobno udaljenih manje od 100 nm bolji je transmisijski elektronski mikroskop jer ima 100 puta veću razlikovnu moć od skenirajućeg elektronskog mikroskopa. U elektronskom mikroskopu umjesto optičkih leća postoje tzv. blende, metalni zasloni na sitnim rupicama koji sužavaju snop elektrona. Snop se centrira pomoću četiri potenciometra i tako postiže maksimalna jačina snopa, ali gubi dio elektrona koji imaju tendenciju raspršivanja. Idealno bi bilo postići da snop sadrži što više elektrona jer o tome ovisi moć razlučivanja mikroskopa i kvaliteta dobivenih slika. Biološki materijal za elektrone je potpuno propustan i ako materijal nije bio fiksiran, slika nema kontrasta. Zbog toga se u primarnoj fiksaciji i postfiksaciji koristi osmium tetraoksid koji se veže za razne strukture, osobito membrane i čini ih slabije propusnima ili nepropusnima za elektrone. Preparati se potom kontrastiraju solima teških metala da se pojača nepropusnost. Na slici na elektronskom mikroskopu su strukture koje su nepropusne za elektrone sive ili tamnosive. (2,3)

1.2. GRAĐA BUBREGA

Bubreg je parni tubularni žljezdani organ koji izlučuje mokraću. Masa jednog bubrega je 150 g. Obavijen je vezivnom čahuricom i masnim tkivom, izgledom podsjeća na zrno graha jer ima prednju i stražnju stranu, lateralni konveksni i medijalni konkavni rub. Na prerezu se vidi kora i srž koju čine isprugane piramide građene od sabirnih cijevi (slika 3).

Kora je zrnata zbog Malpighijevih tjelešaca (glomerula) i bubrežnih kanalića. Glomerul s pripadajućim kanalićima tvori nefron, funkcionalnu jedinicu bubrega. U jednom bubregu ima 1-2 milijuna nefrona, a svaki je dug 2-3 cm. U konačnom bubregu (metanefros) nefroni se razvijaju tako da su najstariji jukstamedularno, a najmlađi subkapsularno, završavaju razvoj u dječjoj dobi i do adolescencije hipertrofiraju. Primarni urin je ultrafiltrat plazme koji se cijedi u Bowmanov prostor i odlazi u proksimalni zavijeni kanalić, Henleovu petlju i distalni zavijeni kanalić, a iz njega u sabirni kanalić i sabirnu cijev. Kortikalni nefroni su brojniji (80%), manji i s kratkom Henleovom petljom, smješteni u vanjskoj kori. Jukstamedularni nefroni su rjeđi (20%), veći i s dužom Henleovom petljom, smješteni blizu srži.

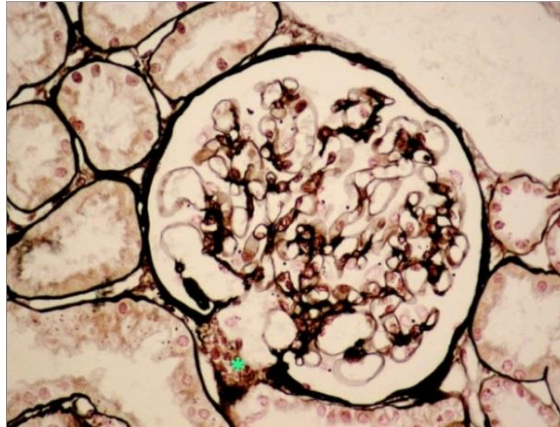


Slika 3. Građa bubrega

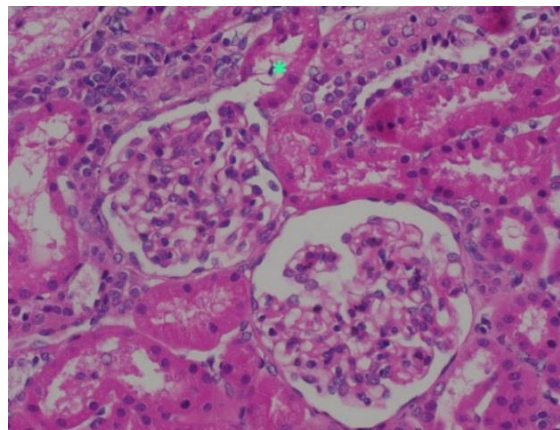
Kroz bubreg u minuti protječe 500 ml krvi. Dnevno se u glomerulima filtrira 190 litara primarnog ultrafiltrata, a nakon resorpcije i sekrecije u bubrežnim kanalićima u bubrežnu nakapnicu izluči oko 2 litre konačnog urina. Glavna funkcija bubrega je održavanje homeostaze organizma koja uključuje izlučivanje otpadnih i organizmu stranih tvari, održavanje acidobazne ravnoteže, održavanje stalnog volumena krvi i stalne koncentracije elektrolita, regulaciju arterijskog krvnog tlaka i lučenje određenih hormona.

1.2.1.GRAĐA GLOMERULA

Glomerul ili „bubrežno tjelešće“ prvi je opisao Malpighi u 17. stoljeću (slika 4). To je početni okrugli dio nefrona promjera 200 μm građen od kapilarnog klupka utisnutog u slijepi kraj proksimalnog zavijenog kanalića, tzv. Bowmanovu čahuru. Na vaskularnom polu glomerula ulazi aferentna i izlazi eferentna arteriola (slika 4a). Na urinarnom polu primarni ultrafiltrat istječe u proksimalni zavijeni kanalić (slika 4b). Bowmanova čahura ima dva lista koja omeđuju Bowmanov prostor: parijetalni list je građen od jednog sloja pločastog epitela, a visceralni list od podocita koji nožicama poput paprati obavijaju glomerularne kapilare.

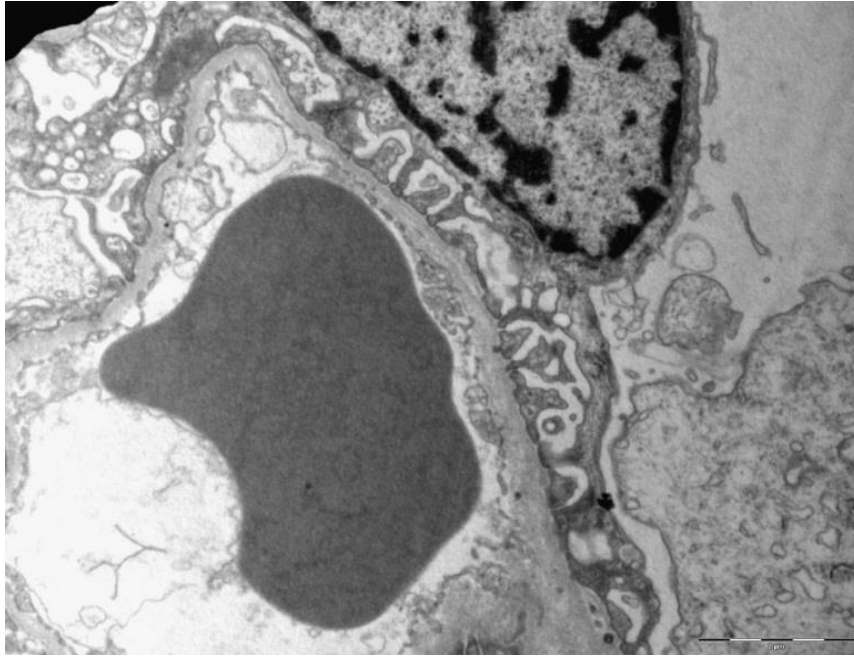


Slika 4a. Glomerul *vaskularni pol (Jones, 400x)



Slika 4b. Glomerul *urinarni pol (HE, 400x)

Kapilare su obložene fenestriranim endotelom koje leži na glomerularnoj bazalnoj membrani. S vanjske strane glomerularne bazalne membrane su gusto nanizane nožice podocita (slika 5). Fenestre endotela, GBM i pukotinasta membrana između nožica podocita predstavljaju filtracijsku barijeru debljine $0,1\mu\text{m}$. Prema centru glomerula endotel je direktno u kontaktu s mezangijskim stanicama koje imaju potpunu, kontraktilnu i reaktivnu ulogu.



Slika 5. Filtracijska barijera (7 800x) (ljubaznošću prof. dr. sc. Danice Galešić Ljubanović, Klinički zavod za patologiju KB Dubrava, Zagreb)

1.3. BOLESTI GLOMERULA - PRIMARNE I SEKUNDARNE

1.3.1. UZROCI GLOMERULARNIH BOLESTI

Bolesti bubrega pogađaju pojedini odjeljak bubrega - glomerule, tubulointercij ili krvne žile, ali se konačno patološke promjene razvijaju u svima pa je bubrežni parenhim reduciran i bubreg smanjen. Bolesti tubulointercija su infektivne ili alergijske prirode, bolesti krvnih žila povezane s hipertenzijom ili vaskulitisom, a glomerularne bolesti mogu biti imunološki posredovane, metaboličke, hemodinamske ili hereditarne. Za razliku od bolesti drugih odjeljaka, glomerularne bolesti je potrebno analizirati pomoću elektronskog mikroskopa, kako bi se odredilo ultrastukturno stanje GBM i lokalizacija imunih depozita. Bolesti glomerula klasificiraju se prema uzroku, patogenezi, patohistološkoj slici, kliničkoj prezentaciji, a prvenstveno po tome je li bolest ograničena na bubreg (primarna glomerulopatija) ili su bubrezi pogođeni u sklopu sistavne bolesti (sekundarna glomerulopatija). Bubrežno oštećenje utječe na tijek osnovne bolesti.

Uzroci glomerulopatija često nisu poznati (idiopatske glomerulopatije). Poznati uzroci su infektivni (virusi, bakterije), autoimune bolesti (primarne i sekundarne), bolesti odlaganja ili metabolizma te nasljedne glomerulopatije (Alportov sindrom, bolest tankih membrana, Fabryjeva bolest). Bolesti glomerula mogu biti posredovane imunološkim ili neimunološkim zbivanjima. Imunološko oštećenje glomerula je posljedica odlaganja imunokompleksa iz cirkulacije, stvaranja imunokompleksa in situ s intrinzičnim ili usađenim antigenom i imunoreakcija koje su posredovane T-stanicama. Taloženjem cirkulirajućih imunokompleksa povećava se koncentracija potencijalno štetnih agensa u glomerulu, nestane negativni naboj na GBM i poraste filtracijski tlak. Uzroci neimunološki posredovanih glomerularnih bolesti su metabolički (dijabetes, amiloidoza), hemodinamički (hemolitičko-uremički sindrom) ili nasljedni. (4,5)

1.3.2. BUBREŽNI SINDROMI

Glomerularne bolesti mogu se klasificirati prema kliničkom sindromu kojim se očituju. Bitni pokazatelji su: aktivnost bolesti, veličina proteinurije, postojanje hematurije i bubrežna funkcija. Bubrežni sindromi su: nefrotski sindrom, akutni nefritički sindrom, brzo progresivni glomerulonefritis, proliferativni glomerulonefritis i kronični glomerulonefritis. Klinička slika često nije patognomonična za histološki entitet jer se različite glomerularne bolesti mogu očitovati istim sindromom, odnosno jedna glomerularna bolest s više različitih sindroma. Kliničar na osnovu životne dobi i spola bolesnika, kliničke slike i laboratorijskih nalaza može samo pretpostavljati o kojem se glomerulonefritisu radi. Za konačnu dijagnozu, koja uključuje procjenu kroničnosti i aktivnosti bolesti, potrebno je uraditi perkutanu biopsiju bubrega. (4)

1.3.3. KLASIFIKACIJA GLOMERULOPATIJA

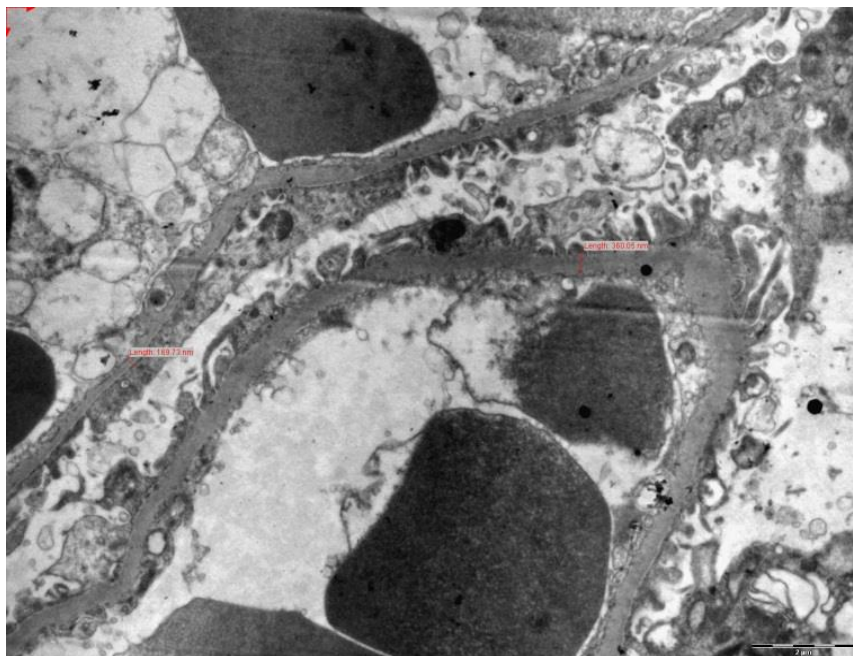
Patološka klasifikacija temelji se na morfološkom oštećenju glomerula utvrđenom na svjetlosnoj, imunoflorescentnoj i elektronsko mikroskopskoj razini. Prema Svjetskoj zdravstvenoj organizaciji, tipovi glomerulonefritisa su: bolest minimalnih promjena, membranski glomerulonefritis, fokalna segmentalna glomeruloskleroza, membranoproliferativni glomerulonefritis, endokapilarni proliferativni glomerulonefritis, brzoprogresivni glomerulonefritis, lupusni nefritis, sklerozirajući glomerulonefritis, IgA nefropatija, hereditarni glomerulonefritis i trombotička mikroangiopatija.

1.3.4. KARAKTERISTIKE NAJČEŠĆIH GLOMERULONEFRITISA

U primarnim bolestima glomerula zahvaćeni su samo bubrezi, a u sekundarnim glomerulopatijama bubrezi su zahvaćeni u sklopu određene sistavne bolesti. Uzroci glomerulopatija su imunološki, metabolički, hemodinamski ili nasljedni. Bolesti glomerula očituju se bubrežnim sindromima, izoliranom hematurijom, asimptomatskom proteinurijom, akutnim ili kroničnim bubrežnim zatajenjem. Za točnu dijagnozu glomerulopatije potrebna je bubrežna biopsija. U daljnjem tekstu opisano je nekoliko najčešćih glomerularnih bolesti. (5,6)

Sljedeće glomerulopatije se manifestiraju nefrotskim sindromom.

Bolest minimalnih promjena javlja se najčešće u djece. Nepoznatog je uzroka, ali se anamnestički može dobiti podatak o prethodnoj infekciji gornjih dišnih putova, alergiji ili cijepljenju, što upućuje na ulogu staničnog imuniteta u nastanku bolesti. Bolest je akutnog tijeka i uspješno se liječi kortikosteroidima. U bubrežnoj biopsiji svjetlosno mikroskopski nalaz je uredan i imunoflorescentni nalaz negativan. Elektronsko mikroskopski nalazi se stapanje nožica podocita koji naliježu na GBM i pokazuju vakuolizaciju citoplazme i mikroviloznu promjenu (slika 6). (5,6)



Slika 6. Bolest minimalnih promjena. 7 600x (ljubaznošću prof. dr. sc. Danice Galešić Ljubanović, Klinički zavod za patologiju KB Dubrava, Zagreb)

Fokalna segmentalna glomeruloskleroza javlja se u djece i odraslih. Najčešće je nepoznatog uzroka (idiopatska ili primarna), ali može biti sekundarna kad je povezana s određenim bolesnim stanjem, primjerice s pretilošću, uzimanjem nekih lijekova, heroinskom ovisnošću itd. Bolest je kroničnog tijeka i nema uspješne terapije. Svjetlosno mikroskopski nalazi se fokalna i segmentalna skleroza glomerularnog klupka i na imunoflorescenciji depoziti IgM i C3 u tim područjima. Elektronsko mikroskopski su podociti bez nožica i odvojeni su od GBM, a pod ogoljenom GBM nalazi se ožiljak tog dijela glomerularnog klupka. (5,6)

C1q nefropatija javlja se u djece i mladih odraslih. Nepoznatog je uzroka i nije povezana sa sistemskim lupus eritematodesom. Histološki se mogu naći različite glomerularne promjene, od minimalnih do proliferacije mezangija ili fokalne segmentalne skleroze. Na imunoflorescenciji je dominantno izražen depozit C1q. Elektronsko mikroskopski nalaze se gusti imuni depoziti u mezangiju, bez retikularnih formacija karakterističnih za lupus. (5,6)

Kolapsna glomerulopatija javlja se u odraslih. Nepoznatog je uzroka, u određenom broju slučajeva povezana s HIV infekcijom. Unatoč terapiji, bolest brzo napreduje u kronično bubrežno zatajenje. Svjetlosno mikroskopski vidi se umnažanje podocita i parijetalnog epitela u Bowmanovom prostoru što dovodi do kolapsa glomerularnog klupka. Imunoflorescencija je negativna. Elektronsko mikroskopski nalazi se hiperplazija podocita koji su krupni, vakuolizirani i sadrže proteinske kapljice. (5,6)

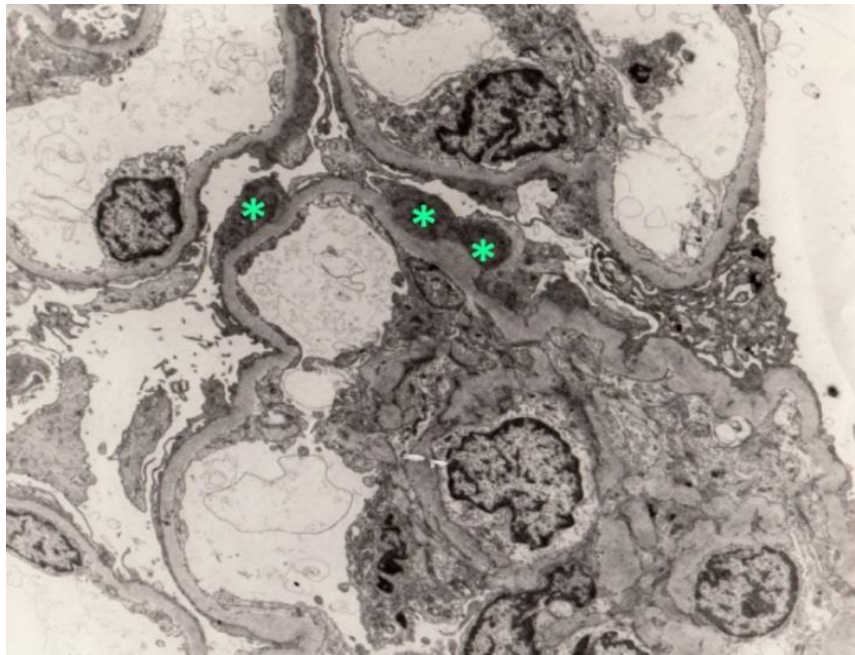
Membranski glomerulonefritis (MGN) javlja se u odraslih. Primarni MGN nastaje stvaranjem imunih kompleksa in situ s intrinzičnim antigenom, a sekundarni MGN odlaganjem cirkulirajućih imunih kompleksa u nekoj sustavnoj bolesti, hepatitisu B ili neoplazmi. Terapija se određuje prema etiologiji, a tijek bolesti je često kroničan. Histološki se nalazi difuzno zadebljanje GBM, a u imunoflorescenciji zrnati imuni depoziti IgG i C3 na GBM. Elektronsko mikroskopski se mogu odrediti četiri stadija: u prvom stadiju se nalaze gusti subepitelni depoziti, u drugom stadiju depoziti su odjeljeni šiljcima novostvorene GBM, u trećem stadiju su okruženi GBM, a u četvrtom stadiju uklopljeni u zadebljanu GBM i dijelom razgrađeni. (5,6)

Membranoproliferativni glomerulonefritis (MPGN) javlja se u djece i mladih odraslih. Bolest ima tešku kliničku sliku nefritis-nefroze i hipokomplementemiju. Može biti nepoznatog uzroka, ili nastaje u sklopu sustavne bolesti, vaskulitisa ili infekcije. Kroničnog je tijeka s nastankom bubrežnog zatajenja.

Svjetlosno mikroskopski nalaze se hipercelularni glomeruli lobuliranog izgleda i duplikacije GBM zbog urastanja mezangija između endotela i GBM. Na imunoflorescenciji nalaze se imuni depoziti i komplement na GBM i u mezangiju (tip 1) ili C3 na GBM (tip 2). Elektronsko mikroskopski nalaze se subendotelno i u mezangiju gusti imuni depoziti (tip 1) ili samo gusti trakasti depozit C3 u GBM (tip 2, tzv. **bolest gustih depozita**). (5,6)

Sljedeće bolesti manifestiraju se nefritičkim sindromom, odnosno hematurijom.

Postinfekcijski glomerulonefritis se javlja u djece i mladih odraslih. Povezan je s infekcijom u kojoj se stvorena protutijela vežu na antigene uzročnika usađene u GBM. Manifestira se akutnim nefritičkim sindromom i blagom hipokomplementemijom. Svjetlosno mikroskopski nalaze se hipercelularni glomeruli infiltrirani mononuklearima i neutrofilima, a na imunoflorescenciji zrnati depoziti IgG i C3 na GBM i u mezangiju. Elektronsko mikroskopski nalaze se mali mezangijski depoziti i veliki subepitelni depoziti u obliku grbe (slika 7). (5,6)

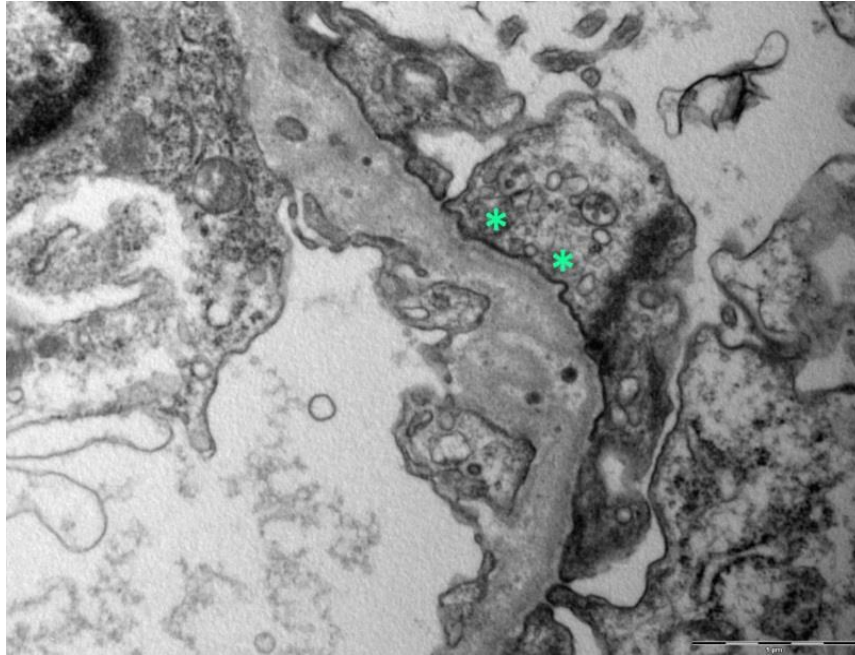


Slika 7. Postinfekcijski glomerulonefritis sa gustim imunim subepitelnim depozitima u obliku grbe (*) (ljubaznošću prof. dr. sc Mire Šćukanec Špoljar, Zagreb)

IgA nefropatija je najčešći tip glomerulonefritisa i može se javiti u svakoj životnoj dobi. Manifestira se hematurijom s/bez proteinurije ili nefrotskim sindromom. Svjetlosno mikroskopski nalazi se proliferacija mezangija, a na imunoflorescenciji zrnati mezangijski depozit IgA i C3. Elektronsko mikroskopski nalaze se gusti imuni depoziti u mezangiju. U purpuri Henoch -Schonlein koja spada u sistemske vaskulitise, imuni depoziti IgA i C3 nalaze se u glomerulima, stjenci malih krvnih žila, kože, sinovije i crijeva. (5,6)

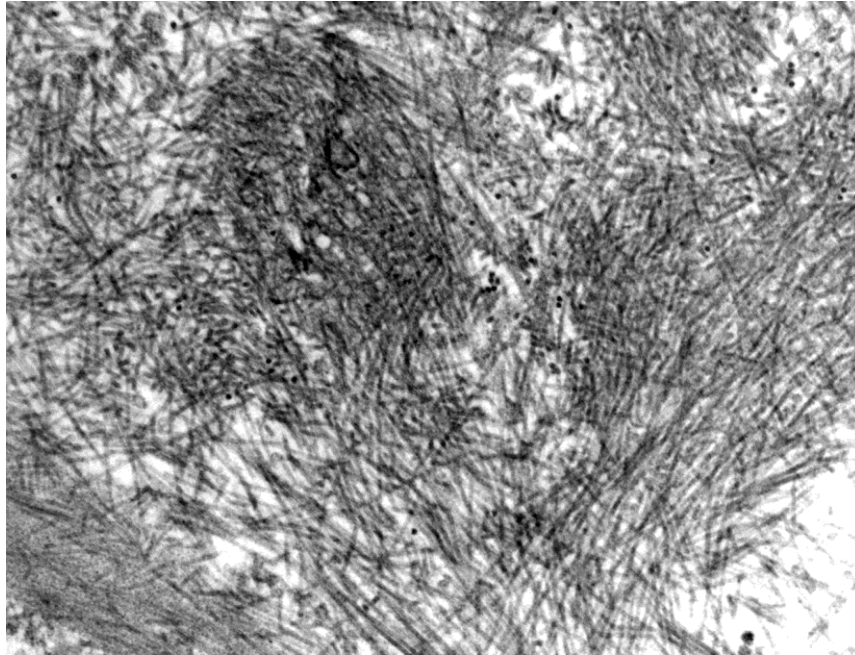
Brzoprogresivni glomerulonefritis (RPGN) pogađa odraslu dob. Može biti primarni ili je komplikacija osnovnog glomerulonefritisa. Manifestira se brzim gubitkom bubrežne funkcije. Svjetlosno mikroskopski se u Bowmanovom prostoru nalaze celularni polumjeseci zbog čega su glomeruli kolabirani i postupno ožiljkavaju. Imunoflorescentni nalaz može biti negativan (pauciimuni RPGN), pozitivan s linearnim depozitima IgG i C3 (autoimuni RPGN) ili zrnati i sadržavati imunoglobuline i komponente komplekta (RPGN imunih kompleksa). Elektronsko mikroskopski se može naći ruptura GBM, a u RPGN imunih kompleksa gusti imuni depoziti. (5,6)

Hereditarni nefritis je nasljedni glomerulonefritis povezan s građom GBM. U Alportovom sindromu koji se nasljeđuje autosomno dominantno je zbog manjka lanca za kolagen tipa 4 GBM pojačano propusna i brzo propada. Svjetlosno mikroskopski nalaz može biti normalan ili postoji proliferacija mezangija, a imunoflorescencija je negativna. Elektronsko mikroskopski vide se nepravilnosti GBM koja je raslojena, dijelom zadebljana, a dijelom jako stanjena (slika 8). U bolesti tankih bazalnih membrana koja se također nasljeđuje autosomno dominantno nalazi se difuzno stanjena GBM, a bolest manifestira kao familijarna mikrohematurija bez propadanja bubrežne funkcije. (5,6)



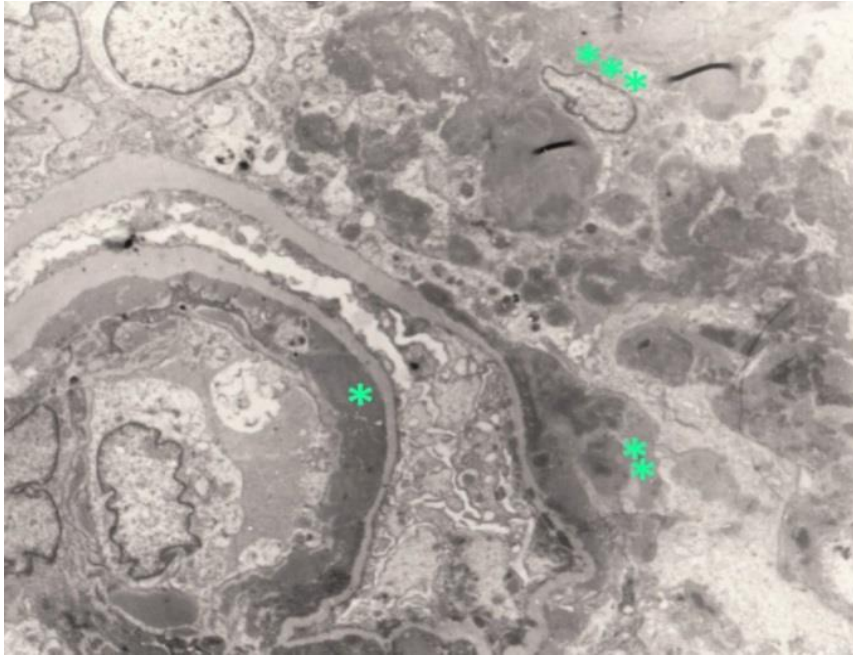
Slika 8. Alportov sindrom. GBM je raslojena i nejednolike debljine (*) 8 000x (ljubaznošću prof. dr. sc. Danice Galešić Ljubanović, Klinički zavod za patologiju KB Dubrava, Zagreb)

U glomerulopatije izazvane metaboličkim poremećajima spada **amiloidoza**, bolest taloženja beta-nabranih fibrilarnih proteina koji su otporni na enzimsku razgradnju. Različiti proteini imaju sposobnost takvog odlaganja, a najčešći su AA protein kojeg stvara jetra u kroničnim upalnim stanjima i AL protein, monoklonalni peptid ili imunoglobulin kojeg sintetiziraju neoplastične plazma stanice. Svjetlosno mikroskopski je amiloid homogena eozinofilna tvar koja se gomila u izvanstaničnom prostoru. Nakon specijalnog bojenja preparata bojom Congo-red, amiloid pokazuje dvolomnost pod polarizacijskim svjetlom. Elektronsko mikroskopski se u međustaničnom prostoru GBM, mezangija, stjenke arteriola i u intersticiju nalaze nerazgranjene fibrile određene duljine (slika 9). (5,6)



Slika 9. Mreža nerazgranjenih fibrilarnih proteina u amiloidozi 50 000x (ljubaznošću prof. dr. sc. Danice Galešić Ljubanović, Klinički zavod za patologiju KB Dubrava, Zagreb)

Jedna od najvažnijih sekundarnih glomerulopatija je u sklopu sistemskog lupus eritematozusa u kojem su bubrezi gotovo uvijek oštećeni (tzv. lupus nefritis), a tip, aktivnost i kroničnost bubrežne bolesti određuju se biopsijom. Svjetlosno mikroskopski mogu se u jednoj biopsiji naći različita glomerularna oštećenja, imunofluorescenca je karakteristična po prisustvu svih vrsta imunoglobulina i komponenti komplementa („puna kuća“), a elektronsko mikroskopski nalaze se obilni gusti depoziti (slika 10) koji mogu stvarati patognomonične retikularne formacije. (5,6)



Slika 10. Lupus nefritis sa subnedotelnim (*), subepitelnim (**) i mezangijskim (***) deponitima 7 600x (ljubaznošću prof. dr. sc Mire Šćukanec Špoljar, Zagreb)

2. CILJ RADA

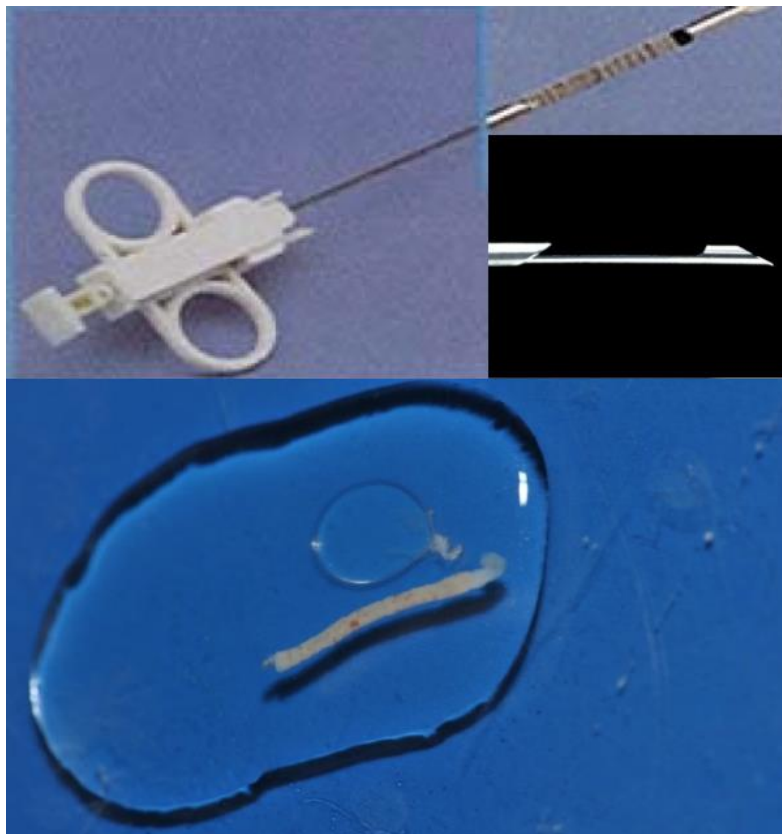Elektronska mikroskopija je jedinstvena u tom što omogućuje ultrastrukturnu analizu bubrežnog tkiva u glomerularnim bolestima. Cilj ovog završnog rada je:

- objasniti predanalitički postupnik za bubrežne biopsije
- ukazati na moguće probleme i njihovo rješavanje tijekom izrade preparata za elektronsku mikroskopiju.
- prikazati produkciju elektronsko mikroskopskih preparata perkutanih biopsija bubrega urađenih u KBC Split.

3. METODE

3.1. BIOPSIJA BUBREGA

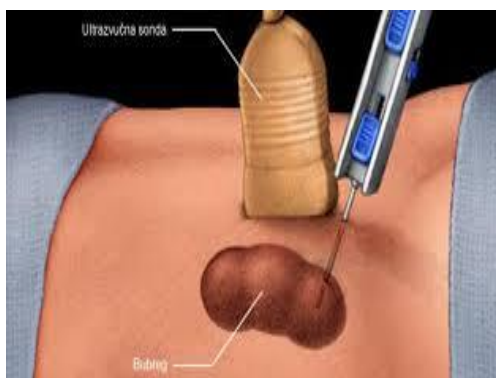
Perkutana biopsija bubrega odigrala je važnu ulogu u razvoju nefropatologije. Prve otvorene biopsije bubrega urađene su početkom 20. stoljeća, a rezultate punkcije bubrega aspiracijskom iglom objavili su Iverson i Brun 1951. godine. Prvu perkutanu biopsiju bubrega uradio je Alwahl 1944. godine. Tehnika perkutane biopsije s vremenom se usavršavala, a do danas najbolja pokazala tzv. Vim-Silvermanova igla. Moderna tzv. cutting or core biopsija izvodi se pomoću koaksijalnih igala, ručno ili automatskim uređajem na okidanje. Biopsijske igle su kalibra od 14 - 18G (gaugea), a najbolja je od 16G. Takvom tehnikom dobiva se potpuno očuvano tkivo koje je adekvatno za histološku analizu (slika 11). (4)



Slika 11. Biopsijska igla s okidačem, rezač i dobiveni bubrežni cilindar

3.2. POSTUPAK UZIMANJA BIOPSIJE

Perkutanalna biopsija bubrega je invazivna dijagnostička metoda koja se obično radi u potpunoj anesteziji. Biopsija se vrši automatskom iglom pod kontrolom ultrazvuka (slika 12). Preporuka je da se uzme bioptat iz donjeg pola lijevog bubrega, tako da se bolesnik stavi u položaj potrbuške koji omogućava lakši pristup s kože u retroperitonealne organe. Ukoliko nije moguće uraditi biopsiju lijevog bubrega, uradi se biopsija desnog bubrega u istom položaju. Uzimaju se dva cilindra tkiva. Perkutanalna biopsija u transplattiranih bolesnika radi se u položaju bolesnika na leđima, a bioptira dostupni pol transplattiranog bubrega (4)



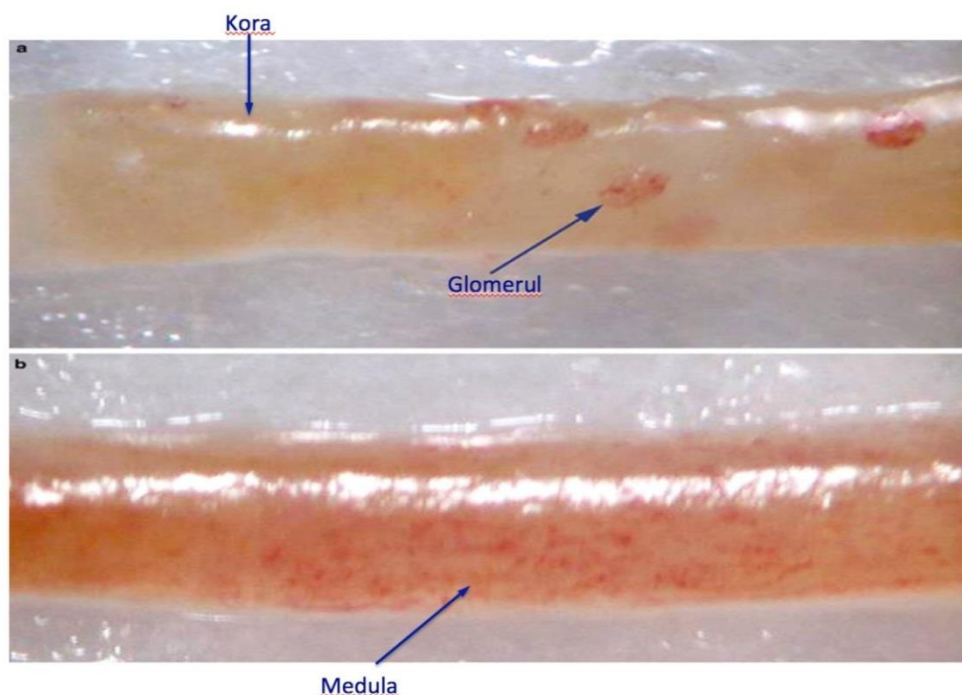
Slika 12. Biopsija bubrega pod kontrolom ultrazvuka

3.3. POSTUPAK SA BUBREŽNIM TKIVOM NAKON BIOPSIJE

Nakon uzimanja bubrežne biopsije, tkivo se stavi u fiziološku otopinu, zatvori u plastičnu posudicu koja je obilježena bolesnikovim imenom i odmah dostavlja u patohistološki laboratorij. Ako je transport duži, može se koristiti transportni hladnjak, posuda s ledom ili posebna komercijalna otopina za transport. (4)

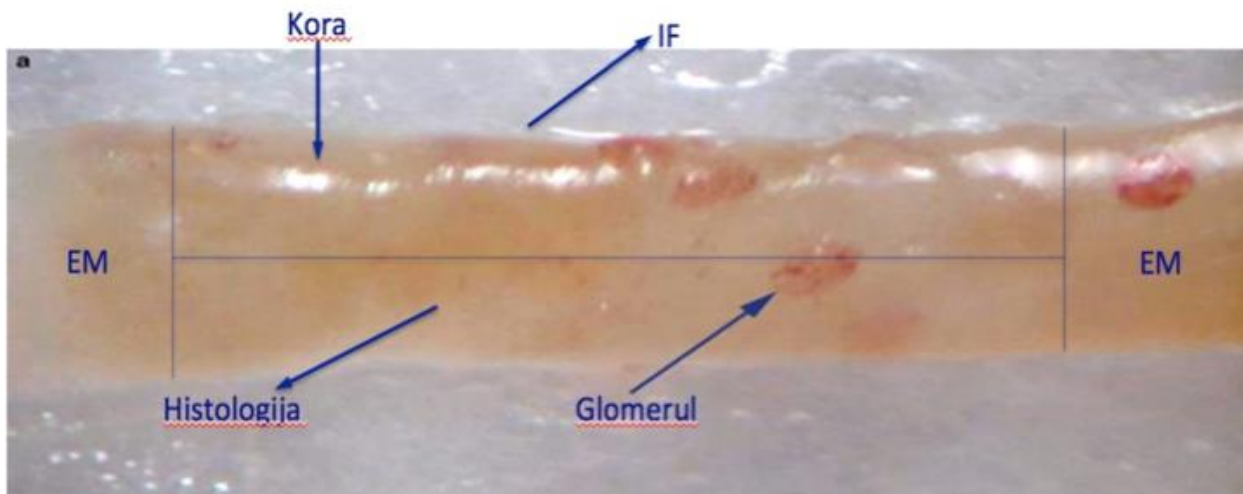
3.4. PRIPREMA BUBREŽNOG TKIVA ZA HISTOLOŠKU ANALIZU

Cilindar treba najprije analizirati disekcijskim mikroskopom pod povećanjem 20 - 40 puta kojim je moguće razlikovati bubrežno od masnog tkiva i mišića, koru od srži i potvrditi prisutnost glomerula (slika 13).



Slika 13. Cilindar bubrežnog tkiva pod disekcijskim mikroskopom a) kora i b) srž

Pod disekcijskim mikroskopom tkivo treba podijeliti za svjetlosnu, imunoflorescentnu i elektronsku mikroskopiju, pazeći da se prilikom rezanja ne prignječi jer tad glomeruli izgledaju kolabirano (slika 14). Za elektronsku mikroskopiju potrebna su 1 - 2 glomerula, za imunoflorescenciju 3 - 5 glomerula, a za svjetlosnu mikroskopiju 10 i više glomerula. Ako je uzorak oskudan, nekrotičan ili uzet iz područja krvarenja, treba smanjiti broj glomerula za svjetlosnu i imunoflorescentnu mikroskopiju. U laboratorijima koji nisu opremljeni disekcijskim mikroskopom, podjela tkiva je nesigurna i ovisi o makroskopskoj procjeni pa se može dogoditi da u preparatu ne bude glomerula. (4)



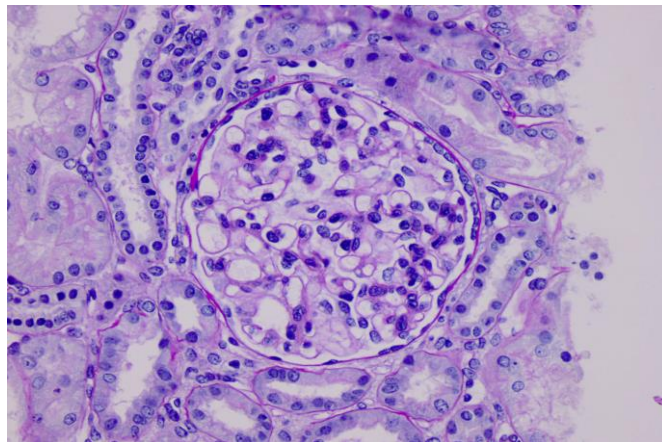
Slika 14. Prikaz podjele bioptičkog cilindra za imunoflorescencu (IF), elektronsku mikroskopiju (EM) i histologiju

3.4.1. PRIPREMA BUBREŽNOG TKIVA ZA SVJETLOSNU MIKROSKOPIJU

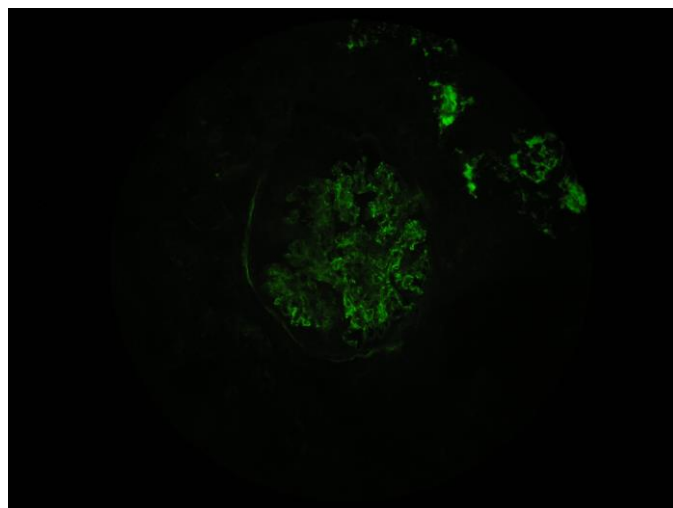
Za svjetlosnu mikroskopiju tkivo se fiksira u Dubosque-Brasil fiksativu (pikrinska kiselina i ledena octena kiselina) i 4 %-tnom formalinu, dehidrira u gradijentu alkohola, izbistri u ksilolu i uklopi u parafin. Serijski se izrežu paralelni nizovi tkiva debljine 3 μm , odnosno 2 μm za bojanje po Jonesu i montiraju na predmetnice. Ukupno treba napraviti 50-70 serijskih rezova bez bacanja. Rezove treba hvatati naizmjenično na predmetnice predviđene za standardno bojanje hemalaun-eozin, PAS, Mallory, Congo-red i Jones. Rezovi u suvišku pohranjuju se za dodatna i imunohistokemijska bojanja (Slika 15a). (4) PAS metoda je korisna za bojenje mukopolisaharida GBM i mezangijskog matriksa, trikromno bojanje po Malloryu ističe kolageno vezivo i fibrin, bojanje po Jonesu srebrom nitratom ocrtava GBM, a Congo-red pod polariziranim svjetlom pokazuje dvolom ako ima depozita amiloida.

3.4.2. PRIPREMA BUBREŽNOG TKIVA ZA IMUNOFLORESCENCU

Cilindar bubrežnog tkiva za imunoflorescencu treba smrznuti na kriostatu na temperaturi - 20°C, izrezati na debljinu 4 - 5 µm i po jedan do dva reza montirati na predmetnicu, osušiti na zraku i fiksirati 10 minuta u acetonu na sobnoj temperaturi. Preparati se inkubiraju pola sata s primarnim protutijelom na IgA, IgG, IgM, C1q, C3c, C4d, kappa lake lance, lambda lake lance, fibrinogen i albumin koji su obilježeni floresceinom. Na imunoflorescentnom mikroskopu analizira se prisutnost određenog imunog depozita u glomerulima (ima ili nema), intenzitet (slab ili jak) i izgled (linearni ili zrnati) (Slika 15b). (2,4)



Slika 15a. Bojenje PAS metodom



Slika 15b. Imunoflorescentno bojenje na IgA (400X)

3.4.3. PRIPREMA REAGENSA ZA ELEKTRONSKU MIKROSKOPIJU I FIKSACIJA TKIVA

Tkivo za elektronsku mikroskopiju fiksira se u 4 % formalinu ili u McDowelovu fiksativu nakon čega slijedi postfiksacija u osmium tetraoksidu, kontrastiranje uranil acetatom, dehidracija kroz gradijent acetona i uklapanje u Durcupan smolu. Smola je tvornički pakirana u četiri komponente koje se pripremaju u određenim omjerima, napravljena smola raspodjeli se u male bočice i čuva u ledenici, a neposredno prije upotrebe bočica stavlja na sobnu temperaturu da smola postane viskozna.

Fiksacija osmium tetraoksidom je važna jer čuva lipide. Primarna fiksacija pomoću osmium tetraoksida je učinkovita, ali vrlo spora pa postoji opasnost od autolize tkiva. Zbog toga se osmium tetraoksid koristi nakon primarne fiksacije u 4%-tnim formalinu. Poslije primarne fiksacije, tkivo treba temeljito isprati u fosfatnom puferu. Osmium se priprema s vodom ili s puferom koji se upotrebljava u primarnoj fiksaciji. Osmium se isporučuje u obliku kristala zatvorenih u staklenoj ampuli. Prilikom pripreve otopine u digestoru, laborant treba biti izuzetno pažljiv i zaštititi se rukavicama i zaštitnim naočalama. Bocu s pripremljenom otopinom treba skloniti od prašine i svjetla i isprati destiliranom vodom prije upotrebe. Kad se uoči promjena boje reagensa u ružičastu, treba napraviti novu otopinu. (2)

Uranil acetat je sol koja se upotrebljava u EM kao uranil-nitrat i magnezium uranil-acetat. Uranilni ioni kombiniraju se s velikim fosfatnim skupinama u nukleinskim kiselinama i fosfatnim i karboksilnim skupinama na staničnoj membrani. 2-5 %-tna vodena otopina uranil acetata daje zadovoljavajući kontrast, a intenzivnije i brže bojenje može se postići korištenjem 7 %-tne zasićene otopine etanola ili metanola. Uranil je radioaktivan, visoko toksičan i ima kumulativni učinak pa treba poduzeti odgovarajuće zaštitne mjere prilikom pripreve, korištenja i skladištenja otopine. (2)

3.4.3.1. POSTUPAK DEHIDRACIJE

- Fiksacija u 4%-tnom formalinu (24 sata do 3 tjedna)
- Ispiranje u fosfatnom puferu pH 7,4 ili u Na-Cocodylat puferu pH 7,4 (2 x 30 min)
- Postfiksacija u 0,1 %- tnom OsO₄ (2 sata)
- Ispiranje u destiliranoj vodi (2 x promijeniti vrlo brzo)

Ostaviti preko noći u 2 %-tnom uranil-acetatu.

Ujutro tkivo treba isprati 2-3 puta u destiliranoj vodi i započeti dehidraciju prolaskom kroz sve veće koncentracije acetona.

- | | |
|------------------------------|----------|
| • 30% aceton | 5 min |
| • 50% aceton | 5 min |
| • 60% aceton | 8 min |
| • 70% aceton | 8 min |
| • 80% aceton | 10 min |
| • 90% aceton | 15 min |
| • 100% aceton | 15 min |
| • 100% aceton+Durcupan smola | 1-2 sata |
| • Čista Durcupan smola | 1sat |

Kad se tkivo stavi u čistu smolu, istovremeno se smolom ispuni kapsula ili kalup, napiše broj bolesnika na mali papirić i sve ostavi na sobnoj temperaturi do uklapanja (slika 16). Kod uklapanja, tkivo se iglom ili ezom prenese u kapsulu ili kalup i pravilno orijentira. U termostatu treba stajati tri dana na 64°C.



Slika 16. Uklapanje u čistu Durcupan smolu

Preporučljivo je da postupak dehidracije započne u četvrtak da bi uzorak bio spreman za rezanje u ponedjeljak, ili u ponedjeljak da se može rezati u petak. Uklopljeno tkivo je trajno sačuvano, a polimerizirani blok može se uništiti nakon hlađenja u tekućem dušiku. (2)

Nakon što se kapsula ili kalup izvadi iz termostata, vrh bloka gdje se nalazi tkivo treba obraditi tzv. trimanjem. Višak smole skida se oštrim nožićem i napravi se mala piramida, jer se na taj način smanjuje otpor između ruba noža i bloka (slika 17).



Slika 17. Izgled bloka s malom piramidom na vrhu


3.4.3.2. REZANJE ULTRATANKIH PREPARATA

Za rezanje preparata za elektronsku mikroskopiju koristi se ultramikrotom (slika 18). Ultramikrotom je uređaj za rezanje polutankih i ultratankih rezova koje se vide pod elektronskim mikroskopom. Koristi se uglavnom za biološke uzorke, ali se mogu rezati plastični materijali i meki metali. Ultratanki rezovi su debljine do 90 nm, a polutanki 500 nm. Uređaj ima elektroničku kontrolu koja omogućava automatski odabir parametara za debljinu reza. Zbog vrlo male debljine reza, otežano je uklanjanje reza s noža pa se koriste noževi koji na sebi imaju male bazenčiće ispunjene destiliranom vodom. Na vodi se rezovi ispravljaju i hvataju omčicom mikrobiološke eze ili plastičnim štapićem na kojeg je zalijepljena ljudska trepavica (trepavica je nježna i ne lomi rezove na vodi). Debljina i ujednačenost reza procjenjuje se interferencijskim bojama koje se uočavaju na elektronskom mikroskopu.




Slika 18. Ultramikrotom na Zavodu za histologiju i anatomiju Medicinskog fakulteta u Splitu

Za rad su potrebni stakleni noževi, histoknife ili dijamantni nož, izrađeni pod kutem od 45° . Noževi imaju različit nagib rezanja na ultramikrotomu pa se stakleni nož stavlja na nagib od 4° , a histoknife ili dijamantni nož na nagib od 6° (slika 19). (2)




Slika 19. Pravilno obrađen blok i rub noža.

Stakleni noževi ne dolaze tvornički obrađeni nego kao duge staklene šipke. Šipke treba izrezati na specijalnom preciznom uređaju pod kutem od 55° na manje kockice i svaku kockicu prepoloviti u oblik trokuta (slika 20). Dobro napravljen nož ima odsjaj polumjeseca, inače nije odgovarajući.



Slika 20. Aparat Glass Knife Maker

Na dobro napravljeni stakleni nož stavlja se mala plastična kadica (bazenčić) zaljepljena zubnim voskom i neposredno prije rada ispuni destiliranom vodom (slika 21).

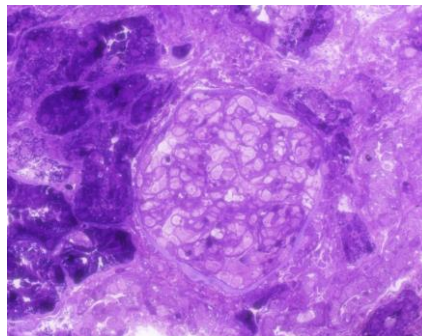


Slika 21. Stakleni nožić, rezanje polutankih rezova

Blok se reže na polutanke rezove debljine 500 nm koje treba ispraviti na vodi listićem filter papira natopljenog kloroformom jer pare kloroforma ispravljaju rezove. Ispravljeni rez hvata se omčicom eze i stavlja na predmetno staklo u kap destilirane vode. Preparat se fiksira na toploj ploči zagrijanoj na 70-80°C dok višak vode ne ishlapi (slika 22). Nakon toga rezovi se boje otopinom toluidina i ponovo vrata par sekundi na toplu ploču.




Slika 22a. Topla ploča



Slika 22b. Polutanke rez obojen toluidinom

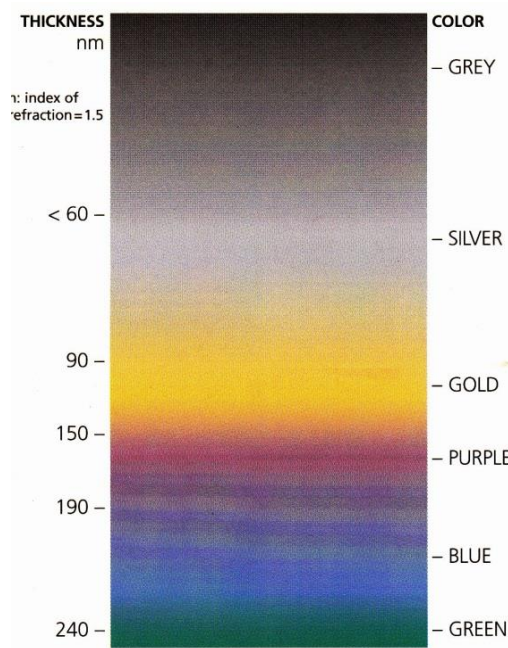
Otopina toluidina sadrži 1g natrijeva tetraboraksa i 0,1g toluidina u 100 ml destilirane vode. Višak boje ispiri se većom količinom destilirane vode. Preparat se gleda svjetlosnim mikroskopom da bi se utvrdilo ima li glomerula.

Ako se nađu glomeruli s kanalićima, mijenja se stakleni nož za histoknife ili dijamantni nož koji na sebi imaju tvornički montiran bazenčić i režu ultratanki rezovi debljine 70 nm (slika 23).



Slika 23. Histoknife, za rezanje ultratankih rezova

Ultratanki rezovi trebaju biti blijedožuti, a ne zlatni. Zlatni rezovi su debeli i pucaju kad na njih dođe snop elektrona u elektronskom mikroskopu pa se ne može dobiti slika. Uputa po procjeni debljine reza nalazi se u setu za histoknife nožić (slika 24).



Slika 24. Vizualni kriteriji za debljinu reza

U radu na ultramikrotomu su mogući problemi koje treba rješavati u radnom procesu:

- **nema rezova**, prvi rezovi su debeli, a zatim brojni rezovi izostaju i zbog preskakivanja ne može se dobiti ultratanki rez

- **na bloku se vidi trag noža i uređaj alarmira grešku tijekom rezanja**. Uzrok tome je labavost bloka prilikom namještanja na nosač, tup nož, neispravan kut noža ili je blok previše mekan. Ukoliko je znak noža stalno na istom mjestu na reznoj plohi bloka, uzrok može biti tvrda ili strana čestica u bloku pa je reznu plohu bloka potrebno opet obraditi. Slabo pričvršćen kalup treba dobro učvrstiti za nosač. Tupi nož treba zamijeniti novim nožem. Neispravni kut noža treba ispraviti nakon provjere je li na nosaču stakleni nož, histoknife ili dijamantni nož. Mekani blok treba vratiti u termostat na 1-2 sata i potom veliku reznu plohu bloka ponovo obraditi u obliku male piramide.

3.4.3.3. IZRADA FOLIJA ZA MREŽICE

- Predmetno staklo dobro izbrisati 100% - tnim alkoholom.
- Na predmetno staklo staklenim štapićem staviti kap 1,5 %-tne otopine Formvara i drugim predmetnim staklom razvući tanak sloj kao za krvni razmaz. Ako sloj nije dobro razvučen, prebrisati 100 %- tnim alkoholom i ponoviti postupak.
- Prethodno lamicom zarezati rub folije.
- Folija će isplivati na površinu, a stakalce ostati na dnu petrijeve zdjelice
- Mrežice pincetom lagano slagati na foliju jednu do druge (obično četiri mrežice u jedan red)
- Foliju s mrežicama prekriti finim tankim papirom
- Kad se papir natopi vodom, podići zajedno s folijom i mrežicama i staviti da se suši na filter papiru u suhoj petrijevoj zdjelici.

Mrežice mogu biti od bakra, nikla, srebra, zlata, aluminijske, titanijumske i kombinacije različitih metala (slika 25). Najbolje su se pokazale mrežice od bakra (Cu 150-200 mesha), a za imunoelektronsku mikroskopiju mrežice od nikla. Danas se mogu kupiti mrežice presvučene folijom. Mrežice na koje se ručno presvlači folija mogu biti neprikladne za rad. Predebela folija na mrežici stvara spektar boja i mrežica pri slikavanju na elektronskom mikroskopu odbija snop svjetlosti elektrona. Tanka folija puca pa se treba napraviti nova otopina Formvara. Upotrijebljene mrežice stavljaju se u kloroform 30 minuta, osuše i spremne, pa se preko njih opet može presvući nova folija.




Slika 25. Mrežice od bakra ručno presvučene folijom otopine Formvar

3.4.3.4. KONTRASTIRANJE

Kontrastiranje je postupak bojenja mrežica uranil-acetatom i olovnim citratom na sljedeći način:

- U petrijevu zdjelicu stavi se zubni vosak u obliku pravokutnika ili kvadrata.
- Na vosak se nakapa jedna kap 2 %- tnog uranil acetata.
- Mrežica se postavi na kap uranil - acetata i drži 5 - 15 minuta.
- Mrežica se ispere pod mlazom destilirane vode i posuši na filter papiru tako da preparat bude okrenut prema gore.
- Na isti način se nakapa Reynoldsova otopina i drži 5 -1 5 minuta. Prethodno se u petrijevu zdjelicu sa strane zubnog voska stave 2 zrna NaOH navlažena vodom jer NaOH apsorbira CO₂.

Mrežica se ispere pod mlazom mlake vode, posuši na filter papiru i spremi u transportnu kazetu (slika 26). Prilikom stavljanja mrežica treba pripaziti da se prerezi s tkivom stave na lijevu stranu žlijeba u kazeti. Za svakog bolesnika potrebno je označiti u kojem se redu i koloni nalazi njegova mrežica.



Slika 26. Transportna kazeta za mrežice

Reynoldsova otopina čuva se u plastičnim bocama jer nagriza staklo; iz plastičnih boca potrebno je istisnuti zrak prije zatvaranja. Iako danas postoje uređaji za kontrastiranje i ispiranje mrežica, u mnogim laboratorijima se zbog nedostatka opreme taj postupak izvodi ručno. Nekoć su se nakon slikanja na elektronskom mikroskopu slike razvijale u crno-bijele fotografije, a danas se obrađuju računalno i tiskaju. Jasnoća i bistrina klasičnih crno-bijelih fotografija i danas je superiorna pred računalnim ispisom.

3.4.3.5. UZIMANJE MATERIJALA IZ PARAFINSKOG BLOKA ZA ELEKTRONSKU MIKROSKOPIJU

Ponekad je iz parafinskog bloka nakon izrade histoloških preparata potrebno uraditi elektronsku mikroskopsku analizu. Postupak je sljedeći:

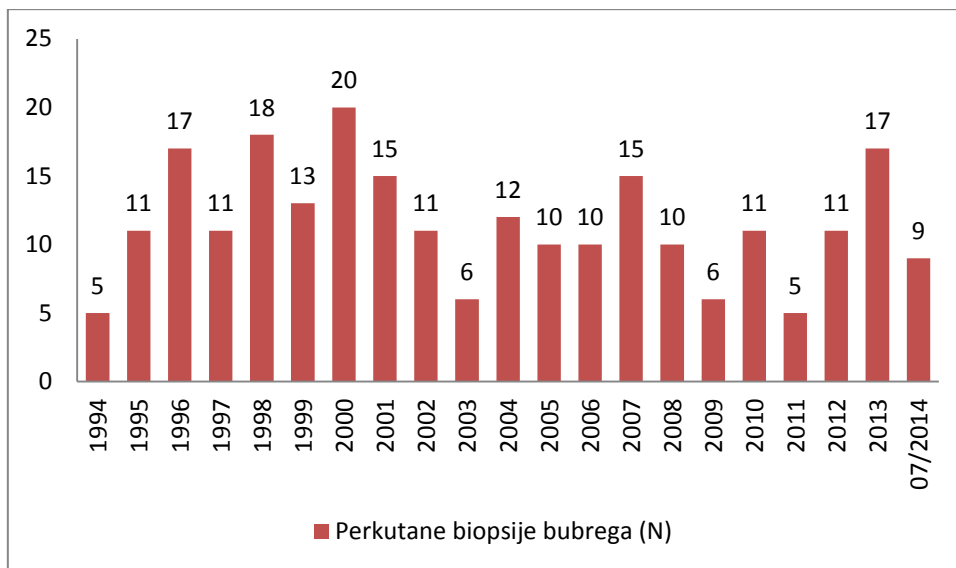
- Materijal se izbuši specijalnom uređajem za parafinske kocke i stavi u bočicu s ksilolom do sutradan da se dobro očisti od parafina. Sutra pred kraj radnog vremena mijenja se još jednom ksilol i započinje rehidracija kroz gradijent alkohola.
- 100 % alkohol 15 min
- 96 % alkohol 15 min
- 70 % alkohol 15 min
- 50 % alkohol 15 min
- fosfatni pufer 2 x 15 min
- 1 % osmium - tetraoksid 2,5h
- ispranje 2-3 puta destiliranom vodom
- uranil-acetat preko noći
- ujutro isprati 2-3 puta u destiliranoj vodi i nastaviti dehidraciju po standardnom protokolu za elektronsku mikroskopiju

Elektronska mikroskopska analiza je moguća na citološkom materijalu kulture stanica ili aspirata koštane srži. Materijal treba fiksirati u 4 % puferiranom formalinu kao bubrežna tkiva. Tijekom cijelog postupka dehidracije vrši se centrifugiranje i dekantiranje, a talog koji se konačno dobije uklopi u kapsulu u kojoj je čista smola. Kapsula se drži u termostatu tri dana na 64°C i nakon toga obrađuje i reže kao tkivo.

Elektronska mikroskopija ima značaj u biopsiji transplatata bubrega ne samo u dijagnostici prethodnih bubrežnih oštećenja donora, već i dijagnostici kasne disfunkcije presatka. Zato se nakon transplatacije obvezno radi prva klinasta bubrežna biopsija da se utvrdi stanje doniranog bubrega i prilagodba na domaćina. Svjetska zdravstvena organizacija preporuča uporabu EM za prepoznavanje kapilarnih lezija u kroničnom odbacivanju presatka, jer je to još nedovoljno istraženo u odnosu na kronične glomerularne bolesti. (7)

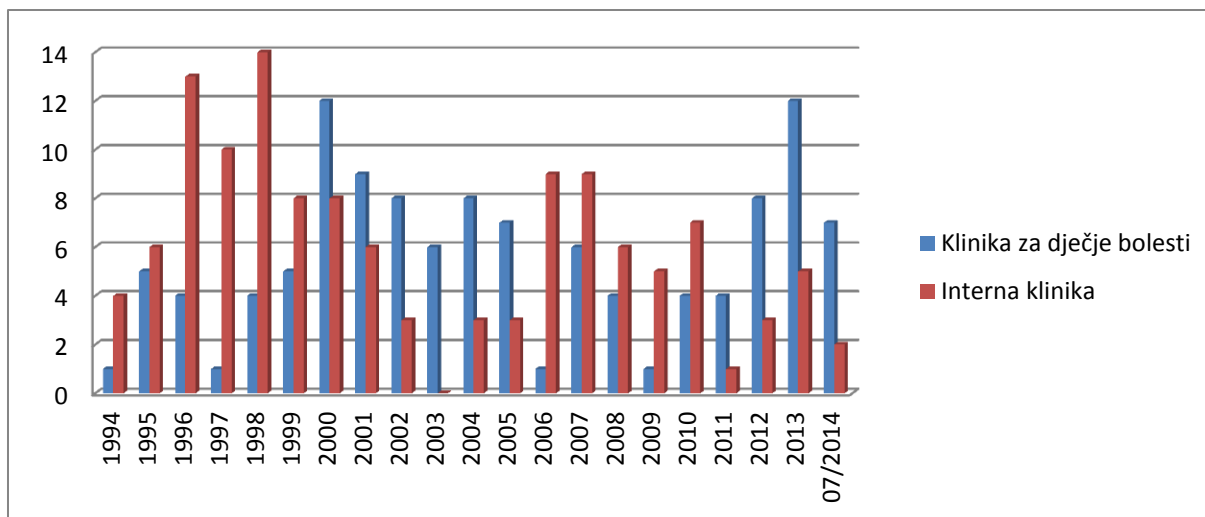
4. REZULTATI

Od 1994. godine na Kliničkom zavodu za patologiju, sudsku medicinu i citologiju KBC Split analizirano je 250 perkutanih biopsija bubrega u bolesnika koji su imali neki od bubrežnih sindroma. Na slici 27 prikazana je raspodjela perkutanih biopsija bubrega u 20. godišnjem razdoblju.



Slika 27. Perkutane biopsije bubrega u KBC Split 1994.- 2014. godine

Broj biopsija kretao se od 5 do 20, a prosječno je godišnje urađeno 12 biopsija. U KBC Split se perkutane bubrežne biopsije u djece izvode na Klinici za dječje bolesti, a u odraslih bolesnika na Internoj klinici. Na slici 28 prikazan je broj perkutanih bubrežnih biopsija s obzirom na kliniku na kojoj je biopsija urađena.



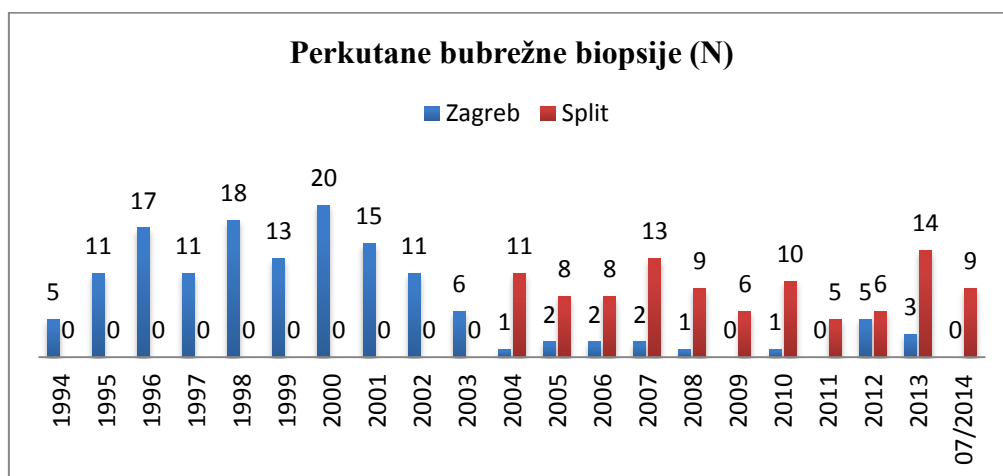
Slika 28. Perkutane biopsija bubrega u KBC po klinikama 1994.- 2014. godine

Iz Klinike za dječje bolesti i Interne klinike primljen je podjednak broj perkutanih biopsija bubrega, po 125. Od 2011. godine je broj perkutanih biopsija bubrega na Klinici za dječje bolesti stabilno viši od broja urađenih na Internoj klinici.

Od 1994. godine kad je u KBC Split uvedena dijagnostička metoda perkutane biopsije bubrega do 2004. godine, predanalitički postupak izrade ultratankih preparata i elektronsko mikroskopska analiza rađeni su Laboratoriju za elektronsku mikroskopiju Zavoda za patologiju Medicinskog fakulteta u Zagrebu.

Nakon nabave potrebnih uređaja i reagensa te edukacije laboratorijske tehničarke 2004. godine, preparati se u cijelosti izrađuju u Splitu, ali dalje šalju na elektronsko mikroskopsku analizu u Klinički zavod za patologiju KB Dubrava jer u Splitu nema elektronskog mikroskopa.

Na slici 29. prikazan je broj perkutanih bubrežnih biopsija s obzirom na to je li predanalitički postupak za elektronsku mikroskopiju napravljen u Zagrebu ili Splitu.



Slika 29. Perkutane biopsija bubrega u KBC Split s obzirom na mjesto predanalitičkog postupka za elektronsku mikroskopiju od 1994.- 2014. godine

5. RASPRAVA

Za dijagnostiku bubrežnih biopsija bolesnika sa sumnjom na glomerulopatiju potrebno je imati na raspolaganju tri uvida u morfologiju - svjetlosno mikroskopski, imunoflorescentni i ultrastrukturni. Svjetlosno mikroskopski je moguće u glomerulima utvrditi promjene kao što su intraglomerularna hipercelularnost, postojanja polumjeseca, ruptura glomerularne bazalne membrane, hijalinoza i sklerozacija glomerularnog klupka. Direktnom imunoflorescentnom analizom utvrđuje se postojanje imunih depozita imunoglobulina A, G ili M, komponenti komplementa C1q, C3c i C4d, kappa i lambda lakih lanaca, albumina i fibrinogena. Međutim, debljinu i nepravilnosti glomerularne bazalne membrane i točan smještaj imunih depozita moguće je utvrditi samo elektronsko mikroskopski, pa je EM uz svjetlosnu mikroskopiju i imunoflorescenciju zlatni standard u dijagnostici glomerulopatija.

Prema nekim radovima, svjetlosna mikroskopija, imunoflorescencija i EM su neophodne u 25% slučajeva, EM je korisna u 50% dijagnoza, a nepotrebna u 25% biopsija.(7)

Prema standardu u hrvatskoj patologiji, rutinsku EM analizu je potrebno uraditi u biopsiji svih nativnih bubrega i u transplatiranih bubrega kad za to postoji indikacija (recidiv ili nova glomerularna bolest, odbacivanje transplatiranog bubrega, kontrola presađenog bubrega). Uloga EM u analizi bubrežnog tkiva je da bude a) potvrda dijagnoze svjetlosne mikroskopije i imunoflorescence, b) da ih dopunjava (određivanje stadija membranskog glomerulonefritisa, lokalizacije i količine imunih depozita u lupusnom nefritisu i IgA nefropatiji) i c) dijagnoza se ne može postaviti bez EM (bolest minimalnih promjena, Alportov sindrom, bolest tankih membrana, različite bolesti nakupljanja uključujući amiloidozu. (4)

U KBC Split perkutane biopsije bubrega rade se kontinuirano od 1994. i do sad je urađeno 250 biopsija. Prosječni godišnji broj biopsija je 12 i nije rastao kroz godine. Biopsije su bile urađene na Klinici za dječje bolesti i Internoj klinici, po 125 svaka, ali je trend bioptiranja porastao od 2011. na Klinici za dječje bolesti, dok je na Internoj klinici u padu. Laboratorijska tehničarka iz KBC Split je 2004. godine educirana za izradu preparata za elektronsku mikroskopiju na Zavodu za patologiju Medicinskog fakulteta Sveučilišta u Zagrebu i na Zavodu za patologiju KB Dubrava. Od tada se preparati za EM izrađuju na Medicinskom fakultetu u Splitu na Katedri za anatomiju, histologiju i embriologiju gdje postoji ultramikrotom, dijamantni nož i sav potrebni potrošni materijal.

Do sada je u Splitu predanalitička obrada za elektronsko mikroskopsku analizu urađena za 131 bolesnika, a za 12 bolesnika u Zagrebu. Međutim, u Splitu nema elektronskog mikroskopa pa se i dalje finalizirani preparati šalju u Zagreb na analizu. Faktura za jednu takvu analizu pokrivenu uputnicom za suradnu ustanovu košta KBC Split oko 1 500 kn.

Elektronska mikroskopija omogućava analizu ultrastrukture određenog objekta pod najvećim mogućim povećanjem od milijun ili više puta. Zbog toga je u bioznanosti i edukaciji (nanotehnologija), medicini, industriji, metalurgiji i kemiji EM nezaobilazna metoda koja je u rukama izvježbanih stručnjaka jednostavna za korištenje. Međutim, visoka cijena transmisijskog elektronskog mikroskopa i skupo servisiranje predstavljaju veliki trošak za ustanovu. Osim toga, loše pripremljeni uzorci imaju nepopravljive artefakte, presitni uzorci nisu odgovarajući za dijagnostiku, preparate treba posebno skladištiti, a za konačnu analizu treba izraditi crno-bijele fotografije. Unatoč svemu, EM je neizostavni dio zavoda za patologiju u najvećim akademskim bolnicama, a služi za dijagnostiku tumora i bolesti u kojima rutinsko bojanje i imunohistokemija nisu dovoljne za postavljanje dijagnoze. U medicini se EM koristi u istraživanje strukture tkiva, dijagnosticiraju bolesti i infekcija. Prema riječima prim. dr. Đure Vranešića, pionira primjene elektronskog mikroskopa u patologiji u Hrvatskoj „elektronska mikroskopija je jedna od struka koja sigurno ostaje na pozornici znanstvenih istraživanja i rutinskog rada u dijagnostici“. (1)

Uz tehnologijska znanja i vještinu, dodatni motiv prvostupniku laboratorijske medicine daje usvojeno znanje o morfologiji bubrega i klasifikaciji glomerulopatija. Kvalitetno izrađen preparat je bitan za postavljanje konačne patološke dijagnoze na osnovu koje će kliničar odrediti odgovarajuću terapiju. (4,5) Nabavka elektronskog mikroskopa na Sveučilištu u Splitu bi kliničarima i patolozima dala jak poticaj za bolji i brži razvoj nefrologije i nefropatološke dijagnostike u regiji.

6. ZAKLJUČAK

- 1) Kvalitetan predanalitički postupak je vrlo važan jer osigurava optimalnu kvalitetu preparata za elektronsko mikroskopsku analizu.
- 2) U Zavodu za anatomiju, histologiju i embriologiju Medicinskog fakulteta u Splitu postoji laboratorij koji je potpuno opremljen za predanalitički postupak u elektronskoj mikroskopiji i u njemu se izrađuju preparati odlične kvalitete.
- 3) Od 2004. godine su kompletno izrađeni ultratanki preparati za 131 bolesnika kojima je urađena perkutana biopsija bubrega. Elektronsko mikroskopska analiza tih preparata urađena je u Zagrebu jer ni Sveučilište u Splitu niti KBC Split nemaju elektronski mikroskop.
- 4) U KBC je do sada urađeno 250 perkutanih bubrežnih biopsija. U dijagnostici bubrežnih bolesti splitski patolozi će još neko vrijeme za elektronsko mikroskopsku analizu koristiti specijalizirani laboratorij i elektronski mikroskop druge ustanove.

7. LITERATURA

- (1) Bauman D, Gajović S. Elektronska mikroskopija u Hrvatskoj. Zagreb: Hrvatsko mikroskopijsko društvo; 2012. p. 122.
- (2) Suvarna SK, Layton C, Bancroft JD. Theory and practice of histological techniques. British Library; 2012.p. 493-521.
- (3) Medicinska enciklopedija. Zagreb: Jugoslavenski leksikografski zavod; 1974. p. 414-416.
- (4) Galešić K i suradnici. Bolesti glomerula - primarne i sekundarne. Zagreb: Medicinska naknada; 2014. p. 31-51.
- (5) Glavina - Durdov M. Glomerulopatije. Split: Medicinski fakultet Sveučilišta u Splitu, Katedra za patologiju; 2002.
- (6) Fogo A, Kashgarian M. Diagnostic atlas of Renal Pathology. Elsevier Saunders; 2008, p 13-229.
- (7) Štifter S, Đorđević G, Dekanić A, Vranešić Đ, Jonjić N. Primjena EM u dijagnostičkoj praksi [Internet]. Medicina fluminensis; 2011. Vol.47, p. 260-268. [cited 2014 may 10] Available from: <http://www.hrčak.srce.hr/medicina>
- (8) Rosai and Ackerman S. Rosai J. MD 2004 Surgical Pathology. 2004, p. 43-45.
- (9) Schmolze DB, Standley C, Fogarty KE and Fisher AH. Advances in Microscopy Techniques; February 2011.
- (11) Walker PD. The Renal Biopsy. (Archives of Pathology & Laboratory Medicine). [Internet]. february 2009, Vol. 133, No.2 pp. 181-188. [cited 2014 may 10]. Available from: <http://www.archivesofpathology.org>
- (12) Wikipedia. Transmission electron microscopy. [cited 2014 june 20]. Available from: http://en.wikipedia.org/wiki/Transmission_electron_microscopy
- (13) Slika 1. Portal Hrvatskog kulturnog vijeća [Internet]. Zagreb: Hrvatsko mikroskopijsko društvo; 2012 [cited 2014 may 10]. Available from: <http://www.hkv.hr>
- (14) Slika 2. Portal Hrvatskog kulturnog vijeća [Internet]. Zagreb: Hrvatsko mikroskopijsko društvo; 2012 [cited 2014 may 10]. Available from: <http://www.hkv.hr>
- (15) Slika 3. Vaše zdravlje [Internet]. Zagreb:2008 [cited 2014 may 10]. Available from: <http://www.vasezdravlje.com>

- (16) Slika 11. Omnia Medic [Internet]. Zenica:2004 [cited 2014 june 20]. Iгла za biopsiju mekog tkiva BIO-CUT. Available from: <http://www.omnimed.com>
- (17) Slika 12. RenalMed/Understanding Renal Disease [Internet].London: 2012 [cited 2014 may 20]. Available from: <http://www.renalmed.co.uk>
- (18) Slika 13. Modern Pathology/Practice guidelinesfor the renal biopsy [Internet].2004. [cited 2014 may 20]. Practice guidelines for the renal biopsy, photographs contributed by Alexis Harris,MD. Wet preparation x 10. Available from: <http://www.nature.co.uk>
- (19) Slika 19. Tedpella, INC Microscopy Products for Sciense and Industry [Internet]. [cited 2014 june 26)]. Available from: <http://www.tedpella.com>

8. SAŽETCI

8.1. SAŽETAK

Cilj: prikazati ulogu EM u rutinskoj dijagnostici bubrežnih biopsija te složenost i značaj predanalitičkog postupka

Metode: opis uređaja, reagensa i predanalitičkog postupnika (kvalitetno uzorkovanje i obrada materijala, rezanje ultratankih preparata i kontrastiranje)

Rezultati: izrada preparata za elektronsku mikroskopiju na Medicinskom fakultetu u Splitu

Zaključci: U rutinskoj dijagnostici primarnih i sekundarnih glomerulopatija EM sa svjetlosnom mikroskopijom i imunoflorescencijom zajedno predstavlja zlatni standard za postavljanje patološke dijagnoze. U dijagnostici bubrežnih bolesti splitski patolozi će još neko vrijeme za potvrdu dijagnoze ili konzultaciju koristiti specijalizirani laboratorij i EM druge ustanove.

Ključne riječi: elektronski mikroskop, preanalitički postupak, glomerulopatije

8.2. SUMMARY

Aim: To show the role of EM in routine diagnosis of percutaneous renal biopsies and the complexity and importance of preanalytic process.

Methods: A description of machines, reagents, preanalytic algorithm and problems (quality sampling and processing of tissue, cutting ultrathin slides and contrasting).

Results: ultrathin contrasted slides of renal percutaneous biopsies made in the Clinical Hospital Center and the Medical School in Split.

Conclusions: In routine diagnosis of primary and secondary glomerulopathies, light microscopy and immunofluorescence and electron microscopy together present gold standard for pathological diagnosis. For complete diagnosis of glomerulopathies, pathologists from Split will use further an electron microscope from Zagreb.

Key words: electron microscopy, preanalytical process, glomerulopathies

9. ŽIVOTOPIS

OSOBNI PODACI:

IME I PREZIME: Kristina Bedrina

DATUM I GODINA ROĐENJA: 28. 07. 1976

ADRESA: Kardinala Franje Kuharića 6, Kaštel Novi

TELEFON: 021/235-040

MOB.TELEFON: 091/521-17-61

E-MAIL: kbedrina@yahoo.com

OBRAZOVANJE:

OSNOVNA ŠKOLA: Ante Beretin, Kaštel Novi (1982-1990)

SREDNJA ŠKOLA: Zdravstvena škola, Split (1990-1994)

FAKULTET: Sveučilište u Splitu, Sveučilišni odjel zdravstvenih studija,

Smjer: Medicinsko-laboratorijska dijagnostika (2011-2014)

RADNO ISKUSTVO:

Pripravnički staž KBC SPLIT 1995.

Zaposlena u KBC SPLIT od 1997 godine na Kliničkom zavodu za patologiju, sudsku medicinu i citologiju.

DODATNO OBRAZOVANJE:

TEČAJ: Osnove korištenja računala: Windows, Word i Excel - Veleučilište, Split 1998.

TEČAJ: Engleski jezik - Narodno sveučilište, Split 1999.

Certifikat Elektronske mikroskopije, KB Šalata 2004, KBC Dubrava 2008.

Certifikat na uređaju Benchmark Ultra, Ventana za imunohistokemiju i molekularnu dijagnostiku, KBC Split 2010.

First Adriatic region HER-2 testing in Breast Cancer Meeting, Split 2011. (moderator interaktivne diskusije o predanalitičkim i analitičkim varijacijama)

Certifikat na uređaju Benchmark GX, Ventana za imunohistokemiju i molekularnu dijagnostiku, KBC Split 2013.

Bedrina K, Viskovic T, Glavina Durdov M, Kuzmić Prusac I. Working laboratory environment at the Clinical Institute of Pathology, Forensic Medicine and Cytology, Split University Hospital. 17th Ljudevit Jurak International symposium on comparative Pathology. Zagreb 2-3.06.2006. Acta Clin Croat 2006, vol 45, suppl 1, p. 5.

