

Kontroverze u rehabilitaciji koljena nakon ozljede prednjeg križnog ligamenta

Čulin, Petra

Undergraduate thesis / Završni rad

2016

Degree Grantor / Ustanova koja je dodijelila akademski / stručni stupanj: **University of Split / Sveučilište u Splitu**

Permanent link / Trajna poveznica: <https://um.nsk.hr/um:nbn:hr:176:710154>

Rights / Prava: [In copyright](#) / [Zaštićeno autorskim pravom.](#)

Download date / Datum preuzimanja: **2024-09-26**

Repository / Repozitorij:



Sveučilišni odjel zdravstvenih studija
SVEUČILIŠTE U SPLITU

[Repository of the University Department for Health Studies, University of Split](#)



UNIVERSITY OF SPLIT



SVEUČILIŠTE U SPLITU

Podružnica

SVEUČILIŠNI ODJEL ZDRAVSTVENIH STUDIJA

PREDDIPLOMSKI SVEUČILIŠNI STUDIJ

FIZIOTERAPIJA

Petra Čulin

**KONTROVERZE U REHABILITACIJI KOLJENA NAKON
OZLJEDE PREDNJEG KRIŽNOG LIGAMENTA**

Završni rad

Split, 2016.

SVEUČILIŠTE U SPLITU

Podružnica

SVEUČILIŠNI ODJEL ZDRAVSTVENIH STUDIJA

PREDDIPLOMSKI SVEUČILIŠNI STUDIJ

FIZIOTERAPIJA

Petra Čulin

**KONTROVERZE U REHABILITACIJI KOLJENA NAKON
OZLJEDE PREDNJEG KRIŽNOG LIGAMENTA /
CONTROVERSIES IN KNEE REHABILITATION AFTER
ANTERIOR CRUCIATE LIGAMENT INJURY**

Završni rad / Bachelor's Thesis

Mentor:

Dr.sc. Fabijan Čukelj dr.med

Split, 2016.

Rad sadržiava 42 stranice, 26 slika i 3 tablice.

Rad je izrađivan na Odjelu za fizikalnu medicinu i rehabilitaciju KBC-a Split.

ZAHVALA

Veliku zahvalnost, u prvom redu, dugujem svom mentoru Dr.sc.Fabijanu Čukelju, specijalisti ortopedije, kirurgije i traumatologije, na strpljenju, pomoći, vodstvu i izuzetnoj suradnji tijekom izrade rada. Također, zahvaljujem mu se na korisnim i stručnim savjetima, na preporučenoj literaturi te što je uvijek nalazio strpljenja i vremena za moje brojne upite.

Mojoj dragoj obitelji i prijateljima zahvaljujem na ljubavi, bezuvjetnoj podršci i neizmjernej vjeri u moj uspjeh.

Na kraju, zahvalila bih se i pacijentu Duji Filipoviću, koji je bez oklijevanja pristao da sudjeluje u ovom radu tako da posluži kao model na slikama te tako upotpunio ovaj rad.

SADRŽAJ

1. UVOD	1
2. CILJ RADA.....	2
3. ANATOMIJA KOLJENSKOG ZGLOBA	3
3.1. Funkcionalna anatomija i biomehanika	4
3.2. Statički stabilizatori koljena.....	5
3.3. Dinamički stabilizatori.....	7
4. OZLJEDE PREDNJEG KRIŽNOG LIGAMENTA.....	8
4.1. Mehanizmi nastanka ozljede.....	9
4.2. Klinička slika i dijagnostika	11
5. LIJEČENJE NAKON OZLJEDE PREDNJEG KRIŽNOG LIGAMENTA.....	15
5.1. Konzervativno liječenje	15
5.2. Operativno liječenje.....	16
6. REHABILITACIJA NAKON OZLJEDE PREDNJEG KRIŽNOG LIGAMENTA	19
6.1. Rehabilitacija nakon konzervativnog liječenja	19
6.1.1. Metode fizikalne terapije	20
6.2. Rehabilitacija nakon operacijskog liječenja.....	22
7. ZAKLJUČAK	31
8. SAŽETAK.....	33
9. SUMMARY	34
10. ŽIVOTOPIS	35
11. LITERATURA	36

1. UVOD

Koljeno je najveći zglob u ljudskom tijelu, najkompliciranije je građe i zglob koji se najčešće ozljeđuje. U velikom broju kretnji koje čovjek svakodnevno izvršava upravo koljeno preuzima vrlo veliko opterećenje. Komparacijom ozljeda prednjeg i stražnjeg križnog ligamenta, u svim medicinskim i sportskim člancima, veća je učestalost ozljede prednjeg križnog ligamenta. Riječ je o vrlo snažnom unutarnjem ligamentu koljena, čije ozljede vidamo često u sportaša, bilo profesionalnih ili rekreativnih, a nakon kojih je oporavak redovito dug i kompliciran. Do stradanja ligamenta koljenskog zgloba može doći kontaktnim ili nekontaktnim mehanizmom ozljede. Da bi se prevencija i rehabilitacija ozljede mogle kvalitetno provesti potrebno je poznavati anatomiju zgloba, mehanizme i uzroke nastanka ozljede kao i specifičnosti kretnih struktura. U liječenju prednjeg križnog ligamenta nije uvijek nužan kirurški zahvat. Svakoj ozlijeđenoj osobi valja pristupiti individualno, dobro odvagajući razloge za i protiv svakog oblika liječenja i odlučiti u dogovoru s pacijentom, stoga će upravo o tome biti riječ u nastavku ovog završnog rada.

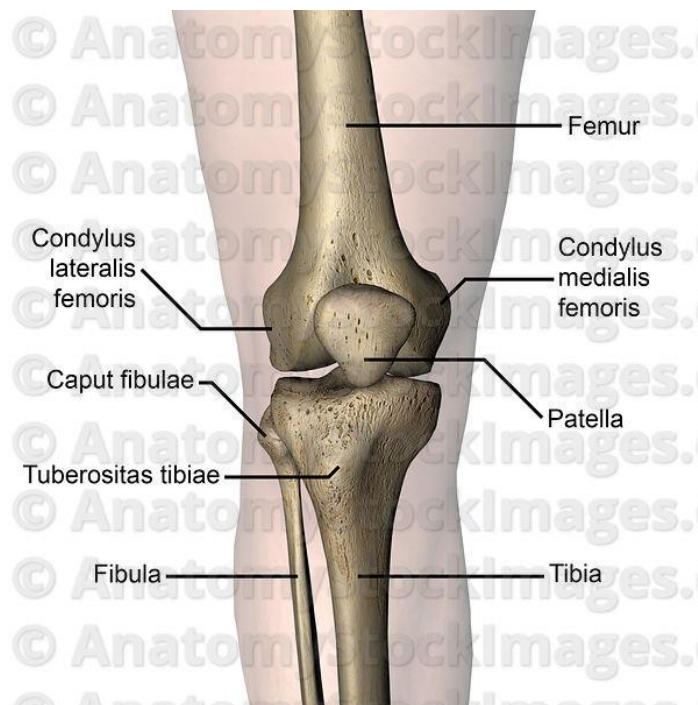
2. CILJ RADA

Ruptura prednjeg križnog ligamenta predstavlja vrlo čestu ozljedu koja zahtjeva dug i naporan proces oporavka. Cilj ovog rada je ukazati na različite mogućnosti liječenja i rehabilitacije nakon ove ozljede, prikazati najvažnije elemente svake faze rehabilitacijskog procesa sve do povratka u svakodnevne i natjecateljske aktivnosti. Važno je naglasiti da ne postoji univerzalna terapija, stoga liječenje mora biti individualno prilagođeno svakom pacijentu. Neki od faktora koji utječu na odluku o izboru liječenja su dob pacijenta, motivacija, nivo i vrsta tjelesne aktivnosti kojom se pacijent želi baviti, stupanj nestabilnosti koljena i stanje ostalih koljenskih struktura.

3. ANATOMIJA KOLJENSKOG ZGLOBA

Koljeni se zglob odlikuje posebnom građom zglobnih tijela i osobitom građom i razmještajem sveza te je najstroženije građen zglob u čovječjem tijelu. (1) Zglobna tijela u području koljena kombinacija su konveksne zglobne površine femura i gotovo ravne zglobne površine tibije. Na taj način povećana je pokretljivost koljena, ali i značajno smanjena njegova stabilnost. Kako bi se povećala stabilnost koljena velika je važnost ispravne funkcije stabilizatora koljena.

Koljenski zglob sa svojim vrlo širokim rasponom kretnji, ulogom nositelja tjelesne težine u pokretu, opskrbljen je vrlo snažnim ligamentarnim aparatom kojem ne pripadaju samo križni ligamenti, menisci i kolateralni ligamenti nego i niz drugih struktura koje imaju dodatnu ulogu stabilizatora. (2) Razlikujemo aktivne i pasivne stabilizatore koljena.



Slika 1. Koljenski zglob

3.1. Funkcionalna anatomija i biomehanika

Tokom cijelog opsega kretnji u koljenskom zglobu usklađeno je djelovanje križnih i pobočnih sveza, a sve je to usklađeno i s funkcijom koljenih meniska. Pri svakom pokretu koljena menisci se pokreću i ispravljaju inkongruenciju kondila femura i tibije. Pri ekstenziji zglobni se menisci pomiču prema naprijed, a pri fleksiji prema natrag. Menisci koljena povećavaju sukladnost zglobnih površina, povećavaju dodirne površine kondila femura i tibije, značajno sudjeluju u prenošenju opterećenja femura na tibiju i vrlo su važni za određivanje stabilnosti i to osobito rotatornih stabilnosti koljena.

S obzirom na mehaniku, koljeni je zglob sastavljen od kutnog i obrtnog zgloba – trochoginglymus. Aktivna je ekstenzija u koljenu izvediva do položaja 0, pasivno je moguća hiperekstenzija do 5°, a patološka je hiperekstenzija veća od 15°. Aktivna fleksija u koljenskom zglobu u prosjeku je izvediva od položaja 0 do 135°, a pasivno se fleksija može povećati do krajnje granice od 160°. Raspon između 135° i 160° nazvan je “mrtvim mišićnim prostorom”. Kad je čovjek u uspravnom stavu ispruženih koljena nemoguća je rotacija potkoljenice u koljenskom zglobu, jer su napete pobočne sveze, koje pri fleksiji koljena olabave pa je pri fleksiji u koljenu od 90° moguća rotacija potkoljenice prema unutar od 10°, a rotacija potkoljenice prema van od 40°. Sve te pokrete osiguravaju i vode tzv. unutrašnje strukture koljena, ukrižene i pobočne sveze i menisci te zglobna čahura, a pokretači su mišići koljena.

Tablica 1.

Aktivna ekstenzija koljena	0°
Pasivna hiperekstenzija koljena	5°
Aktivna fleksija koljena	0 - 135°
Pasivna fleksija koljena	160°
Eksterna rotacija	40°
Interna rotacija	10°

3.2. Statički stabilizatori koljena

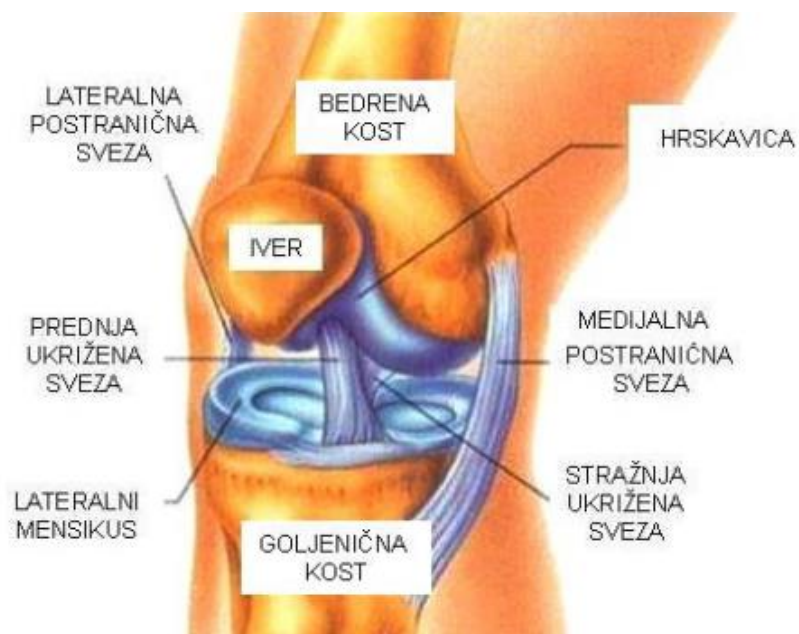
Veliki broj ligamenata, tetiva i mišića osigurava stabilnost i funkciju zgloba. Dok su god svi koštani i meki elementi koljena neozlijeđeni, stabilnost i funkcija su mu besprijekorni. Kada jedan od brojnih elemenata tog aparata popusti nastaju smetnje i poteškoće. Ponekad je teško utvrditi vrstu i stupanj ozljede jer se uloga pojedinih stabilizatora isprepliće. Da bismo utvrdili ispravnu dijagnozu ozljede moramo dobro poznavati anatomske položaj i funkcionalnu ulogu statičkih i dinamičkih stabilizatora koljenskog zgloba.

Pasivni stabilizatori koljenskog zgloba su kosti i ligamenti koji ga učvršćuju povezujući na različitim mjestima kosti koje se spajaju u koljenu. Za mehaniku i stabilnost koljenskog zgloba bitne su pobočne i ukrižene sveze, ligamentum collaterale mediale et laterale i ligamentum cruciatum anterius et posterius. Osim toga što su glavni nosioci stabilnosti koljena, sveze određuju i vrstu i granice najvećeg raspona pokreta u zglobu. Za ispravan rad koljena prijeko su potrebne čvrste sveze. (1)

Koljeno je stabilan zglob u slučaju kad svi njegovi statički i dinamički stabilizatori djeluju u potpunosti i potpuno sukladno. Ozljede nastaju u trenutku kada kinetička energija, koja djeluje na zglob, prekorači mogućnost stabilizatora koljena.

Koljeno kao jedan od najkompleksnijih zglobova ima velik broj ligamenata koji ga stabiliziraju. Križni ligamenti spajaju natkoljenicu sa potkoljenicom te sprečavaju klizanje koljena, odnosno translaciju potkoljenice u odnosu na natkoljenicu naprijed ili natrag. Osiguravaju zglob koljena prije svega u sagitalnoj ravnini, frontalnoj, ali i u horizontalnoj ravnini. (3) Prednji križni ligament najvažniji je ligament koljenskog zgloba jer je jedini koji je u svakom trenutku aktivan u svojoj ulozi stabilizatora, bilo da čovjek spava ili trči u punom sprintu taj ligament je aktivan. Kolateralni ligamenti nalaze se s unutarnje i vanjske strane koljena te ograničavaju propadanje koljena prema unutra ili prema vani i na taj način stabiliziraju pokrete koljena. Medijalni i lateralni retinakulum su dva ligamenta koja stabiliziraju patellu, a nalaze se uzduž te kosti sa njene lijeve i desne strane sprečavajući

luksaciju patelle. Zadnji veći ligament koljena je patelarni ligament koji prelazi preko cijele gornje strane čašice i kao određeni nastavak tetive mišića kvadricepsa hvata se na potkoljenicu ispod samog koljena. Taj ligament dodatno učvršćuje patellu i sami koljenski zglob. Postoji i manji medijalni patelo-femoralni ligament koji veže patellu sa femurom te ju na taj način još više stabilizira.

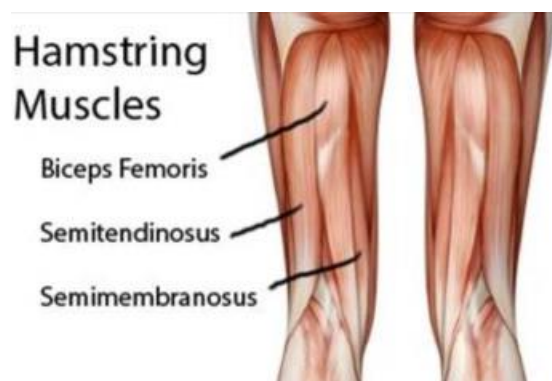


Slika 2. Ligamenti koljena

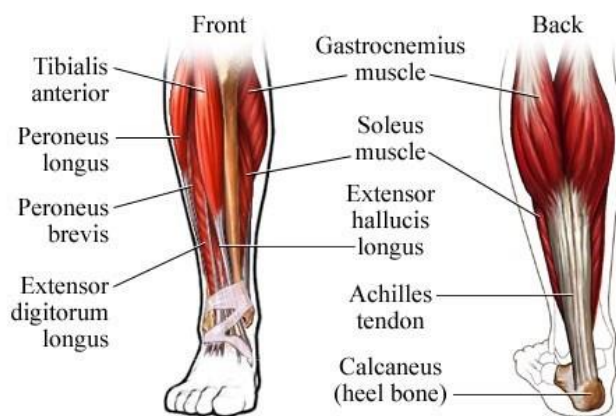
3.3. Dinamički stabilizatori

Dinamički stabilizatori koljenskog zgloba su mišići i tetive koji svojom aktivnošću pokreću zglob i ujedno ga učvršćuju.

To su svi mišići natkoljenice i potkoljenice koji sudjeluju u vršenju bilo kojeg pokreta u tom zglobu, primjerice m. quadriceps sa prednje strane natkoljenice te skupina mišića hamstringsa (*m. biceps femoris*, *m. semitendinosus*, *m. semimembranosus*) koji sačinjavaju stražnju stranu natkoljenice, odnosno stražnju ložu. Mišići potkoljenice imaju sinergističku ulogu kod velikog broja pokreta koljenskog zgloba.



Slika 3. Mišići stražnje strane natkoljenice



Slika 4. Mišići potkoljenice

4. OZLJEDE PREDNJEG KRIŽNOG LIGAMENTA

Ruptura prednjeg križnog ligamenta ubraja se među najčešće sportske ozljede, međutim ona je sve češća ne samo kod sportaša već i kod ostalih ljudi koji svojim aktivnostima prekomjerno opterećuju koljeni zglob. (4) Kod profesionalnih sportaša metoda izbora je operacijski zahvat, dok se kod rekreativaca i kod ljudi iznad 40 godina starosti može pokušati riješiti problem s mjerama fizikalne terapije.

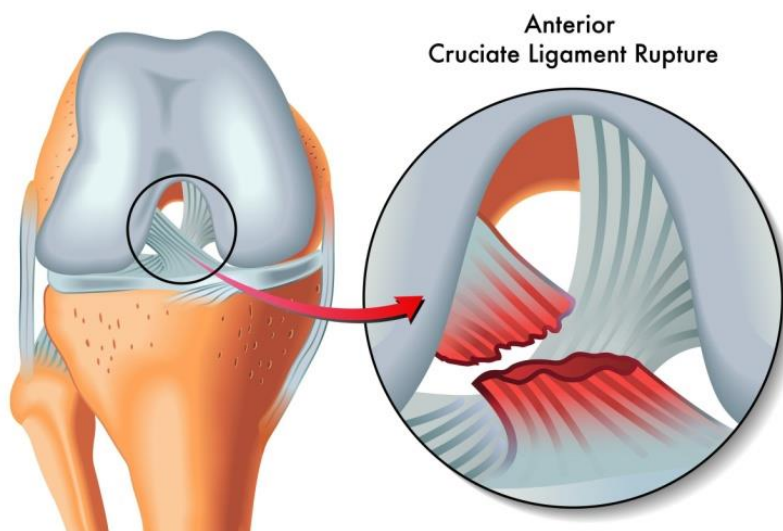
Prednji križni ligament leži unutar samog koljena, a naziv je dobio upravo po ukriženosti oko zgloba. Čvrsto drži koljeno u zglobu, ograničava pomicanje tibije prema naprijed u odnosu na femur te daje koljenu rotacijsku stabilnost. Križni su ligamenti u načelu vrlo snažni i stabilni te do njihova puknuća dolazi samo kod neuobičajenih pokreta u kojima je primijenjena velika vanjska sila na koljeno.

Križni ligamenti osiguravaju stalan dodir zglobnih tijela u svakom položaju koljena jer je uvijek jedan dio ligamenta napet. Prednji i stražnji križni ligamenti unutar koljena tvore strukturu koja ima oblik slova “x” te otuda i naziv križni. Ozljede prednjeg i stražnjeg križnog ligamenta oštećenja su najvažnijih pasivnih stabilizatora koljena i takozvane središnje točke svih gibanja koljena. Te su ozljede sve češće i njihovo je liječenje sve važnije. Ozljeda prednjeg križnog ligamenta je česta, posebice u sportaša koji se bave nogometom, košarkom ili skijanjem. Do ozljeda dolazi u situacijama u kojima koljeno dobije udarac sastrane, prilikom doskoka ili naglog zaustavljanja uz rotaciju gornjeg dijela tijela u odnosu na potkoljenicu. Ozljedu prednjeg križnog ligamenta često prati ozljeda medijalnog meniska i medijalnog kolateralnog ligamenta zbog pojačane slobode i proklizavanja koljena te se takva kombinirana ozljeda uvriježeno naziva zlokobni trijas. U trenutku ozljede sportaš će osjetiti da je nešto “puklo” u koljenu te da je koljeno “pobjglo”. Osim bolova, simptomi su otjecanje koljena u roku od 6 sati nakon ozljede i nestabilnost koljena, pogotovo na nagle pokrete. Prva je pomoć jednostavno mirovanje, hladni oblozi i držanje noge na povišenom dok ne splasnu oteklina i napetost mišića, kao redovit odgovor organizma na ozljede ligamenata. Sportaš će prilikom posjeta

liječniku biti podvrgnut kliničkom pregledu. Bitna je anamneza i opis nastanka ozljede.

(5)

Ovisno o tipu ozljede, jačini sile djelovanja na koljenski zglob te individualnom tjelesnom statusu bolesnika, dolazi do oštećenja prednjeg križnog ligamenta.



Slika 6. Ruptura prednjeg križnog ligamenta

4.1. Mehanizmi nastanka ozljede

Mehanizam ozljede, odnosno puknuća prednjeg križnog ligamenta zasnovan je na traumi i to takvoj koja vanjske sile usmjerava prema koljenu u smislu njegova forsiranog opružanja i rotacije. Razlikujemo nekoliko mehanizama nastanka ozljede:

Mehanizam nagle deceleracije - radi se o jakoj kontrakciji m.quadricepsa kada dolazi do rotacije femura u koljenu dok gornji dio u kuku ostaje u ravnom položaju, primjerice tijekom slaloma u skijanju ili doskoka. Žene rade jaču ekstenziju koljena kod doskoka i podložnije su ovoj ozljedi.

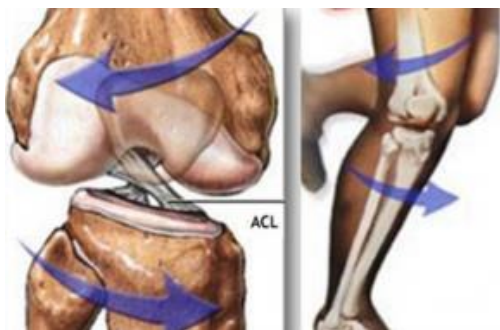Nagla i snažna hiperekstenzija - nastaje pri izravnom udarcu u kondil femura pri fleksiji stopala i pomaku femura unatrag.

Nagla promjena smjera – pri čemu dolazi do prevelike rotacije u koljenu. (6)


„*Zlokobni trijas*“ - udružena ozljeda koljena koja nastaje pri laganoj fleksiji koljena uz vanjsku rotaciju i abdukciju. Trup se pri tome rotira, a stopalo ostaje čvrsto na podlozi. Dolazi do pucanja medijalnog kolateralnog ligamenta, medijalnog meniska i prednjeg križnog ligamenta.

Primjeri za to su mnogobrojni, od pada pri skijanju, doskoka u odbojci, promjene pravca pri napadu u rukometu pa sve do udaraca ili blokade potkoljenice u situacijama dok je tijelo još u pokretu. Prema podacima iz literature, većina ozljeda prednjeg križnog ligamenta u nogometu nisu povezane s kontraktom i javljaju se bez da je igrač dotaknut od strane drugog igrača. (7)

Najčešće je pri samoj ozljedi prisutna iznimo intenzivna bol praćena nastajanjem otoka i smanjenom pokretljivošću koljena.



Slika 7. Mehanizam nastanka ozljede



Slika 8. Ozljeda ACL-a u nogometu

4.2. Klinička slika i dijagnostika

Očit deformitet zgloba koljena, nesposobnost da ga opteretimo odnosno nemogućnost hodanja i stajanja na ozljeđenoj nozi, vrlo jak otok koljena u roku od nekoliko sati, nemogućnost potpunog savijanja ili ispravljanja potkoljenice tzv. blokirani zglob te jaka bol na pritisak tipični su simptomi puknuća križnog ligamenta. U trenutku puknuća često se može čuti zvuk trganja.

U 90 posto slučajeva puca prednji križni ligament, stražnji je zaštićeniji i stoga rjeđe stradava. Pristup liječenju ozljede ovisi o različitim faktorima. Najvažniji je osjećaj i klinička slika pacijenta nakon sprovedene rehabilitacije, dob pacijenta te djelatnost kojom se pacijent bavi, zatim eventualne popratne ozljede meniska odnosno hrskavice ili kolateralnih ligamenata.

Dijagnostički postupak mora se odvijati određenim redom, počevši prvenstveno od detaljne anamneze o načinu ozljeđivanja. Naročito je važno registrirati svaku prethodnu ozljedu koljenskog zgloba, postojanje otoka prije ili poslije ozljeđivanja, klecanje koljena, bolnost i lokalizaciju bolova. Ne smijemo zaboraviti da je prijeko potrebno usporedno promatranje oba koljena. Palpacijom precizno određujemo mjesto najjačeg bola i ujedno lokaliziramo mjesto ozljede. Nakon ispitivanja pokretljivosti koljenskog zgloba u smislu fleksije i ekstenzije ispituje se stabilitet. (8)

Dijagnostički postupci koji se primjenjuju u bolestima lokomotornog sustava nezamislivi su bez primjena radioloških pretraga. U analizi sportskih ozljeda koljena primjenjuje se konvencionalna rtg snimka koljena u dva smjera, snimka patelle, artrografija, ultrazvuk, kompjutorizirana tomografija i magnetska rezonancija. (9)

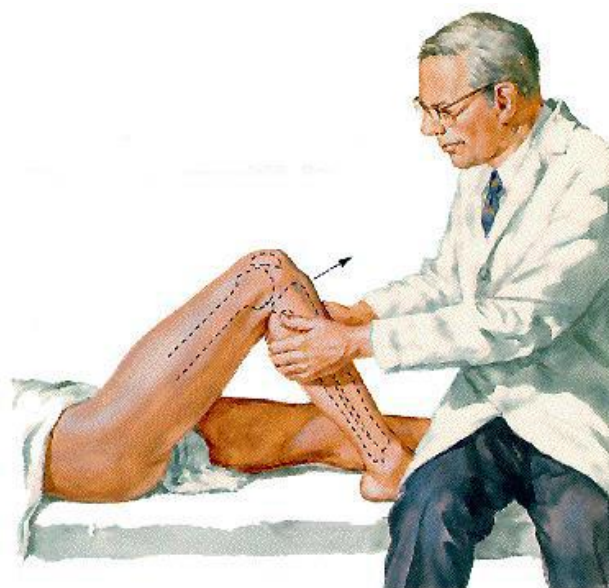Pri prvom pregledu liječnik će nastojati punkcijom koljenskog zgloba evakuirati hematom. Ukoliko se punkcijom dobije krv, uz pozitivne kliničke testove, nalaz će najvjerojatnije odgovarati ozljedi križnog ligamenta koljena. Uklanjanje krvi iz koljena obično donosi i smanjenje bolova. Nakon toga slijede testovi za koljeno te postavljanje konačne dijagnoze. Nažalost, rijetko je ruptrura prednjeg križnog ligamenta jedina ozljeda

u koljenu. S obzirom na povezanost struktura u tom zglobu, kao i na snagu sila koje moraju biti prisutne ne bi li se ova ozljeda dogodila, u samom procesu njena nastajanja događaju se oštećenja i drugih koljenskih struktura, od kojih najčešće strada meniskus, zatim kolateralni ligament, ponekad hrskavica, a rijede i stražnji križni ligament. Kako bi stanje samog koljena bilo posve jasno, što je nužno ne bi li se isplanirao najbolji način liječenja, razlikujemo dva tipa dijagnostike. Dijagnoza se postavlja na temelju kliničke slike nestabilnosti, a detaljni se podatak dobiva MR pretragom ili artroskopijom. (10) Magnetska rezonancija daje nam uvid u stanje mekih tkiva u samom zglobu. Ako je snimka jasna i nedvojbeno pokazuje što je točno oštećeno, valja pristupiti dogovoru oko daljnje terapije. Ukoliko postoje dvojbe oko toga što je točno oštećeno i pored magnetske rezonancije, bilo bi poželjno prije odluke o daljnjem liječenju učiniti artroskopiju.

Dijagnoza ruptur križnih ligamenata temelji se na povećanoj gibljivosti tibije ispod femura u sagitalnom (*antero-posteriornom*) smjeru.

1. Test prednje ladice

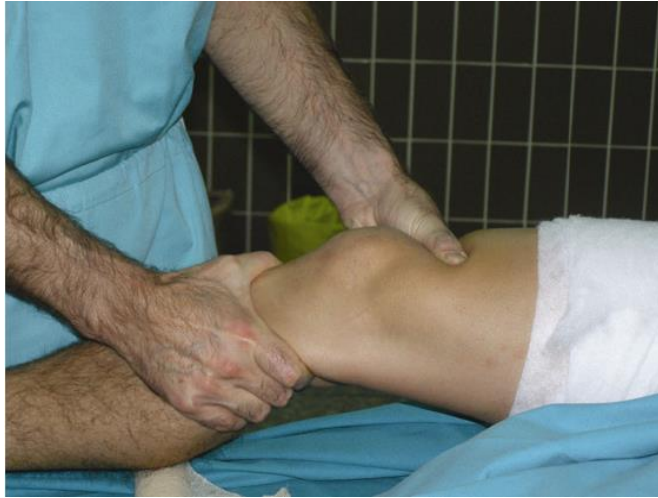Ispitivanje se izvodi tako da bolesnik leži na leđima s koljenima flektiranim pod pravim kutom, a liječnik prisjedne na bolesnikove nožne prste kako bi se fiksirao distalni dio potkoljenice. Potom liječnik objema rukama obuhvati bolesnikovu potkoljenicu neposredno ispod koljenskog zgloba i nastoji povući potkoljenicu prema naprijed, tj. nastoji izvući tibiju ispod femura kao kada se izvlači ladica iz stola. Zato se ovaj znak i naziva “simptomom ladice”. Ako se tibija uspije povući prema naprijed više nego na zdravoj strani, tada kažemo da je simptom “prednje ladice” pozitivan i to upućuje na rupturu prednjeg križnog ligamenta. (2)



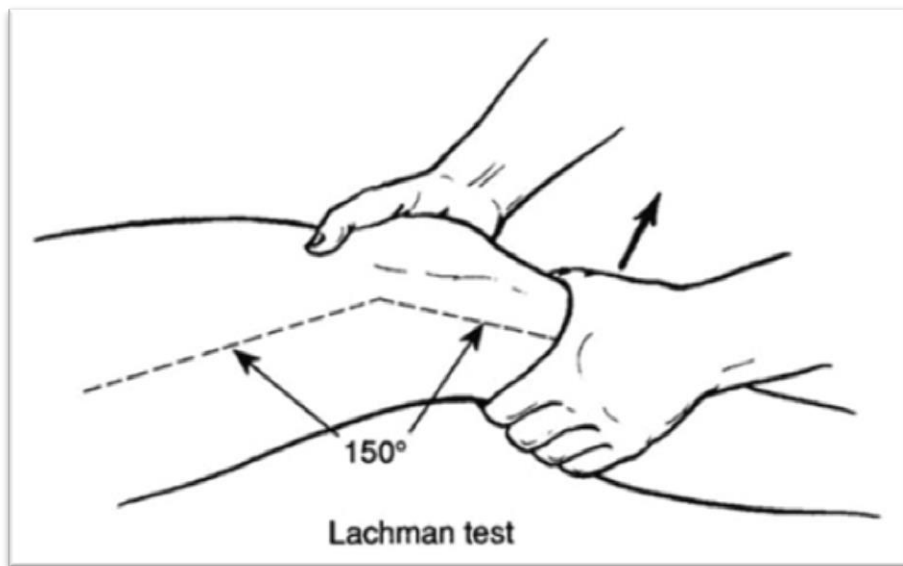
Slika 9. Test prednje ladice

2. Lachmanov test

Ima pri ispitivanju mnogo veću važnost jer određuje stabilnost zgloba u sagitalnoj ravnini pri fleksiji koljena od 30° , a u tom je položaju prednji križni ligament osnovni stabilizator koljena. Posebna je prednost testa što se može obaviti kod akutnih ozljeda budući da se koljeno zbog boli nalazi u rasteretnom položaju semifleksije. Ispitanik leži na krevetu, a koljeno je savijeno $20 - 30^\circ$. Ispitivač postavlja jednu ruku ispod natkoljenice da bi je fiksirao, a drugom rukom prima potkoljenicu tako da palac postavi na tuberositas tibiae. Ispitivač povlači potkoljenicu prema naprijed i ako je test negativan dolazi do naglog prekida klizanja naprijed. Ako se radi o ozljedi prednjeg križnog ligamenta vidi se mekano i elastično klizanje prema naprijed veće od 2 mm u odnosu na zdravu nogu. Ukupno klizanje veće od 10 mm gotovo sigurno je znak puknuća prednjeg križnog ligamenta.



Slika 10. Lachmanov test



Slika 11. Lachmanov test

Postoji još nekoliko testova, ali za prethodno navedene smatra se da najbolje mogu ukazati na ozljedu prednjeg križnog ligamenta. Važno je brzo utvrditi da li se radi o ozljedi jer zapostavljanje ozljede može posljedično uzrokovati ozljede drugih struktura u koljenu, a popratna pojava - izljev krvi u zglobnu čahuru, uzrokuje brže propadanje hrskavičnih struktura i dugoročno može uzrokovati vrlo bolnu artrozu koljena.

5. LIJEČENJE NAKON OZLJEDE PREDNJEG KRIŽNOG LIGAMENTA

5.1. Konzervativno liječenje

Stariji bolesnici, ali i oni mlađi koji prihvaćaju život bez pojačanih fizičkih i sportskih aktivnosti mogu funkcionirati dobro i bez prednjeg križnog ligamenta, stoga ih nije potrebno operirati već ih možemo liječiti konzervativno. Takvo liječenje podrazumijeva ciljano jačanje aktivnih stabilizatora koljena – natkoljениčnih i potkoljениčnih mišića te poboljšanje proprioceptije bitne za pokretljivost koljenskog zgloba. Ciljanim treningom snage i koordinacije zglob koljena ponovno se stabilizira. Lijekovi protiv bolova, sredstva koja smanjuju upalu te krioterapija također pomažu oporavku, uz disciplinirano vježbanje.

Neoperativnim se pristupom izbjegava prilično zahtjevna operacija, skraćuje dugotrajan oporavak i ukupno vrijeme liječenja. Međutim, postoji velika opasnost od ponovnog „izlijetanja“ koljena, nestabilnosti pri kretanju, mogućnosti ozljeda ostalih dijelova koljena (*meniska odnosno hrskavice ili drugih ligamenata*). Također, postoji opasnost da se zbog stalnog nepravilnog opterećivanja zglob koljena previše troši i kao posljedica nastane bolna artroza, odnosno kronična upala hrskavice zgloba. (11) Naposljetku, mnogo je profesionalnih sportaša koji su se uspješno oporavili bez operacije, kao i onih koji su operirani, ali više nisu bili sposobni za vrhunski sport. Stoga svakoj ozlijeđenoj osobi valja pristupiti ponaosob, dobro razlučiti razloge za i protiv svakog oblika liječenja i odlučiti u dogovoru s pacijentom.

Kod izuzetka od operacijskog liječenja treba uzeti u obzir bolesnikovu dob, njegovo zanimanje, motiviranost te funkcionalne zahtjeve ozlijeđenog koljena i stupanj nestabilnost. Stariji bolesnici čija fizička aktivnost ne podrazumijeva veće napore i opterećenja mogu se liječiti neoperativno, imobilizacijom do 6 tjedana uz odgovarajuću

reparaciju mišićne snage. (12) Dobra strana ovog pristupa jest činjenica da se izbjegava jedna prilično opsežna operacija te se ukupno vrijeme liječenja skraćuje na 2 do 3 mjeseca.

5.2. Operativno liječenje

Kad je riječ o mladim pacijentima i sportašima, ruptura prednjeg križnog ligamenta u pravilu se operira. U protivnom im prijete trajna nestabilnost koljena te bi se sportom mogli baviti samo ograničeno i to ne svim vrstama sporta. Ujedno je važno da li je sportaš na početku ili na kraju svoje karijere i kakve ima stvarne tegobe.

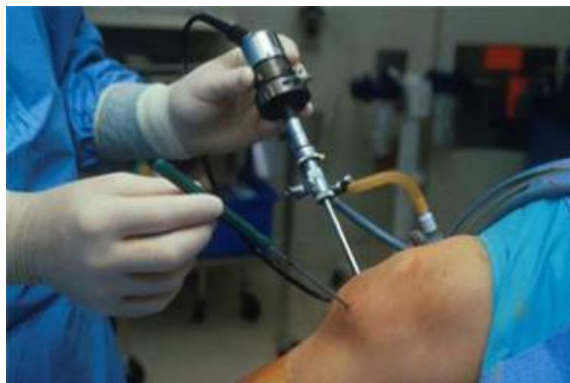Kirurško se liječenje sastoji od rekonstrukcije prednjeg križnog ligamenta autolognim ili homolognim presadkom. Kirurškom ćemo liječenju pristupiti individualno u bolesnika mlađe životne dobi, koji su tjelesno aktivniji, imaju veće tjelesne zahtjeve s obzirom na koljeno, koji nemaju većih degenerativnih promjena i motivirani su za ovaj kirurški zahvat i dugotrajnu poslijeoperacijsku rehabilitaciju. Uspjeh operacije ovisit će o dobroj selekciji bolesnika i presatka, dobroj kirurškoj tehnici i o dobroj poslijeoperacijskoj rehabilitaciji. Ako se već odlučujemo za rekonstrukciju prednjeg križnog ligamenta, idealan bi presadak morao biti jednako jak ili jači od originalnog, podoban za sigurnu fiksaciju, da nema tegoba na mjestu njegova uzimanja, da omogućuje brzu rehabilitaciju i da se rekonstruiraju normalna biomehanika i kinematika koljenskog zgloba. Posljednjih je godina rekonstrukcija prednjeg križnog ligamenta doživjela dramatičan napredak zahvaljujući poboljšanju artroskopske tehnike i boljem razumijevanju anatomije i biomehanike. Artroskopska tehnika rekonstrukcije prednjeg križnog ligamenta ima niz prednosti u smislu boljih kozmetičkih rezultata, bolje vizualizacije i mogućnosti minuciozne operacijske tehnike, uz manju šansu za nastanak artrofibroze. “Zlatni standard” u rekonstrukciji prednjeg križnog ligamenta sve do danas je presadak patelarnog ligamenta. Sljedeća i vrlo ravnopravna operacijska metoda jest rekonstrukcija tetivama hamstringsa, za koju mnogi navode da uzrokuje manje bolova i bržu rehabilitaciju. Pincewski i sur. u svojoj prospektivnoj studiji pokazuju da nema većih razlika u rezultatima liječenja između ove

dvije metode rekonstrukcije, osim što je kod grupe bolesnika s patelarnim presatkom bilo statistički više bolova na mjestu uzimanja presatka. (13)

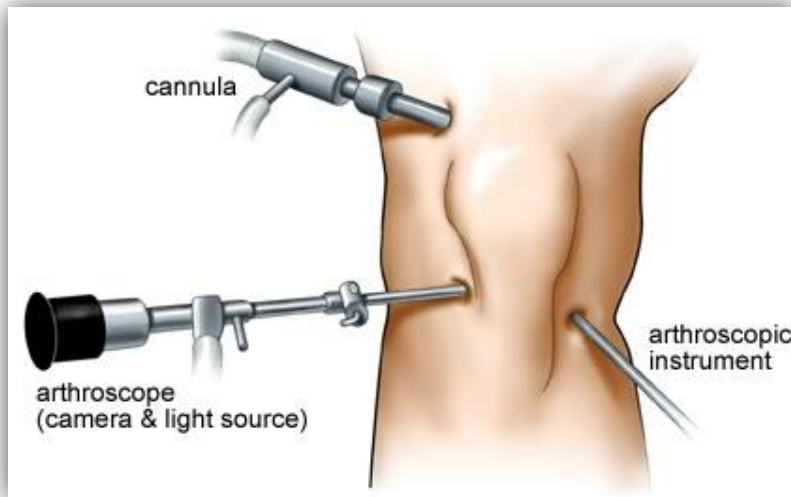
Kirurško liječenje ozljede prednjeg križnog ligamenta podrazumijeva suvremeni pristup rješavanju traume mekih tkiva zgloba u smislu liječenja svježije ozljede koljena uz istodobno liječenje svih ozlijeđenih tkiva. Naime, dokazano je da je u prvoj posttraumatskoj godini nakon pretrpljenog puknuća prednjeg križnog ligamenta, zbog zaostale nestabilnosti koljena, rizik za pojavu nove ozljede meniska ili drugih mekih tkiva koljena povećan za više od 90%.

Danas se podrazumijeva da će oporavak sportaša nakon takve ozljede biti kvalitetniji i brži ako se prilikom istog inicijalnog kirurškog zahvata artroskopskom tehnikom učini i rekonstrukcija prednjeg križnog ligamenta i obrada svih ostalih ozlijeđenih mekih tkiva koljena. Takav pristup povoljan je za pacijenta jer se tako ne treba ponovno podvrgavati riziku neke nove, sljedeće operacije. Nadalje, uz svježiju traumu koljena, zbog minimalne hipotrofije miškulature natkoljenice – pasivnih stabilizatora koljena, prije svega rehabilitacijski tijek i potpuni oporavak bit će puno bolji.

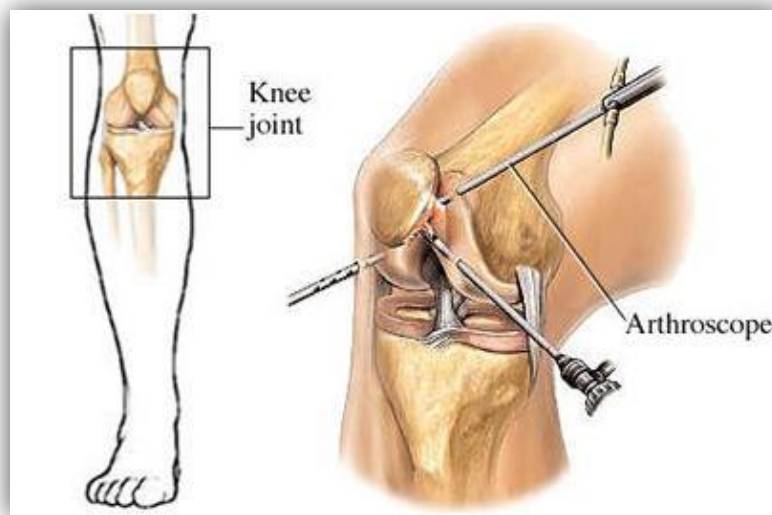
Možemo reći da je rekonstrukcija prednjeg križnog ligamenta efektivna metoda eliminacije nestabilnosti koljenskog zgloba, udružene s puknućem tog ligamenta. Utvrđeno je da 44% bolesnika koji nisu liječeni rekonstrukcijom razvijaju degenerativne promjene hrskavice zgloba. (6)



Slika 12. Artroskopija koljena



Slika 13. Artroskopija koljena



Slika 14. Artroskopija koljena

6. REHABILITACIJA NAKON OZLJEDE PREDNJEG KRIŽNOG LIGAMENTA

6.1. Rehabilitacija nakon konzervativnog liječenja

U slučaju izolirane ozljede prednjeg križnog ligamenta, bez oštećenja drugih ligamenata ili hrskavice, udružena bol i disfunkcija mogu se uspješno liječiti fizikalnom terapijom. (14) Na početku liječenja preporuča se odmor, protuupalne mjere i modifikacija aktivnosti. Ako je odabran neoperativni pristup, to predstavlja imperativ za održavanje snage, ravnoteže i opsega pokreta što ćemo postići kroz fizikalnu terapiju kako bi se izbjegla daljna oštećenja. Oporavak od ruptуре prednjeg križnog ligamenta zahtjeva veliku posvećenost rehabilitaciji. Pacijent mora biti aktivni sudionik u tom procesu, obavljajući svakodnevno propisane vježbe kako bi se osiguralo vraćanje opsega pokreta i snage. Najvažniji dio rehabilitacije predstavlja trening mišića natkoljenice kako bi spriječili atrofiju i kako bi mišići preuzeli funkciju ligamenata. Prema protokolu počinje se s jednostavnijim izometričkim vježbama snage i dobivanjem pasivne amplitude pokreta, a nakon poboljšanja opterećenje se podiže na višu razinu. (15)

Konzervativno liječenje obuhvaća specijalnu fizikalnu terapiju i rehabilitaciju. Kineziterapija kod ozljede koljena obično započinje statičkim vježbama kvadricepsa, to jest vježbama za opružanje koljena. Na taj način pokušava se mišićima, aktivnom stabilizacijom koljena, nadomjestiti nedostatak važnog pasivnog stabilizatora kao što je prednji križni ligament. Statički pokret je pokušani pokret kod kojeg imamo samo statički rad, odnosno statičku mišićnu aktivnost. Kod tog je pokreta potrebno poznavati pod kojim se kutom u mirovanju vrši mišićna aktivnost radi lakšeg utvrđivanja snage mišića. (16) Poznato je da su ozljede koljena praćene slabljenjem mišića kvadricepsa, posebno vastus medialis. (17) Radi se i na poboljšanju proprioceptije koljena. Konzervativan pristup omogućava da prođe akutna faza ozljede te se zatim pristupa snažnom procesu rehabilitacije. Odluka da pacijenta tretiramo neoperativno trebala bi biti bazirana na statusu

pacijenta prije ozljede i spremnosti da se u budućnosti uključi u aktivnosti kao što su trčanje, plivanje ili vožnja bicikla, koje neće dovesti koljeno u visok rizik. Pacijent počinje s vježbama za jačanje m.quadricepsa te s podizanjem ispružene noge da vrati motoričku kontrolu i minimalizira atrofiju. Sa smanjenjem boli i povećanjem opsega pokreta, pacijent može uključiti izotoničke vježbe fleksije i ekstenzije otvorenog kinetičkog lanca. Preporučeno je da ekstenzija u početku bude ograničena od 0 do 45° barem 8-12 tjedana kako bi se smanjio stres na prednje križne ligamente. (18) Naglašene su vježbe snaženja m.hamstringsa i m.gastrocnemiusa, kao i vježbe snaženja u zatvorenom kinetičkom lancu koje pomiču tibiju natrag, smanjujući tako translaciju prema naprijed. Koristimo ih kako bi vratili neuromuskularnu kontrolu poboljšavajući dinamičku stabilizaciju kroz ko-kontraksije hamstringsa i quadricepsa, što smanjuje i mogućnost razvoja patelofemoralne boli. Cilj vježbi snaženja je postići odnos snaga quadricepsa i hamstringsa 1:1.

6.1.1. Metode fizikalne terapije

Fizikalna terapija koristi fizikalne agense u svrhu liječenja. Postoji niz procedura fizikalne terapije koje koristimo u sklopu rehabilitacije prednjeg križnog ligamenta.

Krioterapija predstavlja lokalnu primjenu hladnoće u svrhu liječenja. Kod akutne ozljede mekih tkiva hladnoća ima za cilj smanjiti volumen oštećenja tkiva jer o tome ovisi trajanje procesa cijeljenja i restitucije funkcije. Primjena hladnoće kroz barem 15 minuta dovodi do smanjenja temperature tkiva. Za pad temperature u koljenom zglobu na 16 °C, potrebno je 30 minuta. (5)

Laser u fizikalnoj i rehabilitacijskoj medicini vezan je uz djelovanje svjetlosti (*stimulirano zračenje*) sa elektromagnetskim zračenjem na bolno područje. Predstavlja terapiju indiciranu pri liječenju rana, lokaliziranih poremećaja poput lezija ligamenata, tetiva i

površinskih zglobnih problema, akutne i kronične boli te posttraumatskih stanja kao što su kontuzije, distorzije, luksacije.

Ultrazvuk je konverzivna metoda termoterapije u kojoj se ultrazvučne mehaničke vibracije frekvencija 0,5-5 MHz u ljudskom organizmu pretvaraju u toplinu. Indiciran je praktično u svim mišićno-koštanim bolestima i traumama s kliničkim simptomom mišićnog spazma, boli, zakočenosti i kontrakture zglova. (19) Primjena ultrazvuka uzrokuje mikromasažu tretiranog tkiva, bolju prokrvljenost, oksigenaciju i regeneraciju, dolazi do analgezije, ultrazvučne dijatermije i smanjenja spazma.

Magnetoterapijom nazivamo terapiju niskofrekventnim pulsirajućim elektromagnetskim poljima. Njeno terapijsko djelovanje poglavito je protuupano i antiedematozno, čime se stvaraju uvjeti za analgeziju, regeneraciju i reparaciju tkiva. (20)

Interferentne struje su struje s najdubljim djelovanjem i primjenjuju se na raznim mjestima ovisno o lokalizaciji i vrsti patološkog procesa, odnosno tegoba. Rezultat su križanja dviju sinusoidnih, izmjeničnih, srednjofrekventnih struja koje se međusobno preklapaju u intenzitetu, frekvenciji i fazi. Maksimalno djelovanje ne nastaje u blizini elektroda, već bliže mjestu križanja frekvencija, dakle, u dubini tkiva. (21) Fiziološki učinci interferentnih struja jesu analgezija, vazodilatacija, smanjenje edema, potpomaganje mišićne kontrakcije i poboljšanje cijeljenja tkiva. (20)

Elektrostimulacija pripada području niskofrekventnih elektroterapijskih postupaka u kojima se rabe struje frekvencija do 100 Hz, a definira se kao postupak kojim se s pomoću električnoga podražaja stimulira osjetni i motorički živac, poprječnoprugasti i glatki mišić. Inaktivitetna mišićna atrofija najčešća je indikacija za električnu stimulaciju mišića, a možemo je između ostalog koristiti i za jačanje zdravog mišića, gdje se postiže povećanje mišićne snage za 20-25% kroz 4 tjedna primjene (*Kotzove sinusoidne struje u sportaša*). (19)

Hidroterapija je liječenje vodom i/ili u vodi, a kao dio mehanoterapije koristi se fizikalnim svojstvima vode u terapijske svrhe. Primjenom hidroterapije, a napose u kombinaciji s terapijskim vježbama postiže se poboljšanje cirkulacije, mišićne snage, viskoelastičnosti

zglobova, fleksibilnosti i opsega pokreta, propriocepcije, koordinacije, kardiovaskularnog i respiratornog kondicioniranja te smanjenje boli i mišićnog spazma. (20)

Biofeedback je metoda koja se koristi elektroničkim instrumentima za prikaz fizioloških procesa u obliku vidnog ili slušnog signala koje bolesnik prati i tako uči kako modificirati ili poboljšati svoju aktivnost. (20) Biofeedback trening aktivna je kineziterapija jer je potrebna stalna aktivnost bolesnika uz njegovu maksimalnu koncentraciju. Bolesnik je samom sebi kontrola i stoga može pratiti tijek postupka i uspjeh liječenja.

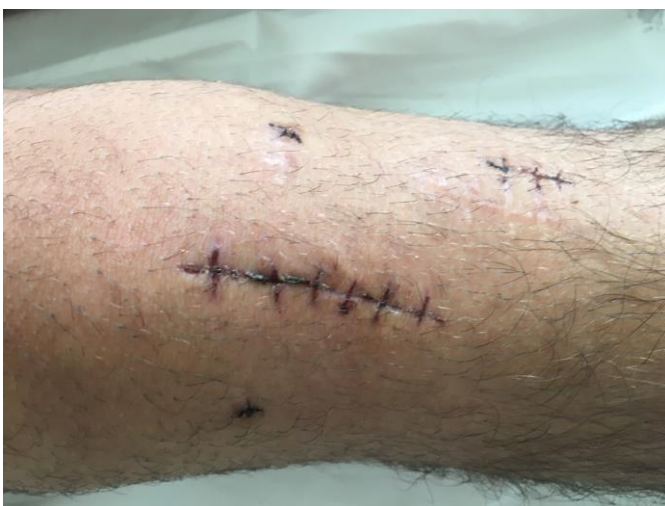6.2. Rehabilitacija nakon operacijskog liječenja

Pravilna postoperativna rehabilitacija iznimno je važna za potpun oporavak i sastoji se od nekoliko faza. Postoperativni program usmjeren je na zaštitu prednjeg križnog ligamenta i patelle, što ranijeg ispružanja koljena te dobivanje njegove potpune ekstenzije. Rehabilitacija nakon rekonstrukcije prednjeg križnog ligamenta uobičajeno traje šest mjeseci, a osim klasičnih fizioterapijskih postupaka, kojima je za cilj sanirati poslijeoperativni upalni proces, sastoji se od adekvatnih vježbi, sa ciljem ponovne uspostave normalnog obima kretnji, kao i povratka mišićne snage.

Zbog čvrste fiksacije presadaka postoperacijska rehabilitacija je danas vrlo agresivna. (5) Prvi poslijeoperacijski dan bolesnik izvodi samo izometrične vježbe muskulature, dok je noga na povišenu položaju bez posebne vanjske imobilizacije. Drugi se dan vade drenovi i stavlja elastičan zavoj. Počinje se s razgibavanjem koljena, a naglasak je na njegovoj potpunoj ekstenziji. Za 7 dana fleksija mora biti izvediva za najmanje do 90°. Bolesnik hoda uz pomoć dvije štake, opterećujući nogu do granice bola. Neprekidno se radi na jačanju muskulature natkoljenice. Tijekom 4. tjedna prelazi se na potpuno opterećenje hodom, bez štaka. Započinje se s plivanjem, vožnjom bicikla i kontroliranim vježbama u teretani. Od trećeg mjeseca može se početi s trčanjem, ali u početku bez promjene smjera te treba biti oprezan sa skokom i doskokom. Pacijenta se

upoznaje s ciljevima rehabilitacijskog procesa kao i zabranama koje se odnose na određenu terapijsku fazu.

Rehabilitacija nakon kirurške rekonstrukcije prednjeg križnog ligamenta dugotrajan je i zahtjevan proces. Da bi ishod bio zadovoljavajuć za pacijenta, sam plan i program rehabilitacije mora biti optimalno isplaniran i izveden. Pacijent se mora striktno držati svih uputa liječnika i fizioterapeuta, kako ne bi došlo do komplikacija i recidiva tijekom rehabilitacijskog procesa te kako bi se što prije u potpunosti vratio svakodnevnim i sportskim aktivnostima. (22)



Slika 15. Postoperativni šav

Prva faza rehabilitacije, koja traje mjesec dana, usmjerena je na zaštitu postavljenog transplatata, poboljšanje cijeljenja rane, dobijanje i održavanje potpune ekstenzije u koljenu, dobijanje fleksije u koljenu do 90°, smanjenje boli te postupno jačanje mišića prednje lože natkoljenice. Dobijanje opsega pokreta u ovoj fazi je pasivno, bilo od strane fizioterapeuta ili uz pomoć kineteka, aparata za kontinuirano pasivno razgibavanje. Provođi se krioterapija ledom za smanjenje edema, izvode se izometričke vježbe jačanja kvadricepsa te ostalih mišića kuka, natkoljenice i potkoljenice.

Hod se izvodi sa obje podlaktne štake i opterećenjem do 20 kg u prvom tjednu. S vremenom se opterećenje operirane noge povećava, a štake se odbacuju krajem 4. tjedna.

U prvom i drugom tjednu se izvode vježbe gibljivosti kuka u svim smjerovima, podizanje noge iz kuka, održavanje tonusa kvadricepsa, cirkulatorne vježbe stopala, održavanje mobilnosti patelle, potpuno pasivno ispružanje koljena, savijanje koljena aktivno potpomognutim vježbama po podlozi do 90°, elektrostimulacija kvadricepsa.

U trećem i četvrtom tjednu se vrše vježbe za jačanje fleksora stopala podizanjem na nožne prste, jačanje fleksora koljena, bicikl bez opterećenja, vježbe balansa uz blago savijena koljenima.

Druga faza rehabilitacije traje od 1. do 3. mjeseca od operativnog zahvata. Cilj ove faze je povećanje opsega fleksije koljena do fiziološke granice. Potpuno se odbacuju štake, a noga se opterećuje s otporom. Nastavlja se s jačanjem mišića donjih ekstremiteta kroz zatvorene kinetičke lanace, započinje se s kondicijskim vježbama bez stresa za zglob kao što su bicikl i orbitrek, izvode se proprioceptivne vježbe, čučnjevi uz zid do 30°, plivanje.

Treća faza rehabilitacije traje od 3. do 4. ili 5. mjeseca poslije operacije. U ovoj fazi se vrši sanacija eventualnih nerješanih ciljeva iz prethodnih faza, definira jakosti mišića i dinamičkog balansa. Radi se na povratku funkcionalnosti noge kao predfaza povratka u sportske aktivnosti kroz početak blažih sportskih aktivnosti. Izvode se vježbe jačanja donjih ekstremiteta sa postupnim povećanjem otpora, bicikl uz otpor, plivanje te trčanje sa postupnim povećanjem intenziteta.

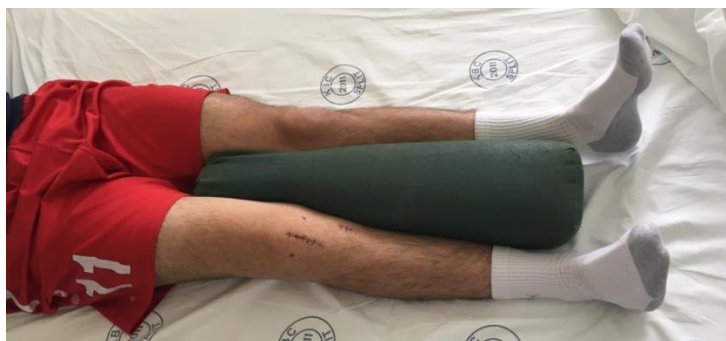Četvrta faza rehabilitacije je usmjerena na povratak u poslovni i sportski život, a započinje 4. -5. mjesec od operacije i traje otprilike mjesec dana.

Vrše se opće i specifične sportske aktivnosti kao i aktivnosti svakodnevnog života usmjerene ka povratku na posao ili profesionalni sport. Radi se na povećanju mišićne snage, izdržljivosti, stabilizaciji, funkcionalnosti organizma te na pokretima važnim za izvođenje specifičnih poslova ili sportova. Izvodi se trčanje u stranu, trčanje unazad, preskakanje užeta, trening eksplozivne snage, pilometrije, udarci loptom.

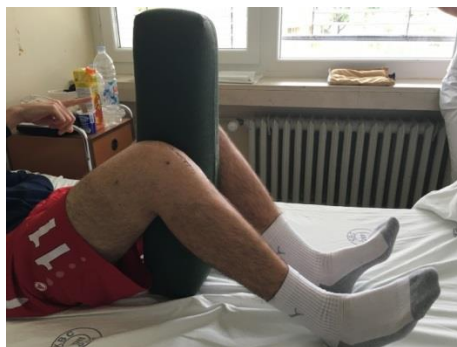S fizioterapeutskog stajališta, prije povratka sportu moraju biti ispunjeni sljedeći kriteriji:

1. jačina quadricepsa barem 80 % zdrave noge
2. jačina hamstringsa najmanje 80 % zdrave noge
3. puna pokretljivost koljena
4. koljeno ne smije oticati
5. koljeno ne smije biti bolno
6. dobra stabilnost koljena (KT-2000) i
7. završen program trčanja. (23)

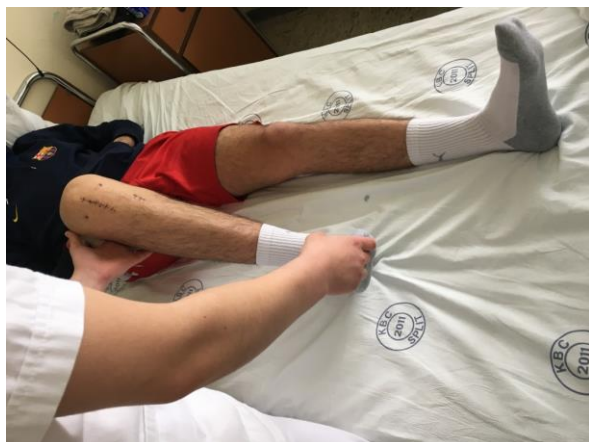Rezultat poslijeoperacijskog oporavka nakon kirurške rekonstrukcije prednjeg križnog ligamenta podrazumijeva gotovo ili potpuno stabilno koljeno. (6)



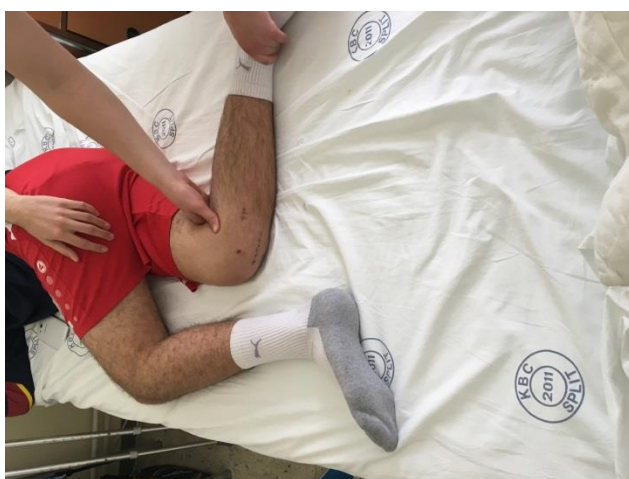Slika 16. Primjer vježbe izometričke kontrakcije kvadricepsa



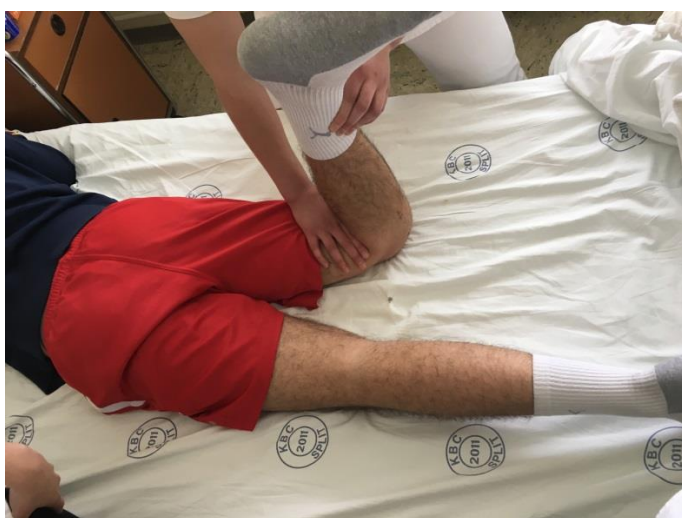Slika 17. Izometrična kontrakcija quadricepsa s flektiranim koljenima



Slika 18.

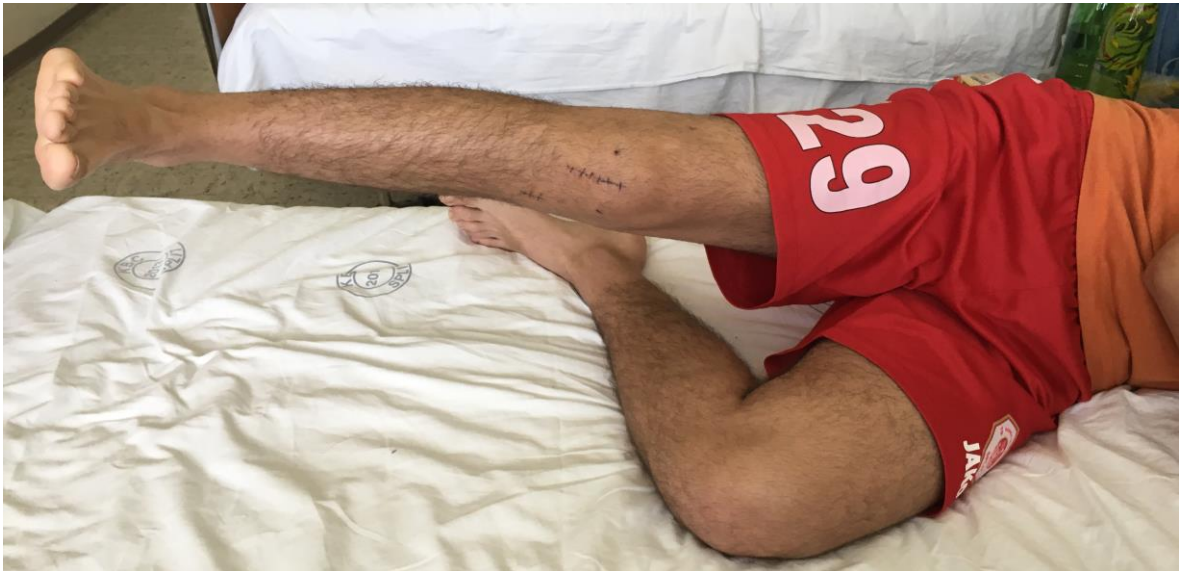

Slika 19.

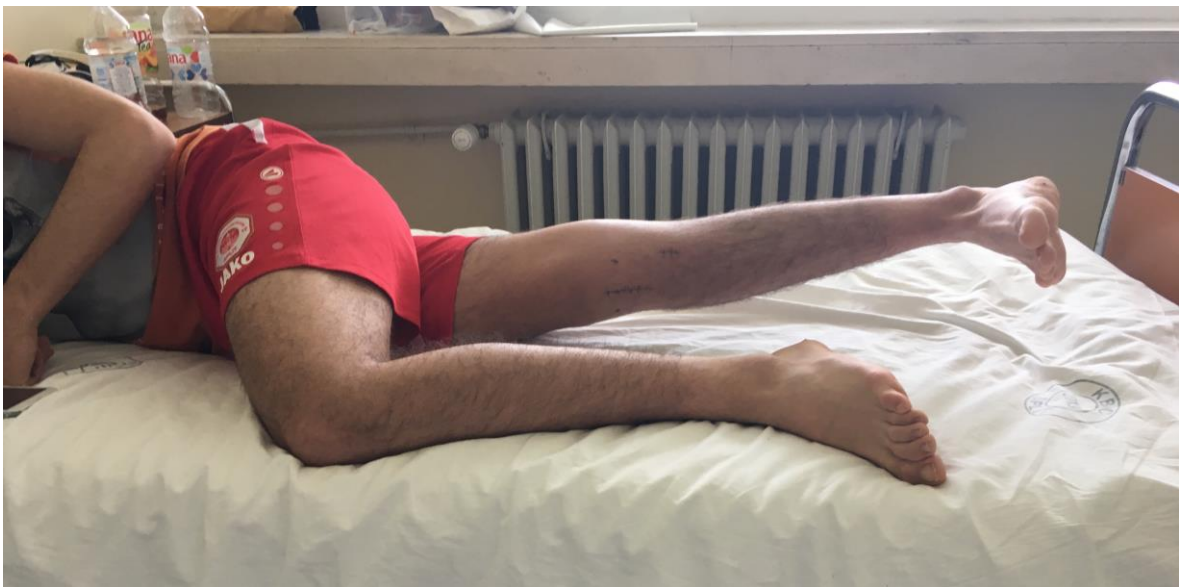

Slika 20.

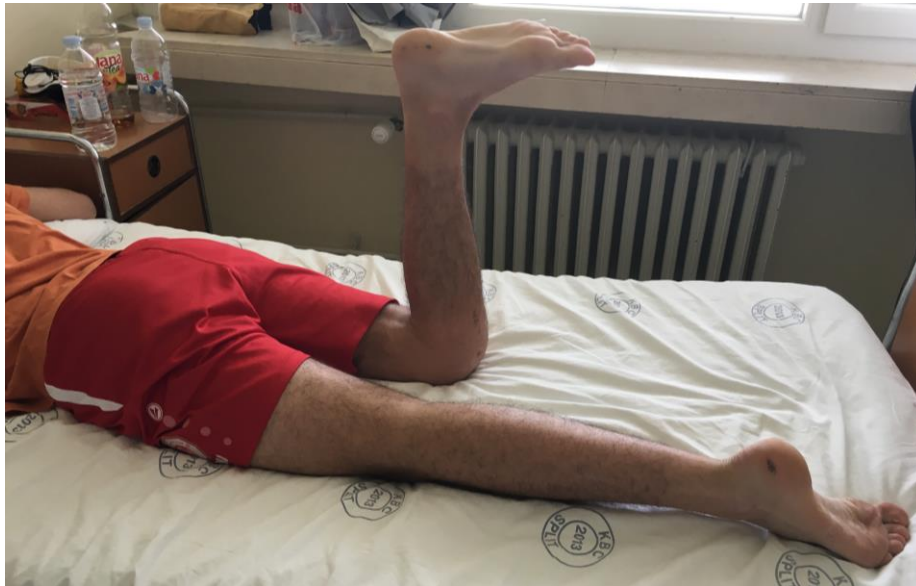Slike 18.,19.,20. Fleksija koljena uz pomoć terapeuta



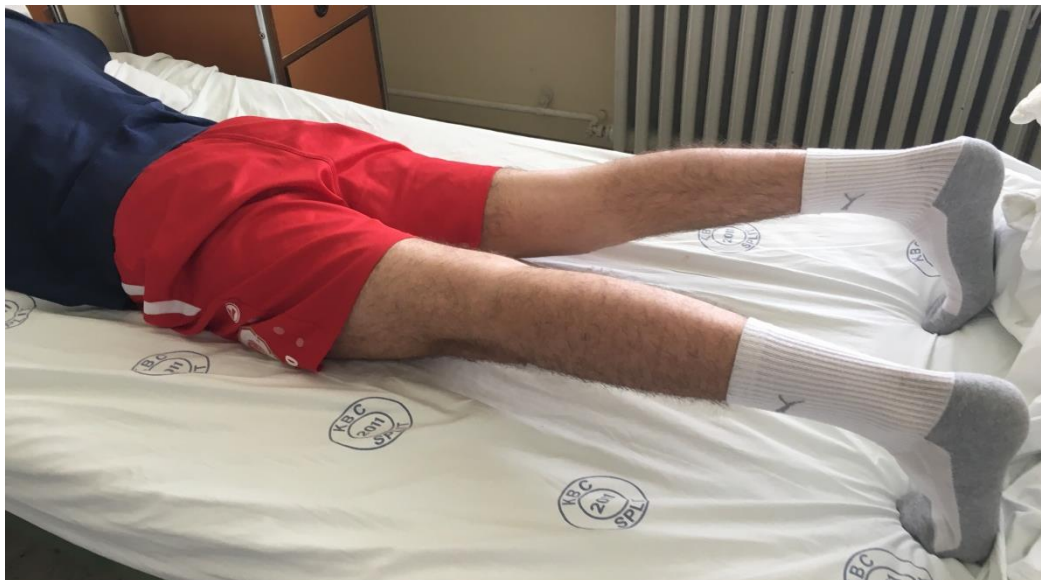Slika 21. Vježba abduktora kuka




Slika 22. Vježba aduktora kuka



Slika 23. Vježba fleksora potkoljenice



Slika 24. Vježba fleksora stopala



Slika 25. Hod uz stube koristeći pomagalo



Slika 26. Hod niz stube koristeći pomagalo

Tablica 2.

Propisane procedure (pacijent D.F.)	
Individualne vježbe	Koordinacija i ravnoteža
Mobilizacija desnog koljena	Krio
Kinetek	Elektrostimulacija

Tablica 3.

Rezultati mjerenja opsega pokreta goniometrom (pacijent D.F.)				
OPSEG POKETA U DESNOM KOLJENU	17.05.2016.		27.05.2016.	
	Pasivno	Aktivno	Pasivno	Aktivno
FLEKSIJA	85°	80°	127°	115°
EKSTENZIJA	10°		0°	

7. ZAKLJUČAK

Za očekivati je da će se povećanjem svih spoznaja o procesu ozljeđivanja i prevenciji istih smanjiti broj i težina ozljeda, no nažalost, to nije tako. Smatra se da je broj ozljeda u blagom porastu. Prema statističkim podacima ozljeda prednjeg križnog ligamenta javlja se u 68,6 na 100.000 osoba. (24)

Razlog tome možemo potražiti u povećanju inteziteta treninga i sve gušćem rasporedu natjecanja. Primjerice, godišnja incidencija ozljeda koljena u nogometu iznosi 18% te je koljeno drugi zglob po učestalosti ozljeda. Od toga, ozljeda prednjeg križnog ligamenta kao izolirana javlja se u 20 – 30 % slučajeva, dok se u kombinaciji s ozljedom meniska javlja u 50 % slučajeva. (25)

Malo je mišićno – koštanih stanja izazvalo toliko polemika, rasprava i istraživanja kao ozljeda prednjeg križnog ligamenta. Nakon dijagnoze te ozljede, pacijent je suočen s različitim mogućnostima liječenja. Što je osoba starija, to je rekonstrukcija manje prikladna. Takve osobe često nemaju dovoljno motivacije za opsežan rehabilitacijski program, a određeni stupanj nestabilnosti koljena neće bitno utjecati na njihovu pokretljivost. Ukoliko se radi o osobi koja se malo kreće i nema sportskih afiniteta, tada operacija nije neophodna. Možemo reći da bi konzervativno liječenje bilo prikladno za pojedince koji ne planiraju sudjelovati u vrstama aktivnosti koje potencijalno mogu stvoriti stres koji bi onda dodatno oštetilo potporne strukture tog zgloba. S druge strane, idealan pacijent je mladi, motivirani, vješt sportaš koji je spreman napraviti osobnu žrtvu neophodnu da bi rehabilitacijski proces uspješno završio.

Istini za volju, valja reći da postoji nemali broj sportaša koji su se uspjeli vratiti punoj sportskoj aktivnosti poslije ozljede prednjeg križnog ligamenta i bez operativnog zahvata. Isto je tako mnogo onih koji su to pokušali, ali su na kraju zbog cijelog niza problema bili prisiljeni učiniti operativni zahvat. Sve to govori u prilog činjenici da se u slučaju rupture prednjeg križnog ligamenta (*kao uostalom i kod cijelog niza drugih ozljeda ili oboljenja*), odluka o smjeru liječenja treba donijeti individualno, u dogovoru sa

pacijentom, a poštujući sve njegove specifičnosti. Treba imati na umu da koljena nose velik teret kroz naš čitav život i da su ključna za naše kretanje i kvalitetu života.

8. SAŽETAK

Prednji križni ligament jedan je od najsnažnijih pasivnih stabilizatora koljena, a ozljeda samog ligamenta zahtjeva često dug proces rehabilitacije. Profesionalni sportaši najčešće stradavaju od ozljeda prednjeg križnog ligamenta, ali one se znaju dogoditi i osobama koji se povremeno bave sportskim aktivnostima - rekreativcima.

Cilj rekonstrukcije prednjeg križnog ligamenta u suštini je vratiti funkcionalnu stabilnost koljena i omogućiti pacijentu povratak na željeno radno mjesto i željene aktivnosti. Odluka o načinu liječenja ozljede prednjeg križnog ligamenta individualna je za svakog pacijenta, a bazira se na njegovim simptomima i razini aktivnosti. Dok je kod mladih i aktivnih osoba, operacija često najbolja terapijska opcija, kod starijih osoba i onih koji se manje kreću preporuča se konzervativno liječenje. Ako pacijentovo koljeno nije nestabilno i ako ne živi aktivnim stilom života, operacija nije potrebna.

Međutim, važno je biti svjestan da odgađanje operacije može uzrokovati daljnja oštećenja koljena.

9. SUMMARY

Anterior cruciate ligament is one of the most strongest passive knee stabilizer, whose injuries often demand long rehabilitation. Professional athletes are often victims of the anterior cruciate ligament injuries, but they also can happen to people who are occasionally engaged in sporting activities - recreationists.

The aim of reconstruction of the anterior cruciate ligament is essentially to restore functional stability of the knee and to enable the patient go back to the desired job and desired activities. The decision how to treat anterior cruciate ligament injury is individual for each patient, based on his symptoms and activity level. While for young and active people operation is often the best solution, for adults and those who live sedentary conservative treatment is recommended. If patient knee is not unstable and if he doesn't live active life, operation is not necessary.

However, it's important to be aware that delaying surgery could cause further damage to the knee.

10. ŽIVOTOPIS

Osobni podaci:

Petra Čulin

23.05.1995.

Pujanke 77

21 000 Split

Obrazovanje:

Osnovna škola Pujanke (2001. – 2009.)

1.gimnazija Split (2009. – 2013.)

Sveučilišni odjel zdravstvenih studija – Fizioterapija, preddiplomski studij (2013. - 2016.)

Radno iskustvo:

Promotor

Rad u trgovini – H&M

Osobne vještine i kompetencije:

Računalne vještine- MC Office, Internet

Komunikacijske vještine (sposobnost razmjene informacija, sposobnost jasnog usmenog izražavanja, sposobnost komunikacije s različitim ljudima)

Snalaženje u različitim uvjetima i sredinama

Sklona timskom radu

Urednost, poštivanje dogovorenog i točnost

Toplina, ljubaznost, empatija

Znanje engleskog i talijanskog jezika

Vozačka dozvola B kategorije

11. LITERATURA

1. Pećina, M. i sur., Ortopedija. Zagreb, 2000.
2. Smiljanić, B., Traumatologija. Zagreb, 2003.
3. Fanghanel, J., Pera, F., Anderhuber, F., Nitsch, R..Waldeyerova anatomija čovjeka. Zagreb, 2009.
4. <http://oaji.net/articles/2016/1045-1454583363.pdf>
5. Pećina, M. i sur. Športska medicina. Zagreb, 2004.
6. Daraboš, N. Kako pobijediti športsku ozljedu. Zagreb, 2011.
7. http://www.uefa.org/MultimediaFiles/Download/MedicineMatt/uefaorg/Publication/s/02/23/37/40/2233740_DOWNLOAD.pdf)
8. <https://www.fitness.com.hr/zdravlje/ozljede-bolesti/Ozljeda-prednjeg-kriznog-ligamenta.aspx>
9. Grujić, Z. Ozljede u sportu. Zagreb, 1989.
10. Lovrić, Z. Traumatologija. Zagreb, 2008. Školska knjiga
11. <http://link.springer.com/article/10.1007/s00167-016-4172-4>)
12. Heimer, S., Čajavec, R. i sur. Medicina sporta. Zagreb, 2006.
13. Banović, D.M.Traumatologija koštano-zglobnog sistema,1989. Dečje novine
14. Koržinek, K. i sur. Artroskopija koljena,ramena i gležnja.Zagreb, 2004. Medicinska naklada.
15. http://www.southshoreorthopedics.com/downloads/ACL_non-operative_managment.pdf
16. Stanić, Solarić. Osnove kineziterapije i kineziterapija lokomotornog aparata. I DIO. Zagreb 1972.
17. <http://reha.hr/cms/djelomicna-ruptura-prednjeg-kriznog-ligamenta/>
18. Kosinac, Z. Kineziterapija sustava za kretanje.Zagreb, 2008.
19. Ćurković, B., i sur. Fizikalna i rehabilitacijska medicina. Medicinska naklada. Zagreb, 2004.
20. Babić – Naglič, Đ. i sur. Fizikalna i rehabilitacijska medicina. Medicinska naklada. Zagreb, 2013.

21. Jajić, I., Jajić, Z., i sur. Fizikalna i rehabilitacijska medicina: osnove liječenja. Medicinska naklada. Zagreb, 2008
22. Gorupić, P., Kalafatić, D., Hašpl, M. Rehabilitacija nakon rekonstrukcije prednje križne sveze koljena; Fizioterapija. 1998.
23. http://medlib.mef.hr/829/1/Matjaz_Vogrin.pdf
24. <http://www.ncbi.nlm.nih.gov/pubmed/26920430>
25. <http://hns-cff.hr/files/documents/old/256-ozljedeidopingnogometnaakademija122011.pdf>