

PRIMJENA PROCESA ZDRAVSTVENE NJEGE KOD BOLESNIKA S PRIJELOMOM BEDRENE KOSTI

Aranza, Jadran

Undergraduate thesis / Završni rad

2015

Degree Grantor / Ustanova koja je dodijelila akademski / stručni stupanj: **University of Split / Sveučilište u Splitu**

Permanent link / Trajna poveznica: <https://um.nsk.hr/um:nbn:hr:176:829075>

Rights / Prava: [In copyright](#) / [Zaštićeno autorskim pravom.](#)

Download date / Datum preuzimanja: **2024-09-26**

Repository / Repozitorij:



Sveučilišni odjel zdravstvenih studija
SVEUČILIŠTE U SPLITU

[Repository of the University Department for Health Studies, University of Split](#)



UNIVERSITY OF SPLIT



SVEUČILIŠTE U SPLITU

Podružnica

SVEUČILIŠNI ODJEL ZDRAVSTVENIH STUDIJA

PREDDIPLOMSKI SVEUČILIŠNI STUDIJ

SESTRINSTVA

Jadran Aranza

**PRIMJENA PROCESA ZDRAVSTVENE NJEGE
KOD BOLESNIKA S PRIJELOMOM BEDRENE KOSTI**

Završni rad

Split, 2014.

SVEUČILIŠTE U SPLITU

Podružnica

SVEUČILIŠNI ODJEL ZDRAVSTVENIH STUDIJA

PREDDIPLOMSKI SVEUČILIŠNI STUDIJ

SESTRINSTVA

Jadran Aranza

**PRIMJENA PROCESA ZDRAVSTVENE NJEGE
KOD BOLESNIKA S PRIJELOMOM BEDRENE KOSTI**

Završni rad

Mentor:

Ante Buljubašić, dipl.med.techn.

Split, 2014.

SADRŽAJ

1. UVOD.....	1
1.1. Klasifikacija prijeloma.....	1
1.2. Anatomija i fiziologija bedrene kosti.....	2
1.3. Epidemiologija prijeloma bedrene kosti.....	4
1.4. Klinička slika.....	5
1.5. Dijagnostika.....	5
1.6. Liječenje.....	6
1.7. Komplikacije.....	6
1.8. Prognoza.....	7
2. CILJ RADA.....	8
3. RASPRAVA.....	9
3.1. Zdravstvena njega.....	9
3.2. Hitna medicinska pomoć.....	9
3.3. Bolnička skrb.....	12
3.3.1. Obrada na hitnom kirurškom prijemu.....	13
3.3.2. Fizička priprema za operativni zahvat.....	13
3.3.3. Psihološka podrška.....	14
3.4. Prikaz slučaja.....	14
3.5. Proces zdravstven njege.....	16
4. ZAKLJUČAK.....	20
5. SAŽETAK.....	21
6. SUMMARY.....	22
7. LITERATURA.....	23
8. ŽIVOTOPIS.....	25

UVOD

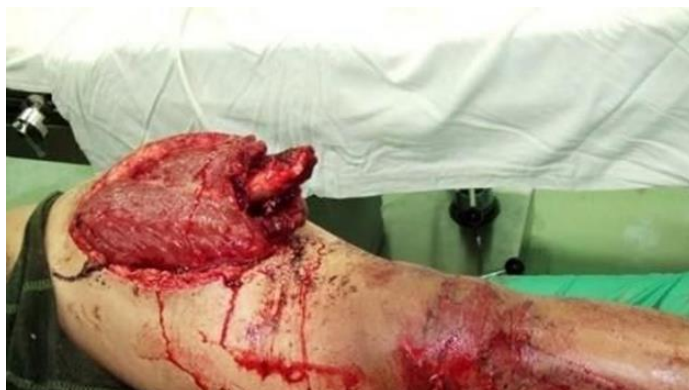Lom je udružena ozljeda mekih tkiva ekstremiteta i prekid kontinuiteta kosti koji nastaje djelovanjem vanjske sile, koja je dovoljno jaka da nadjača fiziološku razinu elastičnost kosti (1).

1.1. Klasifikacija prijeloma

Postoje razne klasifikacije prijeloma koje se određuju ovisno o određenim čimbenicima.

- 1) Prema uzroku zbog kojeg je došlo do loma, razlikujemo spontani prijelom (prekid kontinuiteta kosti kao posljedica bolesti, npr. osteomijelitis, osteoporoza, maligni tumori, itd.) i traumatski prijelom (prijelom zdrave kosti izazvan djelovanjem mehaničke sile)
- 2) Prema složenosti prijeloma, razlikujemo jednostavni prijelom (kod kojeg ne dolazi do odvajanja slomljenih dijelova kostiju) i složeni prijelom (kada je kost oštećena na više mjesta).
- 3) Prema djelovanju mehaničke sile, lom može biti neposredni ili posredni.
- 4) Prema stanju kontinuiteta kosti, razlikujemo potpuni i nepotpuni prijelom. Potpuni prijelom je onaj kod kojeg dolazi do potpunog prekida kosti u cijeloj njezinoj debljini ili duljini, dok kod nepotpunog kost nije u cijelosti prekinuta, pa govorimo o pukotini ili napuknuću.
- 5) Prema međusobnom položaju fragmenata kosti, razlikujemo impaktirane prijelome (gdje su lomni ulomci utisnuti jedan u drugog) (1), i prijelome sa dislokacijom (u širinu, u dužinu, po osovini ili sa rotacijom).

Progresivni rast broja trauma u vidu prijeloma u zadnjih 50-ak godina dovodi i do temeljitijeg istraživanja svih elemenata loma. Kada govorimo o prijelomu bedrene kosti koji je već sam po sebi specifičan i zahtijeva posebnu i dugotrajnu skrb, važno je istaknuti da se lom ove kosti najčešće događa u predjelu vrata (*collum femoris*). Događaju se i prijelomi u predjelu trupa i distalnog dijela, ali u znatno manjem broju.



Slika 1. Otvoreni prijelom bedrene kosti

Izvor: <http://www.reha.hr/cms/category/oboljenja/>

1.2 Anatomija i fiziologija bedrene kosti

Bedrena kost, lat. *femur*, jedina je natkoljениčna kost i pripada skupini dugih cjevastih kostiju. Bedrena kost je najduža kost u ljudskom tijelu, a ujedno je i najjača. Duga je od 43 do 53 cm pa čini gotovo jednu četvrtinu ukupne visine čovjeka (Slika 1).

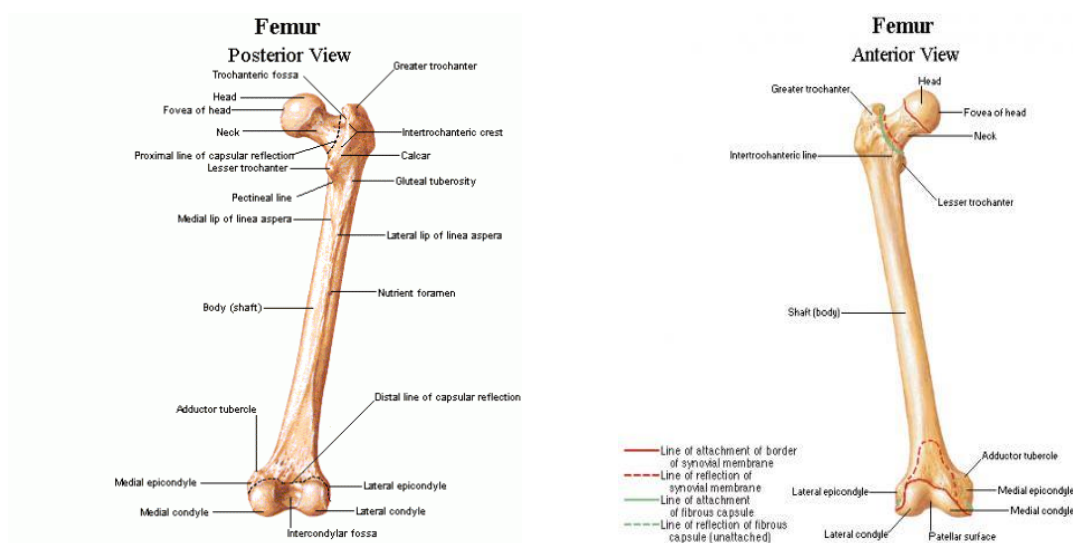
Femur dijelimo na tri osnovna dijela:

- 1) proksimalni;
- 2) trup i
- 3) distalni dio.

Proksimalni dio bedrene kosti započinje glavom (*caput femoris*). Odmah ispod glave nalazi se vrat (*collum femoris*) i on je mjesto prijelaza proksimalnog djela kosti u trup kosti. Dug je oko 3 cm. Uzak je u blizini glave te se širi prema trupu. Na tom se mjestu nalaze još i veliki i mali obrtač, *trochanter major et minor*. Između velikog i malog obrtača posteriorno se nalazi greben, *crista intertrochanterica*. Na anteriornoj se strani vrata nalazi i koštana pruga, *linea intertrochanterica*, koja se spušta od velikog obrtača inferiorno i medijalno. Ona prolazi ispod malog obrtača te se nastavlja na stražnjoj strani trupa kao medijalna usna hrapave koštane pruge, *labia mediale lineae asperatae*.

Trup bedrene kosti, *corpus femoris*, na stražnjoj strani ima *linea aspera*, koja se sastoji od dviju pruga, *labium mediale et labium laterale*. Medijalna pruga, *labium mediale*, je nastavak intertrohlearne linije, dok lateralna na proksimalnom dijelu zakreće prema velikom obrtaču te posteriorno ispod njega stvara hrapavost, *tuberositas glutea*, za koju se hvata dio vlakana *m. gluteus maximus*. Na proksimalnom dijelu trupa se između ove dvije linije nalazi treća, *linea pectinea*, koja se spušta od ruba malog obrtača, a na nju se hvata *m. pectineus*. Na distalnom djelu trupa lateralna i medijalna pruga se razilaze svaka prema svom epikondilu te između sebe i distalnog dijela epikondila oblikuju na posteriornom dijelu trupa oblikuju plohu, *facies poplitea* (3).

Distalni dio kosti čine dva kondila, *condylus medialis et lateralis*. Na medijalnoj strani medijalnog i lateralnoj strani lateralnog nalaze se dvije male koštane izbočine, *epicondylus medialis et lateralis*. Iznad medijalnog epikondila smještena je kvržica, *tuberculum adductorium*. Između prednjih krajeva kondila nalazi se zglobna ploha za iver, *facies patellaris*, dok se sa stražnje strane nalazi udubina, *fossa poplitea*, koja je anteriorno ograničena prugom, *linea intercondylaris*.



Slika 2. Bedrena kost

Izvor: http://perpetuum-lab.com.hr/wiki/plab_wiki/_anatomija-covjeka-enciklopedija/bedrena-kost;-natkoljeniena-kost-r139

1.3. Epidemiologija prijeloma bedrene kosti

Prijelomi bedrene kosti postali su danas jako česti, osobito u starijim dobnim skupinama, dijelom zahvaljujući raznim koštanim oboljenjima (npr. osteoporoza) koji djeluju na elastičnost i konzistenciju kosti. Prijelomi kostiju u starijoj životnoj dobi predstavljaju rizik za preživljavanje zbog komplikacija. O ovoj tvrdnji svjedoče brojna istraživanja i ankete provedene u ustanovama za njegu starijih i nemoćnih osoba diljem svijeta. Frakture femura kod starijih osoba većinom su rezultat pada. Neke od ustanova pokušale su s provođenjem preventivnih mjera ne bi li se smanjio broj padova, a s tim i često fatalnih fraktura. Tako je najveća njemačka kuća za zdravstveno osiguranje (AOK) odlučila financirati provođenje studije za prevenciju padova i fraktura (*The Bavarian Fall and Fracture Prevention Study*). U ovoj studiji sudjelovalo je 256 ustanova koje brinu o starijima. Provodile su se sljedeće preventivne mjere: redovita tjelovježba prilagođena zdravstvenom stanju korisnika, redovito vođenje statistika o padovima i frakturama, prilagodba okoliša, ponovna procjena terapije svakog korisnika i uvođenje vitamina D u istu, nošenje štitnika za kukove te dodatna edukacija medicinskog osoblja. Studija je rezultirala izrazito pozitivnim ishodom. Incidencija padova i lomova smanjena je za čak 18% tijekom godine u kojoj su se preventivne mjere provodile (4).

S druge strane, uzroci loma bedrene kosti kod ostatka populacije su nerijetko drugačije prirode. Radi se o raznim nezgodama u igri kada je riječ o djeci, ili prometnim nesrećama. Naime, vjerojatnost frakture kosti općenito povećava se kako čovjek stari. Iako su djeca iznimno aktivna, pa je i vjerojatnost za nezgodu veća, elastičnost kosti u djece je također veća što smanjuje vjerojatnost za lom.

U Sjedinjenim američkim državama (SAD) incidencija prijeloma femura veoma je visoka. Prema nekim istraživanjima godišnje se dogodi više od 235000 prijeloma ove kosti u SAD-u.

Najozbiljnije ozljede događaju se prilikom prometnih nesreća. Prema rezultatima istraživanja „Globalno opterećenje bolestima” vodeći uzrok opterećenja ozljedama izraženo pokazateljem: „DALYs“ (disability-adjusted life years - prilagođene godine života s disabilitetom) su prometne nesreće s udjelom od 24% (5). Tada je i vjerojatnost za otvorenu frakturu femura povećana. Kod ovakvih ozljeda unesrećena osoba može u vrlo kratkom periodu izgubiti i do 1.5 L krvi što je i vodeći uzrok smrtnosti kod prijeloma femura.

1.4. Klinička slika

Pri sagledavanju kliničke slike, važno je prije svega uočiti sigurne kao i nesigurne znakove prijeloma bedrene kosti (Tablica 1). Na toj analizi temeljit će se svi daljnji postupci.

Tablica 1. Znaci prijeloma

Znakovi prijeloma	Osnovne karakteristike
Nesigurni	<ul style="list-style-type: none">• oteklina (edem)• bol na dodir• bol pri pokušaju pomicanja noge• nemogućnost oslanjanja na ozlijeđenu nogu• promjene u boji kože (možebitna posljedica krvarenja)• grč mišića
Sigurni	<ul style="list-style-type: none">• prisutna konstantna bol u stanju mirovanja• fizički pregled je praćen jakim bolovima• deformacija uzdužne osovine na mjestu prijeloma

1.5. Dijagnostika

Dijagnoza se u slučaju prijeloma bedrene kosti postavlja na osnovu više čimbenika. Po zaprimanju pacijenta, potrebno je u prvom redu učiniti opći pregled i rendgensku snimku. Ovim se korakom brzo i učinkovito procjeni položaj i težina ozljede. Točno će se odrediti lokacija prijeloma, a s tim i mogući utjecaj na susjedne zglobove (koljeno i kuk).

U težim slučajevima moguće je snimiti i:

- komputeriziranu tomografiju tj. CT (metoda slojevitog snimanja poprečnih presjeka tijela u rendgenskoj dijagnostici) (6) (slika 2)
- magnetsku rezonancu – MR (tehnika snimanja tankih slojeva tkiva iz različitih smjerova pomoću radiofrekvencijskih valova u elektromagnetnom polju) (6),
- scintigrafiju kostiju – pretraga koja predstavlja metodu snimanja kostiju pri kojoj se intravenski ubrizgava sredstvo obilježeno radioizotopom uz praćenje njegova nakupljanja u tkivima gama kamerama. (6)

Koristeći navedene suvremene metode dijagnostike pacijentu je omogućena brza, učinkovita i temeljita procjena stanja, ne bi li se naposljetku došlo do što detaljnijih podataka o zdravstvenom stanju, a s tim i skratilo postupak liječenja ukoliko je to moguće.

1.6. Liječenje

Prijelom bedrene kosti zahtijeva operativni zahvat. Po dolasku hitni kirurški prijem, u slučaju sumnje na prijelom bedrene kosti, potrebno je što prije učiniti osnovne pretrage, gore navedene. Po dobivanju rezultata pretraga, liječnik će odlučiti o daljnjim koracima, kako će se obaviti operativni zahvat. Po završetku bolničkog liječenja, također je prijeko potrebna i fizikalna terapija, o čemu će pravovremeno odlučiti nadležni liječnik. Dakako, važno je napomenuti kako najveću ulogu u pred i postoperativnim radnjama ima upravo medicinska sestra i provođenje procesa zdravstvene njege.

1.7. Komplikacije

Najčešća i najopasnija komplikacija loma femura je krvarenje iz operativne rane. Također s ovim možemo direktno povezati i iznimno visok rizik za infekciju. Kada govorimo o postoperativnoj infekciji operativne rane, valja posebno istaknuti megarezistentne sojeve bolničkih bakterija, kao što je npr. MRSA – (zlatni stafilokok), pseudomonas ili klamidija. Ipak, najčešći uzročnik infekcija koji znatno produljuje bolničko liječenje i oporavak je upravo MRSA. U najgorem scenariju, ova bakterija

dovodi čak i do bakterijemije te do razvoja septičkog šoka. Sve ovo kod imunokompromitiranih bolesnika može završiti smrću. Bolesnici sa prijelomom femura imaju povećani rizik od upale pluća kao rezultat dugotrajnog ležanja.

1.8 Prognoza bolesti

Većina pacijenata nakon uspješne operacije i fizikalne rehabilitacije, nema gotovo nikakvih posljedica. Kod manjeg broja pacijenata, zbog raznih faktora tijekom oporavka ili općeg stanja bolesnika prije operativnog zahvata, može se razviti potreba za određenim ortopedskim pomagalima kao što su: štap, štake, hodalica, itd. Kako bi ishod cjelokupnog liječenja bio što bolji, potrebno je temeljito pristupiti svakom segmentu liječenja. Također je iznimno važno bolesniku detaljno objasniti sva pravila kojih se valja pridržavati. Ovo je ujedno i zadatak medicinske sestre.

2. CILJ RADA

Cilj ovog rada je prikazati važnost uloge medicinske sestre u svim segmentima zbrinjavanja, praćenja i liječenja pacijenta od trenutka zadobivanja ozljede pa sve do izlječenja.

Posebno će biti prikazano zbrinjavanje pacijenta od strane tima hitne medicinske pomoći.

3. RASPRAVA

Medicinska sestra ima jako važnu ulogu u njezi bolesnika. Temeljitim planiranjem postupaka zdravstvene njege potrebno je osigurati prikladnu skrb.

3.1. Zdravstvena njega

Po definiciji Florence Nightingale, zdravstvena njega je dijagnosticiranje i tretiranje problema pri zadovoljavanju osnovnih ljudskih potreba, stvaranje najpovoljnijih uvjeta za odvijanje prirodnih procesa očuvanja zdravlja i ozdravljenja (7).

Bit sestrinstva je skrb za čovjeka, a bit procesa sestriinske skrbi je način na koji sestra pruža tu skrb. Sestrinska skrb zahtijeva intervencije koje se ne temelje na intuiciji nego na namjernom i organiziranom pristupu zadovoljavanju potreba i rješavanju problema (7).

Virginia Henderson naglašava kako je uloga medicinske sestre pomoći pojedincu, bio on bolestan ili zdrav, u obavljanju aktivnosti koje doprinose zdravlju ili oporavku (ili mirnoj smrti). To su aktivnosti koje bi pojedinac obavljao samostalno kada bi imao potrebnu volju, snagu ili znanje (7).

Medicinska sestra prati bolesnika 24 sata po primitku u bolnicu, čak i prije toga, za vrijeme hitne obrade. Ona brine o cjelokupnom stanju pacijenta, njegovim potrebama. Sukladno tome planira i provodi zdravstvenu njegu. U odnosu pacijent - medicinska sestra važno je izgraditi povjerenje, kako bi pacijent mogao otvoreno izraziti svoje strahove, postaviti pitanja, itd. Ova psihička komponenta od presudne je važnosti i njom se u određenoj mjeri skraćuje čak i vrijeme hospitalizacije.

3.2. Hitna medicinska pomoć

Uloga hitne medicinske pomoći u primarnom zbrinjavanju pacijenata od velike je važnosti. U ovom poglavlju ukratko će biti opisani svi postupci kojima pribjegava tim hitne medicinske pomoći pri što bržem i učinkovitijem osnovnom saniranju ozljeda i prijevozu pacijenta do prijema za daljnje liječenje.

Dispečer prijavno - dojavne jedinice Zavoda za hitnu medicinu (ZHM) zaprima poziv. uzima sve potrebne podatke (ime i prezime ozlijeđene osobe, simptomi, točna adresa) te obavještava tim hitne medicinske pomoći o primljenoj dojavi.

Primjer jednog poziva upućenog prijavno - dojavnoj jedinici ZHM Splitsko – dalmatinskoj županiji (SDŽ): stariji muškarac u domu za starije i nemoćne pao je pri odlasku u toalet. Ne može ustati. Žali se na veliku bol u području natkoljenice.

Tim hitne medicinske pomoći (liječnik -medicinski tehničar - vozač) izlazi na teren, te dolazi na mjesto intervencije. Prvo se obavlja opći pregled: je li pacijent pri svijesti, mjerenje vitalnih funkcija (krvni tlak, puls, respiracija, zasićenost krvi kisikom) te procjena elementa Glasgow Coma Scale (GCS). Potom slijedi specifični pregled ozlijeđenog ekstremiteta, kojim se ustanovi radi li se o prijelomu i o kojoj vrsti prijeloma. Važno je ustanoviti kolika je pacijentova procjena vlastite boli. Postoji više načina procjene boli. Elementi koje treba uključiti u procjenu boli su: informacije dobivene od pacijenta vezane za mjesto, intenzitet, vremenske čimbenike kao što su početak i trajanje boli; srčanu i respiratornu frekvenciju; krvni tlak i druge fiziološke parametre; izraze lica i govor tijela pacijenta; ljestvicu jačine boli (Tablica 2) (8).

Tablica 2. PQRST tehnika za procjenu boli

P	„PROVOKE“ – što je uzrokovalo bol
Q	„QUALITY“ -kvaliteta boli
R	„RADIATION“ – regija i širenje boli
S	„SEVERITY“ jačina boli – VAS ljestvica
T	„TIME“ – kada je počela bol i što ste radili prije toga

Izvor: Slavetić G, Važanić D. Trijaža u odjelu hitne medicine. Hrvatski zavod za hitnu medicinu, Zagreb; 2012.

Dostupno na: <http://www.hzhm.hr/wp-content/uploads/2013/07/trijaza-u-odjelu-hitne-medicine.pdf>


Pacijent bol može opisati i na ljestvici od 0 do 10. Pri tom 0 označava stanje bez boli a 10 najjaču bol (Tablica 3).

Tablica 3. Brojčana bodovna ljestvica

Opisno	Kvantitativna vrijednost
Jaka bol	7-10
Umjerena bol	4-6
Blaga bol	1-3
Bez boli	0

Sljedeći korak je procjena bila arterije *dorsalis pedis*, osjetilne i motoričke funkcije ozlijeđenog ekstremiteta (9). U slučaju otvorenog prijeloma bedrene kosti pacijent gubi veliku količinu krvi. U ovakvoj situaciji jedan član tima već za vrijeme općeg pregleda radi na zaustavljanju krvarenja (sterilne gaze, kompresija...).

Imobilizacija natkoljenice je postupak koji slijedi. Prvo treba imobilizirati dva susjedna zgloba, u ovom slučaju koljeno i kuk. Kada govorimo o imobilizaciji femura, valja ukazati na nekoliko pojmova. Imobilizacija udlagom izvodi se na način da se ista izmjeri po neozlijeđenom ekstremitetu da bude dulja od oba susjedna zgloba između kojih se ozljeda nalazi. Zatim se podigne ekstremitet pridržavajući ga s oba kraja u najviše moguće ispruženom položaju i postavi se udlaga ispod ekstremiteta. Udlaga mora biti dobro pričvršćena kako se prelomljena kost ne bi pomicala, ali da istovremeno nije ugrožen krvotok distalno od ozljede (9). Iz tog razloga nakon postavljanja udlage ponovno se provjeri puls, osjet i motorički odgovor na ozlijeđenom ekstremitetu.



Slika 3. Splint udlage

Izvor: <http://www.delko.hr/>

Prema brojnim autorima, najbolja metoda imobilizacije je imobilizacija daskom. Za provođenje ovakve imobilizacije potrebno je više osoba. Barem dvije osobe pridržavaju pacijenta okrenutog na bok (jedna od njih obvezno pridržava ozlijeđenu nogu u neutralnom položaju) dok treća postavlja dugu dasku. Navedeni postupak je bolji utoliko što pacijent osjeća manje boli samim tim što ga medicinsko osoblje manje pomiče tijekom transporta.

Po obavljanju imobilizacije, treba postaviti dva venska puta (jer se radi o teškoj tjelesnoj ozljedi). Ovisno o pacijentovoj samoprocjeni boli, liječnik može ordinirati terapiju za smanjenje boli.

Nakon smještanja pacijenta u vozilo hitne pomoći, medicinski tim prati njegovo stanje sve do dolaska u Klinički bolnički centar, na hitni kirurški prijem, gdje ga predaju na daljnju obradu.

3.3. Bolnička skrb

Po prijemu s pacijentom je prije svega ključno ostvariti pozitivan prvi kontakt, stvoriti odnos povjerenja. Medicinska sestra će pacijenta pratiti svo vrijeme boravka na bolničkom liječenju. Ona je ta koja će pacijentu po dolasku objasniti sve postupke koji ga očekuju.

3.3.1. Obrada na hitnom kirurškom prijemu

Obrada na hitnom kirurškom prijemu treba biti obavljena u što kraćem roku. Pacijent sa sumnjom na prijelom natkoljenice trebao proći osnovnu obradu i ući u postupak liječenja. Dežurni liječnik upućuje pacijenta na rendgensko snimanje kako bi se utvrdilo točno mjesto i vrsta prijeloma. Kada se dobije slika prijeloma, liječnik odlučuje o daljnjim postupcima.

- 1) U slučaju otvorenog prijeloma, pacijent se hitno upućuje u operacijsku dvoranu (prethodno mu se napravi kompletna krvna slika, biokemija, krvna grupa, faktori koagulacije i Rh-faktor, te se obavi kratki pregled anesteziologa).
- 2) U stanjima prijeloma femura koja ne zahtijevaju hitni operativni zahvat, pacijent se upućuje na odjel traumatologije. U ovakvim slučajevima operativni zahvat obično se obavi u roku 24 sata.

Tijekom svih navedenih postupaka, medicinska sestra prati pacijenta, upoznaje ga sa svime što će se događati prilikom pretraga. Uz svu medicinsku dokumentaciju, medicinska sestra će pacijenta otpratiti do mjesta gdje će obaviti pretrage.

3.3.2. Fizička priprema za operativni zahvat

Fizička priprema pacijenta objedinjuje nekoliko segmenata: pretrage, poučavanje i pripremu probavnog sustava. Uloga medicinske sestre je pripremiti medicinsku dokumentaciju i pacijenta za ordinirane pretrage.

Opće pretrage i pripreme pacijenta uključuju: osnovne, rutinske laboratorijske pretrage: se, KKS, GUK, urin, vrijeme krvarenja i vrijeme zgrušavanja, protrombinsko vrijeme, krvnu grupu i RH faktor, snimku pluća, EKG te mišljenje kardiologa i anesteziologa.

Bazirajući se na fizičkom pregledu, laboratorijskim nalazima ali i anamnezi, kirurg će donijeti odluku može li se izvesti kirurški zahvat, a anesteziolog o vrsti anestezije.

3.3.3. Psihološka podrška

Medicinska sestra treba procijeniti psihološko i emocionalno stanje pacijenta. Dugotrajna ograničena pokretljivost, neizvjesnost, kao i bol, mogu dovesti do negativnog odjeka u psihološkom i emocionalnom stanju pacijenta.

Kako bi izbjegla sve navedeno, medicinska sestra će o svemu pravovremeno izvještavati pacijenta, uvažavati njegove primjedbe (ukoliko je to moguće) i zabrinutost, pokušati smanjiti njegov strah i nedoumice. U slučaju da mu se stanje počne poboljšavati, medicinska sestra će dozirano povećavati i stupanj njegove samostalnosti.

3.4. Prikaz slučaja

Pacijentica LJ. M. (rođ. 1924.g.), dana 01.10.2014. godine, u 07.45, dovedena na hitni kirurški prijem od strane tima HMP sa sumnjom na prijelom lijevog kuka. Ozljeda je zadobivena padom u razini.

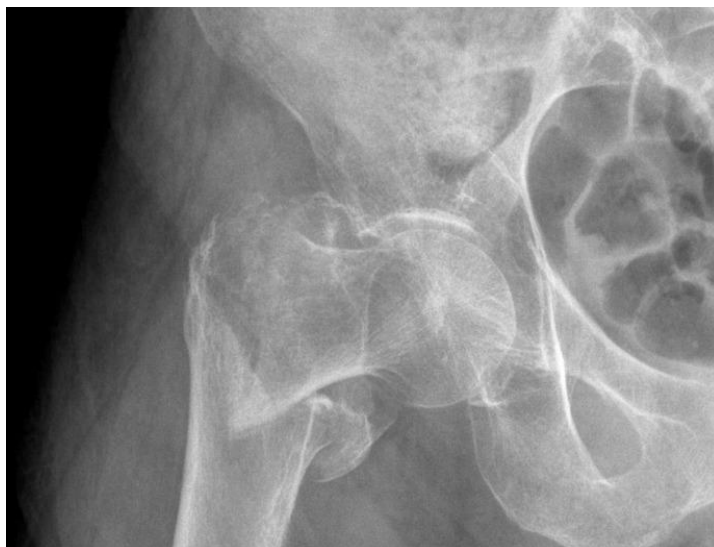Anamneza:

U 07:00h, pri ustajanju iz kreveta pala u razini, i od tada ne može hodati. Ima srčanu bolest („*voda oko srca*“), uzima diuretike, ne zna koje.

Funkcije i navike: apetit, stolica i mokrenje uredni. Nepušač, alkohol uzima u malim količinama (0,2 dcl dnevno). Alergije na lijekove negira. Od lijekova uzima Voltaren tbl od 50 mg („*kod boli u križima*“) po preporuci obiteljskog liječnika.

Status presens: Pri svijesti, orijentirana, kontaktibilna, eupnoična, afebrilna, anikterična, srednje koštanomišićne građe, koža i vidljive sluznice uredno prokrvljene, RR 130/85 mmHg, puls 75/min., frekvencija disanja 17/min.

Prsni koš: normalno sveden, respiratorno jednoliko pomičan. Pluća: auskultacijski obostrano normalan šum disanja (ležeći). Srce: akcija ritmična, tonovi jasni, šumovi nečujni. Trbuh: mekan, difuzno blaže bolan na palpaciju, bez organomegalija, peristaltika čujna. Udovi: oveći hematom u predjelu lijeve natkoljenice, pulsacije perifernih arterija palpabilne. Rendgenskom snimkom ustanovljen subtrohanterični prijelom bedrene kosti.



Slika 4. RTG subtrohanterični prijelom femura

Na prijemu obavljen predoperativni pregled anesteziologa. Uzet bilološki materijal za laboratorijsku analizu. Po preporuci anesteziologa, predoperativno dana terapija: Normabel tbl od 10mg.

Pacijentica je odvedena u operacijsku dvoranu, gdje je obavljen operativni zahvat. Nakon operativnog zahvata i 2 sata boravka u kirurškom šoku (gdje se konstantno nadziru vitalne funkcije i operativna rana), pacijentica se smješta Klinički odjel za traumatologiju. Po dolasku u bolesničku sobu, izmjerene su vitalne funkcije te je pregledano operacijsko mjesto. Vitalne funkcije se mjere svaka 2 h, a kontrola operacijskog polja vrši se svakih 30 min u prvih 12 h. Pacijentici je postavljen trajni urinski kateter te joj je dana ordinirana terapija (Voltaren amp i.m. od 75 mg i Normabel amp i.m. od 10 mg u 22 h).

Dana 02.10.2014. godine obavljeno je previjanje rane u prisustvu kirurga. Operativna rana je bez znakova upale i krvarenja.

Treći dan nakon operacije, pacijentica je počela provoditi fizikalnu terapiju uz pomoć fizioterapeuta.

Defekcija za vrijeme hospitalizacije je regulirana Dulcolax čepićima. Svakodnevno je rađena toaleta kirurške rane suhim previjanjem po uputi operatera te je rana cijelila bez komplikacija.

10.10.2014. godine, pacijentica je upućena u Specijalnu bolnicu za rehabilitaciju „Kalos“ u Veloj Luci na otoku Korčuli. Medicinska sestra je organizirala prijevoz sa službom za sanitetski prijevoz pri ZHM SDŽ.

3.5. Proces zdravstvene njege

Rješavanju pacijentovih problema iz područja zdravstven njege, pridonijet će intervencije koje su: utemeljene na znanju, individualizirane, usklađene s cjelokupnim planom zbrinjavanja pacijenta, realne, atraktivne, logično raspoređene i sa što manje neželjenih učinaka (7).

Smanjena mogućnost brige o sebi je sindrom koji je prisutan kod svih pacijenata koji imaju ograničenu pokretljivost. Kod pacijentice LJ. M. bile su prisutne sljedeće sestrinske dijagnoze iz ovog sindroma:

- Smanjena mogućnost hranjenja u/s osnovnim stanjem (stanje u kojem osoba pokazuje smanjenu sposobnost ili potpunu nemogućnost samostalnog uzimanja hrane i tekućine) (10).
- Smanjena mogućnost odijevanja i dotjerivanja u/s osnovnim stanjem (stanje u kojem osoba pokazuje smanjenu sposobnost ili potpunu nemogućnost izvođenja kompletnog odijevanja i brige o svom izgledu) (10).
- Smanjena mogućnost eliminacije u/s osnovnim stanjem (stanje kada postoji smanjena ili potpuna nemogućnost samostalnog obavljanja eliminacije urina i stolice) (10).
- Smanjena mogućnost održavanja osobne higijene u/s osnovnim stanjem (stanje u kojem osoba pokazuje smanjenu sposobnost ili potpunu nemogućnost samostalnog obavljanja osobne higijene) (10).

Pacijenti sa sestrinskom dijagnozom smanjene mogućnosti brige o sebi ne mogu samostalno zadovoljiti osnovne ljudske potrebe. Također imaju poteškoća pri odijevanju

i kupanju. U ovakvim slučajevima medicinska sestra se treba pobrinuti da pacijenti dobiju potrebnu njegu i skrb. Sukladno dijagnozi na kojoj se temelji ovaj rad, sestrinski postupci su sljedeći:

Hranjenje

- 1) Dogovoriti s pacijentom način hranjenja.
- 2) Osigurati dovoljno vremena za proces hranjenja.
- 3) Pomoći bolesniku da zauzme odgovarajući položaj.
- 4) Smjestiti hranu i piće nadohvat ruke.
- 5) Nahraniti pacijenta ukoliko ne može samostalno.
- 6) Poticati samostalnost.

Odijevanje i dotjerivanje

- 1) Poticati pacijenta da koristi propisana protetska pomagala.
- 2) Pomoći pacijentu u namještanju/korištenju pomagala.
- 3) Osigurati dovoljno vremena za oblačenje i presvlačenje
- 4) Staviti na dohvat ruke pacijenta svu potrebnu odjeću, pribor, pomagala.
- 5) Osigurati privatnost.
- 6) Pomoći pacijentu koristiti pomagalo.
- 7) Pomoći pacijentu odjenuti potrebnu odjeću.
- 8) Osigurati sigurnu okolinu (suhi podovi).
- 9) Poticati na pozitivan stav i želju za napredovanjem (10).

Eliminacija

- 1) Osigurati i poticati pacijenta da koristi pomagala koja povećavaju stupanj samostalnosti.
- 2) Procijeniti rizik za pad i ozljede.
- 3) Podučiti pacijenta koristiti pomagalo.
- 4) Pomoći pacijentu koristiti pomagalo.
- 5) Napraviti plan izvođenja aktivnosti: s pacijentom utvrditi metode, vrijeme eliminacije i načine pomoći.
- 6) Dogovoriti način na koji će pacijent pozvati pomoć kada treba obaviti eliminaciju.

- 7) Dogovoriti način na koji će pacijent pozvati pomoć po završetku eliminacije.
- 8) Omogućiti da pozove pomoć na dogovoreni način.
- 9) Osigurati dovoljno vremena, ne požurivati pacijenta.
- 10) Osigurati privatnost (10).

Osobna higijena

- 1) Dogovoriti osobitosti načina održavanja osobne higijene kod pacijenta.
- 2) Napraviti dnevni i tjedni plan održavanja osobne higijene u dogovoru s pacijentom.
- 3) Osigurati potreban pribor i pomagala za obavljanje osobne higijene i poticati ga da ih koristi.
- 4) Poticati pacijenta na povećanje samostalnosti (10).
- 5) Osigurati privatnost.
- 6) Prilagoditi temperaturu vode pacijentovim željama i potrebama.
- 7) Osigurati dovoljno vremena.

Bol u/s osnovnom bolesti

Po definiciji, bol je neugodni osjetilni i emotivni doživljaj povezan sa stvarnim ili mogućim oštećenjem tkiva ili opisima u smislu takvog oštećenja. Bol je uvijek subjektivna (WHO, 1986.). Također možemo kazati da je bol što god osoba koja je doživjela kaže da jest i postoji kad ona kaže da postoji (McCafery & Beebe, 1994.). Bol je poteškoća prisutna u gotovo svih operiranih bolesnika. Popraćena je i nekim autonomnim živčanim reakcijama, kao što su ubrzan puls, povišen tlak, nepravilno disanje, proširene zjenice, očigledna napetost u mišićima. Intervencije medicinske sestre uključuju:

- Procijeniti razinu boli;
- Primijeniti propisani analgetik;
- Osigurati mir, udobnost i što manje buke;
- Educirati pacijenta o boli i njenim uzrocima.

Visok rizik za komplikacije smanjene pokretljivosti u/s osnovnom bolesti

- Visok rizik za dekubitus.
- Visok rizik za opstipaciju.

- Visok rizik za infekciju.
- Visok rizik za ozljede.

Kao posljedica neizbježne dugotrajnije tjelesne neaktivnosti, raste i rizik za navedene komplikacije kod pacijenata sa prijelomom bedrene kosti. Kod nepokretnih pacijenata, kao što su pacijenti sa prijelomom bedrene kosti, medicinska sestra će pomoći pacijentu da zauzme odgovarajući položaj, poticati ga na mijenjanje položaja tijela te ga poticati na održavanje osobne higijene, provođenje vježba disanja. Osnovni sestrinski postupci su:

- promatrati visokorizična mjesta;
- masirati ugrožena mjesta;
- održavati kožu, kao i posteljinu čistima i suhima;
- mijenjati položaj najmanje svaka dva sata...

4. ZAKLJUČAK

Prijelom femura spada u najkompleksnije traumatske ozljede. Femur je najdulja i najjača kost i samim tim njena ozljeda nosi brojne rizike. Uloga medicinske sestre od velike je važnosti u svakom liječenju i rehabilitaciji pacijenta, pa tako i u liječenju bolesnika s prijelomom femura. Sva opažanja, sestrinske dijagnoze i postupci medicinske sestre mogu uvelike olakšati i skratiti liječenje te doprinijeti osjećaju zadovoljstva pacijenta. Odnos povjerenja koji medicinska sestra ostvari s bolesnikom jedna je od najvažnijih karika u cijelom procesu zdravstvene njege.

Bez daljnjega, medicinska sestra mora ići ukorak s vremenom, usavršavati se i proširivati svoje znanje i vidike, osobito kada je riječ o cijelom procesu zdravstvene njege koji se svakodnevno primjenjuje u praksi.

5. SAŽETAK

Bedrena kost je najdulja i najjača kost u ljudskom tijelu. Prijelom femura spada u najozbiljnije traumatske ozljede, samim tim što kod ovakvih ozljeda čovjek može izgubiti i do 1.5 L krvi. Liječenje ovakve ozljede je u većini slučajeva isključivo operativno.

Medicinska sestra prati bolesnika od trenutka zaprimanja na bolničko liječenje pa sve do otpuštanja na fizikalnu rehabilitaciju. Uz njega je 24 sata. Sestrinskim dijagnozama i postupcima skraćuje vrijeme trajanja liječenja. Neke od dijagnoza medicinske sestre kod bolesnika sa prijelomom femura su: smanjena mogućnost brige o sebi, bol, visok rizik za opstipaciju...

U skladu s postavljenim dijagnozama, medicinska sestra će provoditi najučinkovitiji postupci koje će imati optimalne rezultate. Kada govorimo o mogućim komplikacijama, to su krvarenje i opasnost o infekcija.

6. SUMMARY

Femur is the longest as well as the strongest bone in the human body. Thighbone fracture is one of the most severe traumatic injuries, simply because a person with femur fracture can lose up to 1.5 L of blood. Treatment of such injury is mostly strictly surgical.

A nurse follows the patient since the beginning of his hospital treatment to his departure to physical rehabilitation. She is with him/her 24/7. Nurse's diagnoses and interventions shorten the duration of the hospital treatment. Some of the diagnoses include: reduced ability of selfcare, pain, high risk for constipation, etc.

Compliant to the established diagnoses, the nurse will proceed with the most efficient interventions that will have optimal results. Some of the possible complications include bleeding and infections.

7. LITERATURA

1. Štalekar H. Općenito o prijelomima. Integrirani preddiplomski i diplomski studij Medicina; Katedra za kirurgiju. Zagreb, 1998.
http://www.google.hr/url?sa=t&rct=j&q=&esrc=s&source=web&cd=1&ved=0CBsQFjAA&url=http%3A%2F%2Fwww.medri.uniri.hr%2Fkatedre%2FKirurgiju%2Fa%2Futorizirana%2520predavanja%2Fstalekar%2Fstalekar.pdf&ei=v3xgVPvD4HQPYO6gcgL&usg=AFQjCNFA-Nm9b-seEC07Z_k4TGFeRVDfhg&sig2=3AMnSE3dySfygvdgFknVjA&bvm=bv.79189006,d.ZWU
2. Anon. Traumatologija – prijelomi. Najbolji doktori, portal o zdravlju. Zagreb, 2013.
<http://najbolji-doktori.com/medicina/kirurgija/traumatologija-prijelomi>
3. Jalšovec D. Sustavna i topografska anatomija čovjeka, Školska knjiga. Zagreb, 2005.
4. Becker C, Cameron ID, Klenk J, Lindemann U, Heinrich S, et al. Reduction of Femoral Fractures in Long - Term Care Facilities: The Bavarian Fracture Prevention Study. PloS ONE 6(8): e24311. Doi: 10.1371/journal.pone.0024311. 2011.
5. Brkić Biloš I. Ozljede u Republici Hrvatskoj. Hrvatski Zavod za Javno Zdravstvo, 2014.
6. Borić I. Radiološko oslikavanje koštano – zglobnog sustava. Sveta Katarina, specijalna bolnica. Zabok, 2013.
http://www.google.hr/url?sa=t&rct=j&q=&esrc=s&source=web&cd=5&ved=0CDMQFjAE&url=http%3A%2F%2Fwww.svkatarina.hr%2FEasyEdit%2FUserFiles%2Fpdf%2FBORIC_RADIOLOGIJA-KOSTANOG-SUSTAVA.pdf&ei=04BgVLbtCMO3OIvjgFAO&usg=AFQjCNFcz34DDiCMZp-RShZcFf16NVbj-w&sig2=12J-ivtWJlqAWLHTvmfrTw&bvm=bv.79189006,d.ZWU
7. Fučkar G. Proces zdravstvene njege. Medicinski fakultet sveučilišta u Zagrebu. Zagreb, 1992.
8. Slavetić G, Važanić D. Trijaža u odjelu hitne medicine. Hrvatski zavod za hitnu medicinu. Zagreb, 2012.

<http://www.hzhm.hr/wp-content/uploads/2013/07/trijaza-u-odjelu-hitne-medicine.pdf>

9. Gvoždak M, Tomljanović B. Temeljni hitni medicinski postupci. Hrvatska komora medicinskih sestara, Hrvatski zavod za hitnu medicinu. Zagreb, 2011.
10. Šepec S, Kurtović B, Munko T i drugi. Sestrinske dijagnoze. Hrvatska Komora Medicinskih Sestara. Zagreb, 2011.

8. ŽIVOTOPIS

Ime i prezime: Jadran Aranza
Datum i mjesto rođenja: 02.09.1984.
Državljanstvo: Hrvat
E-mail: jadran.aranza@gmail.com

Obrazovanje:

Zdravstvena škola Split; medicinska sestra – tehničar

Sveučilišni odjel zdravstvenih studija; preddiplomski studij sestrinstva

Zaposlenje:

Zavod za hitnu medicinu SDŽ

Strani jezik:

Engleski

Članstvo:

Hrvatska komora medicinskih sestara.