

# Najčešće ozljede u boksu i kineziterapijski tretman istih

---

**Bajlo, Vedran**

**Master's thesis / Specijalistički diplomski stručni**

**2021**

*Degree Grantor / Ustanova koja je dodijelila akademski / stručni stupanj:* **University of Split, Faculty of Kinesiology / Sveučilište u Splitu, Kineziološki fakultet**

*Permanent link / Trajna poveznica:* <https://um.nsk.hr/um:nbn:hr:221:400087>

*Rights / Prava:* [In copyright](#) / [Zaštićeno autorskim pravom.](#)

*Download date / Datum preuzimanja:* **2024-09-15**



*Repository / Repozitorij:*

[Repository of Faculty of Kinesiology, University of Split](#)



UNIVERSITY OF SPLIT



SVEUČILIŠTE U SPLITU  
KINEZIOLOŠKI FAKULTET  
Specijalistički diplomski stručni  
studij kineziologije / smjer  
Kineziterapija

**NAJČEŠĆE OZLJEDE U BOKSU I  
KINEZITERAPIJSKI TRETMAN ISTIH**

ZAVRŠNI RAD

Vedran Bajlo

Split, 2021.

SVEUČILIŠTE U SPLITU  
KINEZIOLOŠKI FAKULTET  
Specijalistički diplomski stručni  
studij kineziologije / smjer  
Kineziterapija

**NAJČEŠĆE OZLJEDE U BOKSU I  
KINEZITERAPIJSKI TRETMAN ISTIH**

ZAVRŠNI RAD

**Student:** Vedran Bajlo

**Mentorica:** prof.dr.sc. Jelena Paušić

Split, 2021.

## Sadržaj

<b>1. Uvod</b> .....	3
<b>2. Općenito o boksu</b> .....	5
<b>3. Ozljede u boksu</b> .....	7
3.1. Ozljede glave .....	9
3.2. Ozljede ručnog zgloba.....	10
3.3. Ozljede donjih ekstremiteta.....	12
<b>4. Ozljede ramena</b> .....	14
4.1. Luksacije ramena.....	15
4.2. Dijagnostika.....	16
4.2.1. Testovi.....	18
4.3. Kineziterapijski program .....	22
4.3.1. Prva faza kineziterapijskog procesa.....	23
4.3.2. Druga faza kineziterapijskog procesa .....	26
4.3.3. Treća faza kineziterapijskog procesa .....	27
4.3.4. Četvrta faza kineziterapijskog procesa .....	30
<b>5. Zaključak</b> .....	33
<b>6. Literatura</b> .....	34

## **Sažetak**

Boks je jedan od najstarijih sportova na svijetu. Postoje dva oblika sudjelovanja: profesionalni i amaterski. Svaki ima svoja pravila, a analiza ozljeda u svakoj je od njih važna jer mogu postojati različiti obrasci ozljeda. U oba oblika boksa pobjeda se postiže postizanjem više bodova od protivnika zadavanjem više udaraca u određena bodovna područja tijela (trup i glava) ili ako protivnik nije u mogućnosti dovršiti borbu. Boks je sličan ostalim tjelesnim aktivnostima jer postoji pretpostavljeni rizik od ozljeda sudjelovanjem. U ovom radu prikazane su neke od čestih ozljeda u boksu kao što su ozljede glave, ručnog zloba i donjih ekstremiteta te dijagnostika, testovi i kineziterapijski program nakon ozljede ramena. Rame je najčešće iščašeni zglobov u ljudskom tijelu, posebno kod mladih ljudi i sportaša. Procijenjeno je da stopa incidencije iščašenja ramena iznosi 23,9 na 100 000 osoba godišnje. Ukoliko se rehabilitacijski proces adekvatno ne provede, postoji velika vjerojatnost od ponavljanja ozljede ramena.

**Ključne riječi:** boks, ozljede, luksacija ramena, kineziterapijski program

## **Abstract**

Boxing is one of the oldest sports in the world. It has two types of participation: professional and amateur. Both have their own rules, and injury analysis in both is important, because there can be different patterns of injuries. In both types of boxing, victory is achieved by scoring more points than the opponent, by delivering more blows to specific scoring areas of the body (torso and head), or if the opponent is unable to complete the fight. Boxing is similar to other types of physical activities because there is a risk of injury for the participant. This paper presents some of the common injuries in boxing such as head injuries, wrist injuries and injuries of the lower extremities, as well as diagnostics, tests, and kinesitherapy programs after shoulder injuries. The shoulder is the most commonly sprained joint in the human body, especially in young people and athletes. The incidence rate of shoulder dislocation is estimated at 23,9 per 100 000 persons per year. If the rehabilitation process is not carried out adequately, there is a high probability of recurrence of the shoulder injury.


**Keywords:** boxing, injuries, shoulder luxation, kinesitherapy program

## 1. Uvod

Prikazi borbe šakama pojavljuju se u Egiptu 3000 godina prije nove ere. Prvi zapisi o boksu pojavljuju se u antičkoj Grčkoj. U antičkoj Grčkoj bilo je malo pravila, ali hrvanje i hvatanje ukoštac nisu bili dopušteni. Boksači su se u početku borili golih šaka. Boks se prvi put pojavio kao olimpijski sport na Olimpijadi 688. g. Borbe šakama održavale su se i u Rimu kao dio gladijatorskih natjecanja gdje su se borci borili do smrti. Nakon sloma Rimskog carstva malo je zapisa o boksu do osamnaestog stoljeća.

Englez James Figg nazvao je boks "plemenitom znanošću obrane" 1719. godine. U to vrijeme podučavao je metode borbe mačevima, palicama i golim šakama – danas poznato kao "bare-knuckle boxing". John Broughton započeo je revoluciju u boksu boreći se na povišenoj pozornici prema novim pravilima (borbe bez bodova, bez vremenskog ograničenja za rundu i kraj borbe koji se proglašava ako se jedan od boksača ne može vratiti u ring).

Najveća se promjena dogodila 1867. kad su uvedena pravila Queensburyja. Otac ove nove ere u boksu bio je John Sholto Douglas, markiz iz Queensburyja. Boks je postao sport u rukavicama, s fiksnim trajanjem rundi i odmora. Bodovi su dodijeljeni borcima u svakoj rundi kako bi se odredio pobjednik ako niti jedan boksač nije ispao ili nije mogao nastaviti natjecanje. Postojale su samo tri kategorije težine (do 60, 70 i preko 70 kg). „Amatersko boksačko udruženje" osnovano je u Engleskoj 1880. godine.



Slika 1. John Sholto Douglas, markiz iz Queensburyja (Izvor: <http://www.douglashistory.co.uk/history/john9thmarquessofqueensberry.htm>)

Boks je prvi put bio na programu modernih Olimpijskih igara u St. Louisu 1904. godine sa sedam težinskih kategorija. Od 1920. boks je bio na programu Olimpijskih igara bez prekida. Međunarodno amatersko boksačko udruženje (AIBA) osnovano je 1946. godine u Londonu i od tada je AIBA službena svjetska organizacija amaterskog boksa. Trenutno AIBA ima 196 pridruženih nacionalnih federacija (Jako, 2009).

Tijekom posljednjih 20 godina u amaterski boks uvedeno je nekoliko novih pravila zbog unapređenja sigurnosti boksača (Jako, 2002). Najvažnija pravila i mjere zdravstvene zaštite su:

- Obavezna upotreba zaštitnika od niskog udara, štitnika za zubno meso i štitnika za glavu (osim u seniorskom uzrastu-muškarci)
- Trajanja runde 3 minute
- Medicinski tim može zaustaviti borbu
- Minimalna i maksimalna dobna granica boksača
- Obavezna medicinska provjera boksača najmanje jednom godišnje
- Liječnički pregled prije borbe
- Obavezni odmor nakon nokauta ili RSCH-a (boksač nije sposoban za nastavak borbe zadobio nekoliko snažnih udaraca u glavu) i temeljit liječnički pregled prije nego što ponovno počne boksati
- Obvezno korištenje Međunarodne knjige boksača s kompletnom tehničkom i medicinskom evidencijom boksača



## 2. Općenito o boksu

Minimalna veličina ringa je 4,90 m<sup>2</sup>, a maksimalna 6,10 m<sup>2</sup>. Kutni stupovi moraju biti dobro podstavljeni i učvršćeni. Pod je prekriven filcem, gumom ili drugim prikladnim materijalom, debljine ne manje od 1,3 cm i ne više od 1,9 cm. Platno pokriva cijelu platformu ringa. Tri ili četiri užadi povezuju kutne stupove. Dva nasuprotna kuta u ringu služe boksačima za predah za vrijeme odmora između rundi, dok je jedan neutralni kut zasudce ili liječnike. U dva neutralna kuta izvan ringa učvršćena je mala plastična vrećica u koju sudac ispušta pamučne jastučice ili gazu kojom se briše krvarenje. Boksači nose crvene ili plave rukavice u skladu s kutom ringa kojem pripadaju. Težina rukavica je 284 g, od čega kožni dio teži ne više od polovice ukupne težine, a podstava ne manje od polovice ukupne težine. Redovita površina za udaranje mora biti označena na rukavicama jasno uočljivom bojom. Za sparring u teretani treba koristiti teže rukavice. U borbama se mora koristiti zavoj ne kraći od 2,5 m i širok 5,7 cm na svakoj ruci. Odjeća boksača sastoji se odlaganih tenisica za boks, kratkih hlačica i prsluka koji pokriva prsa i leđa. Upotreba zaštite za zube je obavezna i mora biti prilagođena obliku zuba. U idealnom slučaju ih izrađuje zubni kirurg. Štitnik za međunožje (štitnik od niskog udara) je također još nešto od obvezne opreme boksača za vrijeme borbe. Štitnik za glavu je napravljen od spužve i presvučen kožom te je u crvenoj ili plavoj boji.



*Slika 2. Obvezna oprema u amaterskom boksu (Izvor: <https://www.nytimes.com/2012/08/06/sports/olympics/women-participate-in-olympic-boxing-for-first-time.html>)*

Boksači i boksačice visoke razine pokazuju sklonost prema niskoj razini tjelesnih masti. Iako su studije o somatotipovima boksača ograničene, dostupni podaci pokazuju da muške boksače na elitnoj razini karakterizira veći udio mezomorfije s dobro razvijenom mišićnom masom i niskom razinom tjelesnih masti. Da bi pomogli u održavanju ukupnih metaboličkih zahtjeva boksačkog meča i ubrzali proces oporavka između rundi, sportaši oba spola trebaju visoku razinu kardiorespiratorne kondicije. Međunarodni boksači pokazuju visok vrhunac i srednju anaerobnu izlaznu snagu. Kako su boksački udarci kratke akcije i vrlo dinamični, boksačke performanse na visokoj razini zahtijevaju dobro razvijenu snagu mišića i u gornjim i u donjim udovima. Iako ograničene, dostupne studije otkrivaju da je izometrijska snaga povezana s boksačkim performansama na visokoj razini (Chaabène i sur., 2015).

### 3. Ozljede u boksu

U znanstvenoj literaturi nema konačnih dokaza o čimbenicima rizika povezanim s razvojem ozljeda bilo kod profesionalnih ili amaterskih boksača. To je uglavnom zbog retrospektivne prirode većine boksačkih studija i činjenice da su se obično proučavali umirovljeni, a ne boksači koji trenutno sudjeluju (Zazryn, Cameron i McCrory, 2006).

U šesnaestogodišnjem istraživanju ozljeda profesionalnih boksača u Australiji, izvješteno je o 107 ozljeda u 427 borbi (od kolovoza 1986. do kolovoza 2001) (Zazryn, Finch, McCrory, 2003). Najčešće ozlijeđena regija tijela bila je glava i vrat (89,9%). U ovom području tijela, ozljede oka bile su najčešće (45,8%), nakon čega slijedi potres mozga (15,9%).

U osamnaestogodišnjem istraživanju Potter i sur. (2011) procjenjuje se da je 165 602 osoba (95% CI = 134891, 196313) zadobilo boksačke ozljede koje su rezultirale posjetom hitnoj službi američke bolnice od 1990. do 2008. Prosječno se godišnje dogodilo 8716 (95% CI = 7078, 10354) ozljeda i zabilježen je statistički značajan porast godišnjeg broja ozljeda tijekom devetnaestogodišnjeg razdoblja ispitivanja (nagib = 610,  $p < 0,001$ ). Stopa ozljeda bila je 12,7 na 1000 sudionika. Ozlijeđeni su uglavnom muškarci (90,9%). Najčešća dijagnoza bila je fraktura (27,5%), a najčešće ozlijeđene regije su tijela šaka (33,0%) te glava i vrat (22,5%).

Oči. Ozbiljne ozljede oka vrlo su rijetke. Mogu se pojaviti abrazije rožnice, kidanje šarenice i iščašenje leće. Primijećeni su neki slučajevi odvajanja mrežnice. U slučaju ozljede oka, borba mora biti zaustavljena i boksač upućen oftalmologu. Dugotrajni morbiditet očnih ozljeda koje su pretrpjeli boksači teško je procijeniti zbog nedostatka strukturiranog dugotrajnog praćenja ovih sportaša. Komplikacije tupe očne traume mogu se razviti godinama nakon što se sportaš povukao iz ringa i više se ne smatra rizičnim za ozljede povezane s boksom (Corrales i Curreri, 2009).

Abrazije. Takve se ozljede često javljaju na licu, lubanji i drugdje po tijelu. Krvarenje treba zaustaviti pritiskom, a zatim ga očistiti i primijeniti lokalni antiseptik.

Razderotine. Nema sumnje da su većina posjekotina u predjelu očiju uzrokovane udarcima u glavu. Kad se rana temeljito očisti, može se detaljno prošiti u slojevima. Manji rezovi mogu se držati zajedno na rubovima i zalijepiti steriltrakom ili zatvoriti

ljepilom za kožu. Međutim, preporučuje se da se svi rezovi lica zašiju finim šavovima u slojevima. Ako se rana prošire, šavove treba ukloniti u roku od pet dana. Kako bi se zajamčilo zacjeljivanje rane, treba nametnuti dovoljno dugo razdoblje suspenzije. Rane na tjemenu mogu se zatvoriti težim šavovima.

Hematomi. Kako je poznato, „crno oko“ rijetko zahtijeva liječenje, ali hladni oblozi i lagana kompresija ograničavaju ekstravazaciju krvi.

Hematom ušne školjke. Ova ozljeda zahtijeva hitan rez i kompresivni zavoj uz primjenu lokalnih antibiotika.

Nos. Prijelomi nosnih kostiju su rijetki. Navedeno je namještanje u ranoj fazi i treba odrediti suspenziju od tri mjeseca. Postupak se može obaviti nakon što se boksač vrati kući i otekline popusti.

Septalni hematom nosa. Potrebno je isušiti i drenirati kako bi se spriječilo kasnije stvaranje komplikacija. Kad je nos saniran, koriste se antibiotici i dekongestivi.

Čeljust. Rijetki su i prijelomi čeljusti. Simptomi su bol, osjetljivost, trizam i poteškoće u govoru. Pacijenta treba uputiti na rekonstrukciju. Uobičajena je šestomjesečna suspenzija.

Ruke. Najčešći su prijelomi prve metakarpalne kosti. Oni su prvenstveno uzrokovani lošom tehnikom udaranja u kojoj palac nije pravilno postavljen nasuprot kažiprstu i srednjem prstu. Ako se sumnja na takav prijelom, što pokazuje lokalna osjetljivost, modrice ili otekline, boksača treba odmah poslati na rendgen. Sve sumnje na prijelome šake i zgloba trebaju biti udlažene i poslane na rendgen. Preporuka se daje na temelju ovih nalaza. Sumnje na iščašenja rješavaju se na isti način. U boksačkim ekipama Velike Britanije ozljede ručnog zgloba čine 23,2% do 33,7% svih značajnih ozljeda koje rezultiraju najvećim izbjavanjima sa sportskih natjecanja (Gatt i sur., 2018).

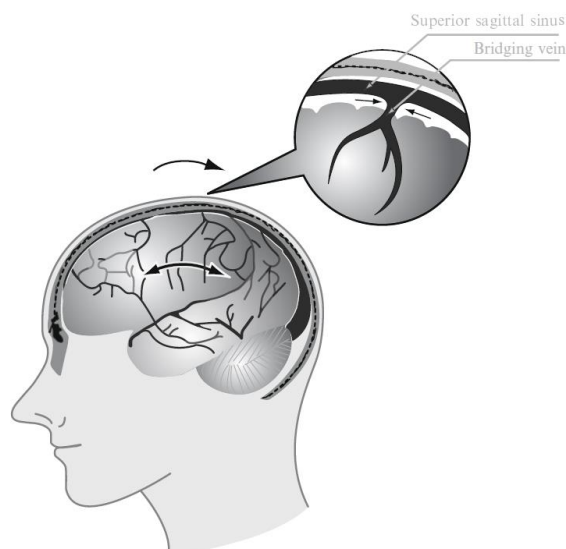
Udovi. Ozljede gornjeg i donjeg uda nisu rijetke u boksu. Iščašenja ramena se vide i najbolje ih je reponirati odmah u ringu prije nego što krene spazam.

Trbuh. Puknuća organa u trbuhu (slezena, jetra) rijetka su, ali treba ih imati na umu zbog njihovih ozbiljnih posljedica. Svaka bol u trbuhu može značiti krvarenje.

Kontuzije bubrega. Nagnječenja mogu dovesti do masivne hematurije što iziskuje hospitalizaciju dijagnostičku obradu i praćenje boksača.

### 3.1. Ozljede glave

Nije iznenađujuće što su dugoročne neurološke posljedice kumulativne traume glave u početku prepoznate kod profesionalnih boksača (Martland, 1928). Ovi su sportaši dugi niz godina primili tisuće udaraca u glavu različitog intenziteta, u sparinzima i mečevima. Počevši od 1928. godine, kada je Harrison Martland opisao kliničke značajke koje čine ono što je danas poznato kao kronična traumatična encefalopatija (CTE) (Martland, 1928.). O neurološkim posljedicama boksa napisani su mnogi članci i kod amatera i kod profesionalaca. Neki su pretpostavili da učinci opetovanih udaraca u glavu koji se pojave tijekom sparinga, čak i na potkontuznoj razini, mogu igrati jednako važnu ulogu u uzrokovanju kumulativne ozljede mozga kao i sammeč (Jordan i sur., 1996). Nadalje, učestalost borbe može biti komplementarna varijabla koja zahtijeva razmatranje; češća borba može smanjiti vrijeme u kojem se mozak mora potpuno oporaviti od prethodne traume i biti faktor rizika koji utječe na broj borbi. U istraživanjima u kojima su se proučavale ozljede glave, istraživači su procijenili da se vršne snage udarca kreću od 1666 do 6860 N. Za razbijanje cigle potrebna je sila od 3200N (Nakayama, 1966).



*Slika 3. Ruptura premošćujuće vene. Rotacijsko ubrzanje / usporavanje uzrokuje akutni subduralni hematoma puknućem premošćujuće vene (Izvor: Jako, 2009).*

Tijekom godina pojavila se dosljedna slika kliničkih značajki CTE kod boksača. Međutim, raspravlja se o tome razvijaju li se ti znakovi i simptomi u predvidljivim fazama (Zazryn i sur., 2008). Čini se da se slažu da se promjene ponašanja, od afektivnih poremećaja do paranoje, razdražljivosti i agresije, često javljaju kao rani simptom (Heilbronner i sur., 2009). Progresivno, kognitivna disfunkcija postaje primjetna s dodatnim motoričkim značajkama poput dizatrije, parkinsonizma i poremećaja hoda. Ova klinička opažanja kod boksača ne razlikuju se previše od onoga što je nedavno izviješteno u velikoj kliničko-patološkoj studiji sportaša izloženih traumi glave, u kojoj su glavobolja, depresija i pritužbe bile prisutne u ranim fazama CTE, praćene poteškoćama u hodu i dizatrija (koja je bila povezana s bolešću motornih neurona) te parkinsonizam u kasnijim fazama (McKee i sur., 2013). S obzirom na specifične neuropsihološke domene izvršene u CTE, psihometrijsko testiranje bivših i aktivnih profesionalnih boksača najčešće je pokazalo nedostatke u pamćenju, brzini obrade informacija, brzini tapkanja prstima, složenim zadaćama pozornosti i frontalno-izvršnim funkcijama (Mendez, 1995). Za razliku od profesionalne borbe, rijetko se pokazalo da amaterska borba rezultira bilo kakvim dugoročnim promjenama u kognitivnim funkcijama (Loosemore, Knowles i Whyte, 2007); longitudinalne studije nisu pokazale nikakav učinak boksa na psihometrijske rezultate kod amatera čak i do devet godina (Porter, 2003).

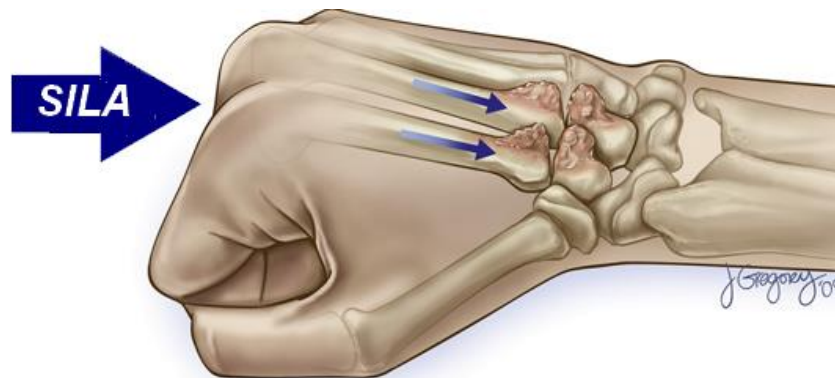
Ipak, još uvijek postoje značajne praznine u našem znanju o spektru kroničnih ozljeda koje se mogu pojaviti u borbenim sportovima (Bernick i Banks, 2013).

### 3.2. Ozljede ručnog zgloba

Loosemore i sur., (2016) prospektivno su istražili prirodu i trajanje ozljeda šake i zgloba na treningu i natjecanju u amaterskoj boksačkoj momčadi Velike Britanije (GB) između 2005. i 2012. godine. Nestabilnost karpometakarpalnog zgloba i ekstenzora metakarpofalangealnog zgloba prsta i uganuće kapsule, poznate i kao ozljede boksačkog

zgloba, bile su znatno češće od ostalih dijagnoza ozljeda. Broj ozljeda tijekom treninga ili natjecanja bio je sličan, što je izvanredno s obzirom na daleko veći broj sati treninga nego odrađenih sati natjecanja. Stopa ozljeda šake i zgloba u natjecanju iznosila je 347 ozljeda na 1000 sati, dok je procijenjena stopa ozljeda na treningu bila  $<0,5$  ozljeda na 1000 sati.

Ozljede šake i zgloba česte su u boksu, čineći 16–35% svih ozljeda na treningu i natjecanju (Loosemore i sur., 2017). Nadalje, ukupni dani izgubljeni za trening i ukupno trajanje veći su za ruku i zapešće od bilo kojeg drugog dijela tijela (Loosemore i sur., 2015). Zglob je najdalji zglob gornjeg ekstremiteta, omogućujući pokrete neophodne za funkcionalne aktivnosti u svakodnevnom životu. Ti pokreti uključuju fleksiju, ekstenziju, ularnu devijaciju i radijalnu devijaciju (Hall i sur., 2007). Za razumijevanje ozljeda zgloba u boksu potrebno je poznavanje kinematike zgloba tijekom udarne faze udarca. Studije koje istražuju kinematiku boksa dale su informacije o opsegu pokreta koji se javljaju na ramenskim i lakatnim zglobovima, ali ne i na zapešću (Piorkowski, Less i Barton, 2011).



*Slika 4. Ponavljajući prijenos štetnih sila MP zglobova na karpometakarpalne (CMC) zglobove. (Izvor: [https://www.sportsmed.theclinics.com/article/S0278-5919\(09\)00042-8/abstract](https://www.sportsmed.theclinics.com/article/S0278-5919(09)00042-8/abstract))*

Među prijelomima karpala (scaphoid, hamate, triquetrum, capitate, lunate, pisiform, trapezium) u boksu je najčešći fraktura skafoidne kosti (Kordi, 2008). Za dijagnozu ovih ozljeda potreban je rendgen, magnetska rezonanca ili druga tehnika snimanja. Zglob je važna poveznica između podlaktice i šake kada boksač zada udarac; stoga se obično podržava upotrebom zavoja ili bandaža. Uporaba zavoja u amaterskom boksu je obavezna. Prijelomi distalnog radijusa čine 8–15% svih ozljeda kostiju u boksu. Postoje

dva mehanizma ozljede: pad na ispruženu ruku, uzrokujući leđno pomicanje (Collesov prijelom), ili pad na savijenu ruku uzrokujući volarno pomicanje fragmenta (Smith fraktura). Ligamentne ozljede i hondralne lezije u zglobu mogu biti izvor značajnih invaliditeta jer boks zahtijeva stabilno zapešće s dobrom pokretljivošću. Pregled zgloba, uključujući testiranje otpornosti na stres, standardnu radiografiju, radiografiju stresa, skeniranje kostiju, artrografiju, magnetsku rezonancu i artroskopiju alati su dostupni liječniku koji liječi ozljede zgloba boksača. Prijelome metakarpalne kosti mnogo je lakše dijagnosticirati zbog lokaliziranog oticanja i osjetljivosti na točke. Rentgen je obično dovoljan da se dijagnosticira ova ozljeda. U boksu je prilično često lomljenje prve metakarpalne baze bez pomaka. Boksački zglob je karakteristična ozljeda koja se javlja izravnom tupom traumom ili kao pojedinačna epizoda ili od ponavljajućih udaraca, uzrokujući uzdužno pucanje tetiva extensor digitorum communis i leđnu zglobnu kapsulu i zahvaćajući radijalne ili ulnarne sagitalne dijelove. Boksač se obično pojavljuje s bolovima u metakarpofalangealnom zglobu. Liječenje uključuje kirurškuintervenciju.

### 3.3. Ozljede donjih ekstremiteta

Ozljede donjih ekstremiteta u boksu nisu osobito česte i većina tih ozljeda može se spriječiti pažljivim nadzorom ringa: je li užad u odgovarajućoj visini i napetosti, je li pod ringa prekriven platnom (plastični materijali mogu biti vrlo skliski ako su mokri), i je li platno odgovarajuće zategnuto.

Ligamentne ozljede nisu uobičajene u boksu, ali su zato ozljede meniska češće. MRI je precizan neinvazivan dijagnostički alat, ali artroskopija nudi prednost jer omogućuje trenutno liječenje. Ozljede ligamenta gležnja najčešće su ozljede u sportu, ali nisu tipične boksačke ozljede. Bočni ligamenti gležnja najčešće su ozlijeđene strukture. Uganuće gležnja klasificirane su kao 1. stupanj (blage), 2. stupanj (umjerene) i 3. stupanj (teške). U ozljedi prvog stupnja ligamenti su rastegnuti bez pucanja i samo minimalno oticanje i osjetljivost. Uganuća drugog stupnja predstavljaju djelomičnu rupturu, s umjerenim oticanjem, osjetljivošću, ograničenim gubitkom pokreta i nestabilnošću. Treći stupanj pokazuje potpunu rupturu, klinički ozbiljno oticanje, krvarenje i osjetljivost. Funkcija gležnja i stabilnost su izgubljeni. Općenito se slaže da se ozljede prvog i drugog stupnja trebaju liječiti konzervativno (odmor, led, kompresija,



povišenje). Neki autori preporučuju akutno saniranje ozljeda bočnih ligamenata kod uganuća trećeg stupnja.

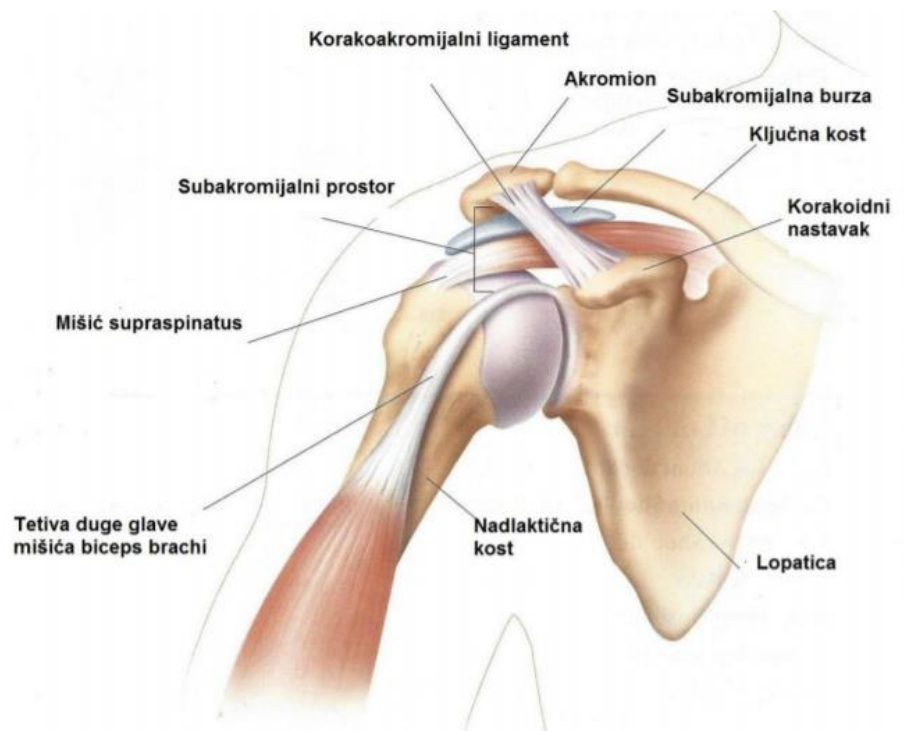
Ozljede Ahilove tetive mogu se pojaviti tijekom kondicijskog treninga ili trčanja, a mogu biti akutna trauma ili sindrom kroničnog preopterećenja. Puknuće Ahilove tetive neobično je kod boksača. Akutni tenosinovitis liječi se konzervativno. U kroničnim slučajevima i kod puknuća Ahilove tetive najbolji je tretman kirurški.

Prijelom pete metatarzalne kosti obično se događa s kontrakcijom mišića peroneus brevis. Za prijelome proksimalne metafize (Jones) preporučuje se rano kirurško liječenje, otvorena redukcija i unutarnja fiksacija (Dicer, 2006). Avulsijski prijelomi uglavnom se liječe neoperativno.

## 4. Ozljede ramena

Glenohumeralni zglob je vrlo pokretni zglob koji se sastoji od glave nadlaktične kosti, caput humerusa i ovalne glenoidne šupljine, cavitas glenoidalis. što čini zglob prilično nestabilnim. Rameni zglob je najpokretniji zglob u ljudskom tijelu. U širem smislu, rameni zglob čine četiri zglobova: glenohumeralni zglob, akromioklavikularni zglob, skapulotorakalni zglob i sternoklavikularni zglob. Stabilnost i otpor translacijskim silama pružaju:

1. Učinak labrum glenoidalea. Ovaj fibroznohrskavični obrubni prsten čini plitka glenoidna jama ojačana vlaknastim labrumom koji udvostručuje dubinu jame i stvara efekt usisa na glavi humerusa. Svojom elastičnošću ublažava nagle kretnje glave ramenog zgloba.
2. Ograničeni volumen zgloba i negativni unutarzglobni tlak.
3. Statički stabilizatori: vlaknasti labrum sastavljen je od fibro-hrskavice. Labava zglobna kapsula ojačana je umecima tetiva rotatorne manžetne. Glenohumeralni ligamenti su važni prednji stabilizatori koji pružaju otpor u različitim fazama abdukcije. Ligamentarni aparat ramena sastoji se od lig. coracohumerale, lig. glenohumeralia superius, medium et inferius, lig. coracoglenoidale te lig. transversum humeri. Donji glenohumeralni ligament (IGHL) kompleks je koji se sastoji od prednjih i stražnjih vrpca sa sluznom vrećicom. Ozljeda IGHL kompleksa česta je u mlađih bolesnika, ostavljajući zglob nestabilnim (Baker, Uribe i Whitman, 1990).
4. Dinamički stabilizatori: nekoliko skupina mišića djeluje preko ramenog zgloba pridonoseći stabilnosti. Milch ih je razdvojio u četiri skupine na temelju duljine i umetanja na nadlaktičnu kost, radijus i ulnu (Milch, 1949). Prva skupina su mišići rotatorne manšete, m. supraspinatus, m. infraspinatus, m. teres minor i m. subscapularis. Ti su mišići najvažniji stabilizatori, a njihove tetive ojačavaju zglobnu kapsulu. Druga je skupina veća i površnija i umeće se na proksimalnu humeralnu osovinu, m. deltoideus. Treća skupina umetnuta je distalnije na humerus, m. pectoralis minor et major, m. teres major. Četvrta skupina je najduža i umeće se u kosti podlaktice, m. triceps brachii, m. biceps brachii.



Slika 5. Anatomija ramenog zgloba (Izvor: [www. smart-movement.com/tag/rame](http://www.smart-movement.com/tag/rame))

Musculotendinozne ozljede ramena nisu rijetkost u boksu. Uzrokovani su različitim mehanizmima: izravna trauma na ramenu, pad boksača u ringu, traumatična hiperekstenzija ili vanjska rotacija ruke. Ozljede rotacijske manšete uključuju hemoragični subakromijalni burzitis, akutne lezije rotatorne manšete i rupturu subskapularisa. Ruptura velikog prsnog mišića rijetka je ozljeda. Hemoragični subakromijalni burzitis može se liječiti subakromijskim ubrizgavanjem lokalnih anestetika i kortikosteroida. Kirurško liječenje često je potrebno kod ostalih ozljeda rotatorne manšete. Ozbiljnije ozljede ramena u boksu su iščašenja. Prednje iščašenje događa se kada se ruka abducira i eksterno rotira. Postoje i druge vrste iščašenja: stražnja glenohumeralna, akromioklavikularna i sternoklavikularna iščašenja. Većina dislokacija liječi se zatvorenom repozicijom. Prijelomi lopatice, proksimalne nadlaktične kosti i ključne kosti rijetko se viđaju u boksu.

#### 4.1. Luksacije ramena

Luksacija ramena česta je ozljeda. Kašnjenja u dijagnozi i dalje su najveća prepreka optimalnim rezultatima kod pacijenata s ovim problemom. Značajan dio pacijenata

zahtjevat će operaciju, a jedna trećina razvit će dugotrajni artritis ramena. Čak i pacijenti koji su razvili samo jednu epizodu dislokacije mogu razviti dugoročne posljedice.

Glenohumeralni zglob ramena najčešće je iščašeni zglob u ljudskom tijelu. Akutno iščašenje hitna je kirurška intervencija i zahtijeva hitno namještanje. Neuspješno namještanje iščašenog ramena u prva 24 sata nosi rizik da će biti nemoguće postići stabilno zatvoreno namještanje (Hovelius i sur., 1996).

Preko 95% dislokacija glenohumerala je prednje. Nasilna vanjska rotacija u abdukciji izvlači glavu nadlaktične kosti iz glenoidne čahure, a u tom procesu avulira prednje koštane i meke tkivne strukture (Bankart lezija). Kao završni, stražnji dio glave nadlaktične kosti izlazi iz zgloba, često se sudara s prednjim rubom glenoida, stvarajući koštano udubljenje na stražnjoj strani glave humerusa (lezija Hill Sachs) (Hovelius i sur., 1996).

Iskusni terapeut može na licu mjesta prepoznati iščašenje prednjeg ramena. Ruka se obično drži u abdukciji i izvana rotiranom položaju. Dolazi do gubitka normalne konture deltoida, a akromion je istaknut straga i bočno. Sama glava humerusa može se opipati sprijeda.

Detaljnijim pregledom mogu postojati specifična oštećenja kostiju, krvožilnih i živčanih struktura u regiji. Prije pokušaja namještanja važno je zabilježiti neurovaskularni status. Dugoročno se mogu pojaviti i ozljede rotatorne manšete.

Između 14–65% prednjih iščašenja također je povezano s rupturom rotatorne manšete, a učestalost ove komplikacije opet raste u starijih bolesnika. Mnogi autori preporučuju ultrazvučni pregled pacijenata s prvim iščašenjima starijih od 40 godina (Berbig i sur., 1999).

## 4.2. Dijagnostika

Fizički pregled ozlijeđenog ramena za neke je, nažalost, postao pomalo izgubljena umjetnost zbog poteškoća samog pregleda, suptilnosti normalnog atletskog ramena zbog kojih je usporedba sa suprotnom stranom često nepouzdana i sve većeg oslanjanja

na magnetsku rezonancu (MRI) za konačnu dijagnozu. Zabrinjavajuće je što potpuno asimptomatska ramena pokazuju patologiju koja se sportašu sa simptomima može pogrešno pripisati. Sher i suradnici (1995) pokazali su postotak lezija rotatorne manšete od 34% kod dobrovoljaca bez ikakvih simptoma. Miniaci i suradnici(2002) pokazali su da 79% asimptomatskih profesionalnih bejzbolskih bacača ima abnormalnosti glenoidnog labruma. Nadalje, magnetne rezonancije mogu propustiti čak 44% parcijalnih lezija rotatora, dijagnoze koja je uobičajena za bacanje i kretnje ruke iznad ramena (Traughbet i Goodwin, 1992). Stoga, čak i s dostupnim tehnološkim napretkom, i još uvijek postoji uvjerenje da dijagnoza problema kod ramena kod sportaša nastaje pravilnom anamnezom i fizičkim pregledom. Iako je klasično načelo fizikalnog pregleda uspoređivanje simptomatske strane sa suprotnom normalnom stranom, to kod sportaša koji učestalo izvode kretnje iznad glave nije uvijek pouzdano. Postoji niz fizioloških prilagodbi koje se događaju bacačima i ostalim sportašima koji rade ove kretnje koji, iako su asimetrični, nisu patološki. To uključuje hipertrofiju dominantne ruke, kontrakturu fleksije lakta, povećanu vanjsku rotaciju i smanjenu unutarnju rotaciju (King i sur., 1969). Nastojanje stvaranja simetrije kod ovih sportaša može „ispraviti“ fiziološke prilagodbe koje štite gornju ruku i može dovesti do daljnjih problema i disfunkcije.

Kod samog pregleda sportaša postoje određeni očekivani odgovori (i pozitivni i negativni) na diferencijalno usmjereni fizikalni pregled. Tijekom pregleda treba imati na umu jesu li ispunjena očekivanja fizikalnog pregleda (u tom slučaju se pojačava sumnja u točnu dijagnozu) ili ne ispunjavaju očekivanja (u tom slučaju mora se preispitati odgovarajuća dijagnoza). Iako se pristup organizira na temelju simptoma, postoje određeni aspekti fizičkog pregleda koji bi trebali biti ukorijenjeni kod svakog nadležnog ispitivača. Ovisno o razlici, neka od ovih područja naglašavaju se više od drugih. Ipak, posebno kod sportaša „iznad glave“ kod kojih često postoje višestruke patologije i postoji znatno preklapanje mnogih glavnih simptoma,

U pregledu važno je sljedeće:


1. Uvod u pacijenta i letimična procjena općih aspekata. To omogućava ispitivaču da vidi „širu sliku“, da pregleda cijelog pacijenta i da izbjegne pogrešku fokusirajući se preusko na rame.

2. Značajke pregleda kao što su gubitak tonusa mišića, deformacija i prethodni kirurški ožiljci. To je posebno važno kada je glavna pritužba povezana sa slabostima, što može dovesti do niza drugih glavnih simptoma, poput boli i nestabilnosti.
3. Palpacija poznatih anatomskih mjesta. To je ključno za pacijenta koji se žali na bol, ali se također može koristiti i za druge patologije (npr. za dijagnosticiranje lezije rotacijske manšete kod pacijenata koji se žale na slabost).
4. Opseg pokreta (aktivan i pasivan) uz pažljivu dokumentaciju. Ovo je često zanemareno područje pregleda, ali je često ključno otkriće kod sportaša „iznad glave“ s uskim stražnjim kapsulama što dovodi do boli i drugih tegoba.
5. Ispitivanje snage i neurološki pregled. To bi trebao biti dio svakog pregleda ramena kod sportaša.
6. Procjena stabilnosti i mjerenje labavosti. Budući da su labavost i „mikroinstabilnost“ „sjajni imitatori“ na ramenu sportaša, to je presudno za svaki pregled. Nestabilnost može biti temelj mnogih glavnih pritužbi sportaša.
7. Posebni testovi. Ovi testovi mogu biti odlučujući u donošenju ili odbacivanju dijagnoze; poznavanje posebnih testova za svaku dijagnozu razdvaja početnika od naprednog dijagnostičara.
8. Donji udovi i trup. Iako je izvan dosega samog ramena, treba imati na umu da kinetički lanac započinje u nogama i prolazi kroz trup prije nego što dođe do ramena. Problemi u ramenu mogu biti samo manifestacija proksimalnije patologije u lancu koja se mora ispraviti kako bi se sportašu omogućio povratak odgovarajućih performansi.

#### 4.2.1. Testovi

Neerov znak je test koji se izvodi stavljanjem simptomatske ruke u maksimalnu pasivnu fleksiju prema naprijed uz stabilizaciju lopatice (slika 6). Pozitivan test označen je stvaranjem boli. Pokazalo se da je Neerov znak 88,7% osjetljiv na subakromijalni udar i

85% osjetljiv na pucanje rotatorne manšete, ali ima lošu specifičnost (Calis i sur., 2000; MacDonald, Clark i Sutherland, 2000).



*Slika 6. Neerov test*


Hawkinsov testse izvodi postavljanjem nadlaktice pod 90 stupnjeva i savijanjem lakta prema dolje za 90 stupnjeva. Tada ispitivač maksimalno rotira ruku (slika 7). Pozitivan test označen je stvaranjem boli. Pokazalo se da ovaj test odražava kontakt između rotatorne manšete i korakoakromijalnog ligamenta (Krishnan, Hawkins i Bokor, 2004). Pokazalo se da ima osjetljivost 92% na subakromijalni udar i 88% na pucanje rotatorne manšete (MacDonald i sur., 2000).



*Slika 7. Hawkinsonov test*

Znak bolne abdukcije je test koji se izvodi tako da se pacijentu izvede abdukcijaruke samo straga od koronalne ravnine (slika 8). Reprodukcija pacijentovih simptoma boli predstavlja pozitivan znak (Krishnan i sur., 2004; Boublik i Silliman, 1996). Za razliku od znakova Neer i Hawkins, ovaj test ima veću specifičnost nego što ima osjetljivost (Calis i sur., 2000). Ako su ovi znakovi pozitivni, može se ozbiljno sumnjati na subakromijalni utjecaj. Sumnja se može dodatno ojačati Neer testom, posebno ako test postane negativan nakon injekcije.





*Slika 8. Test bolne abdukcije*

Jobeov test izvodi se postavljanjem pacijentovih ruku u područje od 90 stupnjeva u ravnini lopatice, s palčevima usmjerenim prema dolje (slika9). Ova se pozicija drži protiv otpora prema dolje. Ovaj test izolira supraspinatus i pozitivan je kada postoji asimetrična slabost (Yocum, 1983).



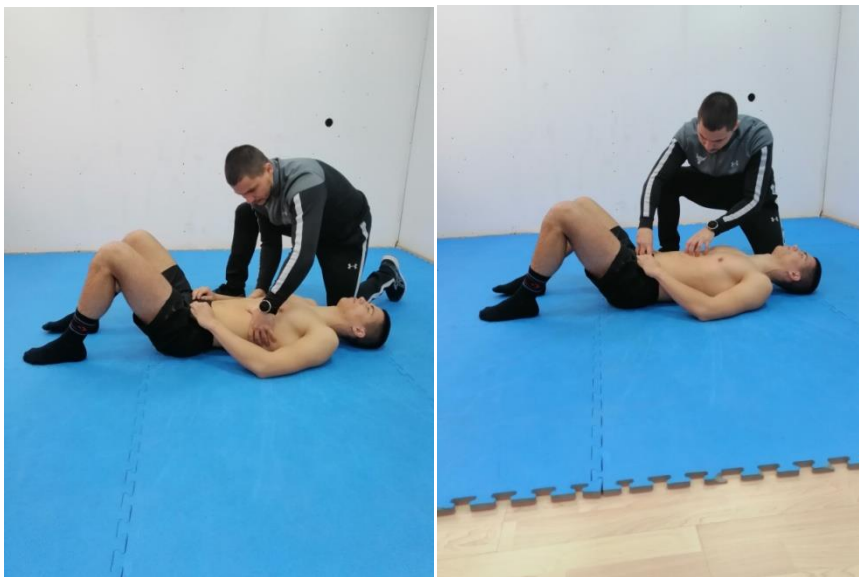*Slika 9. Jobeov test*

#### 4.3. Kineziterapijski program

Bol, tjeskoba, strah i izbjegavanje pokreta prirodne su emocionalne reakcije na nestabilnost ramena, ali nisu nužno povezane s ozbiljnošću strukturnih oštećenja. Uz to, malo je dokaza koji zagovaraju razdoblja imobilizacije nakon traumatskih i atraumatskih iščašenja ramena, a preporučuje se i rano upućivanje na rehabilitaciju kako bi se umirilo i potaknulo normalno funkcioniranje lokomotornog sustava (Paterson i sur., 2010). Kineziterapijski program nakon luksacije ramena dijelimo u četiri faze. Prva faza kineziterapijskog programa sastoji se od aktivacije mišića ramenog zgloba i razgibavanja, te povećanja opsega pokreta u ramenom zglobu. Druga faza sastoji se od jačanja mišića ramena. Treća faza odnosi se na istezanje, jačanje i stabilizaciju ramena. Četvrta faza sastoji se od vježbi specifičnih za boks.

#### 4.3.1. Prva faza kineziterapijskog procesa

Kao što je već navedeno, u prvoj fazi osnovni je cilj osigurati što veći opseg pokreta. Ako se opseg pokreta ne postigne u početku, u kasnijim fazama ga je znatno teže postići. Oticanje i bol mogu smanjiti kretanje u ramenom zglobu, što može trajati prva dva do tri tjedna nakon ozljede. U ovom periodu preporuča se korištenje analgetika, kao što je paracetamol. Isto tako, hlađenje ramenog zgloba s vrećicama leda u trajanju 10 do 15 minuta može smanjiti bol tog zgloba. U ovoj fazi vrlo je važno staviti naglasak na ispravljanje krivog obrasca disanja te educirati klijenta o provođenju dijafragmalnog disanja i povećanja intraabdominalnog tlaka jer ćemo na taj način stabilizirati trup i pridonijeti opsegu pokreta. Pravilno dijafragmalno disanje potrebno je provoditi kroz sve faze kineziterapije i implementirati kasnije u život klijenta jer bez dobrog obrasca disanja nema dobre posture, a bez dobre posture izloženi smo riziku od ponavljanja ozljeda.



*Slika 10. Ispravljanje krivog obrasca disanja*

Ako je početno aktiviranje ramenog zgloba kompromisno, može dovesti do promijenjenih načina regrutiranja mišića što rezultira povećanom boli i nestabilnosti. Što raniji kineziterapijski proces ključan je za oporavak pacijenta. Potrebna je klinička vještina kako bi se utvrdila sigurna zona u kojoj se pacijent osjeća samopouzđano i izvodi pokrete rukom ili promjene položaja zbog kojih se rame osjeća stabilnije. Rano aktiviranje ramenog zgloba ili regrutiranje posturalnih mišića moglo bi pomoći u

ublažavanju boli, kao i u sprječavanju kompenzacijskih strategija i pretjeranom aberantnom aktiviranju mišića. Vježbe za rameni zglob dijele se u 2 kategorije; vježbe zatvorenog i vježbe otvorenog kinetičkog lanca. Vježbe koje uključuju stavljanje težine kroz ruku s rukom fiksiranom na površinu su vježbe zatvorenog lanca, i one olakšavaju kontrakciju ramenog zgloba i deltoidnih mišića, povećavajući time stabilnost zgloba, stimulirajući mišićnu koaktivaciju i propriocepciju (Lephart i Henry, 1996, Kibler, 2001). Vježbe otvorenog kinetičkog lanca izvode se bez oslonca na ruku i povećavaju opterećenje na rameni zglob zbog težine ruke i utjecaja gravitacije. U početku bi se vježbe trebale izvoditi sa stabilnim držanjem tijela i težinom ruke oslonjene na stol, pod ili zid kako bi se potaknula mišićna koaktivacija i stabilnost lopatice bez povećanja smičućih sila preko ramenog zgloba. Takvi položaji također mogu pružiti smjernice i sigurnost pacijentu o tome gdje se rame osjeća stabilnije. Uz to, pokazalo se da vježbe zatvorenog lanca potiču zapošljavanje prsnih mišića i mišića lopatice pa ako je pronađena specifična slabost u srednjem i donjem trapezu i / ili prednjem dijelu serratusa, takve vježbe mogu biti korisne (Cools i sur., 2007). Također treba poticati rane izometrijske vježbe.




*Slika 11. Vježbe zatvorenog kinetičkog lanca*

Opseg pokreta obnavlja se ponavljanjem istezanja i / ili pokreta često pomoću štapa kako bi se postiglo to malo dodatnog pokreta.



*Slika 12. Vježbe istezanja ramenog zgloba i povećanja opsega pokreta s rekvizitima*

U prvoj fazi provode se vježbe unutarnje i vanjske rotacije kojima je cilj kontrolirati bol i upalu uzrokovanu luksacijom. Također, primjenjuju se i vježbe fleksibilnosti i izometričke vježbe s 12 ponavljanja na 30% intenziteta repeticijskog maksimuma (1RM) za zdravo rame.




*Slika 13. Primjer izometričke vježbe za rotatornu manžetu ramena*

### 4.3.2. Druga faza kineziterapijskog procesa


U drugoj fazi kineziterapijskog procesa cilj je vježbama jačanja osigurati bolju mišićnu snagu kako rameni zglob ne bi ostao nestabilan te u budućnosti ponovno bio ozlijeđen. Vježbe se mogu izvoditi u ležećem, sjedećem ili stojećem položaju, ovisno o sposobnosti pacijenta. Najvažnija je snaga mišića rotatorne manšete jer ovi mišići kontroliraju kretnje u ramenu. Isto tako, jačanje mišića koji okružuju i kontroliraju lopaticu također su važna komponenta svakog kineziterapijskog programa rehabilitacije ramena. Lopatica pridonosi opsegu pokreta u ramenu, a također osigurava stabilnu bazu za ruku. Mišići ramena se međusobno koordiniraju kako bi kontrolirali kretnje iznad glave.

Ako pacijenti imaju slabost rotatorne manšete u vanjskom području ili se identificiraju krila lopatice, ležeći položaj preferirani je početni položaj za stabilizaciju trupa i lopatice. S laktom savijenim pod kutom od 90 stupnjeva, od pacijenta se traži da okreće ruku kroz unutarnju i vanjsku rotaciju, rukom oslonjenom na gravitaciju kako bi se pacijent osjećao sigurnije i kako bi se omogućilo pomicanje ruke kroz širok luk rotacije uz poboljšanu kontrolu (slika 14). Nakon što pacijent dobro izvede vježbu, treba je ponavljati do umora. Vremenom se ova vježba postupno čini zahtjevnijom povećavanjem težine ruke, uklanjanjem temeljne potpore ili pomicanjem ruke u sve veće stupnjeve abdukcije. Te se rotacijske vježbe mogu izvoditi ležeći koristeći ručnike kako bi se podnijela težina ruke. Ovaj položaj poboljšava funkciju unutarnjeg dometa rotatorne manšete, ali i zahtijeva razumnu kontrolu lopatice.



### *Slika 14. Vježbe rotacije*

Prethodne studije istraživale su važnost kinetičkog lanca u funkciji ramena i pretpostavljalo se da postoji korelacija između funkcije donjeg i gornjeg ekstremiteta (Kibler, Press, Sciascia, 2006). Stoga, ako je rotatorna manšeta slabo aktivirana i zaposlena pri pokretima, potrebno je osigurati stabilniju bazu kako bi se optimizirao njezin način zapošljavanja. To se može postići početnim fokusiranjem na poboljšanje držanja tijela radi stabilizacije trupa i donjih udova (Jaggi i Alexander, 2017).




*Slika 15. Vježbe unutarnje i vanjske rotacije s elastičnom trakom*

#### 4.3.3. Treća faza kineziterapijskog procesa


U trećoj fazi kineziterapijskog procesa radi se na svjesnosti pokreta u ramenom zglobu i adekvatnoj mišićnoj aktivaciji pri određenom pokretu. Mišići ramena se međusobno koordiniraju kako bi kontrolirali kretnje iznad glave. Kombinacija vježbi vremena pravovremene aktivacije pozitivno utječe na vraćanje pune funkcije mišića ramena. Specijalizirane vježbe pomažu mišićima ramena reagirati na iznenadne sile.





*Slika 16. Vježbe predručenja i odručenja s elastičnom trakom i bučicom*

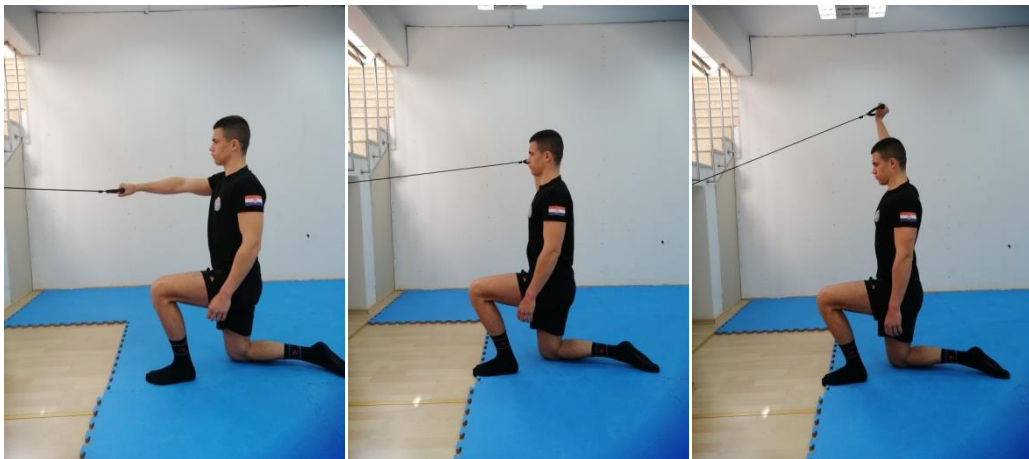
Vježbe za m. deltoideus, m. trapezius i m. serratus anterior izvode se široko u vodoravnoj i dijagonalnoj osi kako bi se dodatno povećao opseg pokreta (ROM) i snaga mišića između 90° i 150° okomito, vodoravno i dijagonalno. Vježbe elastičnog otpora postale su široko primjenjivane i popularne u sklopu rehabilitacijskog procesa (Andersen i sur., 2010.; Brandt i sur., 2013). Glavni razlog za upotrebu elastične trake je taj što je dokazana izvrsna valjanost i pouzdanost ispitivanjem mišića ramena (Andersen i sur., 2016.)



*Slika 17. Primjeri vježbi za aktiviranje rotatorne manšete s elastičnom trakom i loptom*




Nakon što pacijent postigne dobru aktivaciju i ravnotežu mišića rotatorne manšete, treba početi primjenjivati funkcionalne vježbe. Primjeri vježbi mogu uključivati pomicanje lopte u smjeru kazaljke na satu / u smjeru suprotnom od kazaljke na satu na zidu, stabiliziranje lopte na zidu, bacanje i hvatanje, pad i hvatanje, bacanje u metu. Kombinacija kontrole gornjih udova i stabilnosti donjih udova može početi uključivati obrasce regrutiranja mišića. Pokazalo se da su aktivnosti specifične za zadatak učinkovite u kognitivnoj prekvalifikaciji motoričkih obrazaca (van Vliet i Heneghan, 2006). U konačnici, pacijenta treba izazvati da vrati samopouzdanje. U nedostatku samopouzdanja pacijentu prijeti razvoj kompenzacijskih strategija koje povećavaju rizik od ponovne ozljede.



*Slika 18. Vježba stabilnosti za cijelu rotacijsku manšetu*



*Slika 19. Kombinacija kontrole gornjih udova i razvoj propriocepcije*





*Slika 20. Vježbe snage, izdržljivosti i stabilizacije za rameni pojas*

#### 4.3.4. Četvrta faza kineziterapijskog procesa

U završnoj fazi kineziterapijskog procesa provode se vježbe specifične za boks. Završni program jačanja zasnovan je na vraćanju potpune snage i jakosti prije povratka sportskoj aktivnosti, dobroj motoričkoj kontroli i stabilizaciji te osjećaju sigurnosti prilikom izvođenja vježbi te uključuje vježbe usmjerene na sve glavne mišiće ramene skupine uz specifične vježbe kineziterapije ramena. Cilj je što bolje pripremiti rame za

povratak punoj sportskoj aktivnosti. Iz tog razloga provodimo vježbe koje će simulirati boksačke pokrete te na taj način ostvariti najbolji transfer na jačanje mišića ramenog zgloba. U ovoj fazi rade se vježbe s promjenjivim otporom od 75 do 95% od 1RM te se koriste elastične trake s jakim otporom, medicinske loptete ostali slobodni utezi.





*Slike 21-25. Primjeri vježbi specifičnih za boks u zadnjoj fazi kineziterapije*



## 5. Zaključak

Boks je kontaktni sport u kojem ozljede nisu rijetkost. Većina ozljeda zapravo su lakše ozljede kao što su modrice, krvarenja i različita nagnječenja. Od ozbiljnijih ozljeda koje prate boks, svakako treba izdvojiti ozljede glave i ozljede ramenog zgloba. Rehabilitacija i prevencija ozljeda ramena vrijedna su istraživanja jer nemar u rehabilitaciji ramena s prvom dislokacijom može dovesti do ponovljene nestabilnosti ramenog zgloba. Mlađi sportaši općenito, a pogotovo sportaši u kontaktnim sportovima kakav je boks, najviše su pogođeni rizikom nestabilnosti nakon primarne dislokacije prednjeg ramena. Cilj kineziterapije u liječenju nestabilnosti ramena je vratiti bezbolnu i normalnu motoričku kontrolu zahvaćenog ramena uporabom nekoliko različitih tehnika koje se primjenjuju na odgovarajući i pravodoban način prilagođen pojedinačnom ozlijeđenom sportašu. Uspješno liječenje uvelike ovisi o točnoj kliničkoj dijagnozi, identificiranju anatomskih strukturnih nedostataka i abnormalnim obrascima kretanja tako da se programi kineziterapije mogu dizajnirati u skladu s tim. Cilj primarne rehabilitacije akutnog prednjeg ramena je spriječiti dugotrajnu nestabilnost ramenog zgloba.

## 6. Literatura

1. Baker, C. L., Uribe, J. W., & Whitman, C. (1990). Arthroscopic evaluation of acute initial anterior shoulder dislocations. *The American Journal of Sports Medicine*, 18(1), 25-28.
2. Berbig, R., Weishaupt, D., Prim, J., & Shahin, O. (1999). Primary anterior shoulder dislocation and rotator cuff tears. *Journal of shoulder and elbow surgery*, 8(3), 220-225.
3. Bernick, C., & Banks, S. (2013). What boxing tells us about repetitive head trauma and the brain. *Alzheimer's research & therapy*, 5(3), 1-6.
4. Boublik, M., Silliman, J.F. (1996). History and physical examination. In Hawkins, R.J., Misamore, G.W. (eds): *Shoulder Injuries in the Athlete*. New York, *Churchill Livingstone*, pp 9–22.
5. Calis, M., Akgün, K., Birtane, M., Karacan, I., Çalış, H., & Tüzün, F. (2000). Diagnostic values of clinical diagnostic tests in subacromial impingement syndrome. *Annals of the rheumatic diseases*, 59(1), 44-47.
6. Chaabène, H., Tabben, M., Mkaouer, B., Franchini, E., Negra, Y., Hammami, M., ... & Hachana, Y. (2015). Amateur boxing: physical and physiological attributes. *Sports medicine*, 45(3), 337-352.
7. Cools, A. M., Dewitte, V., Lanszweert, F., Notebaert, D., Roets, A., Soetens, B., ... & Witvrouw, E. E. (2007). Rehabilitation of scapular muscle balance: which exercises to prescribe?. *The American journal of sports medicine*, 35(10), 1744-1751.
8. Corrales, G., & Curreri, A. (2009). Eye trauma in boxing. *Clinics in sports medicine*, 28(4), 591-607.
9. Dincer, D. (2006). Injuries of the extremities in boxing . In: Jako P (ed) *Doctors at Ringside*. Hungary: *AIBA publication*, pp. 71 – 90.
10. Gatt, I., Smith-Moore, S., Steggles, C., & Loosemore, M. (2018). The takei handheld dynamometer: an effective clinical outcome measure tool for hand and wrist function in boxing. *Hand*, 13(3), 319-324.
11. Hall, J. G., Allanson, J. E., Gripp, K. W., & Slavotinek, A. M. (2007). *Handbook of Physical Measurements Second Edition: Oxford university press*.

12. Heilbronner, R. L., Bush, S. S., Ravdin, L. D., Barth, J. T., Iverson, G. L., Ruff, R. M., ... & Broshek, D. K. (2009). Neuropsychological consequences of boxing and recommendations to improve safety: a National Academy of Neuropsychology education paper. *Archives of clinical neuropsychology*, 24(1), 11-19.
13. Hovelius, L., Augustini, B. G., Fredin, H., Johansson, O., Norlin, R., & Thorling, J. (1996). Primary anterior dislocation of the shoulder in young patients. A ten-year prospective study. *JBJS*, 78(11), 1677-84.
14. Jako, P. (2009). 12.1 History of Boxing. *Combat Sports Medicine*, 193.
15. Jako, P. (2002). Safety measures in amateur boxing. *British Journal of Sports Medicine*, 36(6), 394-395.
16. Jaggi, A., & Alexander, S. (2017). Suppl-6, M13: Rehabilitation for Shoulder Instability—Current Approaches. *The open orthopaedics journal*, 11, 957.
17. Jordan, B. D., Matser, E. J., Zimmerman, R. D., & Zazula, T. (1996). Sparring and cognitive function in professional boxers. *The Physician and sportsmedicine*, 24(5), 87-98.
18. Kibler, W. B. (2000). Closed kinetic chain rehabilitation for sports injuries. *Physical Medicine and Rehabilitation Clinics*, 11(2), 369-384.
19. Kibler, W. B., Press, J., & Sciascia, A. (2006). The role of core stability in athletic function. *Sports medicine*, 36(3), 189-198.
20. King, J. W., Brelsford, H. J., & Tullos, H. S. (1969). 17 Analysis of the Pitching Arm of the Professional Baseball Pitcher. *Clinical Orthopaedics and Related Research*®, 67, 116-123.
21. Kordi, R., Maffulli, N., Wroble, R. (2008). *Combat Sports Medicine*. London: Springer.
22. Krishnan, S.G., Hawkins, R.J., Bokor, D.J. (2004). Clinical evaluation of shoulder problems. In Rockwood CA, Matsen FA (eds): *The Shoulder*, 3rd ed. Philadelphia, Elsevier.
23. Lephart, S. M., & Henry, T. J. (1996). The physiological basis for open and closed kinetic chain rehabilitation for the upper extremity. *Journal of Sport Rehabilitation*, 5(1), 71-87.
24. Loosemore, M., Knowles, C. H., & Whyte, G. P. (2007). Amateur boxing and risk of chronic traumatic brain injury: systematic review of observational studies. *Bmj*, 335(7624), 809.

25. Loosemore, M., Lightfoot, J., Gatt, I., Hayton, M., & Beardsley, C. (2017). Hand and wrist injuries in elite boxing: a longitudinal prospective study (2005-2012) of the Great Britain Olympic Boxing Squad. *Hand, 12*(2), 181-187.
26. Loosemore, M., Lightfoot, J., Palmer-Green, D., Gatt, I., Bilzon, J., & Beardsley, C. (2015). Boxing injury epidemiology in the Great Britain team: a 5-year surveillance study of medically diagnosed injury incidence and outcome. *British journal of sports medicine, 49*(17), 1100-1107.
27. MacDonald, P. B., Clark, P., & Sutherland, K. (2000). An analysis of the diagnostic accuracy of the Hawkins and Neer subacromial impingement signs. *Journal of shoulder and elbow surgery, 9*(4), 299-301.
28. Martland, H. S. (1928). Punch drunk. *Journal of the American Medical Association, 91*(15), 1103-1107.
29. McKee, A. C., Stein, T. D., Nowinski, C. J., Stern, R. A., Daneshvar, D. H., Alvarez, V. E., ... & Riley, D. O. (2013). The spectrum of disease in chronic traumatic encephalopathy. *Brain, 136*(1), 43-64.
30. Milch, H. (1949). The treatment of recent dislocations. *J Bone Joint Surg Am, 31*, 173-180.
31. Miniaci, A., Mascia, A. T., Salonen, D. C., & Becker, E. J. (2002). Magnetic resonance imaging of the shoulder in asymptomatic professional baseball pitchers. *The American journal of sports medicine, 30*(1), 66-73.
32. Nakayama, M. (1966). Dynamic karate. Palo Alto.
33. Paterson, W. H., Throckmorton, T. W., Koester, M., Azar, F. M., & Kuhn, J. E. (2010). Position and duration of immobilization after primary anterior shoulder dislocation: a systematic review and meta-analysis of the literature. *JBJS, 92*(18), 2924-2933.
34. Piorkowski, B. A., Lees, A., & Barton, G. J. (2011). Single maximal versus combination punch kinematics. *Sports Biomechanics, 10*(01), 1-11.
35. Porter, M. D. (2003). A 9-year controlled prospective neuropsychologic assessment of amateur boxing. *Clinical journal of sport medicine, 13*(6), 339-352.
36. Potter, M. R., Snyder, A. J., & Smith, G. A. (2011). Boxing injuries presenting to US emergency departments, 1990–2008. *American journal of preventive medicine, 40*(4), 462-467.



37. Sher, J. S., Uribe, J. W., Posada, A., Murphy, B. J., & Zlatkin, M. B. (1995). Abnormal findings on magnetic resonance images of asymptomatic shoulders. *The Journal of bone and joint surgery. American volume*, 77(1), 10-15.
38. Traugher, P. D., & Goodwin, T. E. (1992). Shoulder MRI: arthroscopic correlation with emphasis on partial tears. *Journal of computer assisted tomography*, 16(1), 129-133.
39. Van Vliet, P. M., & Heneghan, N. R. (2006). Motor control and the management of musculoskeletal dysfunction. *Manual therapy*, 11(3), 208-213.
40. Zazryn, T. R., McCrory, P. R., & Cameron, P. A. (2008). Neurologic injuries in boxing and other combat sports. *Neurologic clinics*, 26(1), 257-270.
41. Zazryn, T., Cameron, P., & McCrory, P. (2006). A prospective cohort study of injury in amateur and professional boxing. *British journal of sports medicine*, 40(8), 670-674.
42. Zazryn, T. R., Finch, C. F., & McCrory, P. (2003). A 16 year study of injuries to professional boxers in the state of Victoria, Australia. *British journal of sports medicine*, 37(4), 321-324.
43. Yocum, L. A. (1983). Assessing the shoulder. History, physical examination, differential diagnosis, and special tests used. *Clinics in sports Medicine*, 2(2), 281-289.