

Značaj izražaja REELIN I DAB1, kandidatnih gena za prirodene anomalije mokraćnog sustava, tijekom fetalnog i postnatalnog razvoja u čovjeka i miša

Racetin, Anita

Doctoral thesis / Disertacija

2022

Degree Grantor / Ustanova koja je dodijelila akademski / stručni stupanj: **University of Split, School of Medicine / Sveučilište u Splitu, Medicinski fakultet**

Permanent link / Trajna poveznica: <https://um.nsk.hr/um:nbn:hr:171:686726>

Rights / Prava: [In copyright](#)/[Zaštićeno autorskim pravom.](#)

Download date / Datum preuzimanja: **2024-07-05**



Repository / Repozitorij:

[MEFST Repository](#)



SVEUČILIŠTE U SPLITU
MEDICINSKI FAKULTET

ANITA RACETIN, mag. educ. biol. et chem.

**ZNAČAJ IZRAŽAJA *REELIN I DAB1*, KANDIDATNIH GENA ZA
PRIROĐENE ANOMALIJE MOKRAĆNOG SUSTAVA, TIJEKOM
FETALNOG I POSTNATALNOG RAZVOJA U ČOVJEKA I MIŠA**

DOKTORSKA DISERTACIJA

SPLIT, 2022.

SVEUČILIŠTE U SPLITU
MEDICINSKI FAKULTET

ANITA RACETIN, mag. educ. biol. et chem.

**ZNAČAJ IZRAŽAJA *REELIN I DABI*, KANDIDATNIH GENA ZA
PRIROĐENE ANOMALIJE MOKRAĆNOG SUSTAVA, TIJEKOM
FETALNOG I POSTNATALNOG RAZVOJA U ČOVJEKA I MIŠA**

DOKTORSKA DISERTACIJA

SPLIT, 2022.

Doktorska disertacija izrađena je u sklopu HRZZ projekta: “Karakterizacija kandidat gena za kongenitalne anomalije bubrega i urotrakta tijekom razvoja u miša i čovjeka“, voditeljice prof.dr.sc. Katarine Vukojević

Objavljeni znanstveni radovi na kojima se temelji doktorska disertacija

1. **Racetin A**, Filipović N, Lozić M, Ogata M, Larissa G, Kelam N, et al. A Homozygous *Dab1*^{-/-} Is a Potential Novel Cause of Autosomal Recessive Congenital Anomalies of the Mice Kidney and Urinary Tract. *Biomol.* 2021; 11(4):609 (čimbenik odjeka 4.082)
2. **Racetin A**, Jurić M, Filipović N, Šolić I, Kosović I, Glavina Durdov M, et al. Expression and localization of DAB1 and Reelin during normal human kidney development. *CMJ.* 2019; 60 (6): 521-531 (čimbenik odjeka 1.247)

Zahvaljujem se svojoj mentorici, prof. dr. sc. Katarini Vukojević na svim ukazanim prilikama i mogućnosti da idem gdje nikad nisam mislila da ću. I pri tome ne mislim samo na Japan.

Zahvaljujem se svojoj obitelji, posebno roditeljima, na podršci tijekom čitavog školovanja.

Zahvaljujem se svom suprugu koji je vjerovao u mene kad ni ja sama nisam i svojoj maloj Katarini jer mi je omogućila koju prospavanu noć.

Zahvaljujem se kolegama sa Zavoda za anatomiju, histologiju i embriologiju na pruženoj pomoći i podršci.

Sadržaj

Popis oznaka i kratica	1
1 Uvod	4
1.1 Reelin-DAB1 signalni put i fenotip DAB1 ^{-/-} miševa.....	4
1.2 Značaj mišjeg modela u razumijevanju razvoja ljudi	7
1.3 Usporedba građe i funkcije bubrega čovjeka i miša	9
1.3.1 Topografija bubrega	9
1.3.2 Makroskopska građa bubrega	10
1.3.3 Mikroskopska građa bubrega.....	11
1.3.4 Funkcija bubrega	16
1.4 Razvoj bubrega.....	18
1.4.1 Pronephros	18
1.4.2 Mesonephros.....	19
1.4.3 Metanephros	19
1.4.4 Nefrogeneza.....	22
1.5 Kongenitalne anomalije mokraćnog sustava (CAKUT)	23
1.5.1 CAKUT fenotipi	26
1.5.2 Poremećaji broja bubrega	28
1.5.3 Poremećaji veličine i morfologije bubrega.....	28
1.5.4 Poremećaji smještaja bubrega	29
1.5.5 Poremećaji odvodnog sustava	30
1.5.6 Dijagnostika i terapija kongenitalnih anomalija mokraćnog sustava	32
1.5.7 Uzročnici kongenitalnih anomalija mokraćnog sustava	33
1.6 Vrijednost <i>in silico</i> istraživanja.....	36
2 Ciljevi i hipoteze	38
2.1 Ciljevi istraživanja	38
2.2 Hipoteza istraživanja.....	38
3 Materijali i metode	39
3.1 <i>In silico</i> određivanje kandidatnog gena za CAKUT	39
3.2 Etička dozvola.....	39
3.3 Prikupljanje humanih uzoraka.....	40
3.4 Prikupljanje animalnih uzoraka.....	40
3.5 Histokemija i imunofluorescencija	41
3.5.1 Priprema tkiva bubrega za histološku analizu	41
3.5.2 Hematoksilin-eozin bojanje	41
3.5.3 Imunofluorescencijsko bojanje.....	42
3.6 Elektronska mikroskopija.....	42
3.7 Kvantitativna i semikvantitativna analiza podataka.....	42

3.8	Statistički postupci	43
4	Rezultati	44
4.1	Usporedba prostorno-vremenskog izražaja DAB1 i reelin proteina u humanim fetalnim i postnatalnim uzorcima bubrega	44
4.1.1	Ekspresija DAB1 i reelin proteina u bubrezima 13. - 14. razvojnog tjedna.....	44
4.1.2	Ekspresija DAB1 i reelin proteina u bubrezima 15. i 16. razvojnog tjedna	49
4.1.3	Ekspresija DAB1 i reelin proteina u bubrezima 21. - 22. razvojnog tjedna.....	51
4.1.4	Ekspresija DAB1 i reelin proteina u bubrezima 38. razvojnog tjedna	51
4.1.5	Ekspresija DAB1 i reelin proteina u bubrezima 1.5 godine starosti	52
4.1.6	Ekspresija DAB1 i reelin proteina u bubrezima 7. godine starosti	52
4.2	Usporedba prostorno-vremenskog izražaja DAB1 i reelin proteina u embrionalnim bubrezima divljeg tipa i <i>yotari</i> miša.....	53
4.2.1	Ekspresija DAB1 i reelin proteina u bubrezima embrionalnog dana 13.5 (E13.5)	53
4.2.2	Ekspresija DAB1 i reelin proteina u bubrezima embrionalnog dana 15.5 (E15.5)	56
4.3	Usporedba prostorno-vremenskog izražaja DAB1 i reelin proteina u postnatalnim bubrezima divljeg tipa i <i>yotari</i> miša.....	57
4.3.1	Ekspresija DAB1 i reelin proteina u bubrezima 4. dana starosti (P4).....	57
4.3.2	Ekspresija DAB1 i reelin proteina u bubrezima 11. dana starosti (P11).....	60
4.3.3	Ekspresija DAB1 i reelin proteina u bubrezima 14. dana starosti (P14).....	61
4.4	Usporedba promjera bubrega i komponenata nefrona između <i>yotari</i> i divljeg tipa miša	62
4.5	Deskriptivna histološka analiza TEM fotografija	63
5	Rasprava	65
6	Zaključak	70
	Sažetak	71
	Summary.....	72
	Popis literature	73
	Kratka biografija	80

Popis oznaka i kratica

ACE inhibitori (angiotensin converting enzymes inhibitors) – inhibitori angiotenzin konvertirajućeg enzima

Akt – protein kinaza B

ARB inhibitori (angiotensin II receptor blockers inhibitors) – inhibitori blokatora angiotenzin II receptora

ApoER2 – apolipoprotein E receptor 2

ATP (adenosine triphosphate) – adenzin tri fosfat

BB (brush border) – četkasta presvlaka

BM (basement membrane) – bazalna membrana

BMP7 (bone morphogenetic Protein 7) – koštani morfogenetski protein 7

C (capillary) – kapilara

CAKUT (congenital anomalies of the kidney and urinary tract) – kongenitalne anomalije bubrega i urotrakta

CKD (chronic kidney disease) – kronična bubrežna bolest

CNV (copy number variations) – varijacija broja kopija

Crk – proto-onkogen C

CS (carnegie stages) – stadiji razvoja ljudskog embrija

DAB1 – Disabled 1

DCT (distal convoluted tubules) – distalni zavijeni kanalić

DNA (deoxyribonucleic acid) – deoksiribonukleinska kiselina

DNMTA1 (DNA Methyltransferase 1) – DNA metiltransferaza 1

E (embryonic day) – embrionalni dan

EN (endothelium) – endotel

ERK (extracellular signal-regulated kinases) – ekstracelularnim signalima regulirana kinaza

ESKD (end-stage kidney disease) – terminalna bubrežna bolest

FGF2 (fibroblast growth factor 2) – fibroblastni faktor rasta 2

FGFR (fibroblast growth factor receptors) – receptor fibroblasnog faktora rasta

FS (filtration slits) – filtracijske pukotine

G (glomerulus) – glomerul

GA (glutaraldehyde) – glutaraldehid

GDNF (glial cell line-derived neurotrophic factor) – neurotrofni faktor dobiven iz glijalnih stanica

HE (hematoxylin-eosin staining) – hematoksilin-eozin bojanje

HGF (hepatocyte growth factor) – hepatocitni faktor rasta

HRZZ – Hrvatska zaklada za znanost

KIMONO (KIDney of MONofunctional Origin) – monofunkcionalno podrijetlo bubrega

L1 – 1. lumbalni kralježak

L3 – 3. lumbalni kralježak

M (mitochondria) – mitohondrij

MC (mesangium cell) – mezangijska stanica

MAPK (mitogen-activated protein kinase) – protein kinaza aktivirana mitogenom

mTOR (mammalian target of rapamycin) – ciljna molekula rapamicina u sisavaca

N (nuclei) – jezgre

NGS (next-generation sequencing) – sekvencioniranje nove generacije

P (postnatal day) – postnatalni dan

p38 (p38 mitogen-activated protein kinases) – mitogenom aktivirana protein kinaza p38

PBS (phosphate buffer saline) – otopina fosfatnog pufera

PCR (polymerase chain reaction) – lančana reakcija polimerazom

PCT (proximal convoluted tubules) – proksimalni zavijeni kanalić

PE (pedicles) – sekundarni izdanci podocita

PFA (paraformaldehyde) – paraformaldehid

PGK-neo (phosphoglycerate kinase I – neomycin)-fosfoglukokinaza-neomicin

PI3K (phosphoinositide 3-kinase) – fosfoinozitol-3 kinaza

PO (podocytes) – podociti

PTB (phosphotyrosine-binding domain) – fosfotirozin vezujuća domena

PUV (posterior urethral valves) – valva stražnje mokraćne cijevi

T12 – 12. torakalni kralježak

TEM (transmission electron microscope) – transmisijski elektronski mikroskop

TP (tubular pits) – pinocitotski mjehurići

TS (Theiler stages) – mišji embrionalni razvojni stadiji

UPJO (ureteropelvic junction obstruction) – opstrukcija ureteropelvičnog spoja

US (urinary space) – mokraćni prostor

UVJO (ureterovesical junction obstruction) – opstrukcija ureterovezikalnog spoja

VLDLR (very low density lipoprotein receptor) – lipoprotein receptor vrlo niske gustoće

VUR (vesicoureteral reflux) – vezikoureteralni refluks

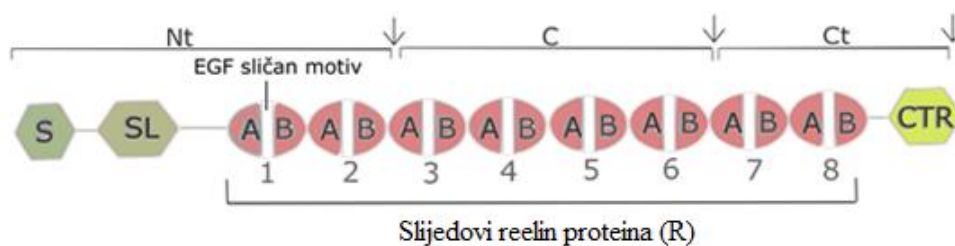
WT1 (Wilms tumor 1) – Wilmsov tumorski protein 1

1 Uvod

U uvodnom dijelu nalazi se kratki pregled do sada prikupljenih informacija o reelin-DAB1 signalnom putu i fenotipu *DAB1* knockout (*yotari*) miša, osnovne informacije o *in silico* istraživanju i značaju mišjeg modela u razumijevanju embrionalnog razvoja i bolesti kod ljudi, te sažeti opisi i usporedbe građe, razvoja i funkcije mišjeg i ljudskog bubrega.

1.1 Reelin-DAB1 signalni put i fenotip *DAB1*^{-/-} miševa

Reelin je izvanstanični glikoprotein kojeg tijekom embrionalnog razvoja izlučuju Cajal Retzius neuroni u marginalnoj zoni neokorteksa, a postnatalno je izlučivan od strane GABAergičnih interneurona. *Reelin (RELN)* gen se transkribira u jezgri, dok translaciju vrše ribosomi vezani za endoplazmatski retikulum, nakon čega se novo-sintetizirani protein post-translacijski modificira u Golgijevom aparatu (1). Nakon sekrecije, metaloproteinaze cijepaju reelin na tri fragmenta, N- i C-terminalne fragmente (Nt, Ct) te centralni fragment (C) (2) (slika 1). Iako najbolji učinak u pokretanju unutarstaničnih signalnih puteva ima protein pune duljine, centralni fragment je ključan za prijenos signala (3).

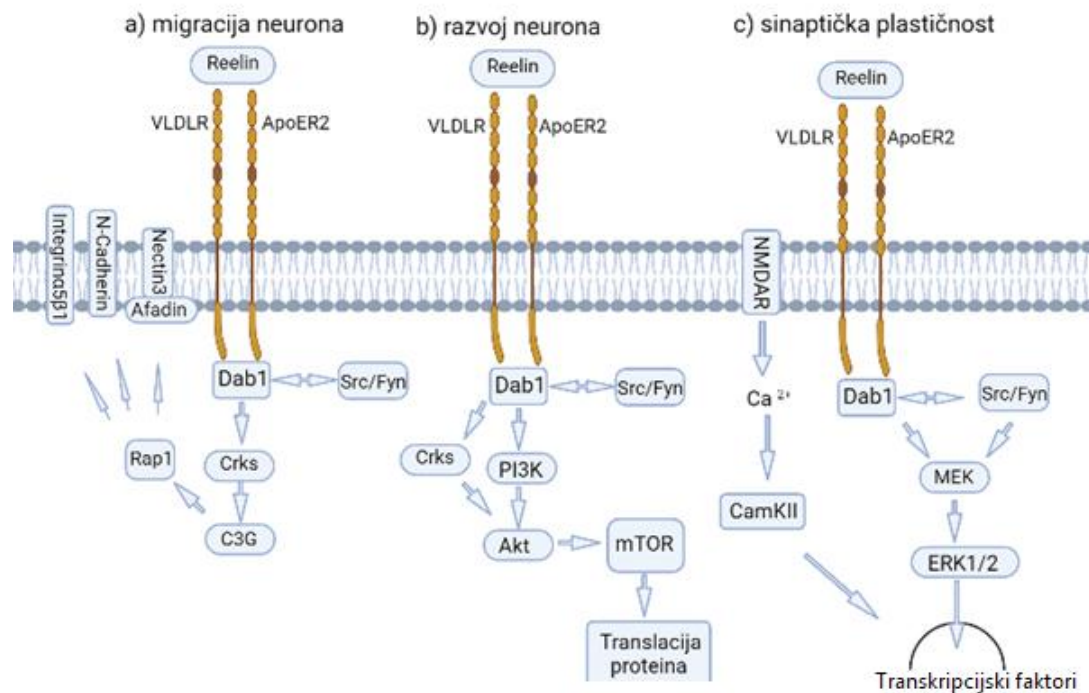


Slika 1. Shematski prikaz reelin proteina i mjesta njegovog cijepanja. Reelin izgrađuju signalni peptidi (S), F spondinu slična domena (SL), 8 uzastopnih slijedova reelin proteina(R) od kojih svaki sadržava epidermalnom faktoru rasta sličan (EGF) motiv, koji razdvaja dvije subdomene A i B, te pozitivno nabijen karboksi-kraj (CTR). Izvanstanične metaloproteinaze cijepaju reelin na specifičnim mjestima (strelice) pri čemu nastaju tri velika fragmenta, N-terminalni (Nt), centralni (C) i C-terminalni (Ct) fragment. Slika je izrađena u Inkscape programu.

Unutar stanica reelin signalizira remodeliranje aktinskog citoskeleta i usmjeravanje prometa unutarstaničnih vezikula (4-6). *Reeler (reelin^{-/-})* miš je preko 50 godina glavni model za

istraživanje struktura središnjeg živčanog sustava, uključujući kore velikog i malog mozga te leđnu moždinu (7). *Reeler* miša karakterizira gubitak ravnoteže i pokretljivosti, hipoplazija malog mozga, te gubitak pravilne laminacije malog i velikog mozga što za posljedicu ima gubitak motoričke koordinacije, tremor i ataksiju (8, 9). Abnormalnosti u *RELN* genu kod ljudi uzrokuju nepravilnu laminaciju mozga, heterotopiju, polimikrogiriju i lizencefaliju. Rezultati najnovijih genetskih istraživanja sugeriraju potencijalnu ulogu reelin glikoproteina u patogenezi shizofrenije, autizma i Alzheimerove bolesti (10-12). Također, dokazano je da inaktivacija *RELN* gena kod dvomjesečnih miševa ne utječe na strukturu kore velikog i malog mozga te takvi miševi razvijaju normalnu motoričku funkciju, što dodatno naglašava važnost ovog gena tijekom embrionalnog razvoja (13). Osim u središnjem živčanom sustavu, ekspresija reelin proteina je dokazana i u hepatocitima, hipofizi i nadbubrežnoj žlijezdi (14), ali njegova uloga se izvan živčanog sustava se tek treba detaljnije razjasniti.

Reelin se u kanonskom putu vezuje za transmembranske receptore VLDLR (very-low density lipoprotein receptor) ili ApoER2 (ApoE receptor 2) na površini stanica, pri čemu dolazi do njihove oligomerizacije, kojom se potiče fosforilacija unutarstaničnog DAB1 (disabled 1) proteina od strane obitelji Src kinaza, kao što su Src i Fyn (15, 16). DAB1 sadrži PTB (phosphotyrosine binding) domenu preko koje se vezuje za NPXY citoplazmatsku domenu lipoproteinskih receptora (17). Nizvodno od ovog kanonskog puta fosforilirani DAB1 može aktivirati niz adaptorskih proteina kao što su fosfoinozitol 3-kinaza (PI3K), proto-onkogen C (Crks), mitozom aktivirana kinaza/ekstracelularnim signalima aktivirana kinaza (MEK/ERK) (18, 19) te na taj način utjecati na različite biološke funkcije tijekom i nakon embrionalnog razvoja (2) (slika 2). Brzo nakon prijenosa signala, E3 ubikvitin ligaza Cullin 5 kompleksa ubikvitinira DAB1, koji se potom proteosomski degradira (20). Osim u citoplazmi prisustvo DAB1 je dokazano i u jezgri, kao i njegov aktivni prijenos preko jezgrine ovojnice (21).



Slika 2 Reelin signalni putevi koji su ključni u regulaciji razvoja i funkcije živčanog sustava. a) Signalni put Reelin/Disabled 1/Crk proto-oncogene/Ras-related protein 1/adhezijske molekule (Reelin/Dab1/Crks/Rap1/adhezijske molekule) kontrolira migraciju neurona i ispravnu laminaciju kore velikog mozga tijekom razvoja. b) Reelin preko Crks adaptorskih proteina i fosfoindzitol-3 kinaza/protein kinaza B/ciljna molekula rapamicina u sisavaca (PI3K/Akt/mTOR) signalnog puta utječe na razvoj i grananje dendrita te na razvoj kralježnice. c) Reelin preko mitogenom aktivirane kinaze/ekstracelularnim signalima aktivirane kinaze (MEK/ERK) signalnog puta utječe na razvoj sinaptičke plastičnosti i učenje kod odraslih sisavaca. Slika je izrađena u Biorender programu.

Uloga reelin-DAB1 signalnog puta do sada je najbolje istražena tijekom procesa razvoja mozga. Poznato je da reelin-DAB1 signalni put kod sisavaca utječe na radialnu migraciju neurona i ispravnu laminaciju neokorteksa, malog mozga i hipokampusa. Osim tijekom razvoja, ovaj signalni put je uvelike značajan i u središnjem živčanom sustavu odraslih sisavaca gdje utječe na maturaciju neurona, formaciju filopodija, rast i grananje dendrita, razvoj kralježnice, razvoj sinaptičke plastičnosti, odnosno utječe na razvoj sposobnosti učenja i pamćenja (22, 23).

Aktivirani DAB1 protein je neophodan za transdukciju reelin signala te *DAB1* knockout životinje (*yotari* i *scrambler*) pokazuju fenotip sličan *reeler* mišu (17). Kod *yotari* miša mutacija se prenosi autosomno recesivno. Ovi mutanti lako su prepoznatljivi po nestabilnom hodu i drhtanju te po ranoj smrti, tijekom perioda dojenja, između 20. i 30. postnatalnog dana

(P20 i P30) (24). Mali mozak homozigotnih životinja je hipoplastičan, te ga karakterizira izostanak folijacije. Može se identificirati molekularni i zrnati stanični sloj, a Purkinjeove stanice su prisutne i u zrnatom sloju i u bijeloj tvari. Laminacija kore velikog mozga i hipokampusa je također narušena (25). Uhvaćene za rep, ove životinje pokazuju refleks stezanja udova, karakteriziran držanjem zajedno prednjih ili stražnjih udova ili sva četiri zajedno, slično položaju šišmiša (25). Čini se da su do P10 *yotari* miševi normalnog ponašanja, ali se promjene u ponašanju mogu opaziti već oko P15 kada se javlja ataksija, tremor, široki stav pri hodu, potezanje stražnjih udova te često prevrtanje na leđa (24). Kod *scrambler* miševa, na testovima sa šipkom i rešetkom, uočen je nedostatak motoričke koordinacije u kombinaciji sa slabijom snagom hvatanja šipke ili mreže (26). Provođenjem testova na otvorenom pokazuju intenzivniji odgovor na smrzavanje, blaži odgovor na dodir i brži odgovor na zvuk. Postoji i poremećaj u čišćenju, prvenstveno stražnjeg dijela tijela, pri pranju lica i normalnom lizanju prednjih šapa (27).

Dakle, *DABI* knockout miševi pokazuju abnormalnosti u ponašanju i građi moždanih struktura slične onima uočenim kod nekih neurorazvojnih poremećaja, kao što su shizofrenija i autizam (17). Kod miševa kod kojih je *DABI* specifično inaktiviran u mozgu (*scrambler* fenotip) uočene su abnormalnosti u ponašanju slične onima kod pacijenata sa shizofrenijom (28). Posmrtno studije su pokazale da je razina *DABI* mRNA značajno smanjena u pojedinim regijama velikog i malog mozga kod autističnih jedinki (29). Endotelno eksprimirani DAB1 protein neophodan je u formiranju krvno-moždane barijere kao i u uspostavljanju pravilne komunikacije između neurona, glija stanica i krvnih žila (30). Najnovija istraživanja su pokazala da je ekspresija DAB1 proteina smanjena kod raka dojke te utječe na regulaciju stanične smrti preko NF κ B/BCL2/Casp-9 signalnog puta (31). Poticanjem ekspresije DAB1 inhibira se adhezija stanica, migracija i invazija stanica raka prostate (32). Također je otkrivena i mutacija *DABI* gena kod raka želuca (28).

1.2 Značaj mišjeg modela u razumijevanju razvoja ljudi

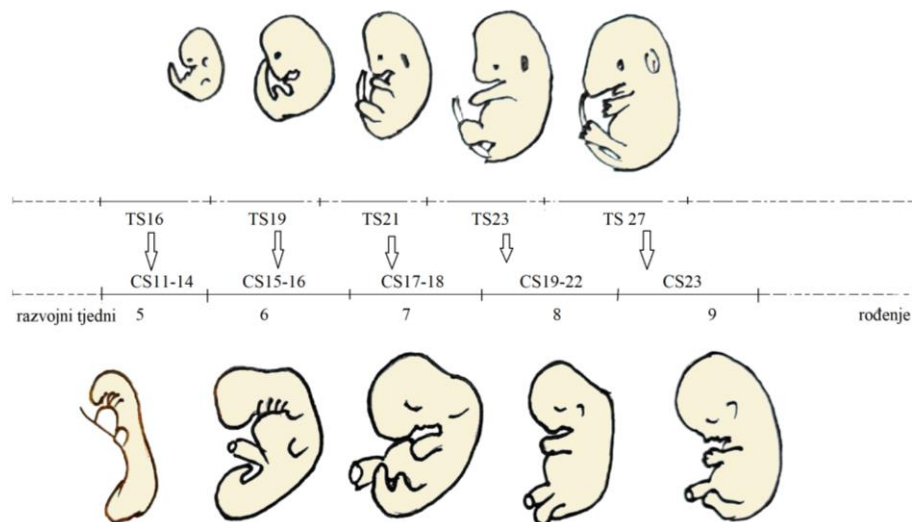
Većina naših saznanja o ljudskoj biologiji, pa tako i o embrionalnom razvoju proizlazi iz studija na miševima, najčešće korištenim laboratorijskim životinjama. Zahvaljujući činjenici da je proces razvoja sisavaca evolucijski konzerviran, moguće je ekstrapolirati saznanja sa mišjeg modela na ljude. 99% ljudskih gena ima svoje ortologe kod miša, zbog čega ove dvije vrste

imaju izrazito sličan razvoj, plan tijela, fiziologiju, ali i mehanizme razvoja bolesti (33). Zahvaljujući opisanim razvojnim stadijima miša (34) i čovjeka (35), moguće je povući vremensku paralelu između razvojnih događaja i struktura između miša i čovjeka (tablica 1, slika 3).

Tablica 1 Vrijeme pojave nekih razvojnih događaja u miša i čovjeka (36).

Razvojni događaj	Miš (GD)	Čovjek (GD)	
Fertilizacija	0	0	
Implantacija	4.5-5	6-12	Prvo tromjesečje
Završetak organogeneze	14	84-98	
Rast fetusa	14-17	99-196	Drugo tromjesečje
Ubrzani rast fetusa	17-rođenje	197-rođenje	
Rođenje	19-21	~294	Treće tromjesečje

*GD- gestacijski dan



Slika 3 Shematski prikaz usporedbe morfološkog razvoja miša i čovjeka. Mišji embrionalni stadiji (Theiler stages, TS) su temeljeni na broju i karakteristikama somita (34). 28 je TS stadija od začeca do rođenja. Stadiji razvoja ljudskog embrija (CS) su opisani od strane Carnegie Institution of Washington i baziraju se na prisustvu razvojnih struktura, a ne na veličini embrija ili broju dana razvoja (36). Slikom je prikazano samo prvih 23 CS koji odgovaraju prvih 60 dana embrionalnog razvoja. Strelice prikazuju točke u kojima su mišji i ljudski embriji u sličnoj fazi organogeneze. Slika je izrađena u Inkscape programu.

Zahvaljujući gore navedenim činjenicama te relativno nezahtjevnim životnim potrebama, maloj tjelesnoj građi, kratkoj gestaciji i brojnom potomstvu, miševi su idealan modelni organizam za istraživanje i opisivanje embrionalnog razvoja i/ili mehanizama za razvoj bolesti kod čovjeka. Brojne su metode koje se zahvaljujući dostignućima genetičkog inženjerstva mogu koristiti za istraživanja funkcija gena, ali jedna od najčešće korištenih metoda je utišavanje (knockout) gena od interesa u mišjem modelu, te proučavanje i opisivanje nastalog fenotipa. Ovako konstruirani modeli su neprocjenjivi u istraživanju i opisivanju razvoja i genetičkih bolesti, te se ovako prikupljeni rezultati nastoje ekstrapolirati na ljude. Postupak konstrukcije knockout životinje je izrazito složen, no obuhvaća neke osnovne korake: izgradnja vektora koji sadrži mutaciju u ciljanom genu, uvođenje vektora u embrionalne matične stanice, izbor staničnih klonova koji su prošli homolognu rekombinaciju s uvedenim vektorom, proizvodnja matičnih stanica mišjih himera te proces razmnožavanja kojim se dobiju homozigotne transgenične životinje (37). Metoda kojom je postignut knockout *DABI* gena u *yotari* mišu korištenom u našoj studiji je PGK-neo kazeta (24). Fosfoglukokinaza (PGK) je eukariotski promotor pod čiji nadzor se stavlja ekspresija gena za neomicin. Ovom kazetom se pravi probir stanica koje su homolognom rekombinacijom dobile gen za neomicin koji stanicama osigurava rezistenciju na toksin difterije. Ovim se postupkom eliminiraju sve one stanice koje nisu prošle homolognu rekombinaciju s unesenim vektorom (24). PGK-neo kazeta je često omeđena LoxP sustavom koji omogućuje kasnije izrezivanje vektora Cre-rekombinazom (38).

1.3 Usporedba građe i funkcije bubrega čovjeka i miša

Iako miš i čovjek imaju sličan plan građe tijela te sličan obrazac razvoja, postoje neke značajne, vrsti specifične razlike, koje je potrebno naglasiti radi boljeg razumijevanja i tumačenja rezultata.

1.3.1 Topografija bubrega

Kod ljudi, bubrezi su smješteni u udubine s lijeve i desne strane kralježnice. Tijekom razvoja bubrezi su smješteni u području zdjelice, a kasnije se pomiču prema gornjem dijelu trbuha (39). Gornji pol bubrega leži u visini 12. prsnog (T12), a donji u visini 3. slabinskog kralješka (L3), dok je hilus bubrega smješten u visini 1. slabinskog kralješka (L1). Desni bubreg je uglavnom

smješten za pola visine kralješka niže od lijevog (40). Položaj bubrega ovisi i o držanju tijela i procesu disanja. Donji pol bubrega je tijekom udisaja u uspravnom stavu oko 3 cm niži nego tijekom izdisaja u ležećem stavu (40). Stalan položaj bubrega održavan je vezivnom ovojnicom i masnom ovojnicom. *Fascia renalis* čini fascijsku vreću koja obavija bubreg, nadbubrežnu žlijezdu i masnu ovojnicu. Volumen masne ovojnice nije stalan te u jako neuhranjenih ljudi može u potpunosti izostati (40). Bubrezi su smješteni u retroperitonealnom prostoru te su gornji polovi ventralno prekriveni nadbubrežnim žlijezdama. Prednja površina desnog bubrega je u doticaju s jetrima i desnim zavojem obodnog crijeva, a uz hilus leže donja šuplja vena i duodenum. Prednja površina lijevog bubrega je u doticaju s želucem, gušteračom i lijevim zavojem obodnog crijeva, a uz hilus prolazi aorta (40).

Bubreg miša je također smješten retroperitonealno, u gornjem srednjem abdomenu. Desni bubreg je smješten blizu desnog reznja jetre dok je lijevi bubreg smješten nešto kaudalnije (41, 42). Gornji pol desnog bubrega smješten je na razini 12. rebra, a lijevog bubrega na razini 13. rebra. Kranijalni pol bubrega je prekriven nadbubrežnom žlijezdom. Bubrezi su okruženi bijelim masnim tkivom u koje su umetnuti paketići smeđeg masnog tkiva (41, 42).

1.3.2 Makroskopska građa bubrega

Bubreg odrasla čovjeka je najčešće dug između 10 - 12 cm, širok 5 - 6 cm i 4 cm debeo, a teži između 120 i 300 g. Desni bubreg najčešće je manji od lijevog (40). Površina bubrega odraslog čovjeka je glatka i prekrivena čvrstom kolagenom ovojnicom, dok je vanjska površina bubrega novorođenčeta, podijeljena na reznjeve žljebovima koji nestaju tijekom razvoja (43). Na bubregu se mogu razlikovati prednja i stražnja površina te široki gornji i šiljasti donji pol. Lateralni rub je konveksan, a medijalni rub je konkavan. Na medijalnom rubu nalazi se hilus kroz koji ulaze i izlaze živci, krvne i limfne žile (40). Tvari koje se moraju izlučiti mokraćom do bubrega dolaze bubrežnom arterijom, dok venska krv odlazi bubrežnom venom. Simpatička inervacija bubrega dolazi preko spleta, *plexus renalis* (40). Limfa iz bubrega otječe limfnim kapilarama u perivaskularnom tkivu. Hilus predstavlja ulaz u bubrežni sinus, šuplji prostor sa svih strana okružen bubrežnim parenhimom, koji postaje vidljiv tek kada se uklone žile, živci, masno tkivo i bubrežna zdjelica (40). Na poprečnom ili uzdužnom presjeku lako se može uočiti srž i kora bubrega. Srž bubrega se sastoji od 7 - 14 piramida čije baze su usmjerene prema površini bubrega, a zaobljeni vršci prema hilusu te provode mokraću prema malim i velikim bubrežnim vrčevima i bubrežnoj zdjelici (40). Bubreg uglavnom sadrži 2 - 3 velika vrča te 8 -

12 malih vrčeva (44). Vrh svake papile je perforiran otvorima 10-25 sabirnih cijevi (44). Kora bubrega leži neposredno ispod vezivne ovojnice i široka je oko 1 cm. Ovoja baze piramida te u srž šalje svoje tračke koji se uvlače između susjednih piramida (40). Svaka piramida sa pripadajućim dijelom kore koji je obavija čini režnjić (lobul). Kod odraslog čovjeka granice između režnjeva nisu jasno vidljive, dok su kod novorođenčeta režnjevi odijeljeni žljebovima koji su makroskopski vidljivi na površini bubrega (44).

Kod miševa, bubrezi mužjaka su u pravilu veći od bubrega ženki, a veličina bubrega ovisi o soju miša (42). Bubrezi miševa su glatke površine, spljošteni dorzoventralno, te slične građe kao i ljudski bubrezi. Jedna od najznačajnijih razlika u odnosu na ljudski bubreg je prisutnost samo jedne bubrežne piramide te odsutnost bubrežnih vrčeva. Naime, mišji bubrezi su unilobularni, a samim time unipapilarni. Papila je duboko izbočena u bubrežnu zdjelicu. Žilno-živčana opskrba i limfna drenaža su slične kao i kod ljudi (41, 42).

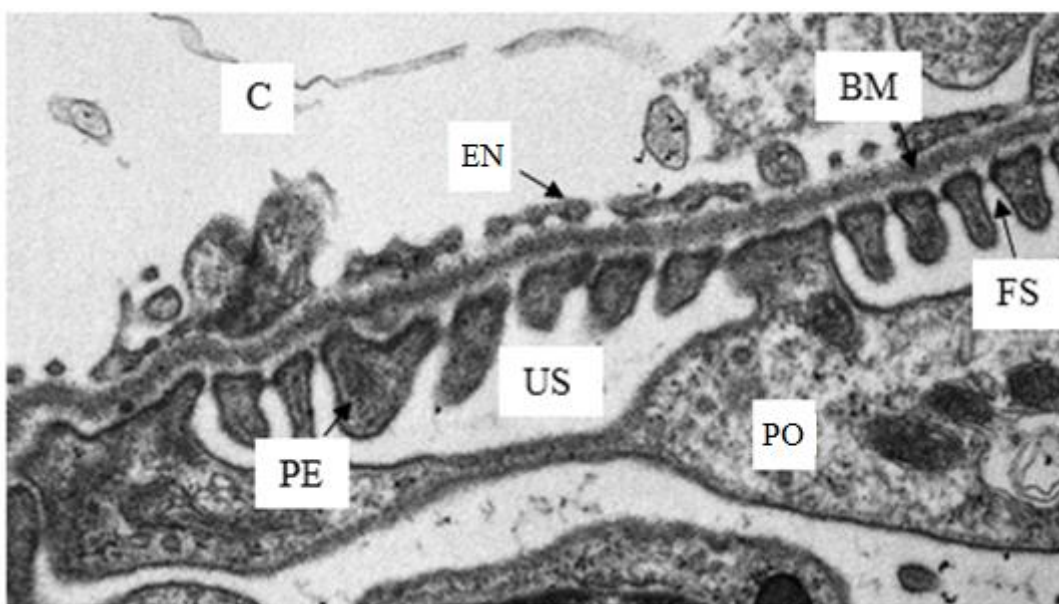
1.3.3 Mikroskopska građa bubrega

Osnovna građevna i funkcionalna jedinica bubrega je nefron. Smatra se da svaki ljudski bubreg u prosjeku sadrži između jednog i dva milijuna nefrona (43). Nefron je građen od bubrežnog tjelešca na koje se nastavljaju kanalići koji se spajaju na sabirne cijevi. Nefroni se obzirom na smještaj dijele na kortikalne koji su smješteni subkapsularno i jukstamedularne koji su smješteni u dubljim regijama kore, na granici sa srži (44). Približno 1/7 svih nefrona su jukstamedularni nefroni koji su se tijekom razvoja prvi diferencirali, a ostali su kortikalni (43).

Bubrežno tjelešce ima promjer oko 200 μ m te je građeno od klupka kapilara (glomerul), okruženog epitelnom Bowmanovom ovojnicom koja ima dvije stijenke: unutarnji ili visceralni list koji priliježe uz glomerul i vanjski ili parijetalni list (40, 43). U šuplji prostor između dvaju listova (mokraćni ili interkapsularni prostor) ulijeva se primarna mokraća koja struji prema mokraćnom polu bubrežnog tjelešca na koji se nastavlja proksimalni zavijeni kanalić (PCT). Na distalnom kraju bubrežnog tjelešca nalazi se tzv. žilni ili vaskularni pol na kojem ulaze dovodne, a izlaze odvodne arteriole (40, 43). Promjer dovodne arteriole je veći od promjera odvodne arteriole (44).

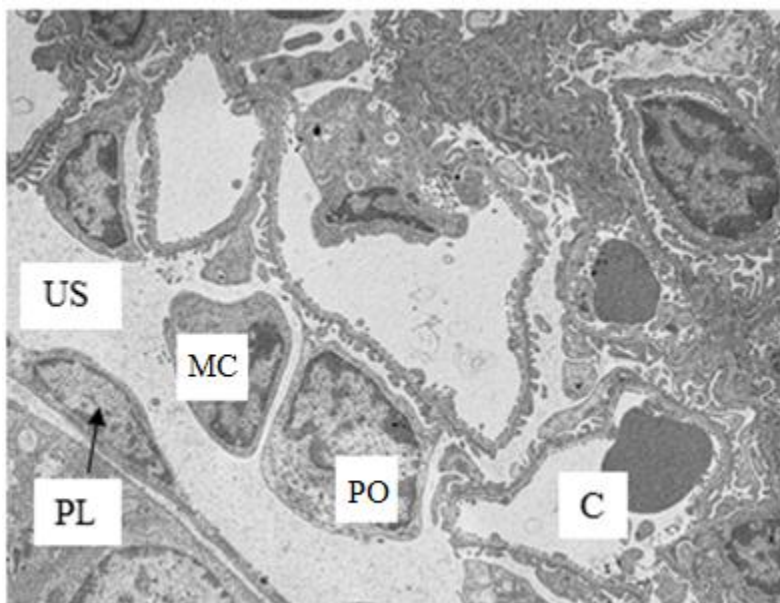
Kapilare glomerula imaju fenestrirani endotel s vanjske strane obložen sekundarnim izdancima podocita koji čine filtracijske pukotine (43) (slika 4). Podociti su specijalizirane epitelne stanice stelatnog oblika koje čine visceralni list Bowmanove ovojnice, a koje su od krucijalnog značaja

za održavanje normalne funkcije bubrega. Od trupa stanice odvaja se nekoliko primarnih izdanaka, a svaki od njih ima mnogobrojne sekundarne izdanke (nožice) koji obavijaju kapilare i dotiču bazalnu membranu na pravilnim razmacima od 25 nm (43). Bazalna membrana je troslojna, oko 0.1 μm debela, filtracijska barijera koja odjeljuje mokraćni prostor od krvi u kapilarama, a nastala je stapanjem bazalnih lamina kapilara i podocita. Građena je od središnjeg gustog sloja *laminae densae* (mreža kolagenih vlakana tipa IV i laminina) te unutarnjeg i vanjskog svjetlijega sloja, *laminae rarae internae* i *laminae rarae externae* (građene od fibronektina) (43).



Slika 4 Elektronskomikroskopski prikaz filtracijske barijere. Filtracijska barijera građena je od fenestriranog endotela (endothelium, EN), kapilare (capillary, C), bazalne membrane (basement membrane, BM) koja dijeli krv od mokraćnog prostora (urinary space, US), te sekundarnih izdanaka (pedicles, PE) podocita (podocytes, PO) između kojih se nalaze filtracijske pukotine (filtration slits, FS). Povećanje 15 000 \times . Transmisijski elektronski mikroskop (JEM JEOL 1400, Japan).

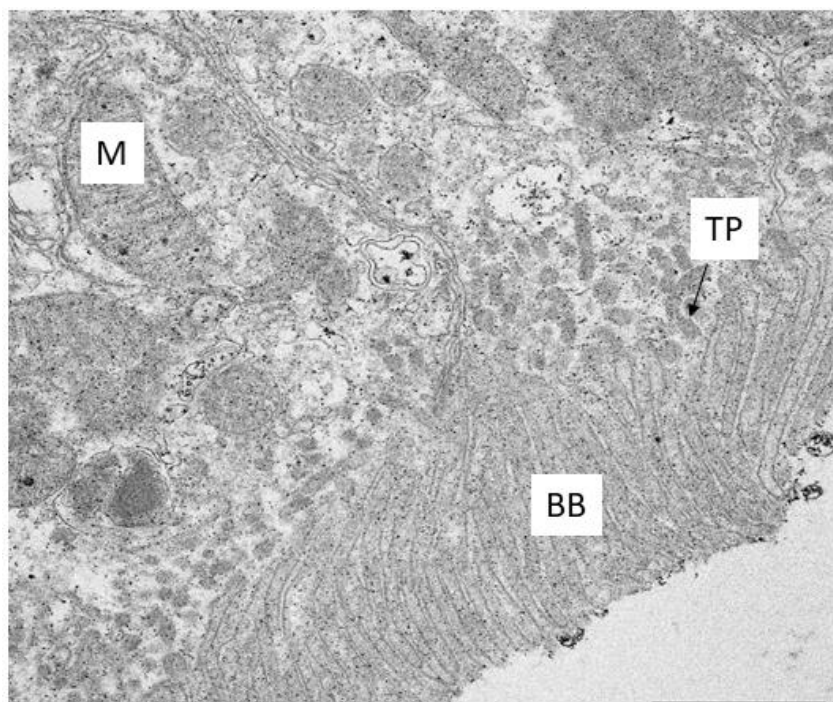
U prostoru između susjednih kapilara u glomerulu smještene su intraglomerularne mezangijske stanice koje prijanjaju uz stijenke podocita i endotelne stanice (40, 43) (slika 5). Ove stanice imaju sposobnost kontrakcije i sadrže receptore za angiotenzin II. Kad se receptori aktiviraju glomerularni protok je smanjen. Mezangijske stanice imaju različite funkcije: pružaju glomerulu strukturnu potporu, sintetiziraju međustaničnu tvar, endocitozom uklanjaju molekule zadržane unutar bazalne membrane (43).



Slika 5 Elektronskomikroskopski prikaz glomerula. Na slici su vidljive mezangijske stanice (mesangium cell, MC) i podociti (podocytes, Po), lumen kapilare (capillary, C), mokraćni prostor (urinary space, US), te parijetalni list Bowmanove ovojnice (parietal layer, PL). Povećanje 1500 ×. Transmisijski elektronski mikroskop (JEM JEOL 1400, Japan).

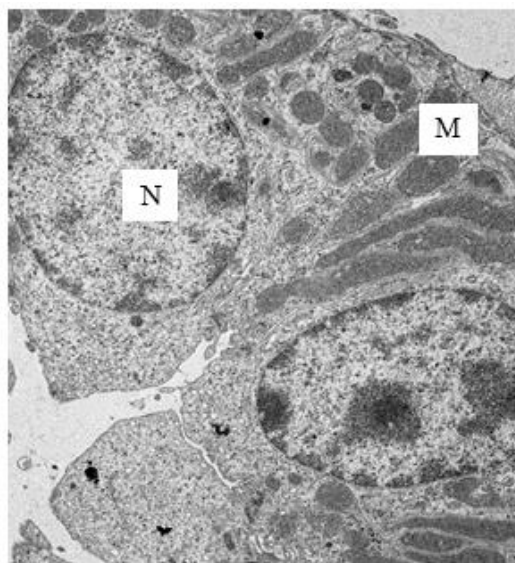
Na vaskularnom polu, između dovodne i odvodne arteriole nalaze se ekstraglomerularne mezangijske stanice. Ove stanice pripadaju jukstaglomerularnom aparatu bubrega, zajedno sa *macula densa*, dijelom distalnog zavijenog kanalića (DCT) koji dodiruje bubrežno tjelešce, te sa epiteloidnim stanicama dovodne arteriole, tzv. Jukstaglomerularnim stanicama (40, 43).

Stijenke bubrežnih kanalića prekrivene su jednoslojnim epitelom čija visina je u različitim dijelovima kanalića varijabilna, ali uvijek zadržava tipične značajke transportnog epitela (40). Stanice PCT sadrže srednje visok kubični epitel s dugim trepetljikama koje čine četkastu presvlaku, te mnogobrojne mitohondrije uz bazalnu membranu koji upućuju na visoku metaboličku aktivnost i potrebu za proizvodnjom ATP-a (45) (slika 6). Stanice PCT su velike te svaki poprečni presjek sadržava samo 3 - 5 okruglih jezgara. Citoplazma je acidofilna te u svom apikalnom dijelu, između polazišta trepetljika (mikrovili), sadrži mnogobrojne pinocitotske mjehuriće koji se dovode u vezu sa sposobnošću stanica da apsorbiraju makromolekule (40) (slika 6).



Slika 6 Elektronskomikroskopski prikaz dijela proksimalnog zavijenog kanalića. Vidljivo je prisustvo mnogobrojnih izduženih mitohondrija (mitochondria, M) zbog velikih energetske potrebe stanice, pinocitotskih mjehurića između baza trepetljika (tubular pits, TP), te četkaste presvlake (brush border, BB). Povećanje 15 000 ×. Transmisijski elektronski mikroskop (JEM JEOL 1400, Japan).

Na PCT se nastavlja Henleova petlja koja se sastoji od debelog i tankog dijela silaznog kraka te tankog i debelog dijela uzlaznog kraka. Stanice debelih dijelova građom su slične stanicama DCT, dok stanice tankih dijelova imaju pločasti epitel s jezgrama izbočenim u lumen (43). Jukstamedularni nefroni imaju jako duge Henleove petlje koje se protežu duboko u srž, a sastoje se od kratkih silaznih i uzlaznih debelih dijelova te dugih silaznih i uzlaznih tankih dijelova. Za razliku od njih, kortikalni nefroni imaju jako kratke tanke silazne dijelove kraka te nemaju tankih uzlaznih dijelova (43). DCT ima visok kubični epitel s bazolateralnim interdigitacijama. Stanice DCT su plosnatije i manje od stanica PCT, te nemaju četkastu prevlaku ni apikalne pinocitotske mjehuriće (40, 43) (slika 7).



Slika 7 Elektronskomikroskopski prikaz dijela distalnog zavijenog kanalića. Na slici je vidljiv izostanak četkaste prevlake i apikalnih pinocitotskih mjehurića te prisustvo mnogobrojnih mitohondrija (mitochondria, M) i jezgri (nuclei, N). Povećanje 5 000 ×. Transmisijski elektronski mikroskop (JEM JEOL 1400, Japan).

DCT jednim dijelom priliježe uz žilni pol bubrežnog tjelešca pri čemu mu stanice postaju cilindrične s blisko poredanim jezgrama. Taj promijenjeni dio DCT se naziva *macula densa* te je sastavni dio jukstaglomerularnog aparata (40, 43). Iz DCT mokraća se ulijeva u sabirne cjevčice koje se udružuju u veće ravne sabirne cijevi. Sabirne cjevčice su obložene kubičnim epitelom i promjera su oko 40 μm, dok su veće sabirne cijevi obložene cilindričnim epitelom te promjera i do 200 μm (43). Epitel sabirnih cijevi sadrži dvije vrste stanica, glavne i umetnute ili interkalirane stanice. Glavne stanice imaju manje organela u citoplazmi te se na preparatima boje blijedo, dok su interkalirane stanice tamnije obojene (43).

Bubreg se krvlju napaja iz bubrežne arterije koja se prije ulaska u organ podijeli na dva ogranka. Jedan odlazi u prednji, a drugi u stražnji dio bubrega. Još u hilusu se ti ogranci granaju formirajući interlobarne arterije koje se zavlache između bubrežnih piramida (43). Na granici kore i srži te se arterije granaju na *arteriae arcutae* od kojih se pod pravim kutom odvajaju interlobularne arterije koje prolaze okomito kroz koru prema bubrežnoj ovojnici (43). Od interlobularnih arterija odvajaju se dovodne arteriole koje dovode krv u glomerul. Iz njih krv odlazi u odvodne arteriole se koje ponovno granaju te čine peritubularnu kapilarnu mrežu koja krvlju opskrbljuje proksimalne i distalne zavijene kanaliće (43). Odvodne arteriole jukstamedularnih nefrona daju duge tanke kapilare, *vasa recta*, dok kapilare vanjskog dijela

kore i ovojnice čine *venae stellatae* koje se prazne u interlobularne vene. Iz njih se krv ulijeva u *venae arcuatae* te dalje u interlobarne vene koje se spajaju u bubrežnu venu kojom krv napušta bubreg (43). Između bubrežnih kanalića te krvnih i limfnih žila nalazi se intersticij koji zauzima vrlo mali volumen kore, ali mu se količina povećava u srži. Intersticij sadrži malo vezivnog tkiva s fibroblastima, kolagenim vlaknima i proteoglikanima. Žljezdane stanice u srži nazivaju se intersticijske stanice (43).

Bubrezi miša sveukupno sadrže oko 14 000 nefrona (42). Mikroskopska građa bubrega miša uvelike je slična mikroskopskoj građi bubrega čovjeka. Najznačajnija razlika je u smanjenom promjeru kanalića i glomerula (~73 μm) dok je bazalna membrana debela između 80 i 200 nm. Miševi imaju puno veći broj jukstamedularnih nefrona u odnosu na kortikalne (3:1) (42). Za razliku od ljudi, normalna je pojava kubičnih stanica u parijetalnom listu Bowmanove ovojnice uz pločaste stanice građen i od kubičnih stanica, pogotovo kod mužjaka. Također, proksimalni zavijeni kanalići mužjaka često sadrže vezikule čija funkcija još nije u potpunosti razjašnjena, ali se smatra da je povezana s pinocitotskom aktivnosti stanica PCT (42).

1.3.4 Funkcija bubrega

Osnovna funkcija bubrega je filtriranje krvi i uklanjanje produkata metabolizma i štetnih tvari unesenih iz okoliša te reapsorpcija tvari neophodnih tijelu natrag u krv (45). Kod odraslih ljudi protok krvi kroz oba bubrega iznosi 1,2 - 1,3 L u minuti, što znači da sva krv u tijelu prolazi kroz bubrege svake 4 - 5 minuta (43). Bubrežno tjelešće djeluje kao filter koji dnevno filtracijom krvi proizvede i do 180 L primarne mokraće (primarnog ili glomerularnog filtrata). Sastav primarnog filtrata je vrlo sličan sastavu krvne plazme ali ne sadržava makromolekule čija je molekularna masa veća od 70 kDa (43). Glomerularni filtrat nastaje kao posljedica razlike između hidrostatskog tlaka krvi te koloidnoosmotskog tlaka plazme i hidrostatskog tlaka tekućine u Bowmanovoj ovojnici (43, 45). Sustavom kanalića se najveći dio proizvedenog filtrata reapsorbira natrag u krv, ovisno o potrebama tijela, te se u konačnici dnevno proizvede oko 2 L sekundarne mokraće (40, 44). Mokraćom se iz tijela eliminiraju štetni produkti metabolizma kao što su urea, kreatinin, mokraćna kiselina, te ostale supstance koje su unesene u organizam, kao što su droge i lijekovi (44, 45).

Primarna mokraća iz bubrežnog tjelešca ulazi u proksimalni zavijeni kanalić u kojem započinje apsorpcija tijelu potrebnih tvari natrag u krv (43). Stanice PCT apsorbiraju iz filtrata svu glukozu i aminokiseline, peptide, vitamine te oko 85% vode i natrijeva klorida te fosfat i kalcij.

Voda prolazi pasivno difuzijom u smjeru osmotskog gradijenta, dok se glukoza, aminokiseline i ioni apsorbiraju aktivnim transportom (43-45). Henleova petlja također sudjeluje u zadržavanju vode u tijelu te doprinosi stvaranju hipertonične mokraće. Tanki dio silaznog kraka je propustan za vodu, ali je cijeli uzlazni krak nepropustan te u svom debelom dijelu izlučuje natrijev klorid aktivnim prijenosom (43). U distalnom kanaliću se uz prisustvo aldosterona odvija izmjena iona, apsorbira se natrij, a izlučuje kalij. Ovim se mehanizmom regulira ukupna količina soli i vode u tijelu. Također, stanice DCT u mokraću izlučuju i vodik i amonijeve ione čime se održava acidobazna ravnoteža u krvi (43). *Macula densa* distalnog kanalića je osjetljiva na ionski sadržaj i volumen vode u tekućini kanalića te stvara molekularne signale koji potiču izlučivanje renin enzima u krvotok (43, 45). Renin izlučuju jukstaglomerularne stanice, promijenjene glatke mišićne stanice *tunicae mediae* dovodne arteriole. Renin potiče formiranje inaktivnog angiotenzin I čijim prekrajanjem nastaje angiotenzin II. Angiotenzin II utječe na povišenje krvnog tlaka sužavanjem arteriola i poticanjem izlučivanja hormona aldosterona iz kore nadbubrežne žlijezde (43, 45). Aldosteron djeluje na stanice distalnih kanalića potičući apsorpciju iona natrija i klora, a posljedično i vode iz glomerularnog filtrata čime se povećava volumen krvne plazme, tj. povisuje se krvni tlak (43, 45). Sabirne cijevi također imaju ulogu u koncentriranju mokraće jer su pod utjecajem arginin vazopresina ili antidiuretskog hormona kojeg izlučuje neurohipofiza. Antidiuretski hormon se izlučuje ukoliko opadne unošenje vode čime epitel sabirnih cijevi postaje propustan za vodu te se ona apsorbira iz filtrata natrag u kapilare i na takav način ostaje u tijelu (43, 45). Dakle, uz izlučivanje štetnih i stranih tvari iz dijela, bubrezi imaju funkciju i u održavanju acido-bazne ravnoteže u tijelu, održavanju stalne koncentracije vode i elektrolita, reguliranju krvnog tlaka, sekreciji hormona, proizvodnji renina, eritropoetina, kalcitriola, i dr. (45).

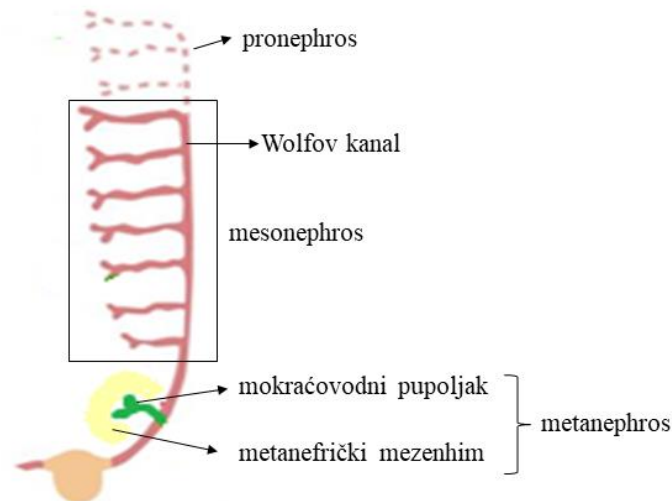
Funkcija bubrega miša odgovara funkciji bubrega čovjeka. Bubrezi miša dnevno proizvedu 0,5 - 1 mL mokraće. Mokraća miša je koncentriranija od mokraće čovjeka zbog složenije vaskulature bubrega te većeg broja jukstamedularnih nefrona u odnosu na kortikalne, čije izrazito duge Henleove petlje doprinose stvaranju visoko koncentriranog urina. Proteinurija i kreatinurija se mogu normalno javiti, pogotovo kod mužjaka, ali ova pojava ovisi i o soju miša (42).

1.4 Razvoj bubrega

Razvoj bubrega kod sisavaca uključuje izmjenu triju generacija bubrega čiji se razvoj vremenski djelomično preklapa (46) (slika 8.). Bubrezi se razvijaju iz intermedijarnog mezoderma u kranio-kaudalnom smjeru, a sam razvoj je reguliran međusobnim djelovanjem velikog broja signalnih molekula čiji je pravilan prostorni i vremenski izražaj od ključne važnosti za pravilan razvoj. Razvoj bubrega započinje oko 4. tjedna embrionalnog razvoja te uključuje izmjenu pronephrosa, mesonephrosa i metanephrosa, čijim rastom i sazrijevanjem nastaje konačan bubreg (46). Razvoj bubrega kod čovjeka i miša odvija se istim slijedom ali se različitim vremenskim obrascem pojave i regresije prijelaznih oblika bubrega, s obzirom da gestacija kod ljudi u prosjeku traje 40 tjedana, a kod miša 20 dana (46).

1.4.1 Pronephros

Pronefros se kod ljudi razvija oko embrionalnog dana 20. - 22. (E20 – E22), a kod miša oko E8 (46). Pronefros se sastoji od 7 - 10 nakupina stanica (nefrotoma) (39). Od gornjih nefrotoma nastaju kanalići koji su svojim proksimalnim krajem otvoreni u *coelom*, dok se distalni kraj ulijeva u pronefrički kanal. Broj kanalića varira ovisno o vrsti, a kod ljudi obično bude 6 - 10 parova (46). Pronefros predstavlja nefunkcionalni prijelazni organ koji se razvija u vratnoj regiji te daje osnovu za razvoj nefričkog (Wolfvog) kanala. Wolfvog kanal se izdužuje te se kaudalnim dijelom otvara u kloaku, istovremeno potičući formiranje kanalića iz okolnog mezonefričkog mezenhima (slika 8). Regresija pronefrosa se kod ljudi događa oko E25, a kod miša oko E9 (46).



Slika 8 Shematski prikaz izmjene triju generacija bubrega. Tijekom razvoja, pronephros se prvi pojavljuje te se njegova regresija preklapa s pojavom mesonephrosa. Na kaudalnom kraju Wolfovog kanala dolazi do indukcije mokraćovodnog pupoljka u okolni metanefrički mezenhim čime započinje proces formiranja metanephrosa. Slika je izrađena u Inkscape programu.

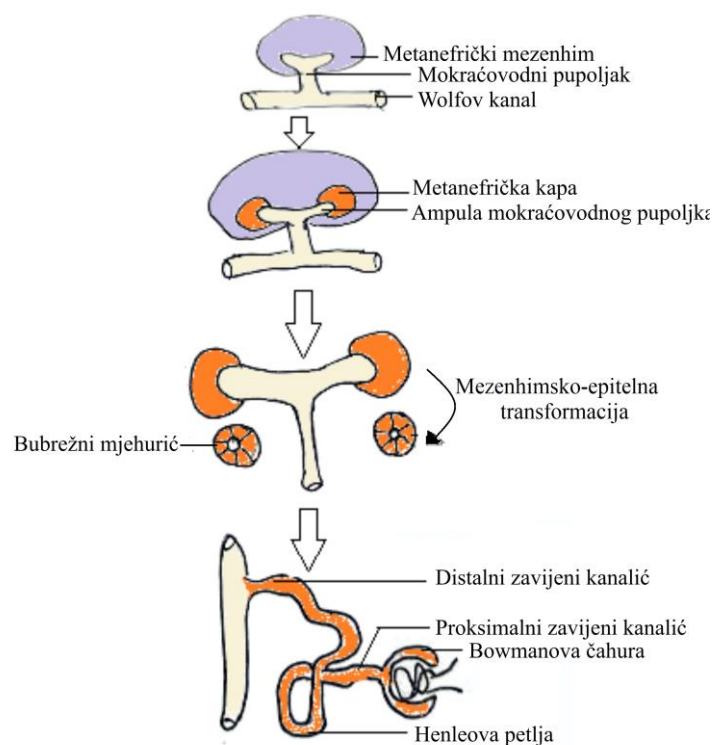
1.4.2 Mesonephros

Razvoj mesonephrosa započinje paralelno s regresijom pronephrosa, kod ljudi tijekom 4. tjedna razvoja, a kod miša oko E9 (39) (slika 8). Mesonephros se razvija u torako-lumbalnom dijelu kralježnice, u kranio-kaudalnom smjeru. Čine ga Wolfov kanal i jednostavni mezonefrički nefroni koji po prvi put tijekom razvoja vrše filtraciju krvi, između 6. i 10. tjedna razvoja. Kod ljudi se može razviti i oko 40 nefrona (46). Dok se kaudalni nefroni formiraju, kranijalni već prolaze kroz proces regresije, te čitav mesonephros kod ljudi iščezne do kraja trećeg mjeseca razvoja, a kod miša do E14 (39, 46). Tubuli kaudalnih nefrona se nikada ne povežu s Wolfovim kanalom te samim time ostaju nefunkcionalni. Kod mužjaka (tj. muškaraca) Wolfov kanal ne nestaje u potpunosti već sudjeluje u formiranju spolnog sustava, točnije ejakulacijskog kanala (39, 46).

1.4.3 Metanephros

Razvoj metanephrosa započinje dok je mesonephros još uvijek prisutan, kod ljudi tijekom 4.-5. tjedna razvoja, a kod miša oko E11. - 11.5 (39, 46) (slika 8). Kod ljudi metanefros započinje funkcionirati oko 12. tjedna razvoja (39). Metanephros se razvija iz dviju osnova: epitelnog mokraćovodnog pupoljka koji nastaje iz kaudalnog dijela Wolfovog kanala te metanefričkog

mezenhima (slika 9). Uzastopnim grananjem mokraćovodnog pupoljka nastaje osnova za razvoj odvodnog sustava: sabirnih cijevi, malih i velikih bubrežnih vrčeva, bubrežne zdjelice te uretera, dok se iz metanefričkog mezenhima razvijaju nefroni (39, 46). Metanefrički mezenhim potiče indukciju i prodiranje mokraćovodnog pupoljka koji prolazi kroz seriju uzastopnih grananja dok ampula mokraćovodnog pupoljka stimulira okolne stanice mezenhima na kondenzaciju i formiranje metanefričke kape, čime započinje proces nefrogeneze (39, 46, 47). Ostale mezenhimske stanice daju osnovu za razvoj intersticija, mezangijskih stanica te glomerularnih krvnih žila (46).



Slika 9 Shematski prikaz procesa razvoja metanephrosa. Razvoj metanephrosa započinje indukcijom mokraćovodnog pupoljka iz kaudalnog dijela Wolfovog kanala te invazija u okolni metanefrički mezenhim. Kao odgovor na signale iz mokraćnog pupoljka, metanefrički mezenhim se kondenzira oko ampule pupoljka, formirajući metanefričku kapu čije stanice prolaze kroz proces mezenhimsko-epitelne transformacije formirajući bubrežni mjehurić. Kao odgovor na signale iz metanefričkog mezenhima, mokraćovodni pupoljak se grana dajući osnovu za razvoj odvodnog sustava bubrega. Slika je izrađena u Inkscape programu

Prema nekim autorima razvoj metanephrosa kod čovjeka se može podijeliti na četiri perioda (46, 48). Prvi period započinje oko 4. - 5., a završava oko 14. - 15. tjedna razvoja (48). Tijekom

prvog perioda dolazi do intenzivnog dihotomskog grananja ampule mokraćovodnog pupoljka u kranio-kaudalnom smjeru čime se formira osnova za razvoj sustava sabirnih cjevčica, dok proces nefrogeneze još nije započeo. Nakon što je mokraćovodni pupoljak prošao kroz 3 - 5 serija grananja započinje diferencijacija nefrona te se prvi nefroni kod čovjeka pojavljuju oko 8. - 9. tjedna razvoja, a kod miša oko E13 (46, 48, 49). Diferencirani nefroni se spajaju na bilo koju dostupnu ampulu, bez obzira koje je generacije grananja. Svakom novom diobom ampula jednim ogrankom potiče stvaranje novog nefrona dok je stari pričvršćen na drugom ogranku (46). Ukoliko se ampula prebrzo dijeli, moguće je da diferencijacija nefrona izostane. Na kraju prvog perioda svaka ampula je prošla kroz 15 generacija grananja. Oko 10. - 12. tjedna razvoja u bubregu je moguće uočiti bubrežnu zdjelicu, velike i male bubrežne vrčeve (46).

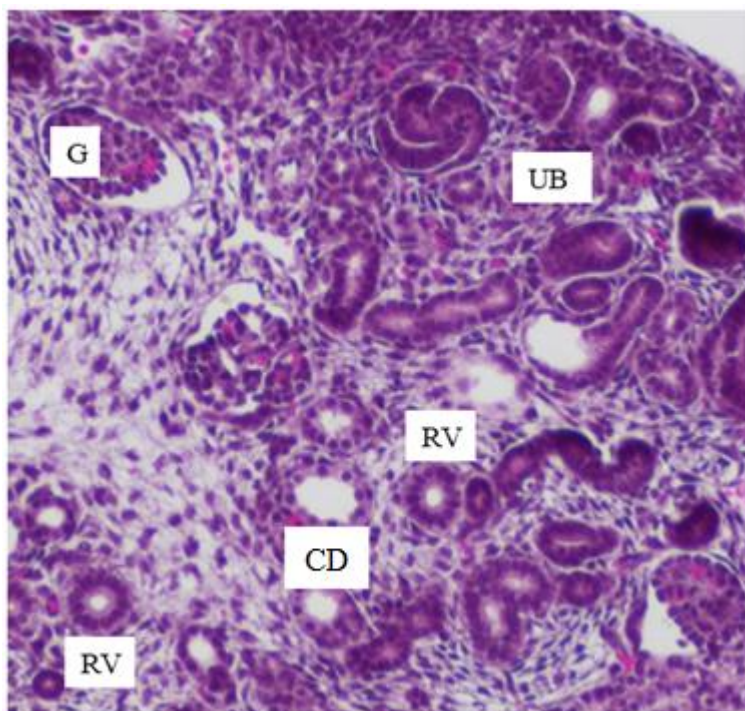
Drugi period započinje oko 14. - 15. i traje do 20. - 22. razvojnog tjedna (48). Tijekom ovog perioda ampula se rijetko grana i iako već ima na sebi prihvaćene nefrone, može inducirati nastanak novih (46). Novonastali nefroni ne spajaju se pojedinačno na sabirnu cijev već formiraju arkade, tj. po četiri nefrona u nizu se spajaju na sabirnu cijev. Ponekad se dogodi da arkada sadrži i do sedam nefrona. Glomerul najstarijeg nefrona je smješten najbliže srži i njegove Henleove petlje prodiru najdublje u srž (46).

Treći period započinje oko 20. - 22. i završava oko 32. - 36. tjedna razvoja (48). Ovaj period karakterizira prestanak grananja ampule i spajanje nefrona direktno na sabirne cijevi te nestajanje ampule (46).

Četvrti period započinje oko 32.-36. tjedna razvoja i nastavlja se sve do odrasle dobi (48). Karakterizira ga intersticijski rast, diferencijacija i maturacija prenatalno formiranih nefrona, a s obzirom da je ampula nestala ne postoji mogućnost nastanka novih nefrona (46).

1.4.4 Nefrogeneza

Proces nefrogeneze (slika 10) kod čovjeka započinje oko 8. - 9. te završava *in utero*, oko 36. tjedna razvoja, a kod miša započinje oko E13 te završava tijekom prvog tjedna postnatalnog razvoja (49). Nefrogeneza se zasniva na recipročnoj interakciji epitela i mezenhima (39). Mezenhimske stanice eksprimiraju faktor rasta dobiven iz glija stanica (GDNF) i hepatocitni faktor rasta (HGF) koji potiču grananje i rast mokraćovodnog pupoljka. S druge strane, stanice epitela mokraćovodnog pupoljka sintetiziraju tirozin kinazne receptore (RET i MET) za navedene čimbenike, te se na takav način uspostavlja signalizacija između epitela i mezenhima (39). Epitelne stanice sintetiziraju i fibroblastni faktor rasta 2 (FGF2) i koštani morfogenetski faktor 7 (BMP7) koji djeluju na mezenhimske stanice, zaustavljajući apoptozu metanefričkog tkiva te potiču proliferaciju i ekspresiju Wilmsov tumor 1 (WT1) transkripcijskog čimbenika. Proces nefrogeneze započinje kondenzacijom mezenhimskih stanica koje formiraju metanefričku kapu, u blizini ampule mokraćovodnog pupoljka. Stanice metanefričke kape prolaze epitelno-mezenhimsku transformaciju te oblikuju bubrežni mjehurić (50). Za mezenhimsko-epitelnu transformaciju nužna je sinteza adhezivnih molekula, sindekana i E-kadherina, u stanicama mezenhima, te transkripcijskih čimbenika PAX2 i WNT4 u mokraćovodnom pupoljku (39). Bubrežni mjehurić se produljuje i na proksimalnom kraju formira rascjep te nastaje C-oblik nefrona. Daljnjim produljenjem i formiranjem rascjepa na distalnom kraju nastaje S-oblik nefrona (46, 48, 50). Distalni kraj S-oblika nefrona se spaja na sabirni kanalić te se produljuje dajući osnovu za razvoj DCT. Središnji dio S-oblika nefrona se produljuje i daje osnovu za formiranje Henleove petlje i PCT, a od proksimalnog kraja procesom glomerulogeneze nastaje bubrežno tjelešce (46, 48-50).

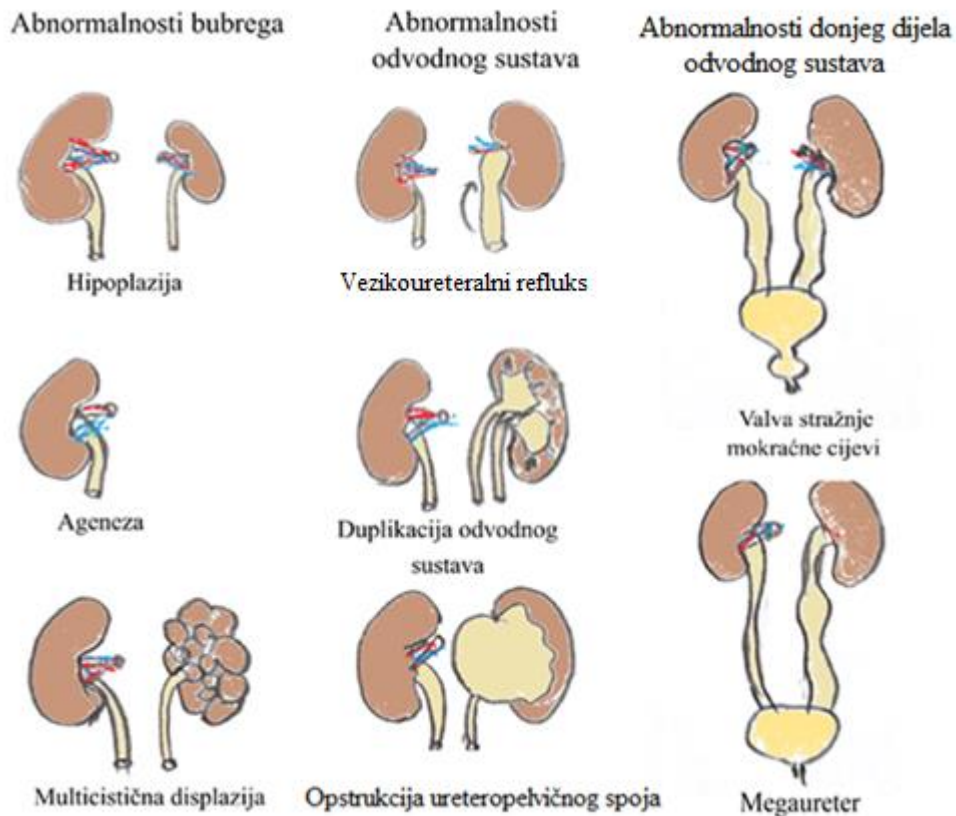


Slika 10 Nefrogena zona u mišjem fetalnom uzorku bubrega. Mogu se raspoznati različiti stadiji razvoja nefrona, kao što su pupanje mokraćovodnog pupoljka (ureteric bud, UB) te formiranje metanefričke kape, bubrežnog mjehurića (renal vesicle, RV), glomerula (glomerulus, G) te sabirne cijevi (collecting duct, CD). Povećanje 40 ×. Svjetlosni mikroskop (Olympus BX40, Tokyo, Japan).

1.5 Kongenitalne anomalije mokraćnog sustava (CAKUT)

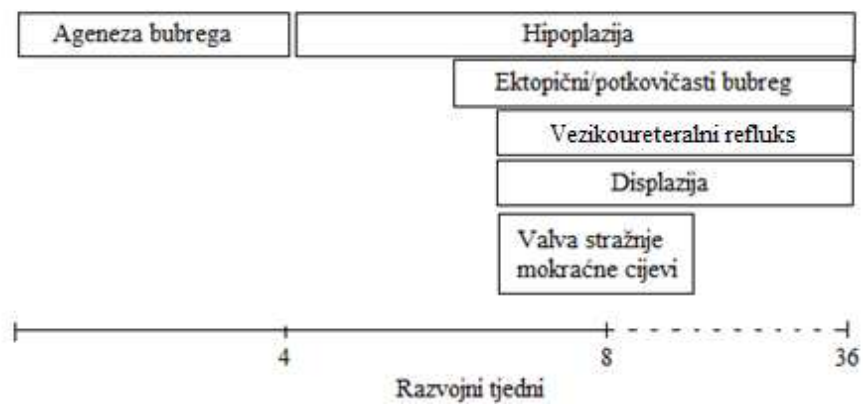
Termin CAKUT opisuje anomalije mokraćnog sustava koje nastaju tijekom embrionalnog razvoja, a koje karakterizira velika fenotipska i genotipska heterogenost. CAKUT se može javiti kao dio sindroma (Potter sindrom, Fraser sindrom, Allagille sindrom, Pallister-Hall sindrom, Kallmann sindrom, Prune-belly sindrom i dr.), ili kao izolirani slučaj (51). Njegova heterogenost se očituje i u činjenici da može biti i nasljedan i sporadičan, može se nasljeđivati dominantno i recesivno, te može biti uzrokovan mutacijom u samo jednom genu ili kombinacijom mutacija u više gena (51). CAKUT obuhvaća širok spektar anomalija bubrega, mokraćovoda, mokraćnog mjehura i mokraćne cijevi (slika 11) (52), koje mogu biti uzrokovane različitim genetskim, okolišnim i epigenetskim čimbenicima (53). CAKUT čini otprilike 30% svih prenatalno dijagnosticiranih malformacija s prevalencijom 3 – 6 : 1 000 (54). U većine bolesnika radi se o kliničkim nevažnim poremećajima, ali teži oblici mogu dovesti do kroničnih i terminalnih bubrežnih bolesti. CAKUT je vodeći uzročnik terminalne

bubrežne bolesti (ESKD) kod djece mlađe od 5 godina te najčešći uzrok kronične bubrežne bolesti (CKD) do 30. godine života (55, 56). CAKUT je odgovoran za 40 - 60% CKD i oko 30% ESKD slučajeva (57).



Slika 11 Neki od primjera kongenitalnih anomalija mokraćnog sustava. Slika je izrađena u Inkscape programu.

Težina kliničke slike kongenitalnih anomalija mokraćnog sustava ovisi o trenutku kad se defekt razvio tijekom embrionalnog razvoja. Teško malformirani bubrezi ili nedostatak bubrega posljedica su defekta u ranoj gestaciji, dok su defekti nastali kasnije u razvoju generalno manje opasni (slika 12) (58, 59) . Defekti koji se javljaju kasnije u razvoju utječu na odvodni sustav i pojavu vezikoureteralnog refluksa (VUR), opstrukciju ureterovehikalnog spoja ili valve stražnje mokraćne cijevi, dok su bubrezi uglavnom normalno razvijeni (60).



Slika 12 Prikaz kako vrijeme pojave kongenitalne anomalije mokraćnog sustava tijekom razvoja utječe na njenu kliničku ozbiljnost. Anomalije koje su nastale ranije tijekom razvoja uglavnom uzrokuju ozbiljniju kliničku sliku.

1.5.1 CAKUT fenotipi

CAKUT se može podijeliti u nekoliko kategorija s obzirom na tip anomalije: poremećaji broja bubrega, veličine i morfologije bubrega, pozicije bubrega te anomalije odvodnog sustava (60) (tablica 2).

Tablica 2 Kategorije CAKUT anomalija (53, 54, 56, 60, 61).

Kategorija anomalije	CAKUT fenotipi		Prevalencija	Mutacija gena (mjesto ekspresije)	Abnormalnosti u razvojnem procesu
Brojnost bubrega	Ageneza	Unilateralna	1 : 1 000	LIM1 (ub), PAX2 (mm, ub), PAX8 (mm, ub), GATA3 (ub), EYA1 (mm), FOXC1 (mm), RET (ub), GDNF (mm), SALL1 (mm), SIX1 (mm), ITGA8 (mm), FGFR1 (mm,ub)	Razvoj Wolfvog kanala Indukcija mokraćovodnog pupoljka
		Bilateralna	1 : 10 000		
	Višebrojni bubrezi		1 : 125	FOXC1(mm), FOXC2, LIMP2	Razvoj većeg broja mokraćovodnih pupoljaka
Veličina i morfologija bubrega	Displazija	Unilateralna	1 : 1 000	RET (ub), WT1 (mm), PAX2 (mm, ub), GDNF (mm), SALL1 (mm), HNF1B, MKS1, MKS1, BMP4 (mm), GLI3 (mm), SIX2 (mm), DHCR7, SIX1 (mm), SIX5 (mm), MYOG, DYSTK, WNT4 (mm), SOX17, UPK3A, FRAS1 (ub), FREM1 (mm), FREM2, ITGA8 (mm), AGT (mm, ub), AGTR1 (ub, mm), KAL1 (mm, ub), GPC3 (ub, mm), ROBO2 (mm), LIM1 (ub), GATA3 (ub), EYA1 (mm), FGFR2 (mm,ub)	Proces grananja mokraćovodnog pupoljka Nefrogeneza
		Bilateralna	1 : 7 500		
		Aplazija	1 : 1 300		
		Multicistična displazija	1 : 4 300		
	Hipoplazija	Unilateralna	1 : 1 000		
		Bilateralna	1 : 4 000		

Tablica 2 Nastavak

Pozicija bubrega	Potkovasti bubreg	1 : 800	FOXD1 (sc), PBX1(mm)	Poremećaj signalizacije u stromi Disfunkcija metanefričkog mezenhima
	Križna ektopija bubrega	1 : 2 000		
	Ektopični/pelvični bubreg	1 : 10 000		
	Malrotacija	1 : 500		
Abnormalnost i odvodnog sustava	UPJO	1 : 100	RET (ub), GDNF (mm), ROBO2 (mm), LIM1 (ub), GATA3 (ub), EYA1 (mm), BMP4 (mm), GREM1 (mm), PAX2 (mm, ub), UPK3A, NF1A, AT, AGTR2 (mm), ADAMTS1, DLGH1, FOXC1 (mm), FOXC2, GATA2, HOXA13, LIMP2, NFIA	Proces maturacije uretera Proces spajanja Wolfvog i kloake Proces indukcije mokraćovodnog pupoljka
	UVJO	1 : 1 000-2 000		
	VUR	1 – 5 : 100		
	Megaureter	1 : 10 000		
	Duplikacija uretera	1 : 125		
	PUV	1 : 5 000 - 8 000		
	Ureterocel	1 : 5 000 - 12 000		

UPJO - opstrukcija ureteropelvičnog spoja; UVJO - opstrukcija ureterovezikalnog spoja; VUR - vezikoureteralni refluks; PUV - valva stražne mokraćne cijevi

1.5.2 Poremećaji broja bubrega

1.5.2.1 Ageneza

Ageneza bubrega nastaje zbog odgođenog ili odsutnog formiranja Wolfvog kanala ili mokraćovodnog pupoljka, ali i zbog opstruirane komunikacije između metanefričkog mezenhima i pupoljka mokraćovoda (53). Bilateralna ageneza je češća kod muškaraca. Često je popraćena malformacijama srca i pluća te stoga nije spojiva sa životom, zbog čega ove trudnoće uglavnom završavaju prije poroda (5) ili smrću dojenčeta neposredno po rođenju (56). Unilateralna ageneza se podjednako često javlja kod oba spola, ali je češće pogođen lijevi bubreg (53). 50 - 70% pacijenata s unilateralnom agenezom imaju i druge poremećaje kao što su, displazija, ektopija, refluks, proteinurija i hipertenzija. Termin „solitary kidney“ se često koristi za iskazivanje nedostatka jednog bubrega kod živih pacijenata (53).

1.5.2.2 Višestruki bubrezi

Višestruki bubrezi nastaju indukcijom većeg broja mokraćovodnih pupoljaka koji invadiraju u metanefrički mezenhim. Zbog još neutvrđenog razloga višestruki bubrezi su češći u žena nego muškaraca (61, 62). Ovi bubrezi se često mogu javiti spojeni jer se razvijaju iz istog metanefričkog mezenhima. U 95% ovakvih slučajeva donji se ureter uglavnom spaja s mjehurom na normalnom mjestu, dok se gornji spaja bliže uretri, čime često nastaje ureterocel te posljedično refluks, koji mogu dovesti do displazije bubrega ili opstruktivne nefropatije (61).

1.5.3 Poremećaji veličine i morfologije bubrega

1.5.3.1 Hipoplazija

Hipoplastični bubrezi imaju normalno diferencirano tkivo ali su manji veličinom zbog reduciranog broja nefrona koji je posljedica smanjenog grananja mokraćovodnog pupoljka (60). Pacijenti s unilateralnom hipoplazijom uglavnom nemaju većih zdravstvenih problema, dok pacijenti s bilateralnom hipoplazijom imaju povećan rizik za razvoj hipertenzije i ESKD tijekom djetinjstva (56) zbog čega su najčešće podvrgnuti dijalizi i transplantaciji (63).

1.5.3.2 Displazija

Displastični bubrezi primarno nastaju nepotpunim grananjem mokraćovodnog pupoljka i nedovršenom diferencijacijom metanefričkog mezenhima (64), te sekundarno kao posljedica refluksa (53). Displastični bubrezi mogu biti smanjeni, jednake veličine ili povećani u odnosu na zdrave bubrege, a mogu pokazivati i cistične promjene (53). Displastične promjene mogu zahvatiti čitav bubreg ili samo dio, a zbog ove varijabilnosti fenotip može varirati od malih, zakržljalih aplastičnih do multicističnih bubrega (53).

1.5.3.3 Aplazija

Aplazija nastaje kao posljedica blokade grananja mokraćovodnog pupoljka ili kao posljedica involucije displastičnih bubrega (53). Ekstremno aplastični bubrezi mogu čak proći neopaženo na radiološkim pretragama te se u tim slučajevima postavi dijagnoza unilateralne ageneze (65).

1.5.3.4 Multicistična displazija

Multicistična displazija nastaje abnormalnom diferencijacijom metanefričkog mezenhima uz karakterističnu pojavu cista različite veličine i gubitak normalne strukture bubrežnih vrčeva i bubrežne zdjelice. Smatra se da se ciste formiraju kao posljedica abnormalnog toka urina te da su često popraćene infekcijama (54). Multicistični bubrezi mogu biti bez uočljive promjene u veličini, ali isto tako mogu biti i uvećani ili spontano involuirati (53).

1.5.4 Poremećaji smještaja bubrega

1.5.4.1 Potkovasti bubreg

Potkovasti bubrezi nastaju posteriornom fuzijom bubrega zbog abnormalnog pozicioniranja metanefričkog mezenhima ili Wolfvog kanala (53). Ovako spojeni bubrezi se tijekom razvoja ne podignu dovoljno u abdomen. Bubrežno tkivo može histološki ostati nepromjenjeno uz čestu pojavu refluksa (53).

1.5.4.2 Ektopija i križna ektopija bubrega

Ektopični bubrezi nisu pozicionirani u bubrežnoj jami, a nastaju kao posljedica izbijanja mokraćovodnog pupoljka na nepravilnom mjestu ili zbog poremećaja u podizanju bubrega

tijekom razvoja (53). Križna ektopija bubrega je drugi najčešći defekt ovog tipa, a nastaje kada bubreg prijeđe središnju liniju tijela te se spoji sa bubregom na suprotnoj lateralnoj strani (53).

1.5.4.3 Malrotacija

Malrotirani bubrezi su nepravilno orijentirani duž svoje duže osi zbog čega je hilus okrenut anteriorno. Malrotacija uglavnom ne izaziva nikave ozbiljnije simptome osim kada je popraćena nekom drugom anomalijom (53).

1.5.5 Poremećaji odvodnog sustava

1.5.5.1 Hidronefroza

Hidronefroza je rastezanje i dilatacija bubrežne nakapnice i vrčeva, uglavnom uzrokovane poremećajem u toku urina zbog pojave defekata u donjem dijelu urinarnog trakta ili problemom s koncentracijom urina u bubrezima (53). Dakle, hidronefroza nastaje kao direktna posljedica poremećaja u odvodnom sustavu te ne postoji kao zaseban entitet (53).

1.5.5.2 Opstruktivna nefropatija i opstruktivna uropatija

Opstruktivna nefropatija i opstruktivna uropatija nastaju kao posljedica atrofije kanalića, upale i fibroze uzrokovanih hidronefrozom. Na ove poremećaje su osobito osjetljivi bubrezi u razvoju kod kojih može doći do zastoja u daljnjem razvoju i potpunog gubitka funkcije. Bilateralna opstrukcija ima smrtni ishod (53).

1.5.5.3 Opstrukcija ureteropelvičnog spoja (UPJO)

Ureteropelvični spoj je spoj između bubrežne nakapnice i mokraćovoda, a pod pojmom opstrukcija se smatra nepravilan tok urina koji može dovesti do ozbiljnog oštećenja bubrega (66). UPJO je odgovoran za otprilike 50% prenatalnih hidronefroza i najčešći uzrok kongenitalne opstruktivne nefropatije (66). UPJO je češći kod muškog nego kod ženskog spola te češće zahvaća lijevu stranu. Kod djece se UPJO rješava korektivnim zahvatom, Anderson-Hynes pijeloplastijom (53).

1.5.5.4 Vezikouretralni refluks (VUR)

Vezikouretralni refluks je retrogradni tok urina, od mjehura prema mokraćovodima (67). VUR se dijagnosticira mikcijskom cistouretrografijom (68). Iako većina pacijenata s VUR nema

nikakva bubrežna oštećenja, u otprilike 8% se javlja ESKD (67). VUR se može javiti kao primarna anomalija mokraćnog sustava, ali isto tako može biti popraćen drugim poremećajima kao što su ureterocel ili valve stražnje mokraćne cijevi (69), ali i kao dio ekstrarenalnih sindroma (53). Također, VUR je često popraćen infekcijama mokraćnog sustava (53).

1.5.5.5 Opstrukcija ureterovezikalnog spoja (UVJO) i hidroureter

Ureterovezikalni spoj je mjesto gdje ureter ulazi u mokraćni mjehur, a povećanje tlaka koje proizlazi iz opstrukcije ovog spoja uzrokuje dilataciju uretera pri čemu nastaje hidroureter (megaureter) i posljedično hidronefroza. UVJO može biti uzrokovan lošom peristaltikom uretralnog segmenta u blizini mokraćnog mjehura, abnormalnom insercijom mokraćovoda u mokraćni mjehur, infekcijom, bubrežnim kamencima, itd. (53). Ukoliko je UVJO uzrokovan nekom anatomskom anomalijom pacijenti se podvrgavaju korektivnim operacijskim zahvatima kojima se rješava problem (53).

1.5.5.6 Ureterocel, ektopični ureter i duplikacije uretera

Ureterocel je vrećasta dilatacija krajnjeg dijela uretera koji ulazi u mokraćni mjehur (70). Ureterocel kod nekih pacijenata ne mora imati nikakvih učinaka, a kod drugih može uzrokovati opstrukciju mokraćnog sustava i oštećenje bubrega (53). Mokraćovod normalno ulazi u mokraćni mjehur blizu baze mjehura pri čemu trigonum mokraćnog mjehura osigurava intravezikalni segment uretera sprječavajući refluks. Kod ektopičnih uretera dolazi do abnormalnog ulaska uretera u mokraćni mjehur pri čemu kut ulaska nulificira ulogu trigonuma zbog čega dolazi do opstrukcije i refluksa (53). Katkad se ureter spaja i na organe spolnog sustava pri čemu može doći do opstrukcije spolnog sustava i do pojave hidrouretera, hidronefroze i bubrežnih oštećenja (71). Kod duplikacije uretera u 95% slučajeva donji ureter ulazi u mokraćni mjehur na točnom mjestu, često uz pojavu refluksa, dok će gornji ulaziti više distalno, bliže reproduktivnim organima ili u uretru i uzrokuje ureterocel (53).

1.5.5.7 Opstrukcija izlaznog dijela mokraćnog mjehura i valve stražnje mokraćne cijevi (PUV)

Opstrukcija izlaznog dijela mokraćnog mjehura je blokada protoka urina iz mjehura u uretru, a može biti uzrokovana benignom hiperplazijom prostate, tumorom mjehura, kamencima, PUV, itd. (53). PUV je uzrokovan membranom koja posteriorno blokira tok urina kroz uretru

te je odgovorna za 10% prenatalnih hidronefroza (72, 73). PUV može uzrokovati bilateralno oštećenje bubrega te je vodeći uzrok zatajenja bubrega u djece (53).

1.5.6 Dijagnostika i terapija kongenitalnih anomalija mokraćnog sustava

1.5.6.1 Dijagnostika kongenitalnih anomalija mokraćnog sustava

Kongenitalne anomalije mokraćnog sustava mogu se identificirati makroskopski ukoliko se radi o promjeni broja, veličine, oblika ili pozicije bubrega, mokraćovoda ili mokraćnog mjehura. Smanjenje broja nefrona i histološke promjene u tkivu moguće je jedino mikroskopski identificirati, zbog čega ove promjene mogu proći nezapaženo pri sistematskim pregledima u djetinjstvu te se otkrivaju tek u odrasloj dobi kada se jave neki simptomi bolesti (60).

Prepoznavanje CAKUT poremećaja u ranim stadijima omogućava pravovremeno osmišljavanje adekvatne terapije kojom bi se odgodio ili čak u potpunosti otklonio razvoj poremećaja. Većina CAKUT slučajeva otkrije se rutinskim pregledima tijekom fetalnog razvoja, osobito tijekom trećeg tromjesečja razvoja. Prenatalnim ultrazvučnim pregledima bubrega, odvodnog sustava i volumena amnionske tekućine (koja je nakon 18. gestacijskog tjedna uglavnom sastavljena od urina proizvedenog od strane fetusa (74)) uspješno se dijagnosticira 60% - 85% CAKUT slučajeva (75-77). Ostali CAKUT slučajevi dijagnosticiraju se u dojenačkoj dobi ili u djetinjstvu, uglavnom nakon pojave infekcije mokraćnog sustava. Infekcija zahtijeva promptnu ultrazvučnu ili neku drugu vizualizacijsku pretragu kao što mikcijska cistoureterografija ili MR urografija kako bi se utvrdio položaj i morfologija bubrega, ali i moguća dilatacija ili opstrukcija odvodnog sustava (60). Jednom kad je vizualizacijskom pretragom dijagnosticiran CAKUT, neophodno je utvrditi kako se on odražava na funkciju bubrega, pri čemu se koristi test serumskog kreatinina kako bi se identificirala razina funkcije nefrona (60). Biopsija se rijetko koristi u CAKUT dijagnostici, prvenstveno zbog invazivnosti i mogućim komplikacijama ukoliko je reducirana količina funkcionalnog bubrežnog tkiva. Pojedinci s reduciranim brojem nefrona mogu biti nedijagnosticirani sve do odrasle dobi i pojave prvih simptoma bolesti, tj. hipertenzije ili kronične bubrežne bolesti (CKD) (60). Netretirani CAKUT dovodi do nepravilnog razvoja organa mokraćnog sustava te može uzrokovati morbiditete kardiovaskularnog sustava i utjecati na povećanje stope smrtnosti te predstavlja veliko opterećenje za ekonomiju i zdravstveni sustav (51).

Unatoč gore nabrojanim dijagnostičkim mogućnostima, velik broj CAKUT slučajeva i dalje ostaje nerazjašnjen, prvenstveno zbog velike genotipske i fenotipske heterogenosti. Zakašnjela dijagnostika uvelike utječe na učinkovitost terapije, zbog čega CAKUT u populaciji i dalje ima vrlo visoke stope morbiditeta i mortaliteta (78). Upravo iz ovog razloga, od velike važnosti je razvoj novih prognostičkih alata, kao što su genski paneli koji omogućuju simultanu analizu mutacija u stotinama gena. Genski paneli se zasnivaju na metodi Next Generation Sequencing (NGS) koja omogućava identifikaciju molekularne osnove za razvoj poremećaja čime doprinosi procjeni rizika za razvoj CAKUT (51). Ova metoda je značajan prognostički alat koji pacijentima otvara mogućnost genskog savjetovanja te individualiziranog pristupa u liječenju.

1.5.6.2 Liječenje kongenitalnih anomalija mokraćnog sustava

Najpogubnija CAKUT anomalija svakako je bilateralna odsutnost bubrega, a samim time i odvodnog sustava, koja dovodi do prekida trudnoće (79). Djeca s lakšim do umjerenim CAKUT poremećajima preživljavaju zahvaljujući napretku u tehnologiji koji omogućava rano otkrivanje i kontroliranje napretka anomalije. Lakše CAKUT forme, kao što su PUV, UPJO, UVJO, VUR, ureterocel, i sl. mogu ispraviti korektivnim urološkim operacijama (endoskopska ablacija valve, pijeloplastija, reimplantacija uretera, i sl.) (53). Djeca s unilateralnom agenezom, aplazijom ili multicističnom displazijom mogu bez većih poteškoća živjeti sa jednim funkcionalnim bubregom (80). Međutim, ukoliko drugi bubreg ima popratne anomalije kao što su hidronefroza, hipoplazija ili refluks, povećava se rizik za razvoj hipertenzije i proteinurije koje su štetne za bubreg, te ukoliko se ne liječe mogu dovesti do terminalne bubrežne bolesti (81-84). Ovo vrijedi i za bilateralnu hipoplaziju (85). Za liječenje hipertenzije i proteinurije koriste se inhibitori angiotenzin konvertirajućeg enzima (ACE inhibitori) koji su se pokazali efektivnim u odgađanju nastajanja terminalne bubrežne bolesti (86). Kod težih slučajeva pacijenti se moraju podvrgnuti dijalizi ili, u krajnjem slučaju, i transplantaciji (60).

1.5.7 Uzročnici kongenitalnih anomalija mokraćnog sustava

Iako postoji niz studija koje pokazuju da mutacije u samo jednom genu mogu dovesti do pojave nekog fenotipa iz širokog spektra CAKUT, genske mutacije uzrokuju najviše 20% CAKUT slučajeva (87-89). Gensku osnovu za CAKUT potvrđuje i činjenica da rođaci pacijenata sa sindromskim i nesindromskim CAKUT imaju 15 puta veći rizik za razvoj bubrežnih anomalija (54). U proces razvoja bubrega uključena je pravilna prostorna i vremenska ekspresija velikog broja gena zbog čega postoji i jako velik broj potencijalnih kandidat gena čija mutacija može

dovesti do kongenitalnog poremećaja. Do sada je otkriveno više od 40 gena čije mutacije uzrokuju nesindromski CAKUT, a neki od njih, kao i mjesto njihove ekspresije te razvojni proces koji je narušen njihovom mutacijom, su prikazani u tablici 2. Od drugih genetskih čimbenika poznato je da su varijacije broja kopija (*engl.* copy number variations - CNV) uzročnici 4% CAKUT slučajeva (60). Heterogenosti CAKUT doprinosi činjenica da mutacije različitih gena mogu dovesti do istog CAKUT fenotipa, a isto tako, moguće je da mutacija istog gena u različitim pacijenata uzrokuje različite fenotipe, u ovisnosti kada se tijekom razvoja mutacija dogodila (54). Upravo iz ovog razloga mutacije u istom genu, npr. PAX2, u jednom slučaju mogu dovesti do potpune ageneze bubrega, a u drugom do pojave VUR-a. Također, ponekad kod istog pacijenta može biti prisutno više različitih fenotipova, npr. ageneza jednog bubrega dok je drugi bubreg zahvaćen displastičnim promjenama (90). Zbog navedenih činjenica, ponekad je teško dijagnosticirati pravi uzrok malformacija. Kako se monogenskoj mutaciji pripisuje samo 20% CAKUT slučajeva, može se zaključiti da multifaktorijalna kombinacija epigenetskih i okolišnih čimbenika na genetski susceptibilne jedinice značajno utječe na pojavu ove skupine anomalija (60). Okolišni čimbenici također značajno utječu na pojavu kongenitalnih anomalija pogotovo zbog dugotrajnosti procesa nefrogeneze i činjenice da je otprilike 50% trudnoća neplanirano, čime raste mogućnost dugoročne izloženosti fetusa teratogenim i drugim okolišnim čimbenicima (60). Neki od okolišnih čimbenika koji mogu utjecati na pojavu CAKUT su prikazani u tablici 3. Epigenetske promjene, kao što su DNA metilacija ili modifikacija histona, nastaju utjecajem okolišnih čimbenika na gene, ne mijenjajući DNA sekvencu (60). Još uvijek nije u potpunosti poznata uloga epigenoma na pojavu CAKUT fenotipa, ali je poznato da miševi kojima nedostaje metiltransferaza DNMT1 imaju ozbiljna oštećenja bubrega (91, 92).

Tablica 3 Okolišni čimbenici koji mogu dovesti do pojave CAKUT fenotipa (60).

Okolišni čimbenici		CAKUT fenotip
Prehrana majke	Uzimanje folne kiseline	Duplikacija uretera, VUR, PUV
	Niska razina folata	UPJO, ageneza bubrega, cistični bubrezi
	Nedostatak vitamina A	VUR, hipoplazija i displazija bubrega
Zdravstveno stanje majke	Prekomjerna težina	Duplikacija uretera, VUR
	Dijabetes	Širok spektar poremećaja
	Pothranjenost	Smanjena porođajna masa, smanjen broj nefrona
Supstance korištene od strane majke	Kokain	Potkovasti bubrezi, hipoplazija i displazija bubrega, duplikacija uretera, VUR
	Alkohol	Fetalni alkoholni sindrom, hipoplazija
	ARB/ACEI	Hipoplazija bubrega, akutna bolest bubrega
<i>In vitro</i> fertilizacija		UPJO, VUR, PUV, duplikacija uretera

UPJO - opstrukcija ureteropelvičnog spoja; UVJO - opstrukcija ureterovezikalnog spoja; VUR - vezikoureteralni refluks; PUV - valva stražne mokraćne cijevi

1.6 Vrijednost *in silico* istraživanja

In silico modeli su matematički računalni modeli koji doprinose opisivanju različitih bioloških mehanizama. Razvoj *in silico* modela je olakšan ubrzanim napretkom u razvoju eksperimentalnih i analitičkih alata kojima se prikupljaju velike količine rezultata na temelju kojih se formiraju baze podataka (93). *In silico* modeliranje se bazira na korištenju bioinformatičkih alata kao što su strojno učenje, statističko modeliranje, alati za raspoznavanje uzoraka te alati za ekstrakciju potrebnih podataka iz baza podataka (93, 94).

In silico istraživanja su namijenjena nadopuni, a ne zamjeni eksperimentalnih istraživanja. Rezultati eksperimentalnih istraživanja su namijenjeni validaciji i kalibraciji *in silico* modela (93, 94). Ovakva vrsta modeliranja zahtijeva interdisciplinarni pristup matematičara, kemičara, biologa, biokemičara, bioinformatičara te medicinara. Samo se njihovom bliskom suradnjom mogu postaviti hipoteze i osmisliti adekvatni modeli za njihovo testiranje (93). Dakle, modeliranje se zasniva na unosu već postojećih podataka o nekoj uočenoj pojavi te na postavljenoj hipotezi čijim testiranjem se dolazi do novih spoznaja. Ukoliko nije dobro osmišljeno *in silico* modeliranje može biti neadekvatno i promašeno (93). Matematički sofisticirani, ali biološki beskorisni modeli često nastaju zbog nedostatka ulaznih podataka što dovodi do razvoja biološki nerealnih modela. S druge strane, modeli mogu biti biološki realni, ali nerješivi zbog nepoznavanja ograničenja matematičkih analiza (93). Da bi se izbjegli ovi problemi potrebno je eksplicitno formulirati biološke ciljeve prije izrade matematičkog modela. Također, cilj modela ne bi trebao biti samo reprodukcija već poznatih bioloških podataka. Dapače, ponekad su najkorisniji upravo oni modeli koji pokazuju odstupanje od već poznatog čime potiču osmišljavanje novih eksperimenata i postavljanje novih hipoteza (93).

In silico modeli imaju široku primjenu, od predviđanja opasnosti od zagađenja do doprinosa u boljem razumijevanju brojnih bioloških procesa kao što su međuodnos staničnih dijelova, patogeneza i patofiziologija bolesti, ali isto tako doprinose i razvoju novih lijekova i identifikaciji njihovih ciljnih molekula (93, 94). Neki od primjera *in silico* modela u biologiji su modeli signalnih puteva ili staničnog ciklusa, dok su u medicini česti modeli karcinoma, imunoloških i infekcijskih bolesti, plućnih i neurodegenerativnih bolesti (93). Kod *in silico* modeliranja kombiniraju se prednosti *in vitro* i *in vivo* modela. Za razliku od *in vitro* eksperimenata, *in silico* modeli pružaju mogućnost uključivanja gotovo neograničenog niza parametara, što rezultate čini primjenjivijima na organizam kao cjelinu na koju djeluju brojni

čimbenici. Također, *in silico* modeliranje omogućuje ispitivanje bioloških procesa kao što je evolucija koju je nemoguće ispitivati u realnom vremenu (93).

Najveće prednosti *in silico* istraživanja su nepostojanje etičkih pitanja jer nema upotrebe živih stanica ili organizama, te se mogu sprovesti u dosta kratkom vremenu uz utrošak minimalnih sredstava. Najveće ograničenje ovakvih istraživanja je nužnost validacije rezultata *in vitro* ili *in vivo* eksperimentom (93).

2 Ciljevi i hipoteze

2.1 Ciljevi istraživanja

Cilj ovog istraživanja je primjenom imunofluorescencijskih biljega na DAB1 i reelin proteine usporediti izražaj navedenih čimbenika u strukturama zdravih humanih bubrega starosti 13. - 38. tjedana razvoja i 1.5 i 7 godina postnatalno, te tijekom fetalnog i postnatalnog razvoja bubrega u miša. Kako bismo shvatili značaj izražaja navedenih bjelančevina u različitim fazama razvoja bubrega, usporedili smo i histološku građu zdravog mišjeg bubrega i bubrega s funkcionalnim nedostatkom *DAB1* gena.

Specifični ciljevi istraživanja:

- 1) Semikvantitativno analizirati jačinu izražaja DAB1 i reelin bjelančevina u različitim strukturama zdravih bubrega kod čovjeka i miša uz imunofluorescencijsko bojanje DAB1, reelin i DAPI bojenjem jezgre.
- 2) Utvrditi postoji li razlika u prostornom i vremenskom izražaju DAB1 i reelin proteina između čovjeka i miša korištenjem imunofluorescencije.
- 3) Primjenom dvostrukog imunofluorescencijskog bojanja pokazati postoji li istovremena ekspresija (kolokalizacija) proteina DAB1 i reelin u različitim strukturama zdravih bubrega kod čovjeka i miša.
- 4) Utvrditi histološku građu bubrega kontrolnih i *yotari* miševa te utvrditi i opisati eventualna oštećenja funkcionalnog bubrežnog tkiva korištenjem svjetlosne i transmisijske elektronske mikroskopije.

2.2 Hipoteza istraživanja

Izražaj DAB1 i reelin proteina tijekom fetalnog i postnatalnog razvoja bubrega kod miša i čovjeka ukazuje na njihovu potencijalnu ulogu u uspostavi i održavanju pravilne građe i/ili funkcije bubrega.

3 Materijali i metode

U ovom odjeljku ukratko su opisani protokoli za hematoksilin-eozin i imunofluorescencijsko bojanje, kao i svi materijali korišteni u istraživanju. Također su opisani i postupci prikupljanja, obrade i analiziranja uzoraka humanih i mišjih bubrega.

3.1 *In silico* određivanje kandidatnog gena za CAKUT

In silico istraživanje kojim je DAB1 identificiran kao jedan od kandidat gena čija mutacija uzrokuje CAKUT provedeno je u sklopu istraživanja CNV u 80 pacijenata s jednim funkcionalnim bubregom iz KIMONO (KIDney of MONofunctional Origin) studije. U 11 pacijenata je identificirano 13 novih ili već poznatih promjena u CNV, koje nisu bile uočene ili su bile izrazito rijetke u uzorku od 23 362 kontrolna pacijenta (95). Kako bi se među njima identificirali najčešći uzročnici CAKUT fenotipa, korišteno je *in silico* modeliranje bazirano na velikim javno dostupnim bazama podataka o nasljednim razvojnim bolestima i ekspresiji gena tijekom razvoja mokraćnog sustava. Kao rezultat ovog istraživanja identificirano je pet novih kandidatnih gena za kongenitalne anomalije bubrega, čija ekspresija je potvrđena tijekom razvoja mokraćnog sustava miša i čovjeka (95).

3.2 Etička dozvola

Doktorska disertacija izrađena je u sklopu HRZZ projekta: “Karakterizacija kandidat gena za kongenitalne anomalije bubrega i urotrakta tijekom razvoja u miša i čovjeka“, voditeljice prof.dr.sc. Katarine Vukojević, te u suradnji s Columbia Sveučilištem u New Yorku te Shiga Medical Sveučilištem u Japanu. Etičko povjerenstva Medicinskog fakulteta i Kliničkog bolničkog centra Split je dalo suglasnost da je istraživanje u skladu s odredbama Etičkog kodeksa koje reguliraju istraživanje na ljudima i životinjama u znanstvenom, istraživačkom i stručnom radu i etičkim načelima Helsinške deklaracije (klasa: 003-08/16-03/0001; Ur. br.:2181-198-03-04-0024).

3.3 Prikupljanje humanih uzoraka

Iz arhive Kliničkog zavoda za patologiju, sudsku medicinu i citologiju KBC Split prikupljeni su parafinski blokovi fetalnih i postnatalnih bubrega. Ukupan broj ispitanih uzoraka je 21, a sakupljeni su u razdoblju 1998. - 2019. godine. Fetalni uzorci su prikupljeni nakon spontanih pobačaja i tubarnih trudnoća, a tkivo bubrega starosti 1.5 i 7 godina nakon slučajnih smrti. Prikupljanje uzoraka zahtijevalo je pisanu suglasnost skrbnika. Uzorci su analizirani standardnim histološkim tehnikama i svjetlosnom mikroskopijom da bi se iz istraživanja isključili svi macerirani uzorci tkiva. Svi fetalni i postnatalni uzorci su tretirani kao obdukcijski materijal uz dopuštenje Etičkog povjerenstva Medicinskog fakulteta i Kliničkog bolničkog centra Split te u skladu s Helsinškom deklaracijom (19). Razvojna dob je procijenjena po menstrualnom ciklusu i korelirana s vrijednostima fetalnih biparietalnih promjera (20) (tablica 4). Iz parafinskih blokova narezani su rezovi debljine 5 μm i priređeni za imunofluorescencijsko bojanje.

Tablica 4 Humani fetalni uzorci korišteni u studiji

RAZVOJNI TJEDAN	BROJ UZORAKA	GESTACIJSKI TJEDAN	BIPARIETALNI PROMJER (MM)	DULJINA FEMURA (MM)
13. – 14.	3	15-16	34-37	19-22
15.	3	17	40	24
16.	3	18	43	27
21. – 22.	3	23-24	59-62	41-43
38.	3	40	97	73

3.4 Prikupljanje animalnih uzoraka

DABI heterozigotne životinje su generirane od strane Jackson Laboratories kompanije te je provedeno križanje do homozigotnosti. C57BL/6N miševa su uzgajani u standardnim polikarbonatnim kavezima s neograničenim pristupom hrani i vodi, uz održavanje 12h noć/dan ciklusa i temperature na $23\pm 2^\circ\text{C}$. U svakom kavezu se nalazila bar po jedna životinja od svakog genotipa: divlji tip, heterozigotni tip te *DABI* knockout (*yotari*) tip pokusne životinje. Svaka

ispitivana skupina sadržavala je 3 do 7 životinja svakog od genotipova. DNA uzorak potreban za PCR genotipizaciju je izoliran iz repa životinja prema uputama iz protokola Qiagen kita. Za PCR analizu su korištene sljedeće početnice: *yotari*: GCCCTTCAGCATCACCATGCT i CAGTGAGTACATATTGTGTGAGTTCC, divlji tip: GCCCTTCAGCATCACCATGCT i CCTTGTTTCTTTGCTTTAAGGCTGT.

Embrionalnog dana 13.5 i 15.5 te postnatalnog dana 4., 11. i 14. miševi su duboko anestetizirani i transkardijalno perfundirani PBS-om i 4% paraformaldehidom (PFA) u 0.1 M PBS-a. Bubrezi su izdvojeni i fiksirani u 4% PFA u 0.1 M PBS preko noći.

3.5 Histokemija i imunofluorescencija

3.5.1 Priprema tkiva bubrega za histološku analizu

Nakon fiksacije u 4% PFA u 0.1 M PBS preko noći i ispiranja radnim PBS-om, tkivo bubrega je dehidrirano u rastućoj seriji otopina etanola (25%, 50%, 75%, 90%, 100%) i ksilena, te uklopljeno u parafinske blokove. Mikrotomom su rezani 5 µm debeli rezovi i postavljeni na predmetna stakalca. Prije histoloških analiza uzorci su deparafinirani u ksilenima, rehidrirani u seriji rastućih otopina etanola (100%, 90%, 75%, 25%) te isprani vodi.

3.5.2 Hematoksilin-eozin bojanje

Bojanje hematoksilin-eozinom (HE) je osnovna histološka metoda bojenja jer je tehnički jednostavna i jasno prikazuje mnoge tkivne strukture. Hematoksilin plavo boji jezgru i dobro prikazuje jezgrine detalje te druge kisele sastojke. Eozin različitim intenzitetom crvenog boji citoplazmu, eritrocite, mišićno i vezivno tkivo.

Nakon deparafiniranja i rehidriranja uzorci su inkubirani u otopini Meyerova hematoksilina u trajanju od 15 minuta, te kratko isprani mlakoj vodovodnoj vodi. Potom su prebačeni u otopinu eozina na par minuta (4 - 5 minuta), dehidrirani serijom rastućih otopina etanola (25%, 50%, 75%, 90%, 100%) i ksilenom, uklapani u Canada balzam, te proučavani svjetlosnim mikroskopom (Olympus BX40, Tokyo, Japan).

3.5.3 Imunofluorescencijsko bojanje

Nakon deparafiniranja i rehidriranja uzorci su inkubirani u citratnom puferu (pH= 6,2) u kuhu za paru 30 minuta, ohlađeni do sobne temperature, isprani radnom otopinom PBS-a, odvojeni PAP pen-om, te inkubirani Protein blok otopinom 20 minuta. Uzorci su preko noći u vlažnoj komori inkubirani s primarnim protutijelima: Rabbit Polyclonal Anti-Dab1 (1 : 400 razrjeđenje; ab 78200, Abcam, Cambridge, UK) i Mouse Monoclonal Anti REELIN (1 : 70 razrjeđenje; sc-25346, Santa Cruz Biotechnology, Dallas, TX, USA). Nakon ispiranja radnom otopinom PBS-a, nanosena su sekundarna protutijela, Donkey Anti-Rabbit IgG H&L, Alexa Fluor 488 (razrjeđenje 1 : 400, ab 150073, Abcam) i Goat Anti-Mouse IgG H&L, TRITC (razrjeđenje 1 : 400, ab 6786, Abcam) te inkubirana u vlažnoj komori, u mraku, jedan sat. Nakon ispiranja PBS-om, nanosi se DAPI, boja za jezgre (2 minute) te se uzorci uklapani u Immu-mount medij. Uzorci su pregledavani epifluorescencijskim mikroskopom (Olympus BX51, Tokyo, Japan) te slikani digitalnom kamerom pod objektivom povećanja $\times 40$ (DP71, Olympus).

3.6 Elektronska mikroskopija

Nakon dvosatne fiksacije s otopinom 2% paraformaldehida (PFA) i 2.5% glutaraldehida (GA) u 0,1 M otopini PBS i ispiranja radnom otopinom PBS-a, uzorci bubrega su standardnom procedurom pripremljeni za elektronsku mikroskopiju. Na vibratomu su rezani rezovi debljine 20 μm , permeabilizirani u otopini 50% etanola te isprani u radnoj otopini PBS-a. Zatim su post-fiksirani otopinom 2% osmij tetroksida u trajanju od dva sata, dehidrirani u seriji rastućih otopina etanola i uklapani u TAAB Epon 812 (TAAB, Reading, UK). Uzorci su rezani na debljinu 0.07 μm na ultramikrotomu (Leica Microsystems, Wetzlar, Germany), kontrastirani otopinom 1% uranil acetata i olovo citrata te na posljetku promatrani i fotografirani uz pomoć transmisijskog elektronskog mikroskopa (JEM JEOL 1400, Japan).

3.7 Kvantitativna i semikvantitativna analiza podataka

Prije analiziranja mikrofotografije s epifluorescencijskog mikroskopa su obrađene u ImageJ (National Institutes of Health, Bethesda, MD, USA) te Adobe Photoshop (Adobe Inc., San Jose, California, USA) programima. U ImageJ programu su slike obrađivane uz pomoć naredbi „split channels“ te „image calculator“ uz pomoć kojih se odstranilo nespecifično bojanje. Na ovakav

način obrađene fotografije su potom u Adobe Photoshop programu preklapane s odgovarajućim fotografijama DAPI bojanja jezgara. Preklapanje se radilo radi lakše određivanja struktura bubrega u kojima se analizira signal. Ovako preklopljene slike su se potom analizirale u programu ImageJ uz pomoć „multi-point“ alata. Svaka razina jezgrenog, membranskog ili citoplazmatskog signala okarakterizirana je kao pozitivna. Kod analize ekspresije DAB1 i reelin proteina na humanim fetalnim i postnatalnim uzorcima bubrega izračunali smo postotak pozitivnih stanica za 20 G, PCT i DCT na svakom od 10 rezova po uzorku. Postotak pozitivnih stanica je uprosječen na sve rezove i uzorke po skupini. Kod analize ekspresije DAB1 i reelin proteina na mišjim postnatalnim uzorcima izračunali smo postotak pozitivnih stanica za 20 G, PCT i DCT po uzorku te ih usrednjili po skupini. U skupini smo imali po 3 ili 4 uzorka. Kod analize ekspresije DAB1 i reelin proteina na mišjim fetalnim uzorcima izračunali smo postotak pozitivnih stanica na 100 epitelnih i 100 mezenhimski stanica po uzorku i usrednjili po skupini. U svakoj skupini smo imali 5 do 7 životinja. Kod analize veličine bubrega uzimani su najdulji promjeri svakog bubrega te su uprosječeni na skupinu. Za analizu promjera segmenata nefrona uzimani su promjeri za 100 G, PCT i DCT po uzorku te su uprosječeni na skupinu. Kvalitativna analiza intenziteta bojanja određivana je semikvantitativno po principu: nema bojanja (-), blago bojanje (+), umjereno bojanje (++) , jako bojanje (+++).

3.8 Statistički postupci

Za statističku analizu korišten je statistički program GraphPad Software 8.3 (GraphPad Software, La Jolla, CA, USA). Razina statističke značajnosti je $P < 0,05$, a svi intervali pouzdanosti (CI) su na razini od 95%. Za kvantitativnu analizu ekspresije DAB1 i reelin proteina na humanim uzorcima korišten je Kruskal-Wallis test s post hoc analizom Dunn's, a na mišjim uzorcima two-way ANOVA s Tukey's post hoc testom. Za analizu veličine bubrega i promjera segmenata nefrona je korišten Student t-test. Rezultati su prikazani kao srednja vrijednost i međukvartilni rasponom ili srednja vrijednost i standardna greška.

4 Rezultati

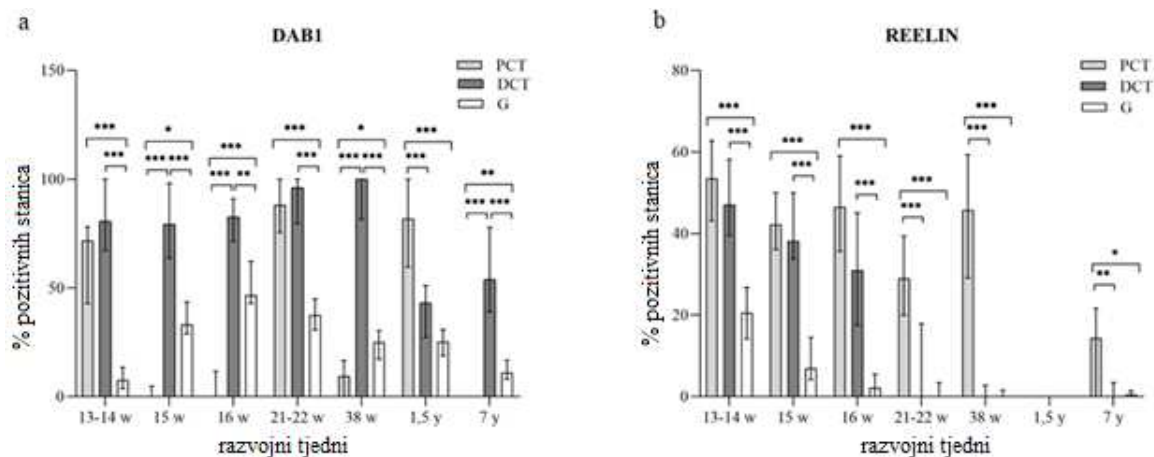
U prvom dijelu su opisani rezultati dvostrukog imunofluorescencijskog bojanja s DAB1 i reelin markerima, potencijalnim kandidatnim genima za kongenitalne anomalije mokraćnog sustava, na humanim fetalnim i postnatalnim uzorcima bubrega. U drugom dijelu su opisani rezultati imunofluorescencijskog bojanja istih markera na embrionalnim i postnatalnim uzorcima mišjih bubrega, te morfološka analiza bubrega *yotari* miševa.

4.1 Usporedba prostorno-vremenskog izražaja DAB1 i reelin proteina u humanim fetalnim i postnatalnim uzorcima bubrega

Lokalizacija i semikvantifikacija jakosti intenziteta ekspresije DAB1 i reelin proteina analizirana je u već formiranim nefronima s jasno diferenciranim glomerulima, proksimalnim i distalnim zavijenim kanalićima. Tijekom fetalnog razvoja bubrega mogu se uočiti različite faze nefrogeneze, uključujući indukciju mokraćovodnog pupoljka, agregaciju mezenhimskih stanica i formiranje metanefričke kape, formiranje bubrežnog mjehurića, te nefroni C- i S-oblika, ali ove strukture nisu uzimane u obzir pri analizi.

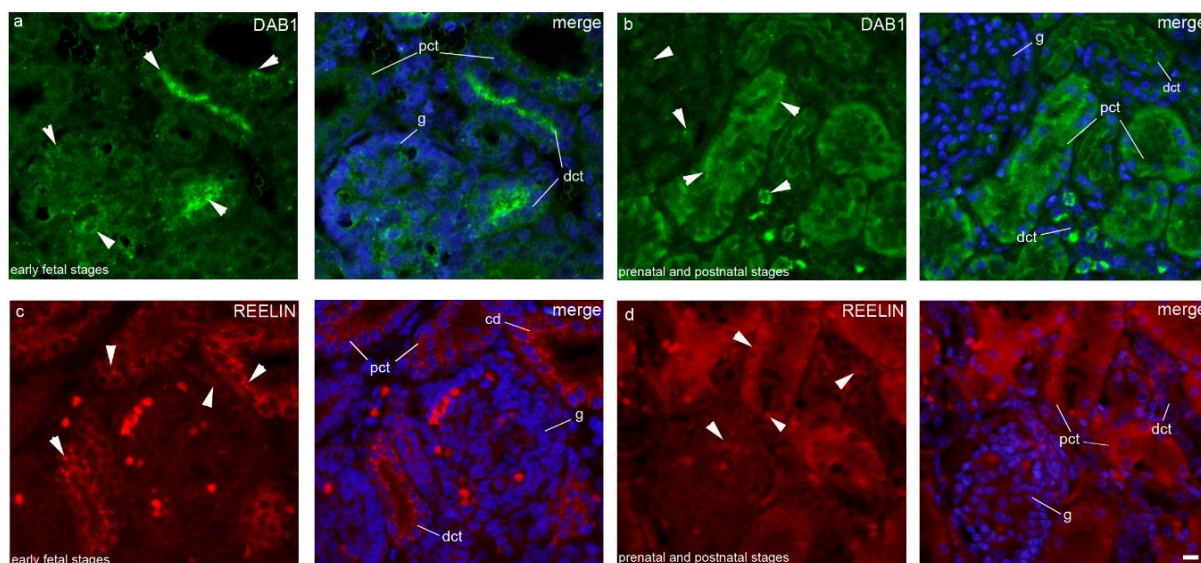
4.1.1 Ekspresija DAB1 i reelin proteina u bubrezima 13. - 14. razvojnog tjedna

Subkapsularni dijelovi kore sadržavaju nefrone u različitim stadijima razvoja, kao što su bubrežni mjehurić, C i S oblik te nezrele glomerule. Zreliji glomeruli i tubuli u uznapredovalim stadijima diferencijacije opaženi su u dijelu kore bliže bubrežnoj srži pa su ti nefroni uključeni u analizu ekspresije DAB1 i reelin proteina.



Slika 13 Postotak DAB1(A) i reelin (B) pozitivnih stanica u proksimalnim zavijenim kanalićima (PCT), distalnim zavijenim kanalićima (DCT) i glomerulima (G) tijekom razvoja ljudskih bubrega, između 13. i 38. razvojnog tjedna te u postnatalnim uzorcima zdravih bubrega u dobi od 1,5 i 7 godina. Podaci se prikazuju kao medijan ± međukvartilni raspon (okomita crta). Statistički značajne razlike između PCT, DCT i G u istoj vremenskoj točki označeni su s * $P < 0,01$, ** $P < 0,001$, *** $P < 0,0001$ (Kruskal-Wallis test nakon kojeg slijedi Dunnov višestruki test usporedbe). U svakoj vremenskoj točki analizirano je po 20 PCT, DCT i glomerula po uzorku. Ukupno je analiziran 21 uzorak.

U DCT je postotak DAB1 pozitivnih stanica iznad 80% (slika 13a) te je signal visokog intenziteta (tablica 5). Ekspresija DAB1 proteina u DCT je najizraženija na apikalnim i bazolateralnim dijelovima membrana (slika 14a). Sličan obrazac prostorne distribucije i intenziteta signala je prisutan i u PCT (slika 14a), ali je postotak pozitivnih stanica značajno manji, oko 60% (slika 13a). Najniži postotak DAB1 pozitivnih stanica s najslabijom intenzitetom signala (tablica 5) je zastupljen kod glomerula (slika 13a). Postotak pozitivnih stanica statistički se značajno razlikovao između PCT i glomerula, te između DCT i glomerula ($P < 0,0001$, slika 13a).



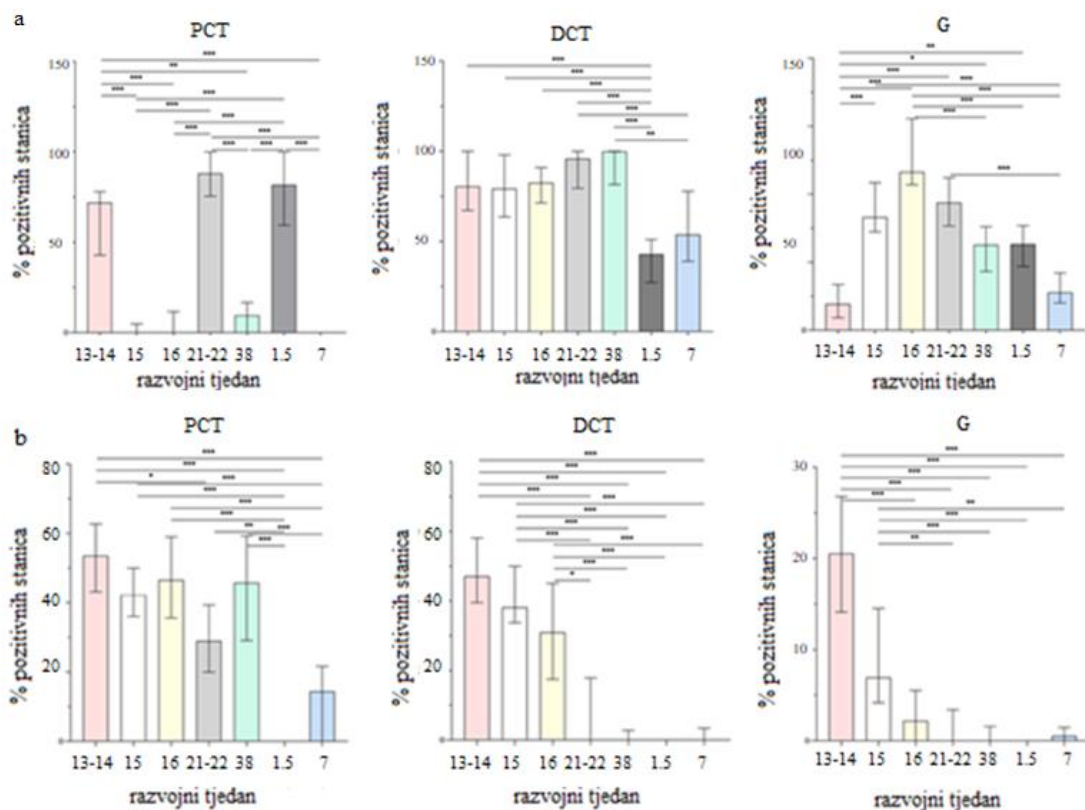
Slika 14 Imunofluorescencijsko bojanje diferenciranih i zrelih ljudskih bubrega s DAB1 i reelin markerima te DAPI bojanje jezgre. Promatrane vremenske točke podijeljene su u dva razdoblja, rano fetalno razdoblje (A, C) te prenatalno i postnatalno razdoblje (B, D). Uzorci bubrega starosti 13. - 14., 15., 16. te 21. - 22. razvojni tjedan predstavljaju rano fetalno razdoblje dok uzorci starosti 38. razvojnog tjedna te 1,5 i 7. godina predstavljaju prenatalno i postnatalno razdoblje. Tijekom ranog fetalnog razdoblja DAB1 je najizraženiji na apikalnim membranama distalnog zavijenog kanalića (DCT) te u citoplazmi proksimalnih zavijenih kanalića (PCT), a manje u glomerulima (vrhovi strelica). Tijekom prenatalnog i postnatalnog razdoblja DAB1 je najizraženiji na apikalnim membranama PCT, dok je u glomerulima i DCT umjereno izražen na cijeloj staničnoj membrani (strelice). Tijekom ranog fetalnog razdoblja, reelin je najizraženiji u citoplazmi DCT i PCT te blago u glomerulima, uglavnom u parijetalnom sloju Bowmanove ovojnice (strelice). U prenatalnom i postnatalnom razdoblju, ekspresija reelin proteina se značajno smanjila. Reelin je samo povremeno prisutan u citoplazmi PCT i DCT te u visceralnom sloju Bowmanove ovojnice. Mjerilo je 20 μ m, te se odnosi na sve slike. Povećanje 40 \times . Epifluorescencijski mikroskop (Olympus BX51, Tokyo, Japan)

Tablica 5 Semikvantifikacijski određen intenzitet bojenja na specifična antitijela tijekom razvoja ljudskih bubrega, između 13. - 14. i 38. razvojnog tjedna te u uzorcima postnatalnih zdravih bubrega starosti 1,5 i 7 godina.

Bubrežna struktura	Antitijelo	13/14 w	15w	16w	21/22 w	38w	1.5 y	7 y
G	reelin	+	+	+	+	+	+	+
	DAB1	+	+ /+++	+	+ /+++	+++	+	++
PCT	reelin	+++	++	++	+ /+++	++	++	+ /+++
	DAB1	+++	+ /+++	+++	+++	+	++	+
DCT	reelin	+++	+++	+ /+++	+ /+++	+	-	++
	DAB1	+++	+++	+++	+++	+++	++	+++

Analizirano je po 20 bubrežnih struktura (PCT, DCT, G) po svakom uzorku. +++ visok intenzitet signala; ++ umjeren intenzitet signala; + blagi intenzitet signala; - nema signala; G – glomeruli, PCT – proksimalni zavijeni kanalići, DCT – distalni zavijeni kanalići, w – razvojni tjedan, y – postnatalna godina

U ovom razvojnom tjednu izražaj reelin proteina je bio najviši od svih promatranih vremenskih razdoblja (Kruskal-Wallis slika 15b). Postotak pozitivnih stanica u tubulima je bio oko 50% (slika 13b), a citoplazmatski raspršen signal je bio umjerenog do visokog intenziteta (tablica 5). U glomerulima je oko 20% reelin pozitivnih stanica (slika 13b), a intenzitet signala je blag (tablica 5.). Statistički značajna razlika u postotku pozitivnih stanica je uočena između PCT i glomerula te između DCT i glomerula ($P < 0,0001$, slika 13b). U ovom razvojnom tjednu je uočena kolokalizacija DAB1 i reelin proteina, najviše u PCT i DCT (nije prikazano slikom).



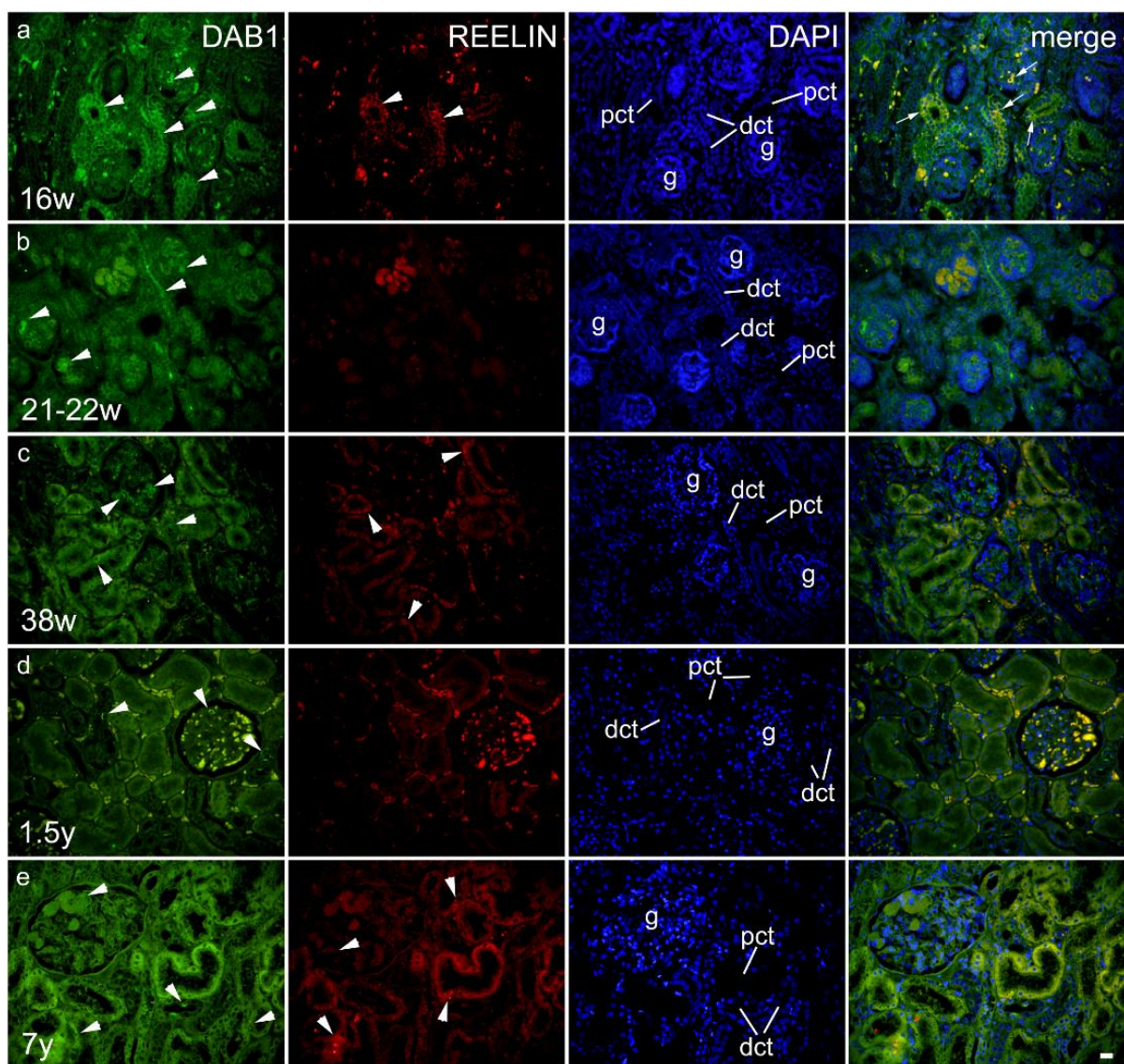
Slika 15. Raspodjela postotka DAB1 (a) i reelin (b) pozitivnih stanica u proksimalnim zavijenim kanalicima (PCT), distalnim zavijenim kanalicima (DCT) i glomerulima (G) tijekom razvoja ljudskih bubrega, između 13.-14. i 38. razvojnog tjedna, i u postnatalnim zdravim bubrezima u dobi od 1,5 i 7 godina. Podaci se prikazuju kao medijan \pm međukvartilni raspon (okomita crta). Statistički značajne razlike između PCT, DCT i G u različitim vremenskim točkama označene su s * $P < 0,01$, ** $P < 0,001$, *** $P < 0,0001$ (Kruskal-Wallisov test nakon kojeg slijedi Dunnov višestruki test usporedbe). U svakoj vremenskoj točki analizirano je 20 PCT, DCT i glomerula po uzorku. Ukupno je analiziran 21 uzorak.

4.1.2 Ekspresija DAB1 i reelin proteina u bubrezima 15. i 16. razvojnog tjedna

Zrelost bubrežnog tkiva u ovim razvojnim tjednima se ne mijenja značajno u odnosu na prethodno promatrano razdoblje. I dalje je subkapsularno vidljiva nefrogena zona s različitim stupnjevima nefrogeneze, dok su zreliji nefroni smješteni na granici sa srži. Ova dva razvojna tjedna promatrana su skupa jer nije uočena značajna razlika u postotku DAB1 ili reelin imunoreaktivnih stanica, njihovoj prostornoj raspodjeli ili intenzitetu bojenja (slika 15b, tablica 5).

U DCT je visok postotak DAB1 pozitivnih stanica (slika 13a), te je signal visokog intenziteta (tablica 2), raspoređen uglavnom na apikalnim dijelovima membrana (slika 14a). U PCT je signal blagog do umjerenog intenziteta (tablica 5) te je također raspoređen na apikalnim dijelovima membrana ili je raspršen kroz citoplazmu (slika 14a). Postotak DAB1 pozitivnih stanica u glomerulima je viši od 30%, a intenzitet bojanja je blag (tablica 5). Statistički značajne razlike u postotku pozitivnih stanica su uočene između PCT i DCT ($P < 0,0001$, Slika 13a), PCT i glomerula ($P < 0,01$, slika 13a), te između DCT i glomerula ($P < 0,0001$, slika 13a). U odnosu na 13.-14. razvojni tjedan postotak pozitivnih stanica i intenzitet signala je statistički značajno smanjen u PCT ($P < 0,0001$, slika 15a) te povišen u glomerulima ($P < 0,0001$, slika 15a).

Postotak pozitivnih stanica u PCT i DCT je oko 30% - 40% (slika 13b), a citoplazmatski raspršen signal je blagog do umjerenog intenziteta (tablica 5, slika 14c). U glomerulima je postotak pozitivnih stanica oko 10% (slika 13b), a signal je blagog intenziteta (tablica 5). Postotak pozitivnih stanica se statistički značajno razlikuje između PCT i glomerula te DCT i glomerula ($P < 0,0001$, slika 13b). Kao i u prethodnom razvojnom tjednu, uočena je kolokalizacija DAB1 i reelin proteina, u PCT i DCT (slika 16a).



Slika 16 Dvostruko imunofluorescencijsko bojanje fetalnih i postnatalnih uzoraka humanih bubrega DAB1 i reelin protutijelima te DAPI bojanje jezgre. Kolokalizacija DAB1 i reelin proteina je prikazana u posljednjem stupcu (strelice). (a) U 16. razvojnom tjednu (w), DAB1 je snažno izražen (vrh strelice) na membranama distalnih zavijenih kanalića (DCT) i glomerula (G) te slabije na membranama proksimalnih zavijenih tubula (PCT). Reelin je umjereno izražen na membranama PCT i DCT (vrh strelice). DAPI nuklearno bojenje otkrilo je kolokalizaciju DAB1 i reelin u PCT i DCT (strelice). (b) U 21.-22. razvojnom tjednu, DAB1 je snažno izražen na membranama PCT, DCT te u G (vrh strelice), a ekspresija reelin proteina nije zabilježena. Nema kolokalizacije DAB1 i reelin proteina. (c) U 38. razvojnom tjednu DAB1 je snažno izražen na membranama DCT i visceralnih podocita, dok je blago izražen u citoplazmi PCT (vrh strelice). Reelin protein je slabo izražen u citoplazmu PCT (vrh strelice). DAPI nuklearno bojenje otkrilo je blagu kolokalizaciju DAB1 i reelin proteina u PCT (strelice). (d) U dobi od 1,5 godine, DAB1 je snažno izražen na membranama DCT i u podocitima G (vrh strelice). Reelin protein nije izražen. Nema kolokalizacije DAB1 i reelin proteina. (e) U dobi od 7 godina, DAB1 je bio snažno izražen na membranama DCT i u podocitima (vrh strelice). Reelin je slabo izražen u citoplazmi PCT (vrh strelice). Nema kolokalizacije DAB1 i reelin proteina Mjerilo je 20 μm i odnosi se na sve slike. Povećanje je 40 \times . Epifluorescencijski mikroskop (Olympus BX51, Tokyo, Japan)

4.1.3 Ekspresija DAB1 i reelin proteina u bubrezima 21. - 22. razvojnog tjedna

Nefrogena zona je još uvijek prisutna u subkapsularnom dijelu kore gdje se mogu uočiti nefroni u različitim stadijima razvoja. Sve je veći broj zrelih nerona na granici sa srži.

DAB1 je jako eksprimiran na apikalnim i lateralnim membranama PCT i DCT (slika 14a), a intenzitet signala je visok (tablica 5). Postotak pozitivnih stanica u PCT tijekom ovih razvojnih tjedana je statistički značajno viši u usporedbi s prethodnim promatranim razdobljem ($P < 0,0001$, slika 15a). Također, u usporedbi s 15. i 16. razvojnim tjednom, postotak pozitivnih stanica se smanjio u glomerulima ($P > 0,05$, slika 15a). Obrasci distribucije i intenziteta signala bili su slični kao u prethodno opisanim razvojnim fazama. Postotak pozitivnih stanica značajno se razlikuje između PCT i glomerula te između DCT i glomerula ($P < 0,0001$, slika 13a). U ovim razvojnim tjednima reelin je u DCT i glomerulima slabo izražen, s blagom reaktivnošću (tablica 5) dok je postotak pozitivnih stanica u PCT gotovo 30% (slika 13b). Postotak pozitivnih stanica u DCT u ovim razvojnim tjednima je statistički značajno manji u odnosu na 15. i 16. razvojni tjedan ($P < 0,0001$, slika 14b). U PCT signal je distribuiran citoplazmatski (slika 14c), te je blagog do umjerenog intenziteta (tablica 5). Postotak pozitivnih stanica se značajno razlikovao između PCT i DCT, te PCT i glomerula ($P < 0,0001$, slika 13b).

4.1.4 Ekspresija DAB1 i reelin proteina u bubrezima 38. razvojnog tjedna

U 38. razvojnom tjednu nema više nefrogene zone te nefroni pokazuju karakteristike visoke diferenciranosti i zrelosti.

DAB1 je sa visokim intenzitetom (tablica 2) izražen na apikalnim membranama stanica DCT (slike 14b i 16c). Postotak DAB1 pozitivnih stanica u PCT je statistički značajno niži u usporedbi s 21. i 22. razvojnim tjednom ($P < 0,0001$, slika 15a) te je prisutna samo mala količina (10,45%) blago pozitivnog bojenja (slika 14c). U glomerulima, postotak pozitivnih stanica je oko 20%, a intenzitet signala je umjeren (slika 12b, tablica 5). Postotak pozitivnih stanica značajno se razlikovao između PCT i DCT, između DCT i glomerula ($P < 0,0001$, slika 13a), te između PCT i glomerula ($P < 0,01$, slika 13a).

Najviši postotak reelin pozitivnih stanica je uočen u PCT, oko 40% (slika 13b), s umjerenim intenzitetom signala raspršenim u citoplazmi (slika 14b, tablica 5). U DCT i glomerulima postotak pozitivnih stanica je bio zanemariv (slika 14b, 16c). Postotak pozitivnih stanica statistički značajno se razlikovao između PCT i DCT te između PCT i glomerula ($P < 0,0001$,

slika 13b). U ovom razvojnem tjednu nije uočena kolokalizacija DAB1 i reelin proteina (slika 16c).

4.1.5 Ekspresija DAB1 i reelin proteina u bubrezima 1.5 godine starosti

U postnatalnom razdoblju završena je nefrogeneza te su prisutni samo zreli oblici nefrona. Također, kora i srž bubrega su jasno diferencirani.

U usporedbi s 21. - 22. razvojnim tjednom, postotak DAB1 pozitivnih stanica u DCT se statistički značajno smanjio ($P < 0,0001$, slika 15a), ali je signal i dalje visokog intenziteta (tablica 5), uglavnom lokaliziran na apikalnim dijelovima membrana (slika 16d). U usporedbi s 38. razvojnim tjednom, postotak DAB1 pozitivnih stanica u PCT značajno se povećao ($P < 0,0001$, slika 15a), a signal je umjerenog intenziteta, citoplazmatski i membranski distribuiran (slika 14b). U glomerulima, postotak i distribucija pozitivnih stanica su gotovo isti kao u 38. razvojnem (Slike 14b i 16d), a intenzitet signala je blag (tablica 5). U ovom promatranom periodu postotak pozitivnih stanica značajno se razlikovao između PCT i DCT te između PCT i glomerula ($P < 0,0001$, slika 13a).

Stanice PCT, DCT i glomerula sporadično eksprimiraju reelin (slike 14b i 16d). Postotak reelin pozitivnih stanica u PCT značajno se smanjio u usporedbi s 38. razvojnim tjednom ($P < 0,0001$, slika 15a). Kolokalizacija DAB1 i reelin proteina nije uočena (slika 16d).

4.1.6 Ekspresija DAB1 i reelin proteina u bubrezima 7. godine starosti

Histološka struktura bubrega u ovom stadiju morfološki se ne razlikuje znatno u usporedbi s bubregom iz prethodnog promatranog razdoblja. Postotak DAB1 pozitivnih stanica u DCT iznosi oko 60% (slika 13a), a signal je umjerenog intenziteta (tablica 5), distribuiran na membrani ili u citoplazmi (slika 16d). U PCT je samo 3,6% pozitivnih stanica, što u usporedbi s prethodnom fazom predstavlja statistički značajno smanjenje ($P < 0,0001$, slika 15a). Signal je raspršen u citoplazmi stanica PCT te je blagog intenziteta (tablica 5, slika 16e). U glomerulima je postotak pozitivnih stanica 10% (slika 13a), a intenzitet signala je blag (tablica 5). U ovom stadiju postotak pozitivnih stanica značajno se razlikovao između PCT i DCT, DCT i glomerula ($P < 0,0001$, slika 13a), te između PCT i glomerula ($P < 0,001$, slika 13a).

Reelin je slabo eksprimiran u svim promatranim strukturama (slika 13b). Signal blagog intenziteta je uočen u citoplazmi stanica PCT i DCT (tablica 5), dok se u glomerulima nalazilo samo nekoliko sporadično pozitivnih stanica (slika 16e). Također, nije uočena kolokalizacija DAB1 i reelin proteina (slika 16e).

4.2 Usporedba prostorno-vremenskog izražaja DAB1 i reelin proteina u embrionalnim bubrezima divljeg tipa i *yotari* miša

4.2.1 Ekspresija DAB1 i reelin proteina u bubrezima embrionalnog dana 13.5 (E13.5)

Embrionalnog dana 13.5 vidljive su različite faze nefrogeneze, ali se diferencirani nefroni još uvijek ne pojavljuju (slika 18a). Najviše su prisutne stanice ampule mokraćovodnog pupoljka, metanefričke kape te C-oblika nefrona.

DAB1 protein je kod divljeg tipa miša najviše eksprimiran u citoplazmi mezenhimskih stanicama (slike 17a i 18a), a intenzitet signala je uglavnom umjeren (tablica 6). Postotak epitelnih stanica u kojima je prisutna ekspresija DAB1 proteina je statistički značajno niži nego postotak pozitivnih mezenhimskih stanica, a signal je uglavnom raspršen u bazalnim dijelovima citoplazme (slika 17a).

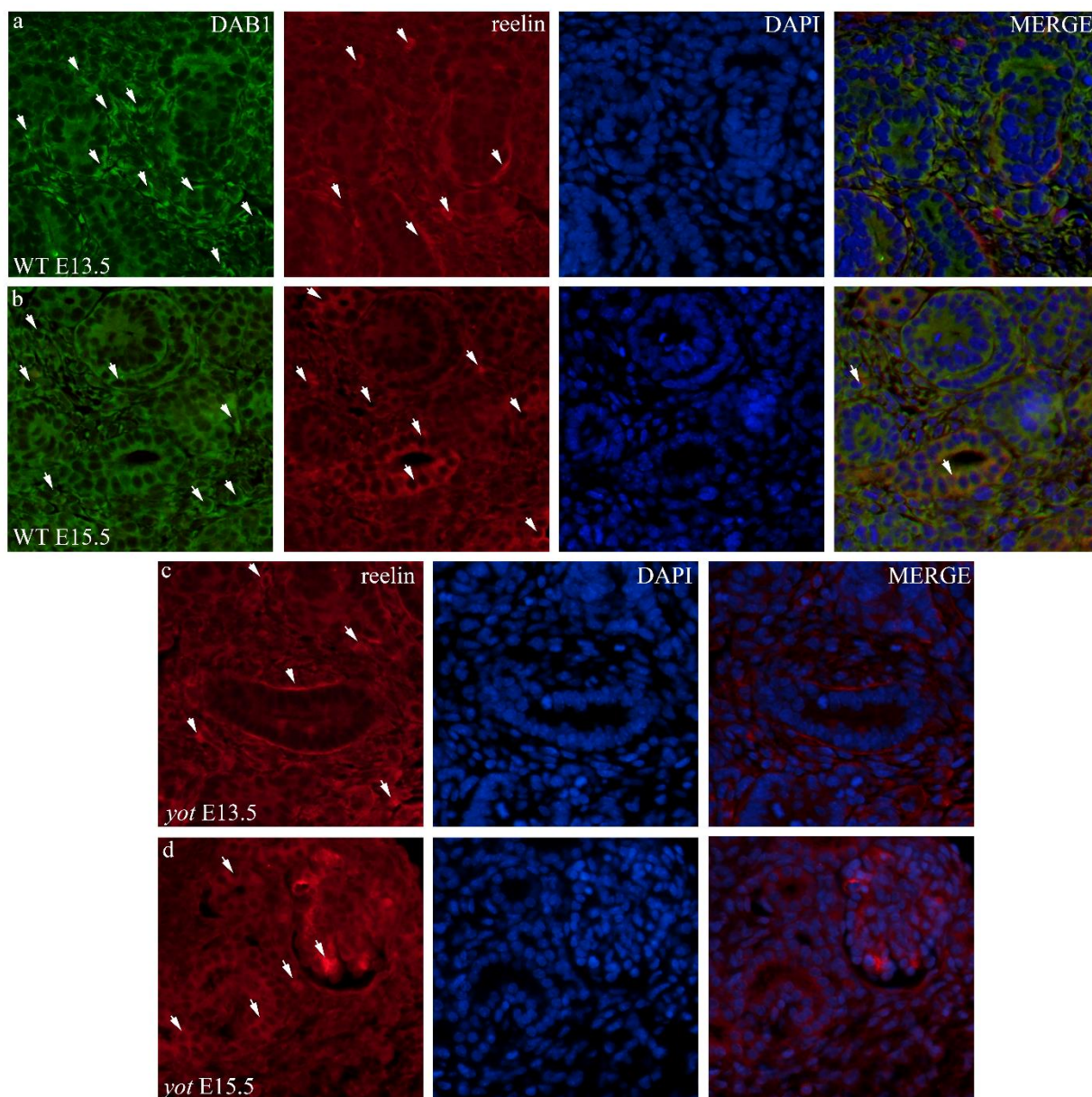
Kod divljeg tipa miša reelin je izraženiji u epitelnim nego u mezenhimskim stanicama (slike 17a i 18b). Intenzitet signala je uglavnom umjeren (tablica 6). U epitelnim stanicama reelin je uglavnom koncentriran na bazalnim dijelovima membrana, dok je u mezenhimskim stanicama raspršen kroz citoplazmu (slika 17a). Kod *yotari* miševa dolazi do statistički značajnog porasta postotka reelin pozitivnih mezenhimskih stanica (slika 18d), ali se intenzitet i prostorni raspored signala značajnije ne mijenja u odnosu na miševe divljeg tipa (slika 17c, tablica 6).

Nije uočena značajnija kolokalizacija ovih dvaju proteina.

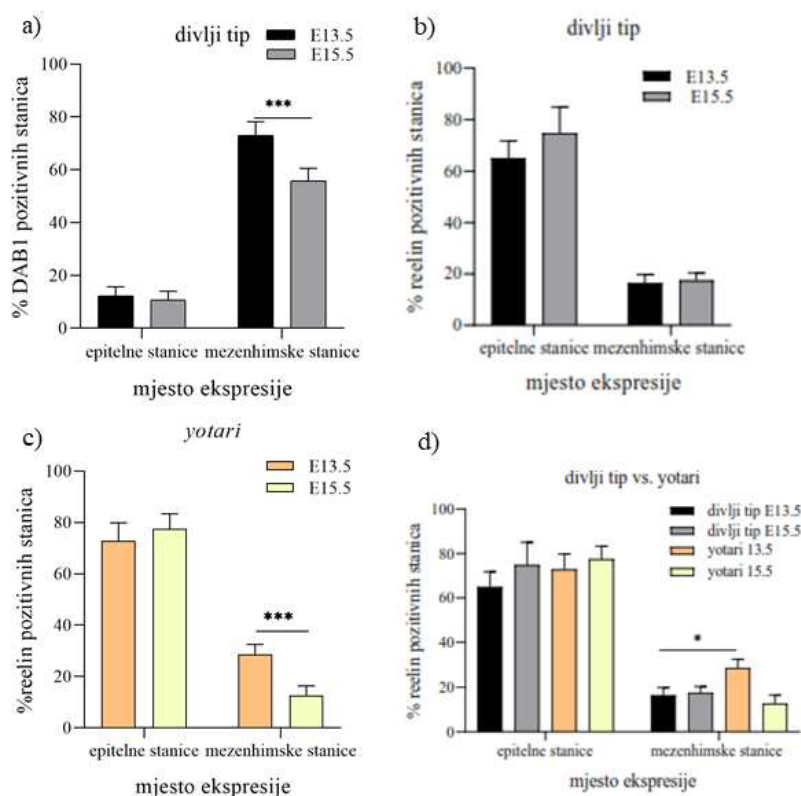
Tablica 6 Semikvantifikacijski određen intenzitet bojenja na specifična antitijela u embrionalnim uzorcima bubrega E13.5 i E15.5 kod *yotari* i divljeg tipa miševa.

Antitijela	<i>DAB1</i>		<i>reelin</i>			
Tip životinje	divlji tip		divlji tip		yotari	
Embrionalni dan (E)	13.5	15.5	13.5	15.5	13.5	15.5
Epitelne stanice	+	+	++	++	++	++/+++
Mezenhimske stanice	++	+/+++	++	++	++	+

Analizirano je 100 epitelnih i mezenhimskih stanica po svakom uzorku. Ukupno je analizirano 15 uzoraka. +++ visok intenzitet signala; ++ umjeren intenzitet signala; + blagi intenzitet signala; – nema signala



Slika 17 Dvostruko imunofluorescencijsko bojanje embrionalnih bubrega divljeg tipa miša s DAB1 i reelin markerima te DAPI bojanje jezgre (a, b) te jednostruko imunofluorescencijsko bojanje embrionalnih bubrega *yotari* miševa reelin markerom i DAPI bojanje jezgre (c, d). Promatrane vremenske točke su E13.5 i E15.5. Mjesta ekspresije navedenih markera u epitelnim i mezenhimskim stanicama su označena strelicama. DAB1 i reelin su rijetko kolokalizirani. Mjerilo je 20 μm i odnosi se na sve slike. Povećanje je 40 \times . Epifluorescencijski mikroskop (Olympus BX51, Tokyo, Japan)



Slika 18 Raspodjela postotaka DAB1 (a) i reelin (b, c, d) pozitivnih mezenhimijskih i epitelnih stanica u bubrezima divljeg tipa i yotari miševa. Podaci su prikazani kao srednja vrijednost \pm SD (okomita crta). Statistički značajne razlike u postotku pozitivnih stanica označene su s * $P < 0,01$, ** $P < 0,001$, *** $P < 0,0001$ (dvosmjerni ANOVA test. U svakoj vremenskoj točki analizirano je 100 mezenhimijskih i epitelnih stanica po uzorku. Ukupno je analizirano 15 uzoraka.

4.2.2 Ekspresija DAB1 i reelin proteina u bubrezima embrionalnog dana 15.5 (E15.5)

U bubrezima divljeg tipa miša starosti E15.5 DAB1 je najviše ekspimiran u citoplazmi mezenhimijskih stanica (slike 17a i 18a), a intenzitet signala je uglavnom umjeren (tablica 6). Postotak epitelnih stanica u kojima je prisutna ekspresija DAB1 proteina je statistički značajno niži nego postotak pozitivnih mezenhimijskih stanica, a signal je uglavnom raspršen u bazalnim dijelovima citoplazme (slika 17a). U odnosu na E13.5 postotak pozitivnih mezenhimijskih stanica je statistički značajno smanjen (slika 18a), a intenzitet signala je uglavnom blag (tablica 6).

Baš kao i u bubrezima E13.5, i kod divljeg tipa i kod yotari miša reelin je izraženiji u epitelnim nego u mezenhimijskim stanicama (slike 17a i 18b). Intenzitet signala je uglavnom umjeren (tablica 6), osim u glomerulima yotari miševa gdje je izrazito jak (slika 17d). Za razliku od E13.5, reelin više nije koncentriran na membranama epitelnih stanica, već je raspršen kroz

citoplazmu (slika 17b,d). Kod *yotari* miševa dolazi do pada postotka pozitivnih mezenhimskih stanica u odnosu na E13.5 (slika 18c).

Uočena je slaba kolokalizacija DAB1 i reelin proteina u citoplazmi epitelnih stanica (slika 17b).

4.3 Usporedba prostorno-vremenskog izražaja DAB1 i reelin proteina u postnatalnim bubrezima divljeg tipa i *yotari* miša

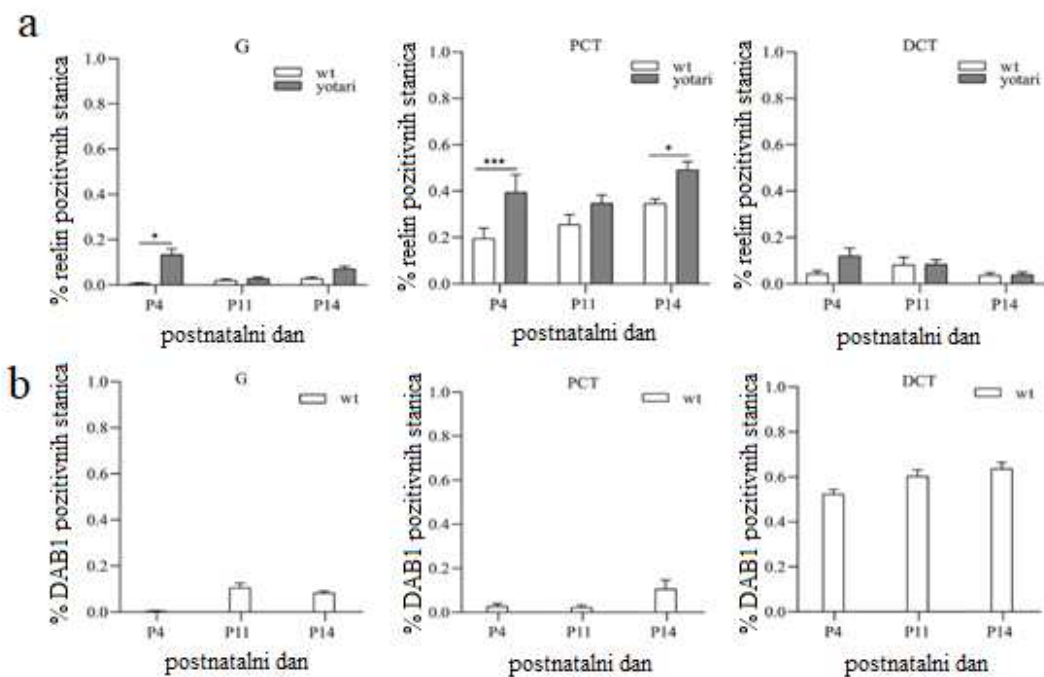
S obzirom na činjenicu da nefrogeza kod miša završava tijekom prvog postnatalnog tjedna, može se uočiti da bubrezi starosti 4 dana još uvijek nisu postigli konačnu maturaciju koja je prisutna kod bubrega starosti 11 i 14 dana.

4.3.1 Ekspresija DAB1 i reelin proteina u bubrezima 4. dana starosti (P4)

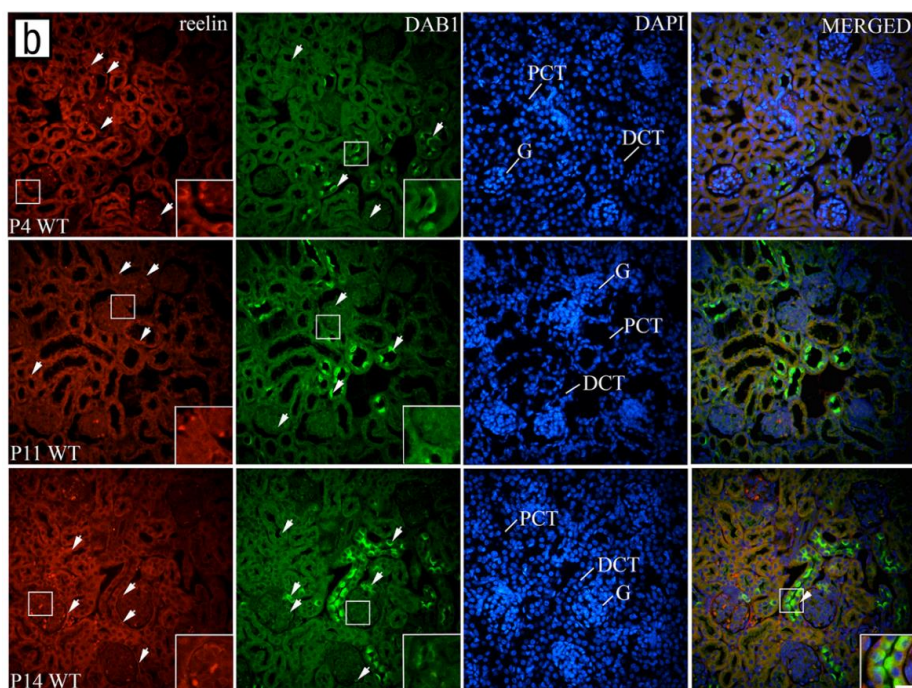
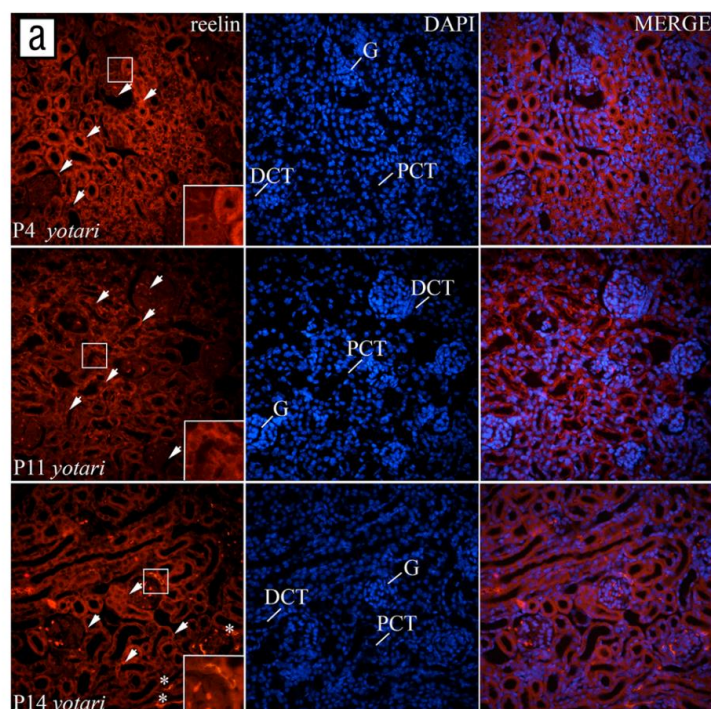
Reelin je blago eksprimiran u glomerulima i DCT kod miševa divljeg tipa, te je u glomerulima *yotari* miševa uočena statistički značajna razlika u odnosu na divlji tip ($p < 0,05$, slika 19a). Postotak pozitivnih stanica u PCT divljeg tipa životinja je oko 20%, dok je kod *yotari* miševa postotak pozitivnih stanica u PCT statistički značajno viši ($p < 0,05$, slika 19a). Signal je umjerenog do jakog intenziteta (tablica 7) te je u stanicama glomerula perinuklearno lokaliziran, dok je u PCT i DCT raspršen kroz citoplazmu (slika 20a,b).

DAB1 gotovo nije eksprimiran u G i PCT divljeg tipa životinja 4. postnatalnog dana, dok je u DCT postotak pozitivnih stanica oko 60% ($p < 0,05$, slika 19b). Signal je jakog intenziteta (tablica 7) te je lokaliziran na apikalnim i lateralnim membranama stanica (slika 20a,b).

Nije uočena kolokalizacija između DAB1 i reelin proteina (slika 21b).



Slika 19 Raspodjela postotaka reelin (a) i DAB1 (b) pozitivnih stanica u glomerulima (G), proksimalnim zavijenim kanalićima (PCT) te distalnim zavijenim kanalićima (DCT) u bubrezima divljeg tipa i *yotari* miševa. Podaci su prikazani kao srednja vrijednost \pm SEM (okomita crta). Statistički značajne razlike u postotku pozitivnih stanica u G, PCT i DCT između *yotari* i divljeg tipa miša u istoj vremenskoj točki označene su s * $P < 0,01$, ** $P < 0,001$, *** $P < 0,0001$ (dvosmjerni ANOVA test popraćen Tukeyjevim višestrukim testom usporedbe). U svakoj vremenskoj točki analizirano je po 20 PCT, DCT i G po uzorku. Ukupno je analizirano 15 uzoraka.



Slika 20 Imunofluorescencijsko bojanje postnatalnih bubrega *yotari* miševa reelin markerom (a) i dvostruko imunofluorescencijsko bojanje postnatalnih bubrega divljeg tipa miša s DAB1 i reelin markerima (b) te DAPI bojanje jezgre. Promatrane vremenske točke su P4, P11 i P14. Mjesta ekspresije navedenih markera u proksimalnim zavijenim kanalićima (PCT), distalnim zavijenim kanalićima (DCT) i glomerulima (G) označena su strelicama, dok je ekspresija reelin u ekstracelularnom matriksu označena zvjezdicom (a). Inseti prikazuju mjesta najizraženije ekspresije. DAB1 i reelin su slabo kolokalizirani i to uglavnom u DCT (vrhovi strelica). Mjerilo je 20 μm i odnosi se na sve slike. Povećanje je 40 \times . Epifluorescencijski mikroskop (Olympus BX51, Tokyo, Japan)

Tablica 7 Semikvantifikacijski određen intenzitet bojenja na specifična antitijela u postnatalnim uzorcima bubrega 4P, 11P i 14 P kod *yotari* i divljeg tipa miševa.

Strukture	Antitijela	reelin						DAB1		
	Životinje	<i>yotari</i>			divlji tip			divlji tip		
	Postnatalni dan (P)	4	11	14	4	11	14	4	11	14
G		++	-	++	-	+	+	-	+	+
PCT		+++	++	++	+++	++	+	+	+	+
DCT		+	+	+	+	-	-	+++	+++	+++

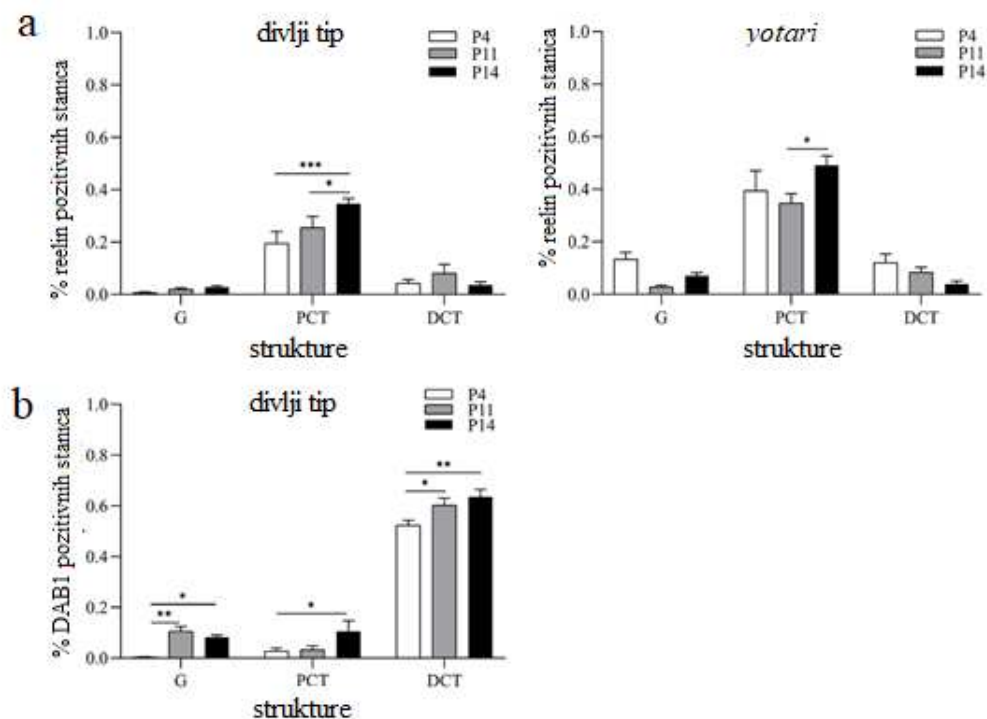
Analizirano je 20 bubrežnih struktura (PCT, DCT, G) po svakom uzorku. Ukupno je analizirano 15 uzorka. +++ visok intenzitet signala; ++ umjeren intenzitet signala; + blagi intenzitet signala; – nema signala; G – glomeruli, PCT – proksimalni zavijeni kanalići, DCT – distalni zavijeni kanalići, w – razvojni tjedan, y-postnatalna godina.

4.3.2 Ekspresija DAB1 i reelin proteina u bubrezima 11. dana starosti (P11)

Postotak reelin pozitivnih stanica u G i DCT kod divljeg tipa i *yotari* životinja je niži od 20%, dok je u PCT između 35 - 40% ($p < 0,05$, slika 19a). Signal je blagog do umjerenog intenziteta (tablica 7), raspršen kroz citoplazmu (slika 20a,b).

U odnosu na P4 postotak DAB1 pozitivnih stanica, blage reaktivnosti (tablica 7) statistički značajno raste u G i DCT ($p < 0,05$, slika 21b). U G i PCT je i dalje manje od 20% pozitivnih stanica, dok DCT sadrže oko 60% DAB1 pozitivnih stanica ($p < 0,05$, slika 19b). Također je prisutno i jako bojanje *maculae densae* (slika 20b). Intenzitet signala varira od blagog u G i PCT do jakog u DCT (tablica 7) te je uglavnom lokaliziran na apikalnim i lateralnim dijelovima membrane (slika 20b).

Nije uočena kolokalizacija između DAB1 i reelin proteina (slika 20b).



Slika 21 Raspodjela postotka reelin (a) i DAB1 (b) pozitivnih stanica u glomerulima (G), proksimalnim zavijenim kanalićima (PCT) te distalnim zavijenim kanalićima (DCT) u bubrezima divljeg tipa i *yotari* miševa. Podaci prikazani kao srednja vrijednost \pm SEM (okomita crta). Statistički značajne razlike u postotku pozitivnih stanica između G, PCT i DCT *yotari* i divljeg tipa miša u različitim vremenskim točkama označene su s * $P < 0,01$, ** $P < 0,001$, *** $P < 0,0001$ (dvosmjerni ANOVA test popraćen Tukeyjevim višestrukim testom usporedbe). U svakoj vremenskoj točki analizirano je po 20 PCT, DCT i G. Ukupno je analizirano 15 uzoraka.

4.3.3 Ekspresija DAB1 i reelin proteina u bubrezima 14. dana starosti (P14)

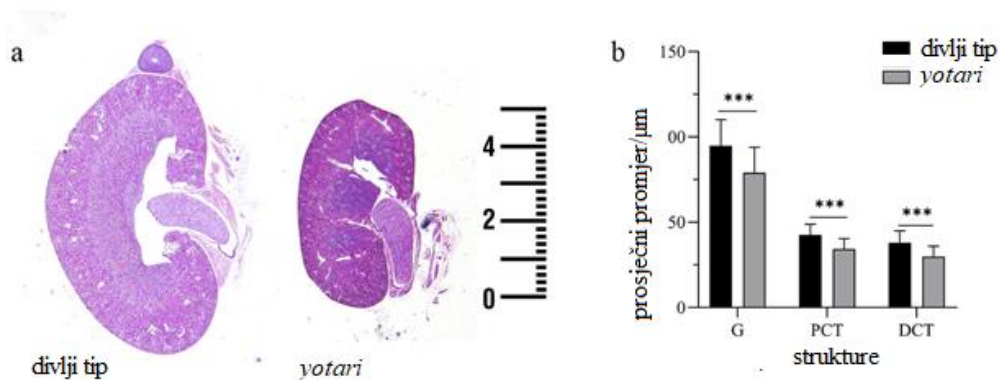
Postotak reelin pozitivnih stanica u G i DCT kod divljeg tipa i *yotari* životinja je i dalje niži od 20%, dok u PCT dolazi do statistički značajnog povišenja u odnosu na P11 ($p < 0,05$, slika 21a). Također javlja se statistički značajna razlika u postotku reelin pozitivnih stanica između *yotari* i divljeg tipa životinja ($p < 0,05$, slika 19a). Signal je blagog do umjerenog intenziteta (tablica 7), raspršen kroz citoplazmu (slika 20a,b).

U G i PCT je i dalje manje od 20% DAB1 pozitivnih stanica, dok DCT sadrže oko 60% DAB1 pozitivnih stanica ($p < 0,05$, slika 19b). Također je prisutno i jako bojanje *maculae densae* (slika 21b). Intenzitet signala varira od blagog u G i PCT do jakog u DCT (tablica 7) te je uglavnom lokaliziran na apikalnim i lateralnim dijelovima membrane (slika 20b).

Uočena je slaba kolokalizacija DAB1 i reelin proteina u DCT divljeg tipa životinja (vrh strelice, slika 20b).

4.4 Usporedba promjera bubrega i komponenata nefrona između *yotari* i divljeg tipa miša

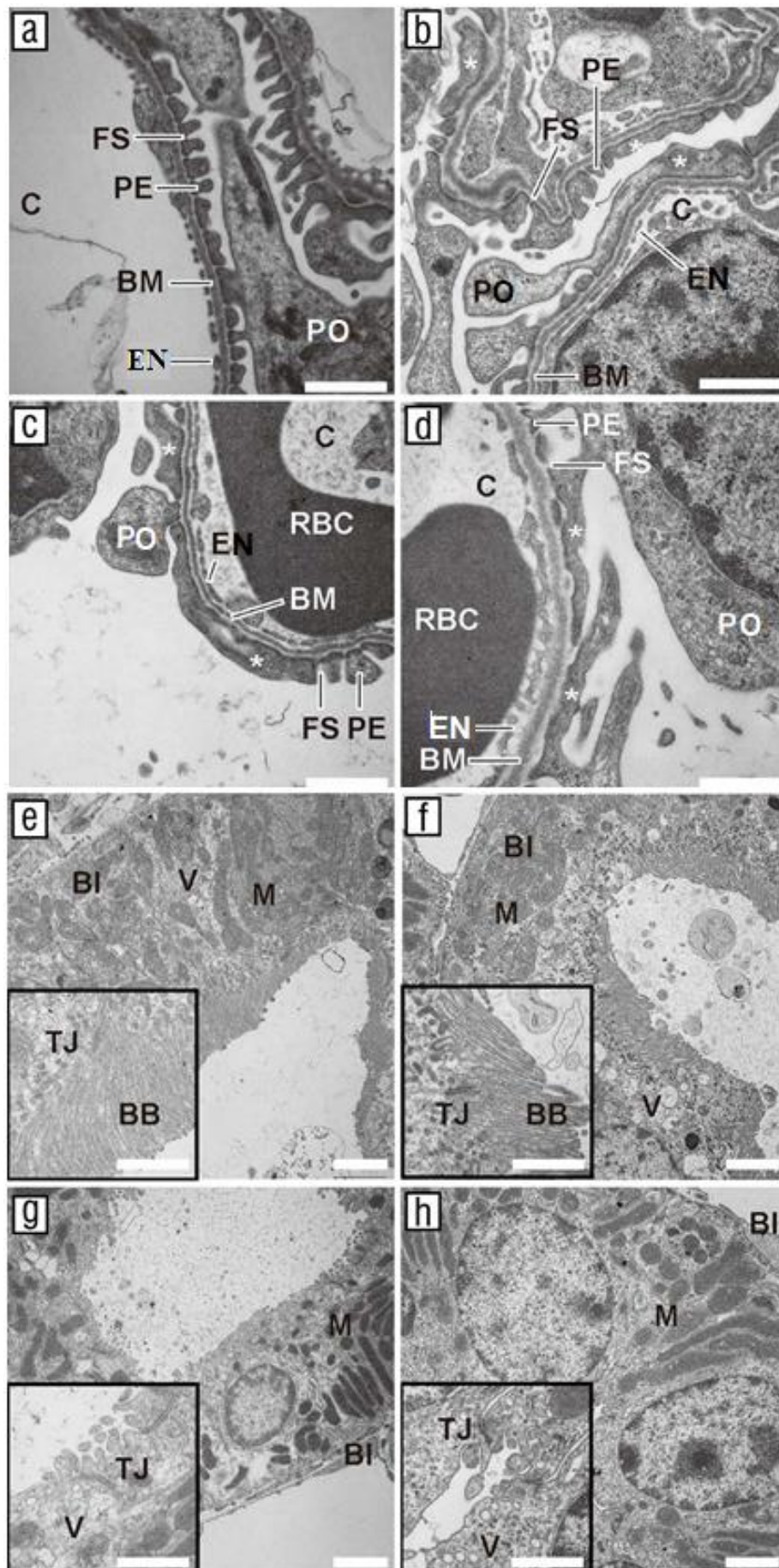
Hematoksilin-eozin (HE) bojenje rezova bubrega u svim ispitivanim vremenskim točkama pokazuje mali fenotip bubrega *yotari* miševa u usporedbi s divljim tipom. Kod 4P izračunat je srednji promjer bubrega *yotari* životinja oko 5,5 mm u odnosu na 7,5 mm kod divljeg tipa životinje (slika 22a). Ovakav trend je uočen i u kasnijim ispitivanim vremenskim točkama. Da bismo odredili je li smanjenje veličine bubrega posljedica smanjenja promjera segmenata nefrona izračunali smo prosječni promjer za DCT, PCT i G, analizirajući 100 navedenih struktura po uzorku. Rezultati su pokazali statistički značajno smanjenje prosječnog promjera svih segmenata nefrona kod *yotari* životinja u odnosu na životinje divljeg tipa ($p < 0,05$, slika 22b). Osim toga, HE bojenje otkrilo je stanjenje korteksa i proširenje bubrežne zdjelice kod *yotari* životinja, te blago difuzno proširenje DCT u 14P. Stupanj glomerularnog sazrijevanja isti je u obje ispitivane skupine životinja.



Slika 22 Mikroskopski pregled bubrega divljeg tipa i *yotari* miševa pri 4P. (a) Usporedba veličine bubrega kod divljeg tipa (lijevo) i *yotari* (desno) miša. (b) Srednji promjeri glomerula (G), proksimalnih zavijenih kanalića (PCT) i distalnih zavijenih kanalića (DCT) u bubrezima *yotari* životinja bile su značajno smanjeni u usporedbi s divljim životinjama. Podaci su prikazani kao srednja vrijednost \pm SD (okomita crta). Statistički značajne razlike su označene s * $P < 0,01$, ** $P < 0,001$, *** $P < 0,0001$ (obostrani t-test). Po svakom uzorku analizirano je 100 G, PCT i DCT. Ukupno je analizirano 15 uzoraka. Mjerilo je 1mm i odnosi se na sliku 23.a.

4.5 Deskriptivna histološka analiza TEM fotografija

Na mikrofotografijama dobivenih TEM-om, glomeruli kod divljeg tipa miševa pokazuju tipičan izgled svih dijelova filtracijske barijere, koji su normalno razvijeni i lako prepoznatljivi (slika 23a). Na slikama se mogu razlikovati podociti, sekundarni izdanci podocita, filtracijske pukotine, glomerularna bazalna membrana te kapilare s fenestriranim endotelom (slika 23a). S druge strane, u glomerulima *yotari* miševa se može uočiti progresivno oštećenje podocita u vidu stapanja sekundarnih izdanaka (tzv. nožica) podocita i gubitka filtracijskih pukotina (slika 23b–d). Ove ultrastrukturne promjene uočene su u svim ispitanim uzorcima bubrega te zahvaćaju većinu pregledanih glomerula. Nisu uočene nikakve abnormalnosti u ultrastrukturnoj građi PCT i DCT kod *yotari* miševa u odnosu na divlji tip životinja (slika 23e–h). Kod PCT su slabo uočljivi lateralni dijelovi membrana zbog interdigitacija sa susjednim stanicama. Citoplazma je vrlo bogata i sadržava dobro istaknute jezgre, izdužene mitohondrije, udubljenja bazalnih dijelova membrane te brojne pinocitotske mjehuriće između baza mikrovila, koje su formirale četkastu presvlaku na apikalnoj membrani. Na većem povećanju vidljivo je da apikalna površina epitelne stanice PCT sadrži dugačke mikrovile te tijesne spojeve između luminalnih granica susjednih tubularnih epitelne stanice (slika 23e,f). S druge strane, apikalna površina epitelne stanice DCT sadržava samo nekoliko kratkih mikrovila i brojne vezikule (slika 23g,h).



5 Rasprava

Morfogeneza i razvoj bubrega su složeni procesi koji su vrlo precizno koordinirani međudjelovanjem velikog broja gena. Kongenitalne anomalije mokraćnog sustava najčešći su urođeni defekti koji čine oko 30% svih dijagnosticiranih kongenitalnih anomalija u prenatalnom razdoblju te su vodeći uzrok završnog stadija bubrežne bolesti kod djece (ESKD) (28,29). S obzirom na činjenicu da teži slučajevi anomalija uglavnom zahtijevaju dijalizu te u krajnjem slučaju i transplantaciju bubrega, ovi poremećaji predstavljaju veliki javnozdravstveni i ekonomski teret. Teži se što ranijom otkrivanju te osmišljavanju adekvatne terapije kojom bi odgodio ili spriječio razvoj klinički težih oblika anomalija. Upravo iz ovog razloga, neophodna je identifikacija što većeg broja gena čije mutacije mogu dovesti do pojave CAKUT fenotipa. Do sada su mutacije u više od 20 gena identificirane kao uzročnici prirođenih anomalija mokraćnog sustava (30).

In silico istraživanje koje je provedeno u suradnji s Columbia Sveučilištem, je pokazalo da bi upravo mutacija u *DAB1* genu mogla dovesti do pojave kongenitalnih anomalija mokraćnog sustava. Upravo ovo saznanje je bilo glavna motivacija za istraživanje kojim je ispitan prostorno-vremenski izražaj *DAB1* proteina i njegovog ekstracelularnog aktivatora reelin glikoproteina, na fetalnim i postnatalnim uzorcima humanih bubrega te embrionalnim i postnatalnim uzorcima mišjih bubrega. Također, cilj studije je bio ispitati i eventualne morfološke promjene bubrega *yotari* miša. Osim potvrđenog izražaja *DAB1* proteina u podocitima miša (13), pretraživanjem literature nisu pronađene nikakve značajnije informacije o ekspresiji ili funkciji *DAB1* i reelin proteina u bubregu, bilo mišjem ili ljudskom, te stoga naši rezultati otvaraju jedno novo područje istraživanja te predstavljaju izvrstan temelj za daljnja istraživanja. Prikupljeni rezultati su objavljeni u dvjema znanstvenim publikacijama: Racetin A., et al. Expression and localization of *DAB1* and Reelin during normal human kidney development, Croatian medical journal, 2019 i Racetin A., et al., A Homozygous *Dab1*^{-/-} Is a Potential Novel Cause of Autosomal Recessive Congenital Anomalies of the Mice Kidney and Urinary Tract, Biomolecules, 2021.

Kao ograničenja studije valja naglasiti mali broj humanih uzoraka bubrega, te činjenicu da se razvojni stadiji humanih bubrega ne podudaraju s razvojnim stadijima mišjih bubrega, ali zbog teške dostupnosti uzoraka nije bilo izvedivo koristiti podudarajuće stadije. Također, rezultati bi dodatno dobili na vrijednosti da se umjesto semikvantitativne analize slika koristio adekvatni

programski alat čime bi se smanjila subjektivnost pri analizi, ali zbog specifičnosti tkiva bubrega, nismo uspjeli pronaći ili osmisliti adekvatnu metodu kojom bismo programski analizirali ekspresiju signala po segmentima nefrona. Također, zbog donacije uzoraka koji su već uklopljeni u parafinske blokove nismo bili u mogućnosti koristiti Western blot ili neku drugu metodu analize kojom bismo potvrdili rezultate imunofluorescencijske analize ekspresije DAB1 i reelin proteina. Naime, moguće je ekstrahirati proteine iz parafinskih rezova, ali kvaliteta takvih proteina nije adekvatna za daljnju analizu. Također, mjerenje kliničko-laboratorijskih parametara i povezivanje dobivenih rezultata sa rezultatima ove studije bi bilo od velikog značaja. Unatoč svim nabrojanim ograničenjima, smatramo da su zbog velikog rariteta humanih fetalnih i postnatalnih uzoraka bubrega te zbog nedostatka informacija o ekspresiji i funkciji DAB1 i reelin proteina u bubrezima, rezultati prikupljeni ovom studijom od velike važnosti te izvrstan poticaj za daljnja istraživanja.

Ispitivanjem morfologije bubrega *yotari* miševa i usporedbom sa bubrezima divljeg tipa miša uočeno je nekoliko bitnih promjena. Bubrezi *yotari* miševa su značajno manje veličine što je posljedica smanjenja promjera svih segmenata nefrona te imaju tanji korteks. Smanjenje veličine bubrega uzrokovano nedostatnim razvojem nefrona poznato je kao bubrežna hipoplazija, jedan od najčešćih CAKUT fenotipova, koji stvara predispoziciju za pojavu hipertenzije i kronične bubrežne bolesti u odraslih (31). Osim toga, mikrofotografije snimljene transmisivnim elektronskim mikroskopom su pokazale značajno oštećenje podocita u vidu poravnanja nožica, te gubitka filtracijskih pukotina. Nakon ozljede podociti prolaze proces poravnanja u kojem gube svoju strukturu, što dovodi do poremećaja funkcije filtracijske barijere (32). Defekti u strukturi ili funkciji podocita su karakteristični za sve oblike nefrotskog sindroma, kao i fokalnu segmentalnu glomerulosklerozu (33). Od velikog značaja bi bilo provesti kliničko-laboratorijska mjerenja te dobivene rezultate objediniti s morfološkim promjenama na podocitima uočenim u ovoj studiji čime bismo mogli sa većom sigurnošću zaključiti koje su posljedice opisanih promjena na podocitima.

Prethodnim istraživanjima je potvrđena ekspresija reelin glikoproteina izvan živčanog sustava, ali u bubrezima miša, točnije u mokraćovodnom pupoljku, metanefričkoj blastemi i nefronima nije zabilježena (15), što se ne podudara s rezultatima naše studije. Naše istraživanje je pokazalo izražaj reelin proteina u nefronima ljudskih i mišjih bubrega, uglavnom u PCT. Razlog za ovo nepodudaranje rezultata možda leži u činjenici da nisu promatrani isti stadiji razvoja kao u prethodnoj studiji (13), te u različitim prostornim i vremenskim obrascima izražaja među

različitim vrstama sisavaca. Reelin je na humanim uzorcima uglavnom izražen u ranim fetalnim fazama, što ukazuje na njegovu potencijalnu ulogu u procesu nefrogeneze, dok se u postnatalnom razdoblju ekspresija gotovo u potpunosti gubi, osim male količine u PCT. Iz ovoga možemo zaključiti da reelin možda nije od krucijalne važnosti za postnatalno sazrijevanje i održavanje funkcije bubrega. Kod miša je reelin tijekom embrionalnog razvoja visoko eksprimiran u epitelnim stanicama, te nešto manje u mezenhimskim stanicama što bi moglo upućivati da reelin nije uključen u početne faze nefrogeneze i mezenhimsko-epitelnu transformaciju, već da ima izraženiju ulogu u samoj diferencijaciji i maturaciji nefrona. U postnatalnim stadijima reelin je i dalje eksprimiran, pogotovo u PCT, što i nije neobično s obzirom da proces nefrogeneze kod miševa završava tek potkraj prvog postnatalnog tjedna. U daljnjem istraživanju bi bilo zanimljivo proučiti što se događa s ekspresijom reelin proteina kod odraslih miševa te bi usporedbom tih rezultata s našim rezultatima mogli sigurnije ustvrditi ima li reelin ulogu samo u procesu razvoja bubrega ili je neophodan i za održavanje njegove funkcije. Reelin je izrazito eksprimiran u glomerulima *yotari* miševa i tijekom embrionalnog razvoja, a i postnatalno, što može biti posljedica staničnog odgovora na ozljede i gubitak funkcije podocita. Kako bismo preciznije mogli nagađati o funkciji koju reelin ima u glomerulima, neophodno je odgonetnuti je li točno mjesto njegove ekspresije u podocitima, mezangijskim ili endotelnim stanicama.

Rezultati analize prostorno-vremenske ekspresije DAB1 proteina kod divljeg tipa miša su pokazali visok izražaj tijekom fetalnih stadija razvoja ljudskih bubrega te fetalnih i postnatalnih stadija razvoja mišjih bubrega. Kod svih ispitivanih uzoraka najviši izražaj opažen je u DCT, uglavnom na apikalnim i lateralnim dijelovima stanične membrane, koji sadrže veliki broj proteinskih kanala za razmjenu iona, potrebnih za održavanje stalnog sastava tjelesnih tekućina. Smanjenje izražaja DAB1 proteina u DCT postnatalnih humanih bubrega može ukazivati da njegova funkcija slabi u odrasloj dobi u usporedbi s razvojnim stadijima bubrega. Kod miša, DAB1 je još uvijek visoko eksprimiran i nakon rođenja jer nefrogeneza završava tek krajem prvog postnatalnog tjedna. U PCT i G kod ljudi, izražaj DAB1 varira između analiziranih razvojnih tjedana, što bi moglo biti povezano s posebnim razvojnim procesima koji se odvijaju u svakoj od promatranih vremenskih točki, dok je kod miša izražaj DAB1 proteina u PCT i G nizak. U našem istraživanju, DAB1 je u velikoj mjeri izražen u tkivu bubrega u svim ispitivanim stadijima te se obrasci prostorne ekspresije i intenziteta signala na mišjim i humanim uzorcima podudaraju. Ova saznanja ukazuju da bi DAB1 mogao biti jedan od bitnih čimbenika uključenih u regulaciju procesa morfogeneze i/ili uspostavljanja funkcije bubrega kod sisavaca, što je i

potvrđeno histološkom analizom bubrega *yotari* miša koji pokazuju značajne morfološke promjene, u vidu hipoplazije i poravnanja nožica podocita, u odnosu na divlji tip miša. Kanalići, u kojima je izražaj DAB1 proteina najistaknutiji, ne pokazuju značajne morfološke promjene u odnosu na divlji tip miša, te bi bilo od velikog značaja daljnjim istraživanjima pokušati odgonetnuti koja je uloga ovog proteina u tubulointersticijskom dijelu bubrega i javlja li se neka promjena u kasnijim fazama razvoja.

Kod ljudi nakon 38. razvojnog tjedna opada ekspresija reelin proteina, dok je DAB1 izražen i u kasnijim stadijima. Ovi rezultati pokazuju da ekspresija DAB1 proteina u bubrezima najvjerojatnije može biti pokrenuta i nekim drugim signalnim putevima koji sadrži Src obitelj kinaza. Analizom mozga *reeler* (*reelin*^{-/-}), *yotari* i *scrambler* (*DAB1*^{-/-}) te dvostruko mutiranih miševa (*reelin*^{-/-}*DAB1*^{-/-}) uočeno je da svi imaju identične morfološke abnormalnosti (25), što upućuje na činjenicu da su u mozgu DAB1 i reelin na istom linearnom signalnom putu. Dvostrukim imunofluorescencijskim bojanjem fetalnih i postnatalnih humanih uzoraka bubrega DAB1 i reelin protutijelima, rezultati su pokazali kolokalizaciju ovih dvaju proteina samo tijekom rane fetalne faze i to uglavnom u DCT. Nakon 16. razvojnog tjedna kolokalizacija se smanjuje te gotovo potpuno nestaje prije rođenja. U postnatalnim bubrezima divljeg tipa miša kolokalizacija je također sporadična i javlja se gotovo isključivo u DCT, dok se u promatranim embrionalnim fazama gotovo i ne pojavljuje.

Reelin - DAB1 signalni put može aktivirati različite unutarstanične signalne kaskade, kao što su CRKs/C3G/Rap1/N-kadherin, PI3K/Akt/mTOR i MEK/ERK, koji su neophodni za odgovor stanica na različite izvanstanične podražaje (24). Do sada je ekspresija i funkcija DAB1 proteina slabo istražena van živčanog sustava. Njegov izražaj je zabilježen kod raka dojke u ljudi (11), u crijevima glodavaca (13), tijekom razvoj mliječnih žlijezda, hrskavice i tetiva te tijekom odontogeneze (26-29). Prethodna istraživanja potvrdila su da DAB1 pokreće Crks adaptorske proteine, koji prvo aktiviraju C3G, a zatim Rap1 (30,31). Rap1 aktivira N-kadherin lokaliziran u kanalici bubrega zdravih odraslih ljudi, dok se u akutnim stanjima bubrega njegov izražaj smanjuje (32). Najnovija istraživanja pokazuju da su Crk 1/2 i CrkL od ključne važnosti za održavanje morfološke građe i funkcije bubrega te da njihova inaktivacija dovodi do poravnanja nožica podocita (95). DAB1 također može pokrenuti mitogenom aktivirane protein kinazne puteve (MAPK), kao što su p38 i ERK, čiji izražaj je zabilježen tijekom razvoja bubrega kod štakora tijekom kojeg imaju ulogu u regulaciji upale, rasta i razvoja stanica (33). Čini se da ERK igra ulogu u nefrogenezi, a p38 uz nefrogenezu i u rastu bubrega (33). Osim

toga, zabilježena je povećana ekspresija p38 kod dijabetičke nefropatije (34) i humanog polumjesečastog glomerulonefritisa (35), što upućuje na važnu ulogu p38 u patogenezi bubrega. Istraživanja su pokazala da je MAPK signalni put potreban u morfogenezi mokraćovodnog pupoljka (39,40). Naime, gubitak njegove aktivnosti sprječava nove generacije grananja, potičući elongaciju mokraćovodnog pupoljka (41). DAB1 također aktivira Akt/mTOR signalni put. Ovaj put je jedan od glavnih regulatora stanične proliferacije te je samim time vrlo pogodan za ciljane terapije u različitim patološkim stanjima (36). Mutacije u PI3K/Akt/mTOR signalnom putu mogu uzrokovati policističnu bolest bubrega (37). Osim u DAB1 kanonskom putu, MAPK, ERK i PI3K također mogu biti aktivirani od strane GDNF/RET signalnog puta (42) pri čemu utječu na regulaciju proliferacije stanica, migracije, degradacije i grananja mokraćovodnog pupoljka (42).

Daljnjim istraživanjima je nužno pokušati ispitati na koji način mutacije *DAB1* gena utječu na ekspresiju gore navedenih signalnih puteva, te dovode li upravo promjene u nekom od njih do poremećaja u bubrezima koji su zabilježeni kod *yotari* miša. Rezultati ovih istraživanja bi imali veliki značaj u osmišljavanju potencijalne terapije kojom bi se pokušalo odgoditi ili otkloniti nastanak uočenih anomalija.

6 Zaključak

Bubrezi homozigotnih *DAB1*^{-/-} (*yotari*) miševa pokazuju hipoplastične promjene, jedan od fenotipova iz širokog spektra kongenitalnih anomalija, što *DAB1* gen potencijalno svrstava među nove uzročnike autosomno recesivnih kongenitalnih anomalija mokraćnog sustava. Također, bubrezi *yotari* miševa pokazuju poravnanje nožica podocita i gubitak filtracijske barijere, čime je narušena funkcija bubrega. *DAB1* i *reelin* su u velikoj mjeri izraženi tijekom normalnog fetalnog razvoja bubrega kod ljudi te tijekom embrionalnog i postnatalnog razvoja bubrega kod miševa. Ekspresija ovih proteina, posebice *reelin*, značajno opada u postnatalnim fazama razvoja bubrega što upućuje na činjenicu da ovi čimbenici imaju značajniju ulogu tijekom procesa razvoja bubrega, nego u održavanju funkcije bubrega. Ekspresija *DAB1* proteina je najizraženija u epitelnim stanicama distalnih zavijenih kanalića, ali ne možemo sa sigurnošću tvrditi koja mu je funkcija, s obzirom da na mikrofotografijama elektronskog mikroskopa nisu uočene nikakve morfološke promjene ovih stanica. *Reelin* je tijekom mišjeg embrionalnog razvoja najizraženiji u epitelnim stanicama, a kod ljudskih fetalnih stadija u proksimalnim zavijenim kanalićima. Postnatalno, *reelin* gubi ekspresiju iz čega možemo zaključiti da je njegova uloga u bubrezima više vezana uz sami razvoj nego na održavanje funkcije. S obzirom da je tijekom razvoja mozga sisavaca potvrđena kolokalizacija *DAB1* i *reelin* proteina, očekivali smo slične rezultate i u bubrezima, međutim rezultati našeg imunofluorescencijskog bojanja potvrđuju njihovu koekspimiranost jedino tijekom ranih fetalnih stadija razvoja bubrega kod ljudi. Stoga možemo zaključiti da *DAB1* može biti aktiviran i nekim drugim signalnim putevima, a ne isključivo *reelin* ekstracelularnim aktivatorom.

Unatoč prikupljenim rezultatima ne možemo sa sigurnošću tvrditi koja je točna uloga *DAB1* i *reelin* proteina tijekom razvoja i održavanja funkcije bubrega. Naime, *Reelin* - *DAB1* signalni put može pokrenuti različite unutarstanične signalne kaskade, kao što su *Reelin/Dab1/Crks/Rap1*, *PI3K/Akt/mTOR*, te *MEK/ERK*, preko kojih utječe na različite biološke funkcije. Daljnjim istraživanjima nužno je ispitati je li mutacijom *DAB1* gena narušen upravo neki od ovih signalnih puteva, što za posljedicu ima morfološke promjene uočene u bubrezima *yotari* miševa. Također, rezultati kliničko-laboratorijskih testiranja bi dali jasniju sliku o utjecaju ovih promjena na samu funkciju bubrega, te je li upravo njen poremećaj uzrok rane smrti ovih životinja.

Sažetak

Yotari miševi pokazuju specifična fenotipska obilježja poput smanjenog rasta, ataksije i tremora koji se javljaju kao posljedica nepravilnog razvoja središnjeg živčanog sustava. Također, ove miševe karakterizira i rana smrt, između P20 i P30, čiji uzrok još nije poznat. S obzirom da ne postoje informacije o ekspresiji i ulozi DAB1 i reelin proteina u bubrezima, te s obzirom na rezultate *in silico* istraživanja, cilj naše studije je ispitati vremensko-prostorni izražaj ovih čimbenika tijekom mišjeg i ljudskog embrionalnog, fetalnog i postnatalnog razvoja bubrega, te opisati eventualne morfološke promjene bubrega *yotari* miševa. Od materijala su korišteni mišji embrionalni uzorci bubrega starosti 13.5 i 15.5 dana te postnatalni uzorci starosti 4., 11. i 14. dana, a od humanih uzoraka fetalni bubrezi starosti između 13. i 38. razvojnih tjedana, te postnatalni starosti 1.5 i 7 godina. Ekspresija i koekspresija DAB1 i reelin proteina je istraživana dvostrukim imunofluorescencijskim bojanjem, a morfološke promjene bubrega *yotari* miševa su ispitivane svjetlosnom i elektronskom mikroskopijom. Slike su obrađivane i analizirane u AdobePhotoshop i ImageJ programima. Bubrezi *yotari* miševa pokazuju značajne morfološke promjene, hipoplaziju i poravnavanje nožica podocita. DAB1 je tijekom embrionalnog razvoja najizraženiji u mezenhimskim stanicama, a tijekom fetalnog i postnatalnog razdoblja u DCT. Reelin je tijekom embrionalnog razvoja najizraženiji u epitelnim stanicama, a tijekom fetalnog i postnatalnog razvoja u PCT i glomerulima *yotari* miševa. Postnatalno ekspresija reelin proteina se značajno smanjuje, a DAB1 ostaje izražen u DCT. Unatoč dobivenim rezultatima, ne može se sa sigurnošću zaključiti koja je točna uloga DAB1 i reelin proteina tijekom razvoja bubrega. Da bi se sa većom sigurnošću mogli izvesti zaključci potrebno je rezultate ispitivanja kliničko-laboratorijski parametara objediniti s rezultatima naše studije i vidjeti u kojoj mjeri uočene morfološke promjene bubrega *yotari* miševa utječu na funkciju bubrega.

Summary

Yotari mice show specific phenotypic characteristics such as reduced growth, ataxia, and tremor that occur as a result of abnormal development of the central nervous system. In the literature, there is no information about the expression or the function of DAB1 and reelin proteins in the kidney. So, the aim of our study was to examine the temporal and spatial expression patterns of these factors during mouse and human embryonic, fetal and postnatal kidney development, and to describe possible morphological changes in the kidneys of *yotari* mice. Mice kidney samples aged E13.5, E15.5 and P4, P11, P14, as well as human kidney samples aged between 13 and 38 developmental weeks, and 1.5 and 7 years, were analyzed. The expression and coexpression of DAB1 and reelin proteins were investigated by double immunofluorescence staining, and the morphological changes of the *yotari* mice kidneys were examined by light and electron microscopy. Postnatal *yotari* mice kidneys show significant morphological changes, such as hypoplasia, and foot process effacement. DAB1 is mostly expressed in mesenchymal cells during embryonic development, and in the DCT during the fetal and postnatal periods. Reelin is mostly expressed in the epithelial cells during embryonic development, and in PCT and glomeruli of *yotari* mice during fetal and postnatal development. Despite the obtained results, it is not possible certainly conclude what is the exact role of DAB1 and reelin proteins during renal development. In the prospective, it is necessary to perform measurements of diverse clinical-laboratory parameters and to combine the obtained results with our current findings.

Popis literature

1. Sato Y, Kobayashi D, Kohno T, Kidani Y, Prox J, Becker-Pauly C, et al. Determination of cleavage site of Reelin between its sixth and seventh repeat and contribution of meprin metalloproteases to the cleavage. *J Biochem.* 2016;159(3):305-12.
2. Lee GH, D'Arcangelo G. New Insights into Reelin-Mediated Signaling Pathways. *Front Cell Neurosci.* 2016;10:122.
3. Jossin Y, Ignatova N, Hiesberger T, Herz J, Lambert de Rouvroit C, Goffinet AM. The central fragment of Reelin, generated by proteolytic processing in vivo, is critical to its function during cortical plate development. *J Neurosci.* 2004;24(2):514-21.
4. Leemhuis J, Bouche E, Frotscher M, Henle F, Hein L, Herz J, et al. Reelin signals through apolipoprotein E receptor 2 and Cdc42 to increase growth cone motility and filopodia formation. *J Neurosci.* 2010;30(44):14759-72.
5. Jossin Y, Cooper JA. Reelin, Rap1 and N-cadherin orient the migration of multipolar neurons in the developing neocortex. *Nat Neurosci.* 2011;14(6):697-703.
6. Chen K, Ochalski PG, Tran TS, Sahir N, Schubert M, Pramatarova A, et al. Interaction between Dab1 and CrkII is promoted by Reelin signaling. *J Cell Sci.* 2004;117(Pt 19):4527-36.
7. Armstrong NC, Anderson RC, McDermott KW. Reelin: Diverse roles in central nervous system development, health and disease. *Int J Biochem Cell Biol.* 2019;112:72-5.
8. D'Arcangelo G, Miao GG, Chen SC, Soares HD, Morgan JI, Curran T. A protein related to extracellular matrix proteins deleted in the mouse mutant reeler. *Nature.* 1995;374(6524):719-23.
9. Ogawa M, Miyata T, Nakajima K, Yagyu K, Seike M, Ikenaka K, et al. The reeler gene-associated antigen on Cajal-Retzius neurons is a crucial molecule for laminar organization of cortical neurons. *Neuron.* 1995;14(5):899-912.
10. Nabil Fikri RM, Norlelawati AT, Nour El-Huda AR, Hanisah MN, Kartini A, Norsidah K, et al. Reelin (RELN) DNA methylation in the peripheral blood of schizophrenia. *J Psychiatr Res.* 2017;88:28-37.
11. Lammert DB, Howell BW. RELN Mutations in Autism Spectrum Disorder. *Front Cell Neurosci.* 2016;10:84.
12. Mata-Balaguer T, Cuchillo-Ibanez I, Calero M, Ferrer I, Saez-Valero J. Decreased generation of C-terminal fragments of ApoER2 and increased reelin expression in Alzheimer's disease. *FASEB J.* 2018;32(7):3536-46.
13. Lane-Donovan C, Philips GT, Wasser CR, Durakoglugil MS, Masiulis I, Upadhaya A, et al. Reelin protects against amyloid beta toxicity in vivo. *Sci Signal.* 2015;8(384):ra67.

14. Smalheiser NR, Costa E, Guidotti A, Impagnatiello F, Auta J, Lacor P, et al. Expression of reelin in adult mammalian blood, liver, pituitary pars intermedia, and adrenal chromaffin cells. *Proc Natl Acad Sci U S A*. 2000;97(3):1281-6.
15. Arnaud L, Ballif BA, Forster E, Cooper JA. Fyn tyrosine kinase is a critical regulator of disabled-1 during brain development. *Curr Biol*. 2003;13(1):9-17.
16. Bock HH, Herz J. Reelin activates SRC family tyrosine kinases in neurons. *Curr Biol*. 2003;13(1):18-26.
17. Howell BW, Gertler FB, Cooper JA. Mouse disabled (mDab1): a Src binding protein implicated in neuronal development. *EMBO J*. 1997;16(1):121-32.
18. Ballif BA, Arnaud L, Arthur WT, Guris D, Imamoto A, Cooper JA. Activation of a Dab1/CrkL/C3G/Rap1 pathway in Reelin-stimulated neurons. *Curr Biol*. 2004;14(7):606-10.
19. Bock HH, Jossin Y, Liu P, Forster E, May P, Goffinet AM, et al. Phosphatidylinositol 3-kinase interacts with the adaptor protein Dab1 in response to Reelin signaling and is required for normal cortical lamination. *J Biol Chem*. 2003;278(40):38772-9.
20. Feng L, Allen NS, Simo S, Cooper JA. Cullin 5 regulates Dab1 protein levels and neuron positioning during cortical development. *Genes Dev*. 2007;21(21):2717-30.
21. Honda T, Nakajima K. Mouse Disabled1 (DAB1) is a nucleocytoplasmic shuttling protein. *J Biol Chem*. 2006;281(50):38951-65.
22. Herz J, Chen Y. Reelin, lipoprotein receptors and synaptic plasticity. *Nat Rev Neurosci*. 2006;7(11):850-9.
23. Tissir F, Goffinet AM. Reelin and brain development. *Nat Rev Neurosci*. 2003;4(6):496-505.
24. Howell BW, Hawkes R, Soriano P, Cooper JA. Neuronal position in the developing brain is regulated by mouse disabled-1. *Nature*. 1997;389(6652):733-7.
25. Yoneshima H, Nagata E, Matsumoto M, Yamada M, Nakajima K, Miyata T, et al. A novel neurological mutant mouse, yotari, which exhibits reeler-like phenotype but expresses CR-50 antigen/reelin. *Neurosci Res*. 1997;29(3):217-23.
26. Jacquelin C, Strazielle C, Lalonde R. Neurologic function during developmental and adult stages in Dab1(scm) (scrambler) mutant mice. *Behav Brain Res*. 2012;226(1):265-73.
27. Strazielle C, Lefevre A, Jacquelin C, Lalonde R. Abnormal grooming activity in Dab1(scm) (scrambler) mutant mice. *Behav Brain Res*. 2012;233(1):24-8.
28. Imai H, Shoji H, Ogata M, Kagawa Y, Owada Y, Miyakawa T, et al. Dorsal Forebrain-Specific Deficiency of Reelin-Dab1 Signal Causes Behavioral Abnormalities Related to Psychiatric Disorders. *Cereb Cortex*. 2017;27(7):3485-501.
29. Fatemi SH, Snow AV, Sary JM, Araghi-Niknam M, Reutiman TJ, Lee S, et al. Reelin signaling is impaired in autism. *Biol Psychiatry*. 2005;57(7):777-87.

30. Segarra M, Aburto MR, Cop F, Llao-Cid C, Hartl R, Damm M, et al. Endothelial Dab1 signaling orchestrates neuro-glia-vessel communication in the central nervous system. *Science*. 2018;361(6404).
31. Cao RJ, Li K, Xing WY, Du S, Li Q, Zhu XJ, et al. Disabled-1 is down-regulated in clinical breast cancer and regulates cell apoptosis through NF-kappaB/Bcl-2/caspase-9. *J Cell Mol Med*. 2019;23(2):1622-7.
32. Li L, Hao J, Yan CQ, Wang HF, Meng B, Cai SY. Inhibition of microRNA-300 inhibits cell adhesion, migration, and invasion of prostate cancer cells by promoting the expression of DAB1. *Cell Cycle*. 2020;19(21):2793-810.
33. Hau J, Hoosier GLV. *Handbook of Laboratory Animal Science*. Second ed: Boca Raton: CRC Press; 2000. 1 p.
34. Karl T. *The House Mouse: Atlas of Embryonic Development*. New York: Springer-Verlag; 1989.
35. O`Rahilly R, Müller F. Developmental stages in human embryos: revised and new measurements. *Cells Tissues Organs*. 2010;2(192):11.
36. Xue L, Cai JY, Ma J, Huang Z, Guo MX, Fu LZ, et al. Global expression profiling reveals genetic programs underlying the developmental divergence between mouse and human embryogenesis. *BMC Genomics*. 2013;14:568.
37. Kühn R, Wurst W. *Gene Knockout Protocols*. Second ed. New York: Humana Press; 2009. 10 p.
38. Kim H, Kim M, Im SK, Fang S. Mouse Cre-LoxP system: general principles to determine tissue-specific roles of target genes. *Lab Anim Res*. 2018;34(4):147-59.
39. Sadler TW. *Langmanova Medicinska embriologija*. Zagreb: Školska Knjiga; 2008. 7 p.
40. Helga F, Wolfgang K. *Priručni anatomski atlas; Drugi svezak Unutarnji organi*. Zagreb: Medicinska naklada; 2012. 11 p.
41. Ruberte J, Carretero A, Navarro M. *Morphological Mouse Phenotyping Anatomy, Histology and Imaging*. Madrid: Academic Press Elsevier; 2016. 15 p.
42. Treuting PM, Dintzis SM. *Comparative Anatomy and Histology A Mouse and Human Atlas*: Oxford: Academic Press Elsevier; 2012. 18 p.
43. Junqueira LC, Carneiro J. *Osnove Histologije*. Zagreb: Školska knjiga; 2005. 17 p.
44. Leeson TS, Leeson CR, Paparo AA. *Text/Atlas of Histology*. Philadelphia: Saunders; 1988. 29 p.
45. Guyton AC, Hall JE. *Textbook of Medical Physiology 11th ed*. Amsterdam: Elsevier Saunders; 2006. 47 p.
46. Little MH. *Kidney development, disease, repair and regeneration*. Oxford: Academic Press Elsevier; 2016. 29 p.

47. Ho J. The regulation of apoptosis in kidney development: implications for nephron number and pattern? *Front Pediatr.* 2014;2:128.
48. Osathanondh V, Potter EL. Development of Human Kidney as Shown by Microdissection. Iii. Formation and Interrelationship of Collecting Tubules and Nephrons. *Arch Pathol.* 1963;76:290-302.
49. Vize PD, Woolf AS, Bard JBL. *The Kidney: From normal development to Congenital disease.* Cambridge: Academic Press; 2003. 16 p.
50. Dressler GR. The cellular basis of kidney development. *Annu Rev Cell Dev Biol.* 2006;22:509-29.
51. Nigam A, Knoers N, Renkema KY. Impact of next generation sequencing on our understanding of CAKUT. *Semin Cell Dev Biol.* 2019;91:104-10.
52. Westland R, Renkema KY, Knoers N. Clinical Integration of Genome Diagnostics for Congenital Anomalies of the Kidney and Urinary Tract. *Clin J Am Soc Nephrol.* 2020;16(1):128-37.
53. Jain S, Chen F. Developmental pathology of congenital kidney and urinary tract anomalies. *Clin Kidney J.* 2019;12(3):382-99.
54. Toka HR, Toka O, Hariri A, Nguyen HT. Congenital anomalies of kidney and urinary tract. *Semin Nephrol.* 2010;30(4):374-86.
55. Schedl A. Renal abnormalities and their developmental origin. *Nat Rev Genet.* 2007;8(10):791-802.
56. Kerecuk L, Schreuder MF, Woolf AS. Renal tract malformations: perspectives for nephrologists. *Nat Clin Pract Nephrol.* 2008;4(6):312-25.
57. Yosypiv IV. Congenital anomalies of the kidney and urinary tract: a genetic disorder? *Int J Nephrol.* 2012;2012:909083.
58. Vize PD, Woolf AS, Bard JBL. *The Kidney: From normal development to Congenital disease.* Cambridge: Academic Press; 2003. 16p.
59. Potter EL. *Normal and abnormal development of the kidney.* Chicago: Year Book Medical Publishers, Inc. Open Library; 1972.
60. Murugapoopathy V, Gupta IR. A Primer on Congenital Anomalies of the Kidneys and Urinary Tracts (CAKUT). *Clin J Am Soc Nephrol.* 2020;15(5):723-31..
61. Whitten SM, Wilcox DT. Duplex systems. *Prenat Diagn.* 2001;21(11):952-7.
62. N'Guessan G, Stephens FD. Supernumerary kidney. *J Urol.* 1983;130(4):649-53.
63. Lewis MA, Shaw J, Sinha M, Adalat S, Hussain F, Inward C. UK Renal Registry 11th Annual Report (December 2008): Chapter 13 Demography of the UK paediatric renal replacement therapy population. *Nephron Clin Pract.* 2009;111 Suppl 1:c257-67.

64. Winyard P, Chitty LS. Dysplastic kidneys. *Semin Fetal Neonatal Med.* 2008;13(3):142-51.
65. Hiraoka M, Tsukahara H, Ohshima Y, Kasuga K, Ishihara Y, Mayumi M. Renal aplasia is the predominant cause of congenital solitary kidneys. *Kidney Int.* 2002;61(5):1840-4.
66. Klein J, Gonzalez J, Miravete M, Caubet C, Chaaya R, Decramer S, et al. Congenital ureteropelvic junction obstruction: human disease and animal models. *Int J Exp Pathol.* 2011;92(3):168-92.
67. Murawski IJ, Gupta IR. Vesicoureteric reflux and renal malformations: a developmental problem. *Clin Genet.* 2006;69(2):105-17.
68. Hensle TW, Grogg AL. Part 1: Vesicoureteral reflux treatment: the past, present, and future. *Curr Med Res Opin.* 2007;23 Suppl 4:S1-5.
69. Puri P, Kumar R. Endoscopic correction of vesicoureteral reflux secondary to posterior urethral valves. *J Urol.* 1996;156(2 Pt 2):680-2.
70. Coplen DE, Duckett JW. The modern approach to ureterocele. *J Urol.* 1995;153(1):166-71.
71. Avritscher R, Madoff DC, Ramirez PT, Wallace MJ, Ahrar K, Morello FA, Jr., et al. Fistulas of the lower urinary tract: percutaneous approaches for the management of a difficult clinical entity. *Radiographics.* 2004;24 Suppl 1:S217-36.
72. Krishnan A, de Souza A, Konijeti R, Baskin LS. The anatomy and embryology of posterior urethral valves. *J Urol.* 2006;175(4):1214-20.
73. Lopez Pereira P, Martinez Urrutia MJ, Jaureguizar E. Initial and long-term management of posterior urethral valves. *World J Urol.* 2004;22(6):418-24.
74. Abramovich DR. Fetal factors influencing the volume and composition of liquor amnii. *J Obstet Gynaecol Br Commonw.* 1970;77(10):865-77.
75. Rosendahl H. Ultrasound screening for fetal urinary tract malformations: a prospective study in general population. *Eur J Obstet Gynecol Reprod Biol.* 1990;36(1-2):27-33.
76. Levi S, Hyjazi Y, Schaapst JP, Defoort P, Coulon R, Buekens P. Sensitivity and specificity of routine antenatal screening for congenital anomalies by ultrasound: the Belgian Multicentric Study. *Ultrasound Obstet Gynecol.* 1991;1(2):102-10.
77. Bhide A, Sairam S, Farrugia MK, Boddy SA, Thilaganathan B. The sensitivity of antenatal ultrasound for predicting renal tract surgery in early childhood. *Ultrasound Obstet Gynecol.* 2005;25(5):489-92.
78. Port FK. Morbidity and mortality in dialysis patients. *Kidney Int.* 1994;46(6):1728-37.
79. Mishra A. Renal agenesis: report of an interesting case. *Br J Radiol.* 2007;80(956):e167-9.

80. Vincenti F, Amend WJ, Jr., Kaysen G, Feduska N, Birnbaum J, Duca R, et al. Long-term renal function in kidney donors. Sustained compensatory hyperfiltration with no adverse effects. *Transplantation*. 1983;36(6):626-9.
81. Robitaille P, Mongeau JG, Lortie L, Sinnassamy P. Long-term follow-up of patients who underwent unilateral nephrectomy in childhood. *Lancet*. 1985;1(8441):1297-9.
82. Flack CE, Bellinger MF. The multicystic dysplastic kidney and contralateral vesicoureteral reflux: protection of the solitary kidney. *J Urol*. 1993;150(6):1873-4.
83. Atiyeh B, Husmann D, Baum M. Contralateral renal abnormalities in patients with renal agenesis and noncystic renal dysplasia. *Pediatrics*. 1993;91(4):812-5.
84. Atiyeh B, Husmann D, Baum M. Contralateral renal abnormalities in multicystic-dysplastic kidney disease. *J Pediatr*. 1992;121(1):65-7.
85. Broyer M, Soto B, Gagnadoux MF, Adi M, Rica C, Gubler MC. Oligomeganephronic renal hypoplasia. *Adv Nephrol Necker Hosp*. 1997;26:47-63.
86. Hiraoka M. Medical management of congenital anomalies of the kidney and urinary tract. *Pediatr Int*. 2003;45(5):624-33.
87. van der Ven AT, Vivante A, Hildebrandt F. Novel Insights into the Pathogenesis of Monogenic Congenital Anomalies of the Kidney and Urinary Tract. *J Am Soc Nephrol*. 2018;29(1):36-50.
88. Sanna-Cherchi S, Sampogna RV, Papeta N, Burgess KE, Nees SN, Perry BJ, et al. Mutations in *DSTYK* and dominant urinary tract malformations. *N Engl J Med*. 2013;369(7):621-9.
89. Sanna-Cherchi S, Khan K, Westland R, Krithivasan P, Fievet L, Rasouly HM, et al. Exome-wide Association Study Identifies *GREB1L* Mutations in Congenital Kidney Malformations. *Am J Hum Genet*. 2017;101(6):1034.
90. Dziarmaga A, Quinlan J, Goodyer P. Renal hypoplasia: lessons from *Pax2*. *Pediatr Nephrol*. 2006;21(1):26-31.
91. Li SY, Park J, Guan Y, Chung K, Shrestha R, Palmer MB, et al. *DNMT1* in *Six2* Progenitor Cells Is Essential for Transposable Element Silencing and Kidney Development. *J Am Soc Nephrol*. 2019;30(4):594-609.
92. Wanner N, Vornweg J, Combes A, Wilson S, Plappert J, Rafflenbeul G, et al. DNA Methyltransferase 1 Controls Nephron Progenitor Cell Renewal and Differentiation. *J Am Soc Nephrol*. 2019;30(1):63-78.
93. Verma AS, Singh A. *Animal Biotechnology: Models in Discovery and Translation*. Oxford: Academic Press; 2014. 16 p.
94. Madden JC, Enoch SJ, Paini A, Cronin MTD. A Review of In Silico Tools as Alternatives to Animal Testing: Principles, Resources and Applications. *Altern Lab Anim*. 2020;48(4):146-72.

95. Westland R, Verbitsky M, Vukojevic K, Perry BJ, Fasel DA, Zwijnenburg PJ, et al. Copy number variation analysis identifies novel CAKUT candidate genes in children with a solitary functioning kidney. *Kidney Int.* 2015;88(6):1402-10.

Kratka biografija

Ime i prezime: Anita Racetin (rođ. Muić), mag. educ. biol. et chem.

Mjesto i datum rođenja: Šibenik, 24.02.1992.

Obrazovanje

2006.-2010.- Gimnazija Antuna Vrančića, Šibenik

2010.-2013.- Prirodoslovno-matematički fakultet Sveučilišta u Splitu, preddiplomski smjer Biologija i Kemija

2013.-2015.- Prirodoslovno-matematički fakultet u Sveučilišta Splitu, diplomski smjer Biologija i Kemija

2018.-danas- Medicinski fakultet Sveučilišta u Splitu, postdiplomski studij Biologija novotvorina

Nagrade i priznanja

2013.- Dekanova nagrada za ostvareni uspjeh na preddiplomskom studiju

2015.- Dekanova nagrada za ostvaren uspjeh na diplomskom studiju

Radno iskustvo

2015.-2017.- vanjski suradnik na Prirodoslovno-matematičkom fakultetu u Splitu na kolegijima Osnove kemije I, Osnove kemije II, te Primijenjena organska kemija u restauraciji i konzervaciji (voditeljica kolegija prof. dr. sc. Renate Odžak)

2016.-2017.- polaznica mjere za poticanje zapošljavanja „Stručno osposobljavanje za rad bez zasnivanja radnog odnosa“ u Osnovnoj školi Marjan, Split

2017.-2018.- nastavnica biologije u Gimnaziji Antuna Vrančića, Šibenik

2018.- danas- asistentica na HRZZ projektu: “ Karakterizacija kandidat gena za kongenitalne anomalije bubrega i urotrakta tijekom razvoja u miša i čovjeka“, voditeljice prof. dr. sc. Katarine Vukojević, dr. med.

Znanstveni radovi

1. Racetin A, Filipović N, Lozić M, Ogata M, Larissa G, Kelam N, et al. A Homozygous *Dab1*^{-/-} Is a Potential Novel Cause of Autosomal Recessive Congenital Anomalies of the Mice Kidney and Urinary Tract. *Biomol.* 2021; 11(4):609
2. Racetin A, Jurić M, Filipović N, Šolić I, Kosović I, Glavina Durđov M, et al. Expression and localization of DAB1 and Reelin during normal human kidney development. *CMJ.* 60 (2019), 6; 521-531
3. Racetin A, Kablar B, Raguž F, Restović I, Petričević J, Saraga M, et al. Immunohistochemical expression pattern of RIP5, FGFR1, FGFR2 and HIP2 in the normal human kidney development, *Acta Histochem.* 2019; 121(5):531-538.
4. Lozić M, Minarik L, Racetin A, Filipović N, Saraga-Babić M, Vukojević K. CRKL, AIFM3, AIF, BCL2 and UBASH3A during human kidney development; *Int J Mol Sci.* 2021; 22(17):9183.
5. Arapović A, Vukojević K, Glavina Durov M, Benzon B, Šolić I, Racetin A, et al. Expression of renal vitamin D receptors and metabolizing enzymes in IgA nephropathy. *Acta Histochem.* 2021;123(5):151740.
6. Dragun M, Filipović N, Racetin A, Kostić S, Vukojević K. Immunohistochemical Expression Pattern of Mismatch Repair Genes in the Short-term Streptozotocin-induced Diabetic Rat Kidneys. *Appl Immunohistochem Mol Morphol.* 29(2021); 9
7. Lasić V, Kosović I, Jurić M, Racetin A, Čurčić J, Šolić I, et al. GREB1L, CRELD2 and ITGA10 expression in the human developmental and postnatal kidneys: an immunohistochemical study. *Acta Histochem.* 2021 ;123(2):151679.
8. Lozić M, Filipović N, Jurić M, Kosović I, Benzon B, Šolić I, et al. Alteration of Cx37, Cx40, Cx43, Cx45, Panx1, and Renin Expression Patterns in Postnatal Kidneys of *Dab1*^{-/-} (yotari) Mice. *Int J Mol Sci.* 22 (2021), 3; 1284, 18
9. Jurić M, Balog M, Ivić V, Bošković M, Benzon B, Racetin A, et al. Increased expression of dendrin in the dorsal horn of the spinal cord during stress is regulated by sex hormones. *Neuropeptides.* 2021;86:102126.

10. Šolić I, Racetin A, Filipović N, Mardešić S, Bočina I, Galešić-Ljubanović D, et al. Expression Pattern of α -Tubulin, Inversin and Its Target Dishevelled-1 and Morphology of Primary Cilia in Normal Human Kidney Development and Diseases. *Int J Mol Sci.* 2021;22(7).
11. Borić Škaro D, Filipović N, Mizdrak M, Glavina Durđov M, Šolić I, Kosović I, et al. SATB1 and PTEN expression patterns in biopsy proven kidney diseases. *Acta Histochem.* 122 (2020), 8; 151631, 6
12. Vitlov Uljević M, Starčević K, Mašek T, Bočina I, Restović I, Kević N, et al. Dietary DHA/EPA supplementation ameliorates diabetic nephropathy by protecting from distal tubular cell damage. *Cell Tissue Res.* 2019;378(2):301-317.
13. Jurić M, Balog M, Ivić V, Benzon B, Racetin A, Bočina I, et al. Chronic Stress and Gonadectomy Affect the Expression of Cx37, Cx40 and Cx43 in the Spinal Cord. *Life.* 11 (2021), 12; 1330.

Sažeci sa skupova

1. Racetin A, Lozić M, Jurić M, Šolić I, Kosović I, Kolobarić A, et al. CRKL gene expression in kidneys of yotari mice 1 st Congress of Geneticists in Bosnia and Herzegovina with International Participation Sarajevo, Bosna i Hercegovina, 2019. str. 83-83
2. Racetin A, Jurić M, Lozić M, Kosović I, Šolić I, Filipović N, et al. Normal human kidney development: expression and localisation of DAB1 and REELIN, *Pediatric Nephrology Venecija, Italija*, 2019. str. 1842-1843
3. Jurić M, Bota I, Racetin A, Balog M, Ivić V, Gaspar R, et al. Expression of dendrin in dorsal horn of the spinal cord is increased in stress and regulated by sex hormones ECOOP 14th Bridges in the Life Sciences and 2nd RECOOP - KFSD International Student Conference 2019 Bratislava, Slovačka, 2019. str. 126-126
4. Šolić I, Racetin A, Kosović I, Jurić M, Filipović N, Saraga M, et al. Expression of Inversin and Dvl-1 in developing kidneys, *Pediatric Nephrology Venecija, Italija*, 2019. str. 1851-1852
5. Šolić I, Kosović I, Jurić M, Racetin A, Lozić M, Lasić Arapović L, et al. Gene expression of α -Tubulin, Inversin and Dishvelled-1 in postnatal kidney tissue 1 st Congress of Geneticists in

Bosnia and Herzegovina with International Participation Sarajevo, Bosna i Hercegovina, 2019. str. 76-76

6. Jurić M, Racetin A, Lozić M, Šolić I, Kosović I, Filipović N, et al. AIFM3 gene expression in kidneys of yotari mice 1 st Congress of Geneticists in Bosnia and Herzegovina with International Participation Sarajevo, Bosna i Hercegovina, 2019. str. 84-84

7. Kosović I, Šolić I, Jurić M, Racetin A, Lozić M, Lasić Arapović L, et al. CX37, CX40, CX43 and CX45 gene expression in developing, postnatal and nephrotic human kidneys 1 st Congress of Geneticists in Bosnia and Herzegovina with International Participation Sarajevo, Bosna i Hercegovina, 2019. str. 85-85

8. Arapović A, Šolić I, Racetin A, Jurić M, Čujić T, Kosović I, et al. Expression of renal vitamin D receptors and metabolizing enzymes in IgA nephropathy, Pediatric Nephrology, Venecija, Italija, 2019. str. 1988-1988