Potreba za interdisciplinarnom suradnjom kod ortodontskih pacijenata

Tomas, Matej

Master's thesis / Diplomski rad

2016

Degree Grantor / Ustanova koja je dodijelila akademski / stručni stupanj: **University of Split, School of Medicine / Sveučilište u Splitu, Medicinski fakultet**

Permanent link / Trajna poveznica: https://urn.nsk.hr/urn:nbn:hr:171:288984

Rights / Prava: In copyright / Zaštićeno autorskim pravom.

Download date / Datum preuzimanja: **2024-05-10**

SVEUČILIŠTE U SPLITU
MEDICINSKI FAKULTET
UNIVERSITAS STUDIORUM SPALATENSIS
FACULTAS MEDICA

Repository / Repozitorij:

MEFST Repository

zir.nsk.hr

UNIVERSITY OF SPLIT

dabar
DIGITALNI AKADEMSKI ARHIVI I REPOZITORIJI

SVEUČILIŠTE U SPLITU

MEDICINSKI FAKULTET

Matej Tomas

POTREBA ZA INTERDISCIPLINARNOM SURADNJOM KOD ORTODONTSKIH PACIJENATA

Diplomski rad

Akademska godina:

2015./2016.

Mentor:

Doc.dr.sc. Suzana Varga

Split, srpanj 2016.

SVEUČILIŠTE U SPLITU

MEDICINSKI FAKULTET

Matej Tomas

POTREBA ZA INTERDISCIPLINARNOM SURADNJOM KOD ORTODONTSKIH PACIJENATA

Diplomski rad

Akademska godina:

2015./2016.

Mentor:

Doc.dr.sc. Suzana Varga

Split, srpanj 2016.

Sadržaj

1. UVOD 1

1.1. Ortodoncija i kirurgija 2

1.2. Ortodoncija i protetika 5

1.3. Ortodoncija i restaurativna dentalna medicina 7

1.4. Ortodoncija i parodontologija 8

2. CILJ ISTRAŽIVANJA 11

3. MATERIJALI I METODE 13

4. REZULTATI 15

5. RASPRAVA 18

6. ZAKLJUČAK 23

7. LITERATURA 25

8. SAŽETAK 30

9. SUMMARY 32

10. ŽIVOTOPIS 34

Zahvala

Posebno se zahvaljujem mentorici doc.dr.sc. Suzani Varga na brojnim stručnim savjetima, strpljenju, bezuvjetnoj potpori i uspješnoj suradnji tijekom izrade ovog rada.

Zahvaljujem se dr.med.dent. Dubravki Pilić i dr.med.dent. Vedrani Vučetić na njihovom vremenu i podatcima koje su mi ustupili za potrebe ovog istraživanja.

Također, hvala mojim kolegama i prijateljima, nadasve obitelji koji su mi pružili veliku potporu tijekom studiranja.

1. UVOD

S obzirom na sve veća očekivanja pacijenata o estetskim i funkcijskim mogućnostima dentalnog tretmana, u posljednje se vrijeme nameće potreba za interdisciplinarnom suradnjom kliničara iz različitih grana dentalne medicine (1). Ova očekivanja posebno se odnose na odrasle pacijente s ortodontskim anomalijama, promjenom boje ili istrošenim ispunima, impaktiranim zubima, parodontološkim problemima s potrebom za složenim protetskim zbrinjavanjem te onih koji trebaju kirurške zahvate i ugradnju miniimplantata ili implantata. Kada se radi o pacijentima s višestrukim dentalnim problemima, primjerice pacijentima s ortodontskim anomalijama, iznimno je važan pravilan redoslijed terapije. Za početak, treba uspostaviti kontrolu zubnih naslaga, ukloniti sve aktivne karijesne lezije, provesti restaurativno liječenje, endodontski tretirati zube te provesti inicijalnu parodontnu terapiju. Naime, ortodontski pomak zuba uz loše stanje parodonta može dovesti do rapidnog i nepovratnog oštećenja potpornog sustava te, posljedično, ekstrakcije zuba. Nakon početnih terapijskih postupaka, okluzija se uspostavlja pomoću ortodontske terapije i, ako je potrebno, ortognatske kirurgije. Naposljetku se pristupa terapiji koja uključuje parodontnu kirurgiju, izradu definitivnih restaurativnih radova, lijevanih restauracija i retencije pomoću splintova (2).

Svi opisani postupci dio su kompleksnog procesa koji, osim dobre volje samog pacijenta, zahtijevaju kompetencije kliničara i interdisciplinarnu suradnju u ortodonskoj terapiji.

1.1. Ortodoncija i kirurgija

Interdisciplinarna suradnja ortodonta s oralnim ili maksilofacijalnim kirurgom čest je pristup prilikom ekstrakcije zubi prije ili tijekom terapije te zbrinjavanja impaktiranih zubi (Slika 1, Slika 2). Očnjaci, osobito gornji, zbog dugog perioda razvoja, duboke pozicije u kosti i najdužeg puta nicanja u odnosu na ostale zube, zahtijevaju ortodontsko-kirušku intervenciju u obliku kortikotomije i postupnog izvlačenja (3) (Slika 3).

Dijastema medijana koja je posljedica duboke insercije labijalnog frenuluma u alveolarnu kost rješava se frenulektomijom neposredno prije početka ili pri kraju ortodontske terapije. Kliničke studije pokazale su da je zatvaranje dijasteme uspješnije kada se frenulektomija kombinira s ortodontskom terapijom nego kada se provodi sama (2,4).

Kompleksnije operacije, kao što su korekcija rascjepa nepca i ortognatska kirurgija, zahtijevaju planiranje i dogovor s maksilofacijalnim kirurgom. Ortognatski kirurški zahvati mogu biti funkcionalni i estetski (5). Ortognatska kirurgija najčešće se provodi kod sagitalne diskrepance u klasi III. Takvo liječenje obuhvaća ortodontski tretman prije, ali i poslije kirurškog zahvata. Tretmanom prije zahvata ispravlja se dentalna komponenta, nakon čega slijedi kirurški dio, u kojem dolazi do promjena u koštanom čeljusnom sustavu. Poslije kirurškog zahvata ortodontska terapija uskladit će i ispraviti okluzijske odnose u sve tri ravnine. Da bi kompletna terapija bila uspješna, važno je u obzir uzeti pacijentov profil, dentalnu okluziju, estetiku zuba te odnos mekih i tvrdih koštanih tkiva (6).

Nadalje, pacijenti s rascjepom usne i nepca također zahtijevaju multidisciplinaran pristup. Smatra se da je etiologija rascjepa multifaktorijalna, što znači da nastaju uslijed izloženosti genskim i okolišnim čimbenicima (7). Ortodontska terapija može biti potrebna samo u jednoj ili pak u sve četiri odvojene faze razvoja denticije: u djetinjstvu, prije prve korekcije usne; za vrijeme kasne mliječne i rane mješovite denticije; za vrijeme kasne mješovite i rane trajne denticije i u kasnim tinejdžerskim godinama, nakon završetka rasta lica, zajedno s ortognatskom kirurgijom (2).

Suvremena ortodontska i kirurška terapija uključuju primjenu miniimplantata kao skeletnog sidrišta, npr. u slučaju gubitka donjih molara koji, ako se ne nadomjeste, u određenom vremenu dovode do supraerupcije gornjih molara, koje je potrebno intrudirati. Također, primjenjuju se za intruziju stražnjih zubi radi zatvaranja prednjeg otvorenog zagriza, distalnog pomaka drugih gornjih molara, retrakciju i intruziju protrudiranih gornjih sjekutića i pozicioniranje zuba kad nema zadovoljavajućeg sidrišta, ako su zubi izgubljeni zbog parodontne bolesti (2). Mnogo kompleksniji slučajevi, koji su prije zahtijevali kirurški zahvat, danas se mogu tretirati pomoću fiksnog ortodontskog aparata u kombinaciji sa miniimplantatima (8).

Slika 1. Impaktirani gornji desni 2. premolar, 1. i 2. molar; ortopan

Preuzeto: dr. Vedrana Vučetić

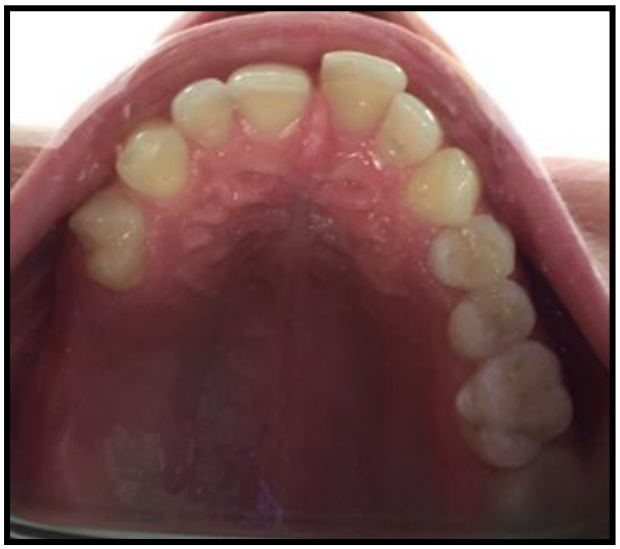

Slika 2. Impaktirani gornji desni 2. premolar, 1. i 2. molar; intraoralna fotografija

Preuzeto: dr. Vedrana Vučetić

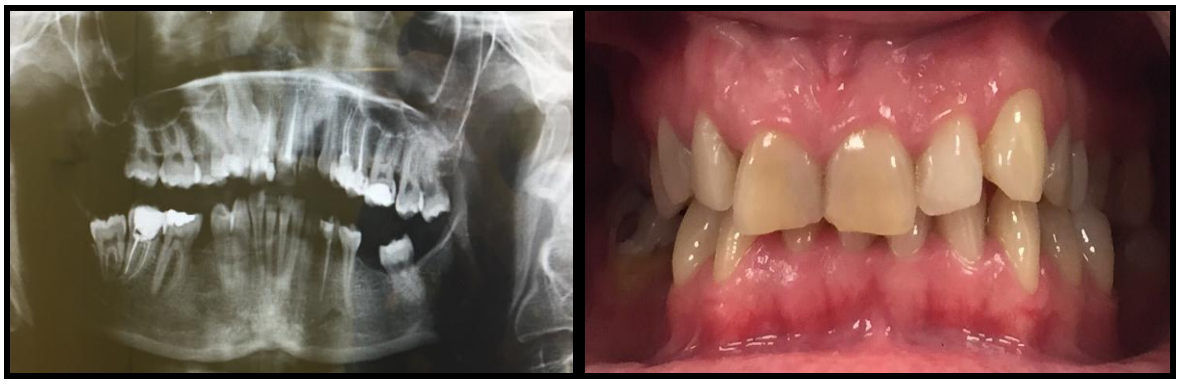

Slika 3. Impaktirani gornji desni očnjak; ortopan i intraoralna fotografija

Preuzeto: dr. Vedrana Vučetić

1.2. Ortodoncija i protetika

Interdisciplinarna suradnja specijalista ortodoncije i protetike ostvaruje se u vidu pomoćne terapije uspravljanja stražnjih zubi odnosno njihovog paraleliziranja za buduće nosače mosne konstrukcije. Tijekom djetinjstva i rane adolescencije može doći do gubitka prvog trajnog molara, koji, ako nije nadomješten, dovodi do toga da se drugi molar naginje mezijalno, a premolari distalno uz rotaciju, čime se između njih otvara prostor. Nakon uspravljanja molara, zubi se nalaze u nestabilnom položaju do postavljanja protetskog rada koji će pružiti dugotrajnu retenciju. Ukoliko je moguće, ne treba odugovlačiti s izradom konačnog protetskog nadomjestka. Osnovno je pravilo da se fiksni most treba postaviti unutar 6 tjedana od završetka uspravljanja molara (2) (Slika 4, Slika 5).

Protetsko-implantološka interakcija kod odraslih osoba najčešća je kod problema sa zubima koji nedostaju i koje treba nadomjestiti protetskim radom ili implantatom (najčešće gornjeg latelarnog sjekutića). Nedostatak zuba može prouzročiti estetski, mastikatorni, govorni i okluzijski poremećaj, počevši od neželjenih okluzijskih kontakata i ekstruzije antagonista do inklinacije susjednih zubi prema bezubom prostoru (9). Općenito, izabrani način liječenja treba biti najmanje invazivna metoda koja zadovoljava estetsku i funkcijsku formu. Tako se u literaturi opisuju tri načina zbrinjavanja kongenitalnog nedostatka lateralnog sjekutića (10,11,12). Jedno od rješenja je otvaranje prostora i ugradnja implantata ili transplantata prirodnog zuba u slučaju nadomještanja žvačne jedinice. Pri tome je važno

procijeniti vrijeme postave implantata kod mlađih pacijenata, koji se ne može postaviti ako još nije završen facijalni rast, dok se kod odraslih može postaviti u bilo kojoj dobi nakon ortodontskog otvaranja bezubog prostora. Fiksni retainer je gotovo uvijek najbolji izbor za čuvanje prostora za implantat. U prednjem dijelu čeljusti pacijenti preferiraju postavu privremenog mosta, koji je fiksiran kompozitom i uklanja se prije implantacije (2). Druge opcije, kao što je otvaranje prostora za smještaj konvencionalnih parcijalnih proteza ili fiksnih mostova, mogu uzrokovati biološku štetu zbog potrebe reduciranja ploha susjednih intaktnih zubi. To je slučaj pogotovo kod mlađih pacijenata sa širokom pulpnom komorom (13). Treća mogućnost podrazumijeva suradnju ortodonta i restaurativnog stomatologa.

Slika 4. Molari kao nosači mosne konstrukcije; ortopan

Preuzeto: dr. Vedrana Vučetić

Slika 5. Molari kao nosači mosne konstrukcije; intraoralna fotografija

Preuzeto: dr. Vedrana Vučetić

1.3. Ortodoncija i restaurativna dentalna medicina

Nedostatak lateralnog sjekutića može se riješiti i zatvaranjem prostora mezijalnim pomakom očnjaka. Nakon što se prostor zatvori, očnjak i prvi premolar preoblikuju se kako bi estetski i funkcionalno oponašali lateralni maksilarni sjekutić i očnjak koje zamjenjuju. Kao opće pravilo, očnjaku treba stanjiti debljinu cinguluma te suziti i stanjiti vrh i vestibularnu površinu. Ukoliko je gingivni rub očnjaka previsoko i vidljiv u svakodnevnim situacijama, što je najčešće slučaj kod ljudi s visokom linijom osmijeha, može ga se vizualno uskladiti produljivanjem i povećanom redukcijom gingive susjednih zubi. Zbog tamnije nijanse očnjaka, često je potrebno i izbjeljivanje ili izrada keramičkih ljuski. Poboljšanje se može postići i preoblikovanjem gingive iznad prvog premolara (1,2). S funkcijskog stajališta postojale su kontroverze prilikom postizanja Angleove klase I na kraju tretmana koje se odnose na nedostatak očnjakom zaštićene okluzije i na moguće poremećaje temporomandibularnog zgloba. Međutim, pokazalo se da je prvi premolar adekvatna zamjena za očnjak, a kliničke studije su pokazale da nema znakova disfunkcije TMZ-a kod pacijenata podvrgnutih tretmanu zatvaranja prostora i supstitucije očnjaka (14,15).

Estetika zubi postala je primarnim čimbenikom dobrog izgleda, te je i jedan od glavnih ciljeva ortodoncije i estetske restaurativne stomatologije. Suvremeni materijali za ispune koji se rabe pri rekonstrukciji krune zuba, omogućuju vrhunske rezultate u estetskom i funkcionalnom smislu (16). Ako su prostori između gornjih sjekutića prouzročeni diskrepancom veličine zubi, odlično rješenje predstavljaju kompozitne restauracije tj. nadogradnje. Najčešći je problem ovoga tipa dijastema medijana. Ona je često dodatno komplicirana nepravilnim prostorima zbog malih ili nepostojećih lateralnih sjekutića (2). Direktna kompozitna restauracija dijasteme medijane ima nekoliko prednosti kao što su: očuvanje zubne strukture, niža cijena za pacijenta, relativna lakoća izrade te, ukoliko je potrebno, lako uklanjanje materijala. Međutim, interdisciplinarni pristup koji kombinira dva ili više načina liječenja, uključujući i ortodontski pomak zuba, rezultirat će uspješnijim ishodom i zadovoljstvom pacijenta u odnosu na jednostavno zatvaranje kompozitnim materijalom (17).

Specijalist restaurativne dentalne medicine i ortodont susreću se s još nekim problemima u svakodnevnoj praksi. Jedan od njih su gingivni, tj. crni trokuti koji nastaju kad se zbijeni i rotirani gornji sjekutići ortodontski isprave te se njihove dodirne točke pomaknu incizalno. Osim toga, restauracija traumatske subgingivne frakture krune i korijena, posebno u prednjem dijelu čeljusti, također predstavlja velik izazov. U takvim slučajevima, ako se zub pravilno ne liječi, može doći do diskontinuiteta gingivnog pričvrstka, iritacije gingive (ako je stavljen protetski rad) i neuravnoteženog omjera krune i preostalog korijena. Tada se preporuča multidisciplinarni pristup koji uključuje endodontski tretman korijenskog kanala, ortodontsku ekstruziju, produljenje krune zuba te naposljetku, izradu nadogradnje i protetskog rada (18).

1.4. Ortodoncija i parodontologija

U ortodontskoj praksi česti su pacijenti s bolestima parodontnog potpornog sustava kao što su parodontitis, gingivitis, gingivna hiperplazija i gingivne recesije. Učestalost parodontološke problematike raste s dobi pacijenta. Tako su zbog povećane otpornosti tkiva parodontološki problemi rjeđi kod djece i adolescenata. No, kod ortodontskog planiranja i tretiranja odraslih pacijenata, veliku pozornost treba obratiti i na ovaj tip bolesti (2). Detaljnim kliničkim pregledom mora se ustanoviti zdravlje pacijentove usne šupljine, uključujući

nedostatak ili oštećenje zubi i potpornih tkiva kao i pacijentovu sposobnost održavanja dobre oralne higijene (19). Istraživanja su pokazala da je broj patoloških mikroorganizama puno veći oko zbijenih u odnosu na ravno postavljene zube pa se u takvim slučajevima preporuča preventivna ortodontska terapija kako bi se spriječio nastanak parodontne bolesti (20). Plakom izazvani gingivitis prvi je korak pri razvoju parodontne bolesti. Pri ozbiljnom oštećenju parodonta, koji uključuje parodontitis, faktori rizika moraju se prepoznati, a oštećenja sanirati prije početka ortodontske terapije (Slika 6, Slika 7). Taj pristup temelji se na parodontološkom održavanju koje mora biti učestalo, a uključuje kontrole svakih četiri do šest tjedana, uz svođenje ortodontskih sila na minimum. Naime, smanjena površina parodontnog ligamenta nakon gubitka kosti znači veći pritisak u parodontnom ligamentu (21,2).

S obzirom da se oralna higijena može promijeniti zbog iritirajućih učinaka i dugotrajne primjene ortodontskog aparata, gingivna hiperplazija čest je slučaj kod osoba koje nose fiksni ortodontski aparat (22). Diodni laser omogućava bezbolno i učinkovito uklanjanje takvih problema, te za razliku od parodontne kirurgije, ne uzrokuje krvarenje. Osim toga, daljnja parodontološka obrada nije potrebna, uz uvjet pravilnog održavanja oralne higijene.

Labijalni pomak sjekutića kod nekih pacijenata može biti praćen recesijom gingive i gubitkom pričvrstka. Prema prevladavajućem mišljenju stručnjaka, pojavu gingivne recesije uvjetuje dehiscijencija kosti ako se naprežu prekrivajuća tkiva. Zbog toga se, naročito u slučajevima širenja zubnog luka prilikom poravnanja sjekutića, treba uzeti u obzir terapija gingivnim presatkom (2). Pacijentov entuzijazam za terapiju i spremnost za održavanje oralne higijene treba pažljivo pratiti tijekom pripremnih faza terapije (2).

Kod svih opisanih oblika interdisciplinarne suradnje, vrlo je važno da ortodont, zajedno s drugim stručnjacima u svom timu, postavi realne ciljeve liječenja koji će istovremeno zadovoljiti potrebe pacijenta. Stalna interakcija i komunikacija članova tima i pacijenta na svim razinama liječenja, ključ je uspješne interdisciplinarne suradnje (1). Ovo istraživanje je provedeno kako bi se dodatno rasvijetlile spoznaje iz područja interdisciplinarne suradnje u zbrinjavanju pacijenata koji su u ortodontskoj terapiji.

Slika 6. Intraoralna fotografija pacijenta s parodontom bolesti prije početka ortodontske terapije

Preuzeto: dr. Vedrana Vučetić

Slika 7. Gubitak kosti prouzročen parodontnom bolesti kod istog pacijenta; ortopan

Preuzeto: dr. Vedrana Vučetić

2. CILJ ISTRAŽIVANJA

Cilj istraživanja bio je utvrditi učestalost interdisciplinarne suradnje specijalista ortodoncije i specijalista drugih grana dentalne medicine te utvrditi s kojom specijalnošću se najčešće surađuje u terapiji ortodontskih pacijenata.

Hipoteza

Potreba za interdisciplinarnom suradnjom kod ortodontskih pacijenata je česta, a najčešće se surađuje s oralnim kirurgom.

3. MATERIJALI I METODE

Dentalna baza podataka korištenih u ovom istraživanju sastojala se od ukupno 586 ortopantomograma (OPG) pacijenata dr. Dubravke Pilić (286 pacijenata) i dr. Vedrane Vučetić (300 pacijenata) iz privatnih ortodontskih ordinacija u Splitu. OPG-i su pripadali pacijentima oba spola i starosti od 10 do 42 godine.

Prva faza istraživanja uključivala je prikupljanje osnovnih materijala za istraživanje – rabili su se već postojeći OPG-i snimljeni u dijagnostičke svrhe, radi planiranja ortodontske terapije. Prikupljanje se odvijalo nasumičnim putem, tijekom ožujka i travnja akademske godine 2015./2016. U drugoj fazi istraživanja analizirali su se pojedinačni rendgeni (istraživač MT) u suradnji s ranije spomenutim specijalistima. Analiza se radila na negatoskopu u zamračenoj prostoriji. Ova faza uključivala je dijagnozu stanja prikazanog na rendgenu te utvrđivanje eventualne potrebe za interdisciplinarnom suradnjom s pojedinom specijalističkom granom. U završnoj fazi istraživanja uslijedila je obrada podataka - analizirala se učestalost potrebe za interdisciplinarnom suradnjom te učestalost suradnje s pojedinim specijalističkim granama. Analiza je provedena softwareom „MS Excell“ (Microsoft Excell, Microsoft Inc. SAD).

4. REZULTATI

Od svih analiziranih ortopantomograma (OPG) – ukupno 586 njih, 98 pacijenata (16,72%) bilo je uključeno u interdisciplinarnu suradnju te su uzeti u daljnju obradu. Prikaz frekvencije suradnje s pojedinom specijalističkom granom prikazan je na Slici 8.

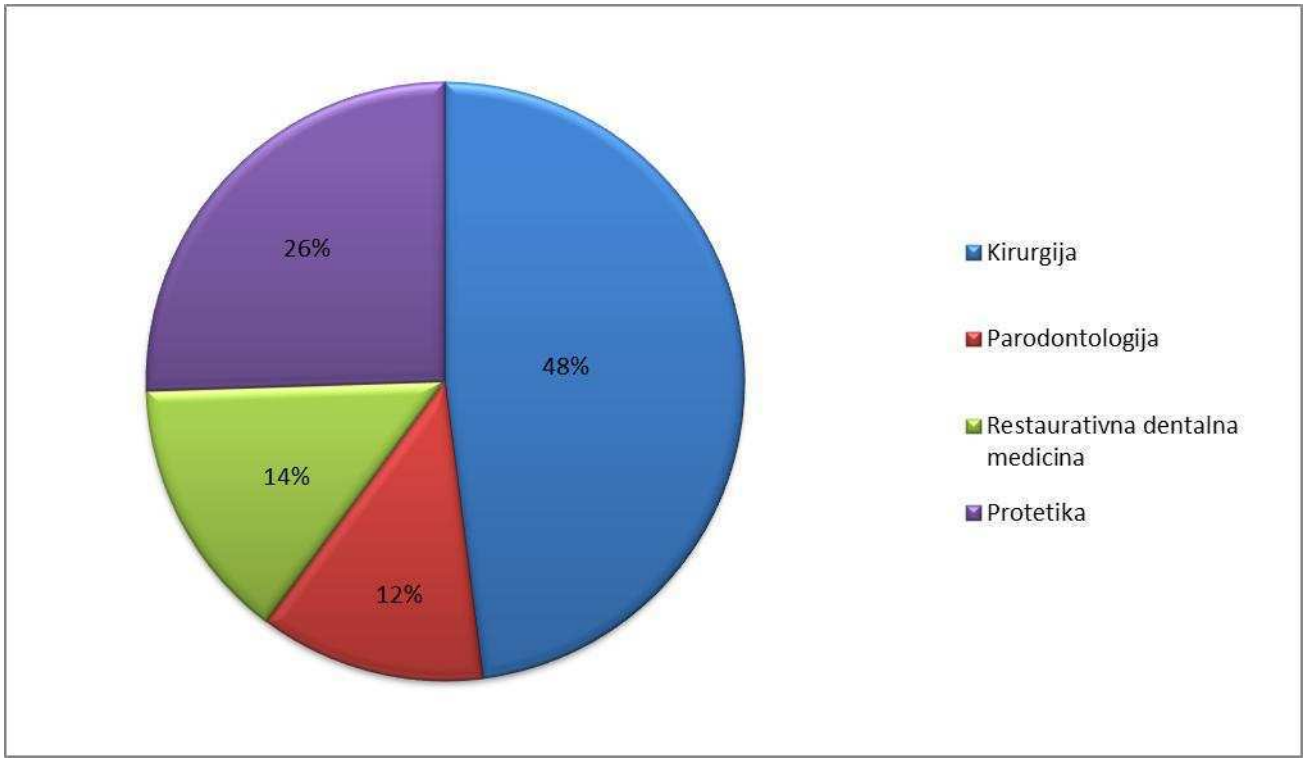

Slika 8. Frekvencija suradnje s pojedinim specijalističkim granama

Od 98 analiziranih OPG-a, gotovo polovica pacijenata (47,96%) bila je uključena u suradnju s oralnim kirurgom. Nakon ove specijalnosti, slijedi protetika s 25,51% slučajeva, restaurativna dentalna medicina s 14, 29% slučajeva te, posljednja, parodontologija s 12,24% slučajeva.

S obzirom da je oralna kirurgija bila najčešća specijalnost s kojom se surađivalo, analizirala se i učestalost stanja zbog kojih se tražila suradnja. Od ukupno 47 slučajeva suradnje s oralnim kirurgom, čak 31 (65,95%) slučaj bio je zbog impaktiranih očnjaka, sedam slučajeva (14,89%) impaktiranih drugih premolara, dva slučaja (4,26%) impaktiranih molara, jedan slučaj (2,13%) impaktiranog lateralnog sjekutića, četiri slučaja (8,51%) ugradnje implantata te dva slučaja (4,26 %) rascjepa čeljusti. Prikaz frekvencije stanja zbog kojih se tražila suradnja s oralnim kirurgom prikazan je na Slici 9.

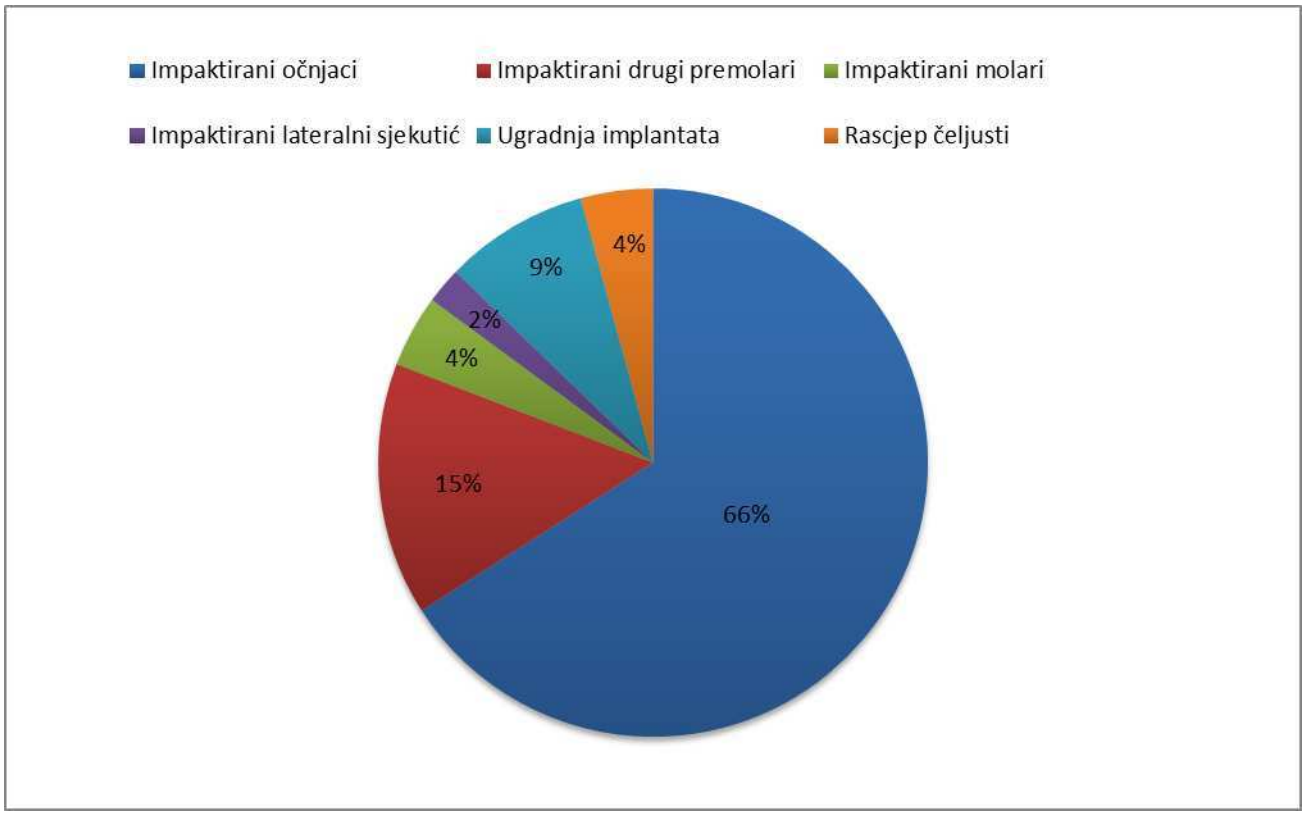

Slika 9. Prikaz frekvencije stanja zbog kojih se tražila suradnja s oralnim kirurgom

5. RASPRAVA

Od ukupno 586 ortodontskih pacijenata koji su činili uzorak istraživanja, kod 16,72% pacijenata odnosno njih 98, bila je potrebna interdisciplinarna suradnja. Gotovo polovica slučajeva interdisciplinarne suradnje (47,96%) bila je s granom oralne kirurgije, stoga se može zaključiti kako je suradnja s oralnim kirurgom najčešći oblik interdisciplinarne suradnje kod ovog uzorka ortodontskih pacijenata.

Ortodontski tretman najčešće je samo jedna od komponenata u složenom postupku koji uključuje nekoliko dentalnih specijalističkih grana (23). Prema istraživanju Musicha iz 1986. godine provedenom na uzorku od 1370 odraslih pacijenata, utvrđeno je da 30% pacijenata zahtijeva multidisciplinaran pristup kako bi se postigao optimalan rezultat na kraju tretmana (24).

U prikazu slučaja Jarocha i Bunza iz 2012. godine navodi se da u gotovo svim slučajevima težih malokluzija (kao što je klasa III po Angle-u), ortodontskoj terapiji prethodi kirurško liječenje. Također, ističu da je današnja suradnja između oralnog kirurga i ortodonta u smislu interdisciplinarne suradnje važan pristup koji je uvijek prednost za pacijenta i njegov tim (25). Stoga se, u nekim slučajevima, tijekom konvencionalnog ortodontskog liječenja u obzir mora uzeti i suradnja s oralnom kirurgijom. Tako su Muretić i suradnici u prikazu slučaja iz 2003. godine o interdisciplinarnom pristupu u terapiji mandibularnog prognatizma, uočili da je pacijentici kojoj je ova anomalija bila predviđena u ranoj dobi, unatoč dobroj suradnji i primjeni mobilnih naprava, u kasnijoj dobi ipak bio potreban kirurški pristup (26).

U istraživanju iz 2003. godine Chessnuta i suradnika, koje je provedeno na dvanaestogodišnjim i petnaestogodišnjim pacijentima iz Engleske, dobivena je učestalost od 29% pacijenata koji su bili podvrgnuti ekstrakciji zuba u svrhu ortodontske terapije (27).

Iz opisa prethodno provedenih istraživanja na ovu temu, može se zaključiti kako je u planiranju ortodontske terapije u tim najčešće uključen i oralni kirurg. To je u skladu sa rezultatima ovog istraživanja koje je pokazalo da je gotovo polovica interdisciplinarne suradnje upravo s granom oralne kirurgije.

S druge strane, analizom učestalosti interdisciplinarne suradnje specijalista ortodoncije i protetike dobivena je brojka od 25,51%. To pokazuje da je suradnja specijalista protetike i ortodoncije u svakodnevnoj kliničkoj praksi također izuzetno bitna pa tako Muretić i suradnici u prikazu slučaja o interdisciplinarnoj suradnji ortodoncije i protetike kod pacijenta sa oligodoncijom, naglašavaju kako zbog specifičnosti određene dijagnoze nakon ortodontske terapije treba uzeti u obzir i kasniju potrebu za protetskom rehabilitacijom (28). Dostalova i suradnici su, s druge strane, proveli trogodišnju studiju tijekom koje su proučavali postavljanje ljuskica, krunica i inlay mostova kod ispitanika nakon provedene ortodontske terapije. Glavni naglasak su stavili na estetski izgled pacijenta i zaštitu zuba s ciljem preoblikovanja zubnog luka nakon ortodontskog tretmana. Na uzorku od 20 pacijenata postavljeno je 49 kompozitnih ljuskica, krunica i inlay mostova na frontalnim zubima radi preoblikovanja zubi, a nakon tri godine, rezultati su prikazali da su rubne konture i adapatcija nadomjestka bile izvrsne (29).

Ileš i suradnici iz privatnih specijalističkih ordinacija, u suradnji sa Zavodom za stomatološku protetiku Stomatološkog fakulteta u Zagrebu, prikazali su slučaj pacijentice u dobi od 25 godina koja se žalila na temporomandibularnu disfunkciju (TMD). Radi uspješnog završetka tretmana, a nakon uvida u oralno zdravlje pacijentice, savjetovana joj je fiksna ortodontska naprava u kombinaciji s fiksnim protetskim nadomjestkom. Osim estetske sanacije, interdisciplinarnom suradnjom eliminirani su simptomi i znakovi TMD-a (30). Isto tako, Jakovac i suradnici u prikazu slučaja o ortodontsko-protetskoj suradnji, također kod pacijentice s bolovima u TMZ-u i estetskim problemima odlučuju se na ortodontsku terapiju koja je trajala 6 mjeseci nakon koje je pacijentici izrađena semicirkularna mosna konstrukcija (31).

Prema rezultatima dobivenim ovim istraživanjem, kao i prema podacima ranijih istraživanja, može se zaključiti kako se suradnjom ortodonta i protetičara kao oblika interdisciplinarne suradnje mogu postići odlični rezultati, kako u funkcionalnom, tako i u estetskom smislu.

Analiza frekvencije suradnje specijalista ortodoncije sa specijalistom restaurativne dentalne medicine u ovom istraživanju pokazala je učestalost suradnje s tom granom od 14,29%. Danas je estetska dentalna medicina važna sastavnica ortodontske terapije. Tako su Magdalenić-Meštrović i Prpić–Mehičić u tri prikaza slučaja iz 2003. godine o interdisciplinarnoj suradnji specijalista ortodoncije i estetske dentalne medicine postigli zadovoljavajuće rezultate. U slučajevima koje su prikazali, problematika koja se tretirala uključivala je promjenu boju krune zuba nakon ortodontske terapije, zatvaranje dijasteme te mezijalizaciju očnjaka kod hipodoncije lateralnog sjekutića. Kod svih pacijenata odabrana je rekonstrukciju zubne krune kompozitnim materijalima (koronoplastika) (16).

Bibona i suradnici 2015. godine proveli su istraživanje o interdisciplinarnoj komunikaciji između ortodonata i općih doktora dentalne medicine. U njemu je sudjelovalo 137 specijalista ortodoncije i 144 općih doktora dentalne medicine. Rezultati su pokazali da su se u otprilike 44% vremena ortodonti pri kraju liječenja obraćali općim doktorima dentalne medicine kako bi sudjelovali u terapiji radi što boljeg konačnog rezultata (32). Iako se taj postotak razlikuje od postotka dobivenog u ovom istraživanju, ona neminovno pokazuje da je ovaj oblik suradnje izuzetno bitan za postizanje zadovoljavajućih rezultata. Naime, takve se razlike u dobivenim rezultatima mogu pripisati većem uzorku pacijenata u spomenutom istraživanju.

Prema tome možemo reći da je estetika postala važan dio dobrog izgleda kao i jedan od glavnih ciljeva ortodoncije i restaurativne dentalne medicine. Materijali koji se danas koriste za rekonstrukciju krune zuba ili ispune, kao što je navedeno u prethodnim slučajevima, postižu dugoročnu stabilnost i rezultate koji će zadovoljiti pacijenta i cijeli njegov tim.

U novije vrijeme parodontološka terapija postala je i sastavni dio ortodontske terapije. To pokazuju i rezultati ovog istraživanja – od ukupno 98 slučajeva interdisciplinarne suradnje, 12,24% odnosilo se na suradnju ortodonta i parodontologa.

Avantaggiato i suradnici u stručnome radu iz 2010. godine proveli su istraživanje o utjecaju ortodontskog liječenja na resorpciju alveolarne kosti kod pacijenata sa parodontnom bolešću. Uzorak se sastojao od 26 pacijenata koji su bili uključeni u ortodontsku terapiju radi poravnanja i niveliranja zubi, zatvaranja dijastema, korekcije klase II i klase III po Angle-u te križnog zagriza. Svi su pacijenti dolazili na parodontološke kontrole, a profesionalno čišćenje

obavljalo se svaka tri mjeseca. Rezultati su pokazali da tijekom ortodontske terapije parodontoloških pacijenata nije bio izgubljen ni jedan zub (33).

Nadalje, u 12-godišnjem izvješću koje su proveli Stefania Re i suradnici 2000. godine o utjecaju ortodontske terapije na oralno zdravlje u parodontno kompromitiranih pacijenata sudjelovalo je 395 pacijenata, od kojih je 295 bilo podvrgnuto parodontološko-kirurškoj terapiji, a 128 nekirurško-parodontološkoj terapiji u održavanju zdravog parodonta nakon ortodontske terapije. Rezultati istraživanja pokazuju da ortodontsko liječenje nije kontraindicirano u terapiji teških parodontitisa. Dapače, u tim slučajevim ortodoncija omogućava poboljšanje teškog stanja parodontnog potpornog sustava (34).

Prema prethodnim istraživanjima možemo zaključiti kako i ortodontsko-parodontološka terapija ima velik utjecaj na stanje potpornog sustava kosti, a u toku liječenja takvih pacijenata potreban je drugačiji pristup terapiji uz česte kontrole parodonta, naravno, uz dobru oralnu higijenu samog pacijenta.

Rezultati dobiveni ovim istraživanjem u skladu su s početnim pretpostavkama. Svakako bi bilo zanimljivo istražiti imaju li spol i dob pacijenata utjecaj na učestalost interdisciplinarne suradnje uopće, kao i suradnje s pojedinom specijalističkom granom. Bilo bi zanimljivo istražiti u kojoj se dobi najčešće javlja potreba za interdisciplinarnom suradnjom i jesu li određena ortodontska stanja vezana uz spol i dob pacijenta.

Bez obzira na određene metodološke nedostatke, može se reći da je ovo istraživanje, kao i prethodna navedena istraživanja, potvrdilo da je interdisciplinarna suradnja kod ortodontskih pacijenata čest pristup u suvremenoj ortodontskoj terapiji.

6. ZAKLJUČAK

Cilj ovog istraživanja bio je utvrditi učestalost interdisciplinarne suradnje specijalista ortodoncije i specijalista drugih grana dentalne medicine te utvrditi s kojom specijalnošću se najčešće surađuje u terapiji ortodontskih pacijenata.

Rezultati provedenog istraživanja pokazali su sljedeće:

1. Od 586 pacijenata, 98 pacijenata bilo je uključeno u interdisciplinarnu suradnju. Navedeno ukazuje da je potreba za interdisciplinarnom suradnjom u ortodonciji česta, što potvrđuje hipotezu istraživanja.

2. Od 98 pacijenata čiji su OPG-i analizirani, gotovo polovica njih (47,96%) bili su uključeni u suradnju s oralnim kirurgom, što potvrđuje hipotezu da je oralni kirurg najčešći specijalist s kojim ortodont surađuje.

3. Od ukupno 47 slučajeva suradnje s oralnim kirurgom, čak 31 (65,95%) slučaj bio je zbog impaktiranih očnjaka, sedam slučajeva (14,89%) impaktiranih drugih premolara, dva slučaja (4,26%) impaktiranih molara, jedan slučaj (2,13%) impaktiranog lateralnog sjekutića, četiri slučaja (8,51%) ugradnje implantata te dva slučaja (4,26%) rascjepa čeljusti, pa se može zaključiti da je problem impaktiranih očnjaka u ovom istraživanju najčešći razlog suradnje s oralnim kirurgom.

4. Osim suradnje sa oralnim kirurgom specijalist ortodoncije najčešće je surađivao sa specijalistima protetike u 25,51% slučajeva, specijalistima restaurativne dentalne medicine u 14,29% slučajeva te sa specijalistima parodontologije u 12,24% slučajeva.

Na temelju rezultata ovog istraživanja, može se zaključiti kako je ortodontska terapija najčešće samo jedna komponenta u složenom postupku koji uključuje nekoliko dentalnih specijalnosti. Točna dijagnoza i plan terapije na interdisciplinarnoj osnovi uz timski rad rezultirat će dugoročnim zadovoljstvom čitavog tima i pacijenta te povećati mogućnost za postizanje optimalnih rezultata terapije, što je u skladu s rezultatima prethodnih istraživanja.

7. LITERATURA

1. Savana K, Ansari A, Hamsa PR, Kumar M, Jain A, Singh A. Interdisciplinary Therapy in Orthodontics: An Overview. Int J Adv Health Sci. 2014;1(5):23-31.

2. Proffit WR, Fields HW, Sarver DM. Contemporary Orthodontics. 14th ed. Canada: Mosby; 2007.

3. Sukh R, Singh Gyan P, Tandon P. Interdisciplinary approach for the management of bilaterally impacted maxillary canines. Contemp Clin Dent. 2014;5(4):539–44.

4. Suter VG, Heinzmann AE, Grossen J, Scuelan A, Bornstein MM. Does the maxillary midline diastema close after frenectomy? Quintessence Int. 2014;45(1):57-66.

5. Uglešić V, Jokić D, Knežević P, Gašparović S. Ortognatska kirurgija, funkcionalan ili esteski postupak. Acta Stomatol Croat.2004;38(4):265-265.

6. De Almeida Cardoso M, de Molon RS, de Avila ED, et al. Facial and occlusal esthetic improvements of an adult skeletal Class III malocclusion using surgical, orthodontic, and implant treatment. Korean Journal of Orthodontics. 2016;46(1):42-54.

7. Tolarová MM, Cervenka J. Classification and birth prevalence of orofacial clefts. Am J Med Genet.1998;75:126–37.

8. Biju S. Mini-Implants: New Possibilities in Interdisciplinary Treatment Approaches. Case Rep Dent. [serial on the Internet] 2014 Dec [cited 2016 May 8]**;**[about 5 p.]**.** Available from: http://www.hindawi.com/

9. Rédua Barcellos R, Rédua Barbosa PC, de Almeida Ferreira CE, de Olivieira Lira Ortega A. Orthodontic approach to treat complex hypodontia using miniscrews in a growing patient. Dental Press J Orthod. 2015;20(4):82–90.

10. Kokich VO Jr, Kinzer GA. Managing congenitally missing lateral incisors. Part I:Canine supsititution. J Esthet Restor Dent. 2005;17(1):5-10.

11. Kokich VO Jr, Kinzer GA. Managing congenitally missing lateral incisors. Part II:Tooth-supported restaurations. J Esthet Restor Dent. 2005;17(2):76-84.

12. Kokich VO Jr, Kinzer GA. Managing congenitally missing lateral incisors. Part III:Single-tooth implants. J Esthet Restor Dent. 2005;17(4):202-10.

13. Do Valle AL, Lorenzoni FC, Martins LM, et al. A multidisciplinary approach for the management of hypodontia: case report. Journal of Applied Oral Science. 2011;19(5):544-8.

14. Marchi LMD, Pini NIP, Hayacibara RM, Silva RS, Pascotto RC. Congenitally Missing Maxillary Lateral Incisors: Functional and Periodontal Aspects in Patients Treated with Implants or Space Closure and Tooth Re-Contouring. The Open Dentistry Journal. 2012;6:248-54.

15. Sriram G, Nagalakshmi S, Balachandar K, Madhusudan K. Interdisciplinary approach for improved esthetic results. Journal of Pharmacy & Bioallied Sciences. 2014;6(Suppl 1):S192-S195.

16. Magdalenić-Meštrović M, Prpić-Mehičić G. Interdisciplinary Orthodontic and Cosmetic Dentistry Approach Three Case Report. Acta Stomatol Croatica. 2003; 37(3):360-360.

17. Hwang S-K, Ha J-H, Jin M-U, Kim S-K, Kim Y-K. Diastema closure using direct bonding restorations combined with orthodontic treatment: a case report. Restorative Dentistry & Endodontics. 2012;37(3):165-9.

18. Sun YC, Li Y, Tong J, Gao P. An interdisciplinary approach to treat crown-root-fractured tooth. Nigerian Medical Journal : Journal of the Nigeria Medical Association. 2013;54(4):274-7.

19. Avantaggiato A, Zollino I, Carinci F. Impact of orthodontic treatment on crestal bone resorption in periodontally compromised patients: a case series. Acta Stomatol Croat. 2010;44(3):188-94.

20. Ajay M, Negi KS, Saroj T, Kanwarjeet AS. A successfully treated case of severe periodontitis using interdisciplinary approach: Report of a case. Journal of Indian Society of Periodontology. 2016;20(1):95-7.

21. Sabatoski CV, Bueno RC, Reyes Pacheco AA, Pithon MM, Tanaka OM. Combined Periodontal, Orthodontic, and Prosthetic Treatment in an Adult Patient. Case Rep Dent. [serial on the Internet]. 2015 Oct [cited 2016 May 12]**;**[about 6 p.]**.**Available from: http://www.hindawi.com/

22. Bellamine M, Osuehal L, Kissa J. Orthodontic treatment and gingival hyperplasia. A case report. Odontostomal Trop. 2012;35(138):31-41.

23. Kalia S, Melsen B. Interdisciplinary approaches to adult orthodontic care. J Orthod. 2001;28(3):191-6.

24. Musich DR. Assessment and description of the treatment needs of adult patients evaluated for orthodontic therapy. Parts I, II, III. Int J Adult Orthod Orthognath Surg. 1986;1:55–67, 101–17, 251–74.

25. Jaroch M, Bunz F. Aesthetics and function: Orthodontic–surgical collaboration as a key to success: a case report. Cosmetic dentistry. 2012;6(2):26-30.

26. Muretić Ž, Uglešić V, Jokić D. Interdisciplinary Approach to treatment of Mandibular Prognathism: a case report. 2003;37(3):366-366.

27. Chestnutt IG, Burden DJ, Steele JG, Pitts NB, Nuttall NM, Morris AJ. The orthodontic condition of children in the United Kingdom, 2003. Br Dent J. 2006;200(11):609-12.

28. Muretić Ž, Magdalenić-Meštrović M, Žarković D. An Interdisciplinary Approach to the Treatment of Oligodontia. Acta Stomatol Croat. 2001;35(1):117-20.

29. Dostalova T, Racek J, Lonekova E, Kreichova M. Veneers, Crowns, and Inlay Bridges After Orthodontic Therapy: a Three Year Prospective Study. Acta Stomatol Croat. 2002;36(3):352-352.

30. Ileš I, Delladio S, Ileš D. Kombinirana ortodontsko-protetska terapija pacijenata s temporomandibularnom disfunkcijom (TMD) - prikaz slučaja. Acta stomatol Croat. 2003;37(3):335-335.

31. Jakovac M, Živko-Babić J, Bujanović B, Jerolimov M. Orthodontic-Prosthodontic Rehabilitation: a Case Report. Acta stomatol Croat. 2002;36(3):349-349.

32. Bibona K, Shroff B, Best AM, Lindauer SJ. Communication practices and preferences between orthodontists and general dentists. The Angle Orthodontist. 2015;85(6):1042-50.

33. Avantaggiato A, Zollino I, Carinci F. Impact of Orthodontic Treatment on Crestal Bone Resorption in Periodontally Compromised Patients: a Case Series. Acta stomatol Croat. 2010;44(3):188-94.

34. Re S, Corrente G, Abundo R, Cardaropoli D. Orthodontic treatment in periodontally compromised patients: 12-year report. Int J Periodontics Restorative Dent. 2000;20(1):31-9.

8. SAŽETAK

Potreba za interdisciplinarom suradnjom kod ortodontskih pacijenata

Interdisciplinarna suradnja kod ortodontskih pacijenata važan je dio terapije u kojem ortodont, zajedno s drugim stručnjacima u svom timu, uz stalnu interakciju i komunikaciju, postavlja realne ciljeve liječenja koji će istovremeno zadovoljiti interdisciplinarni tim i pacijenta.

Cilj: Svrha istraživanja bila je utvrditi učestalost interdisciplinarne suradnje specijalista ortodoncije i specijalista drugih grana dentalne medicine te utvrditi s kojom specijalnošću se najčešće surađuje u terapiji ortodontskih pacijenata.

Materijal i metode: Analizirano je 586 ortopantomograma (OPG) pacijenata iz privatnih ortodontskih ordinacija u Splitu koji su pripadali pacijentima oba spola i dobnoj skupini od 10 do 42 godine. Prikupljanje se odvijalo nasumičnim putem, tijekom ožujka i travnja akademske godine 2015./2016. Analizirala se evenutalna potreba za interdisciplinarnom suradnjom s pojedinom specijalističkom granom. Analiza je provedena softwareom „MS Excell“.

Rezultati: Rezultati su pokazali da je od analiziranih 586 OPG-a, 98 slučajeva (16,72%) bilo uključeno u interdisciplinarnu suradnju. Od 98 OPG-a, 47,96% slučajeva bilo je uključeno u suradnju sa oralnim kirurgom nakon koje slijedi specijalist protetike s 25,51% slučajeva, specijalist restaurativne dentalne medicine s 14,29% slučajeva te, posljednji, specijalist parodontologije s 12,24% slučajeva. Analizirala se i frekvencija razloga suradnje s oralnim kirurgom. U 65,95% slučajeva razlog su bili impaktirani očnjaci, 14,89% impaktirani drugi premolari, 4,26% impaktirani molari, 2,13% impaktirani lateralni sjekutići, 8,51% slučajevi ugradnje implantata te 4,26% slučajevi rascjepa čeljusti.

Zaključak: Ovi rezultati i pregled literature potkrjepljuju hipotezu da je potreba za interdisciplinarnom suradnjom kod ortodontskih pacijenata česta te da se najčešće surađuje s oralnim kirurgom. Potrebna su daljnja istraživanja na većem uzorku i razdvajanjem ispitanika po dobi i spolu da bi se dobio cjelovit prikaz problematike interdisciplinarne suradnje u ortodonciji.

Ključne riječi: dentalna medicina; interdisciplinarna suradnja; ortodoncija

9. SUMMARY

The need for interdisciplinary collaboration during the treatment of orthodontic patients

Interdisciplinary collaboration during the treatment of orthodontic patients is an important part of the therapeutic process. During this process the orthodontist should collaborate with other experts in the field, which includes constant interaction and communication with each other as well as setting realistic goals for treatment, which will in the end satisfy the interdisciplinary team as well as the patient.

Objective: The objective of the research is to examine the frequency of interdisciplinary collaboration of orthodontists and other dental specialists as well as to determine which specialty is mostly collaborated with during the therapeutic process.

Material and methods: The research was conducted in Split. The data, that was collected and analyzed, were 586 orthopantomograms (OPGs) belonging to patients from private orthodontic clinics in Split. The patients were both male and female from 10 to 42 years old. The corpus was collected randomly during March and April of the academic year 2015/2016. After gathering the OPGs, they were analyzed in terms of whether there was potential need for interdisciplinary collaboration with different specialist branches or not. The data were analyzed using the software „MS Excell“.

Results: The results showed that out of 586 OPGs, 98 patients (16.72%) needed interdisciplinary collaboration. Out of these 98 OPGs most of them, i.e. 47,96% of cases needed collaboration with oral surgeon, after that comes prosthodontist with 25,51%, then restorative dentist with 14,29%, and last periodontologist with 12,24% of cases. As oral surgery was the most frequently collaborated branch, these cases were analyzed in more depth. The analysis showed that 65,96% of cases included impacted canines, 14,98% impacted second premolars, 4,26% impacted molars, 2,13% impacted lateral incisors, 8,51% of cases included implant placements and 4,26% of cases included cleft palates.

Conclusion: The results and literature overview corroborate the hypothesis that there is frequent need for interdisciplinary collaboration during the treatment of orthodontic patients. The results show that an oral surgeon is the most collaborated specialist during the therapeutic process. Further research with a larger sample and separation of patients by age and gender is necessary in order to obtain a full overview of the problems of interdisciplinary collaboration in orthodontics .

Key words: dental medicine; interdisciplinary collaboration; orthodontics

10. ŽIVOTOPIS

Osobni podaci:

Ime i prezime: Matej Tomas

Datum rođenja: 24.08.1991.

Mjesto rođenja: Osijek, Republika Hrvatska

Državljanstvo: hrvatsko

Adresa stanovanja: Srijemska 76, 31000 Osijek

Email: matej.tomas0@gmail.com

Obrazovanje:

Osnovna škola "Grigor Vitez" 1998.- 2006. godine

" I.gimnazija Osijek" 2006. – 2010. godine

Sveučilište u Splitu, Medicinski fakultet, studij Dentalne medicine 2010.- 2016. godine

Aktivnosti:

Demonstrator na Katedri za mobilnu i fiksnu protetiku 2013./2014., 2014./2015. godine

Član studentske udruge "Vila Zubolina"

Jezici:

Engleski jezik: B1 razina

Njemački jezik: B1 razina