

Kefalometrijske karakteristike djece s unilateralnom ili bilateralnom impakcijom gornjeg trajnog očnjaka

Mustapić, Stipe

Master's thesis / Diplomski rad

2017

Degree Grantor / Ustanova koja je dodijelila akademski / stručni stupanj: **University of Split, School of Medicine / Sveučilište u Splitu, Medicinski fakultet**

Permanent link / Trajna poveznica: <https://um.nsk.hr/um:nbn:hr:171:206088>

Rights / Prava: [In copyright](#)/[Zaštićeno autorskim pravom.](#)

Download date / Datum preuzimanja: **2024-09-26**



Repository / Repozitorij:

[MEFST Repository](#)



UNIVERSITY OF SPLIT



SVEUČILIŠTE U SPLITU
MEDICINSKI FAKULTET

Stipe Mustapić

**KEFALOMETRIJSKE KARAKTERISTIKE DJECE S UNILATERALNOM ILI
BILATERALNOM IMPAKCIJOM GORNJEG TRAJNOG OČNJAKA**

Diplomski rad

Akadska godina:

2016./2017.

Mentor:

Doc. dr. sc. Danijela Kalibović Govorko, dr. med. dent.

Split, prosinac 2017.

**SVEUČILIŠTE U SPLITU
MEDICINSKI FAKULTET**

Stipe Mustapić

**KEFALOMETRIJSKE KARAKTERISTIKE DJECE S UNILATERALNOM ILI
BILATERALNOM IMPAKCIJOM GORNJEG TRAJNOG OČNJAKA**

Diplomski rad

Akadska godina:

2016./2017.

Mentor:

Doc. dr. sc. Danijela Kalibović Govorko, dr. med. dent.

Split, prosinac 2017.

SADRŽAJ

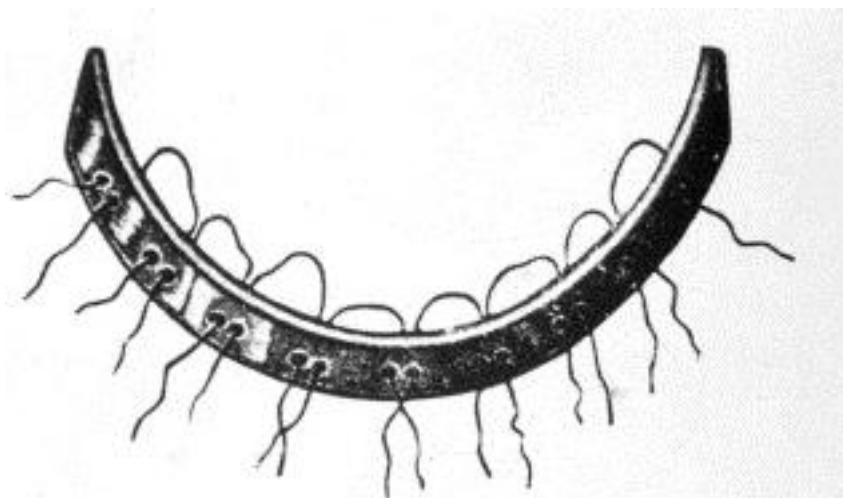
1. UVOD	1
1.1. Normalna okluzija i klasifikacija malokluzija	2
1.2. Dijagnostika ortodontskih anomalija	4
1.3. Rendgenska kefalometrija	10
1.3.1. Povijest kefalometrije.....	11
1.3.2. Kefalometrijska analiza.....	13
1.3.2.1. Rendgenskekefalometrijske točke i linije.....	16
1.4. Impakcija gornjeg trajnog očnjaka.....	18
1.4.1. Kefalometrijske osobitosti pacijenata s impakcijom gornjeg očnjaka.....	19
2. CILJ I HIPOTEZE ISTRAŽIVANJA.....	21
3. MATERIJALI I METODE.....	23
3.1. Statistički postupci.....	24
4. REZULTATI	25
5. RASPRAVA.....	31
6. ZAKLJUČCI	34
7. POPIS CITIRANE LITERATURE.....	36
8. SAŽETAK	40
9. SUMMARY.....	43
10. ŽIVOTOPIS.....	46

Najveće hvala mojoj obitelji i prijateljima na neizmjernom razumijevanju i podršci koju su mi pružali tijekom cijelog mog školovanja.

Zahvaljujem i svojoj mentorici, doc. dr. sc. Danijeli Kalibović Govorko, na pomoći, potpori i razumijevanju prilikom izrade ovog diplomskog rada.

1. UVOD

Od daleke prošlosti, zbijeni i nepravilni zubi predstavljali su problem pojedincima tako da se prvi pokušaji ispravljanja takvih nepravilnosti pojavljuju već oko 1000. godine prije Krista. Primitivne naprave korištene u svrhu ispravljanja različitih malokluzija pronađene su i u iskopinama starih Grka i Etruščana. Puno godina kasnije, tijekom 18. i 19. stoljeća, nekoliko autora opisalo je "naprave za ispravljanje zuba" koje su se povremeno primjenjivale u stomatološkoj praksi (1).



Slika 1. Fauchardov bandeau.

(preuzeto s <https://orthodonticassoc.com/braces/braces-through-the-ages/>) (2)

1.1. Normalna okluzija i klasifikacija malokluzija

Krajem 19. stoljeća, u svrhu protetskog liječenja, javila se potreba za razvitkom koncepta okluzije. Tijekom vremena, kako se koncept protetske okluzije sve više razvijao i postajao konkretniji, bilo je logično razviti jedan koncept i za prirodnu denticiju. Edwardu H. Angleu, američkom ortodontu kojeg nazivamo ocem moderne ortodontije, pripisuje se razvitak koncepta normalne okluzije i klasifikacije malokluzija. Razvoj te klasifikacije 1890. godine bio je nužan korak u razvoju ortodontije (1). Angleov postulat bio je da su gornji prvi kutnjaci ključ okluzije te da u normalnoj, prirodnoj okluziji meziobukalna kvržica gornjeg prvog kutnjaka treba okludirati s bukalnom fisurom donjeg prvog kutnjaka.

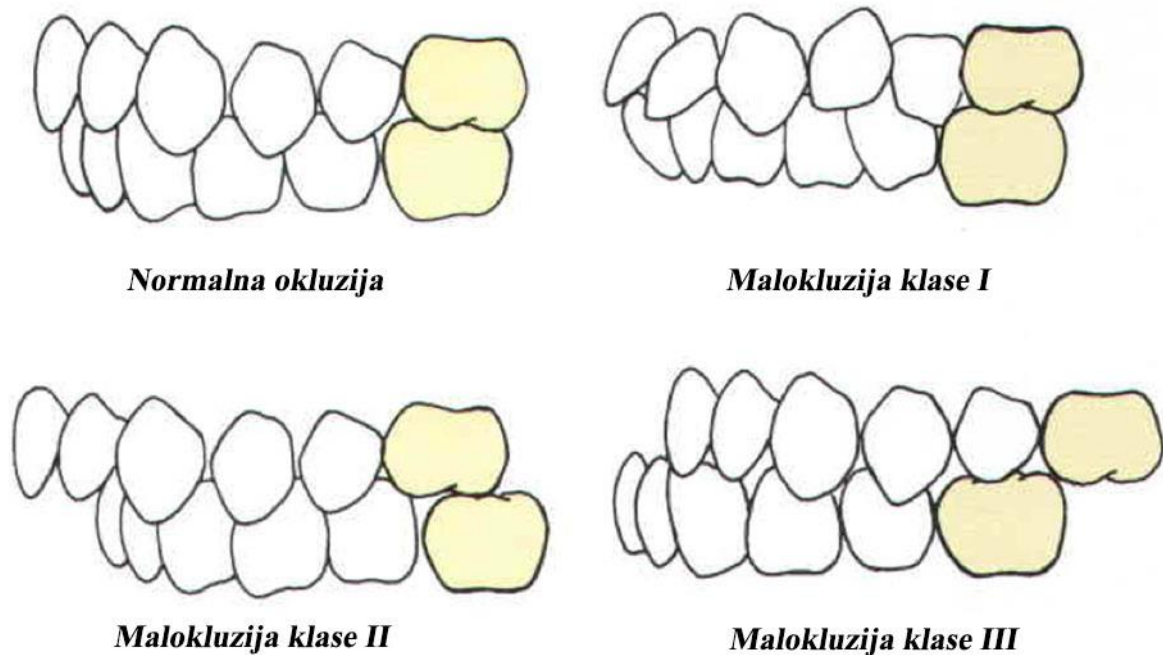
Ako su ostali zubi poredani po lagano zakrivljenoj liniji okluzije, uz odnos kutnjaka kakav je prethodno spomenut, rezultat je normalna okluzija (1).

Osim normookluzije, Angle je opisao i tri vrste malokluzija, temeljene na osnovi okluzijskog odnosa prvih kutnjaka:

Malokluzija klase I : Normalan odnos kutnjaka, ali je linija okluzije nepravilna zbog nepravilno postavljenih zuba, rotacija zuba ili nekih drugih uzroka

Malokluzija klase II : Donji kutnjak nalazi se distalnije u odnosu na gornji, a linija okluzije nije određena

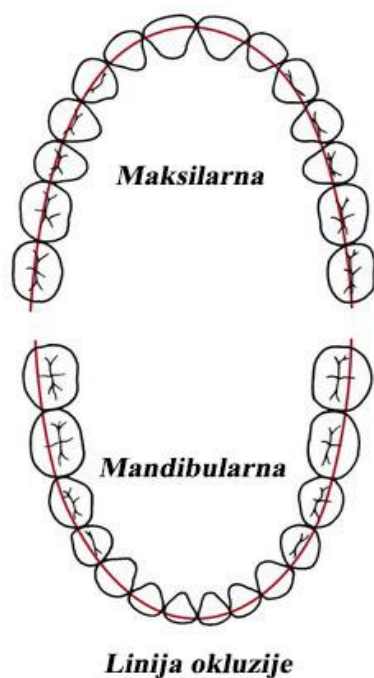
Malokluzija klase III : Donji kutnjak nalazi se mezijalnije u odnosu na gornji, a linija okluzije nije određena



Slika 2. Normalna okluzija i klase malokluzija prema Angleovoj klasifikaciji.

(preuzeto s <http://www.dentalnotebook.com/angles-classification/>) (3)

Razlika između normalne okluzije i malokluzije klase I vidljiva je u položaju zuba u odnosu na liniju okluzije dok je odnos molara isti. Linija okluzije može i ne mora biti pravilna kod klase II i klase III (1).



Slika 3. Linija okluzije.

(preuzeto s <https://pocketdentistry.com/1-malocclusion-and-dentofacial-deformity-in-contemporary-society/>) (4)

1.2. Dijagnostika ortodontskih anomalija

Osnovna podjela malokluzija, uz klasifikaciju po Angleu, podjela je na skeletne i dentalne anomalije.

Skeletne anomalije

Skeletne anomalije posljedica su nepravilnog oblika i položaja gornje i donje čeljusti, temporomandibularnog zgloba te ostalih struktura glave i lica. U ovu skupinu anomalija spadaju prava progenija, pseudoprogenija, pokrovni zagriz i otvoreni zagriz (5).

Dentalne anomalije

Etiološki čimbenici dentalnih ortodontskih anomalija su različite varijacije u veličini, obliku, broju i položaju zubi. U najčešće anomalije spadaju kongenitalni nedostaci zubi, poremećaji oblika zubi, prekobrojni zubi, poremećaji nicanja te traumatske promjene položaja zubi (1). Postojanje dentalnih anomalija često je uzročno povezano s impaktiranim očnjacima. Istraživanja su potvrdila povezanost između kongenitalnog nedostatka pojedinih zubi, najčešće maksilarnih lateralnih sjekutića i drugih premolara, s palatinalnom impakcijom

očnjaka. Također, dokazana je i veza između nalaza mikrodontnih maksilarnih lateralnih sjekutića i nastanka palatinalne impakcije očnjaka (6). U manjem broju slučajeva, mikrodontni maksilarni lateralni sjekutići pronađeni su i kod pacijenata s bukalnom impakcijom očnjaka. Od ostalih dentalnih anomalija koje su pronađene kod pacijenata s bukalnom impakcijom očnjaka, u najvećem postotku pojavljivale su se impakcije i aplazije pojedinih zubi (6).

Liječenje različitih vrsta ortodontskih anomalija zahtijeva detaljnu dijagnostiku, koja omogućava postavljanje ispravne ortodontske dijagnoze i planiranje terapije, ovisno o dobi i stupnju rasta i razvoja pojedinog pacijenta (7).

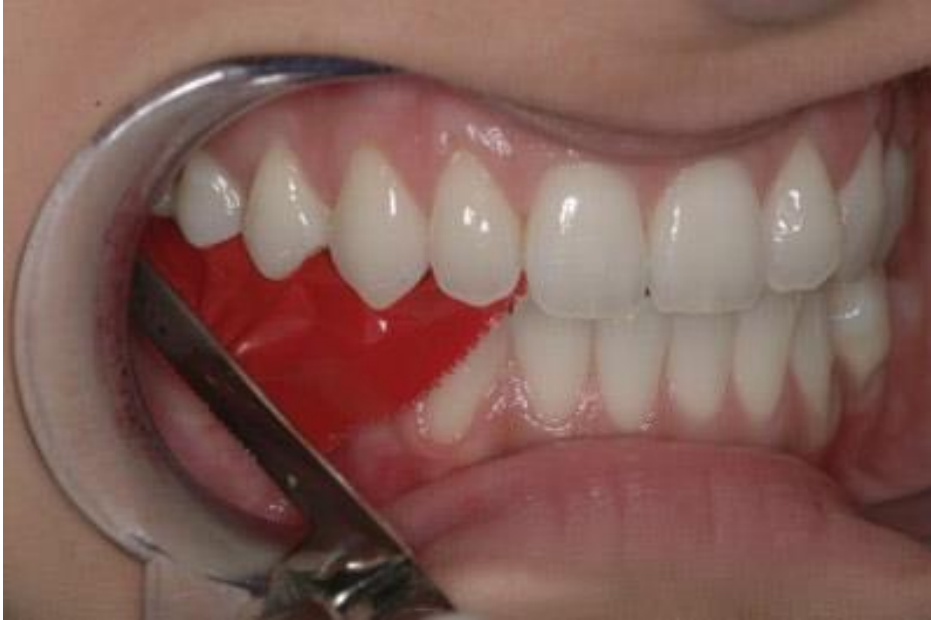Dijagnostičke metode koje se koriste u ortodontiji su (7):

1. anamneza i klinički status,
2. fotogrametrijska analiza,
3. gnatometrijska analiza,
4. procjena stupnja rasta i razvoja,
5. dijagnostički setup,
6. kefalometrijska analiza.

Anamneza i klinički status

Svaka terapija započinje s detaljnom anamnezom u kojoj od pacijenta ili roditelja saznajemo razlog dolaska, prethodne terapijske postupke, probleme u rastu i razvoju te eventualne ozljede. Također, u anamnezi saznajemo i povijest bolesti te dobivamo informacije o motivaciji i očekivanjima pacijenta i njegovih roditelja (7). Kliničkim pregledom utvrđujemo stupanj oralne higijene, funkcije čeljusti i estetiku lica, potvrđujemo postojanje patologije tvrdih i mekih tkiva te odlučujemo koje su dijagnostičke metode potrebne za ispravnu dijagnozu. Postojanje aktivnih patoloških procesa poput karijesa, gingivitisa i parodontitisa te nezadovoljavajuća oralna higijena kontraindikacije su za ortodontsku terapiju. Pacijent se upućuje na sanaciju, a terapija se odgađa dok pacijent ne sanira uočene patološke promjene i ne popravi oralnu higijenu. Provodimo i funkcijsku analizu kojom provjeravamo funkcije žvakanja, gutanja, govora i temporomandibularnog zgloba. Tijekom kliničkog

pregleda, potrebno je obratiti pozornost i na moguće postojanje estetskog nesklada jer je to jedan od najčešćih razloga dolaska pacijenta na ortodontski pregled (7).

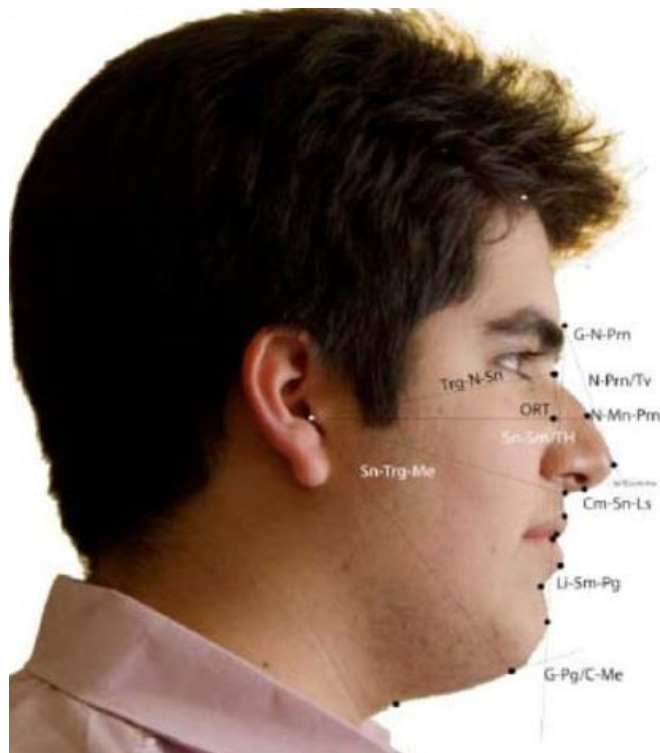


Slika 4. Provjera kontakata u maksimalnoj interkuspilaciji.

(preuzeto s http://gnato.sfzg.hr/Prirucnik/2_8_funkcijska_analiza.htm) (8)

Fotogrametrijska analiza

Tijekom ortodontske terapije često se fotografiraju glava i lice pacijenta u svrhu detaljne analize koja nije moguća za vrijeme kliničkog pregleda. Najčešće fotografije koje se koriste u ovu svrhu su postranična i *en face* fotografija glave, intraoralne (okluzalne) fotografije gornje i donje čeljusti te postranične fotografije frontalnog segmenta u zagrizu. Fotogrametrijska analiza radi se na fotografijama lica, najčešće na postraničnoj fotografiji glave te nalikuje rendgenskokefalometrijskoj analizi. Kod fotogrametrije radimo linearna i angularna mjerenja. Linearnim mjerenjima mjerimo udaljenosti između određenih točaka na slici, a angularnim mjerenjima kuteve koje zatvaraju pojedini pravci (7).



Slika 5. Angularna mjerenja u fotogrametrijskoj analizi.

(preuzeto s <https://benthamopen.com/FULLTEXT/TODENTJ-9-346>) (9)

Gnatometrijska analiza

Gnatometrijska analiza podrazumijeva kvalitativnu i kvantitativnu analizu studijskih modela – analizu okluzije, analizu zubnog luka te analizu prostora.

Analiza okluzije koja je registrirana u maksimalnoj interkuspidaciji provodi se u sagitalnoj, transverzalnoj i vertikalnoj ravnini. Sagitalna analiza uključuje mjerenje pregriza koje se provodi na način da se mjeri udaljenost između labijalne plohe najretrudiranijeg donjeg inciziva i incizalnog brida protrudiranijeg gornjeg inciziva. Normalan pregriz iznosi 2-3 mm, povećan upućuje na klasu II, a negativan na klasu III (10). Transverzalnom analizom proučava se podudaranje sredina gornjeg i donjeg zubnog luka u fronti te se bilježi smjer i iznos odstupanja. U lateralnom segmentu promatra se postoji li križni ili škarasti zagriz ili bukalne kvržice gornjih zubi pravilno okludiraju s donjima. U vertikalnoj analizi mjeri se prijeklop inciziva koji normalno iznosi 1-2 mm. U slučaju povećanog prijeklopa riječ je o dubokom zagrizu, a u slučaju negativnog govorimo o otvorenom zagrizu (10).

Analiza zubnog luka podrazumijeva mjerenje dento-dentalne i dento-alveolarne diskrepancije, oblika, dimenzija i simetrije zubnih lukova te visine nepca. Najpoznatija analiza koja se koristi u svrhu određivanja dento-dentalne diskrepancije je Boltonova analiza. Pomoću nje procjenjuje se usklađenost zubnih masa gornje i donje čeljusti u trajnoj denticiji (10).

Analiza prostora temelji se na procjeni odnosa veličine raspoloživog prostora alveolarne baze za smještaj postojećih zubi. Razlika između veličine alveolarne baze i širine postojećih zubi iskazuje se u milimetrima te daje ortodontu važne smjernice za daljnju terapiju. U današnjoj dijagnostici koriste se analize prostora u mješovitoj i trajnoj denticiji (10). Od onih u mješovitoj denticiji, najpoznatije su Moyersova i Tanaka-Johnstonova analiza. Moyersova analiza, najčešće rabljena predikcijska analiza, koristi se za određivanje prostora koji je potreban za smještaj zubi CP2 segmenta (trajnog očnjaka te prvog i drugog pretkutnjaka). Tanaka-Johnstonova analiza koristi pojednostavljen postupak određivanja prostora potrebnog za smještaj trajnog očnjaka i pretkutnjaka, a dobiveni rezultati u skladu su s onima dobivenima Moyersovom analizom (10). Za procjenu raspoloživog prostora alveolarne baze u trajnoj denticiji koriste se Nanceova i Lundströmova metoda. U Nanceovoj metodi raspoloživi prostor određuje se pomoću meke žice koja svojim oblikom prati oblik zubnog luka između mezioaproximalnih ploha prvih trajnih kutnjaka. Ispravljanjem žice dobije se vrijednost raspoloživog prostora u milimetrima koja se uspoređi s ukupnim zbrojem meziodistalnih širina zubi mjerenog područja (sjekutića, očnjaka i pretkutnjaka). Negativna razlika navedenih mjera upućuje na nedostatak prostora za smještaj zubi u zubnom luku dok pozitivna vrijednost ukazuje na višak raspoloživog prostora alveolarne baze. U Lundströmovoj analizi raspoloživi prostor mjeri se na način da se zubni luk podijeli na šest segmenata od kojih svaki obuhvaća prostor za dva zuba. Širina svakog segmenta uspoređi se sa zbrojem meziodistalnih širina zubi tog segmenta, a razlika koja se dobije ukazuje nam na postojanje viška ili nedostatka prostora u tom dijelu zubnog luka. Moguće je odrediti i nedostatak ili višak prostora u cijelom zubnom luku zbrajanjem vrijednosti svih raspoloživih prostora po segmentima te oduzimanjem od te vrijednosti zbroja meziodistalnih širina zubi uključenih u analizu (10).

Procjena stupnja rasta i razvoja

Odabir idealnog vremena za početak ortodonske terapije jedan je od bitnih čimbenika u određivanju plana terapije, posebno kod dentoskeletnih poremećaja. Zbog toga se u dijagnostičkim postupcima primjenjuju različite metode određivanja pacijentove dobi (11). Skeletna starost može se procijeniti praćenjem porasta visine pacijenta, praćenjem okoštavanja kostiju šake te procjenom osifikacije vratnih kralježaka (11). Dentalna starost može se utvrditi intraoralnim pregledom ili procjenom stupnja mineralizacije trajnih zubi na ortopantomogramu. Kronološka i dentalna dob trebale bi biti ujednačene, a razlika u erupciji zuba od dvije godine karakterizira se kao *dentitio praecox* ili *dentitio tarda*. Najpoznatije metode koje se koriste za procjenu dentalne dobi su metode po Carmen Nolli, Demirjjanu te Moorreesu (10).

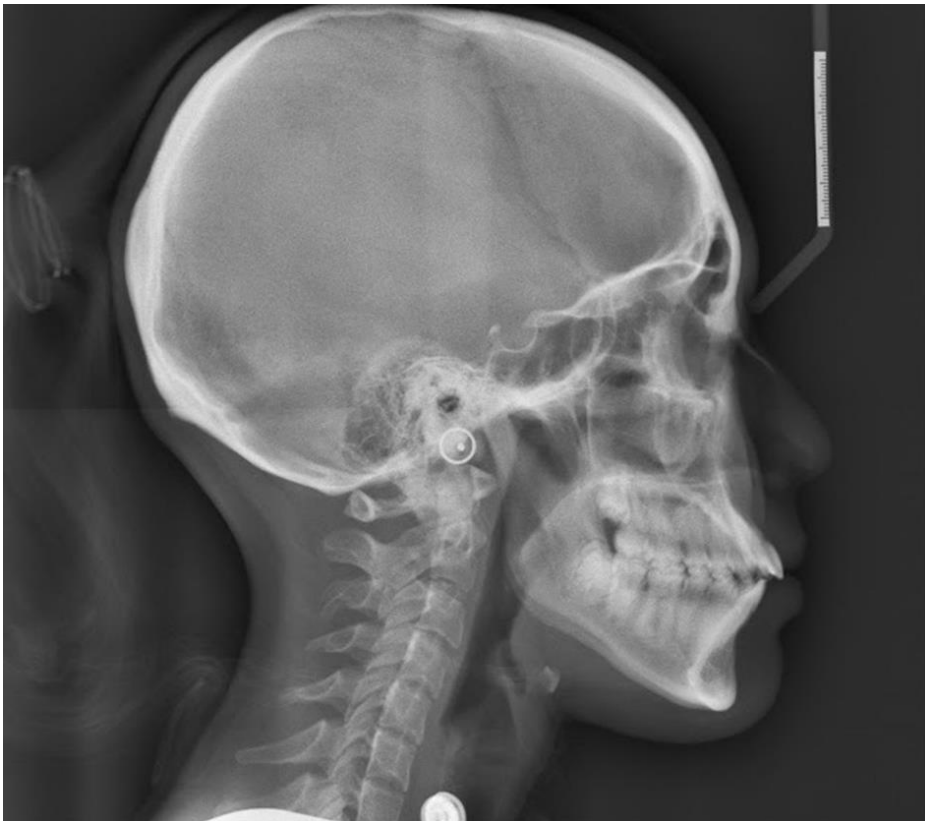Dijagnostički setup

Dijagnostički setup je metoda koja se temelji na uklanjanju zubi s originalnih ortodontskih modela i zamjeni njihove baze voskom, proučavajući na taj način izgled zubnog luka bez zubi za koje se smatra da će biti potrebno ekstrahirati. U ortodontskoj dijagnostici, jako je bitno unaprijed utvrditi širinu slobodnog prostora za pravilan smještaj nekog zuba, a dijagnostički setup se pokazao idealnom tehnikom za to (12). Prednosti njegovog korištenja su mnogobrojne, a neke od njih su prepoznavanje mogućnosti i ograničenja liječenja, analiza tijeka terapije za svakog pacijenta, mogućnost proučavanja svih triju dimenzija zubnog niza sa zubima postavljenima u najboljoj okluziji te analiza nesrazmjera zuba u svrhu planiranja liječenja.

Budući da se dugoročni uspjeh ortodonske terapije može ostvariti tek kada se postignu svi terapijski ciljevi koji se odnose na statičku i funkcionalnu okluziju, dijagnostički setup se pokazao kao važan alat za predviđanje rezultata liječenja i ostvarivanje istih (12).

1.3. Rendgenska kefalometrija

Rendgenska kefalometrija, definirana kao dio antropometrije, odnosno kefalometrije ili kranimetrije u užem smislu, standardizirana je metoda izrade radiografskih snimki glave koje se mogu koristiti za mjerenje orofacijalnog kompleksa (11). Snimke koje nastanu kao rezultat tog postupka nazivaju se latero-lateralni kefalogrami.



Slika 6. Latero-lateralni kefalogram.

(preuzeto s <http://akshaylaserdentalcare.com/specialties/full-mouth-xrayopg>) (13)

Kefalometrija kao dijagnostička metoda najčešće se koristi u ortodontiji te u maksilofacijalnoj kirurgiji u pripremi pacijenata za ortognatsku kirurgiju. Koristeći kefalometrijsku snimku, utvrđuje se postojanje skeletne podloge ortodontske anomalije, a korištenjem kefalometrijske superpozicije može se pratiti razvoj orofacijalnih struktura (14).

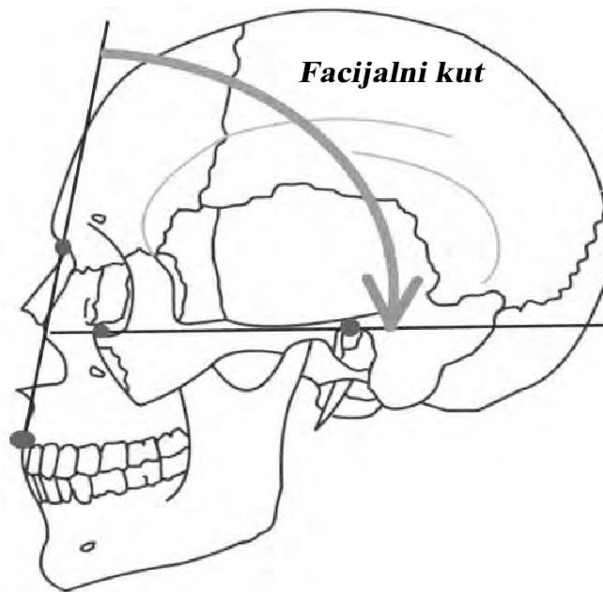
1.3.1. Povijest kefalometrije

Razvoj kefalometrije započeo je razvojem antropoloških mjerenja, od kranimetrije – mjerenja na suhim lubanjama, preko antropometrije – mjerenja na živim ljudima, do moderne kefalometrije koja se počela široko upotrebljavati nakon Drugog svjetskog rata. Razvoj kefalometrije u to doba omogućio je, prije svega, razvoj RTG uređaja i naprava za fiksiranje glave (kefalostata). Sve nabrojene metode koriste slične referentne točke i linije uz pomoć kojih se vrše linearna i angularna mjerenja čije se vrijednosti potom uspoređuju sa standardima za određenu populaciju (14).

Prva razmišljanja o ispravnim proporcijama glave i lica pripisuju se starim Egipćanima. Oni su mjerenja koristili kako bi dobili idealne proporcije kod izrade skulptura i slika koje su prikazivale božanske ideale. Nakon Egipćana, tehnike mjerenja preuzeli su brojni drugi narodi za oblikovanje skulptura svojih božanstava te ikonografiju (npr. Kršćani u vrijeme Bizanta).

Za vrijeme renesanse, umjetnici poput Leonarda da Vincija i Albrechta Dürera skicirali su brojna ljudska lica s orijentacijskim pravicima koji su povezivali iste anatomske strukture. Razlike u tim linijama naglašavale su strukturne razlike u izgledu lica koje su oni nazivali "facijalne proporcije". To su bili pokušaji da se matematički odrede proporcije skladnog, idealnog izgleda lica kod muškaraca i žena, djece i staraca. Kod Dürera, na jednoj od njegovih skica, po prvi put se pojavljuje i tangenta koja spaja nos i čelo te tangenta koja spaja nos i bradu. Te iste tangente nalaze se i u suvremenim rendgenskekefalometrijskim i fotogrametrijskim analizama od kojih je kod nas najpoznatija analiza „Zagreb 82 MOD“. Da Vinci i Dürer pokušavali su odrediti i proporcije kod ljudi skladnog lica. Kako bi došli do tih proporcija, da Vinci je secirao mrtvace i crtao velik broj skica živih ljudi, a Dürer se bavio analiziranjem normalnog uzorka lica i određivanjem normalnih varijacija (14).

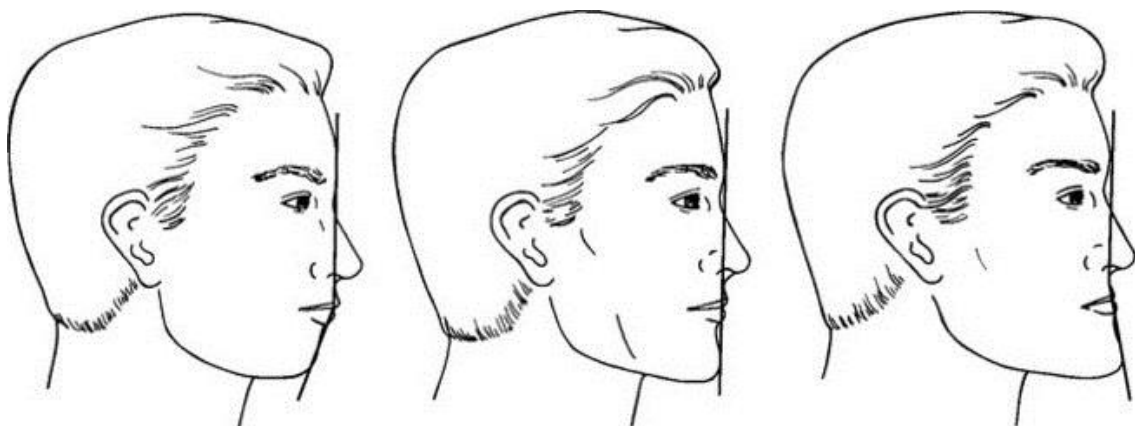
Tijekom 18. stoljeća, velik doprinos daljnjem razvoju istraživanja glave dao je Petrus Camper. U njegovo vrijeme, analize su se koristile za proučavanje morfologije lica i starenja.



Slika 7. Camperova horizontala i facijalni kut.

(preuzeto s https://www.researchgate.net/figure/312135602_fig3_FiguRa-6-Mesura-de-l'angle-facial-standard-segons-criteris-descrits-per-Petrus-Camper) (15)

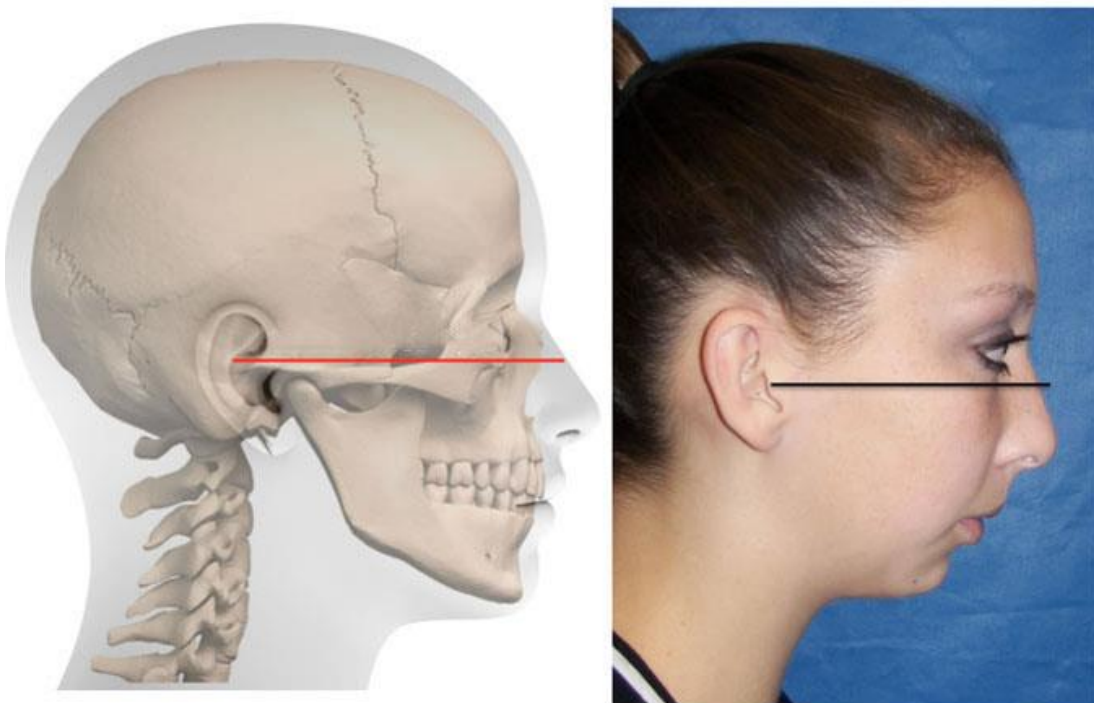
Camper je tvrdio da su strukture lica povezane i da se deformiteti mogu proučavati preko facijalnog kuta te je smatrao da je taj kut glavni kut deformacije. Kasnije je Retsius prema Camperovom facijalnom kutu i kutu između Camperove horizontale i linije nasion-prosthion uveo 2 tipa lica – prognati i ortognati, gdje je prognati tip onaj kod kojeg su čeljusti prominentne u odnosu na čelo, a ortognati tip označava postojanje ravnog profila.



Slika 8. Konveksni, ravni i konkavni tip lica.

(preuzeto s <https://pocketdentistry.com/2-diagnosis-chief-complaint-and-problem-list/>) (16)

Spomenuta Camperova horizontala je prije frankfurtske horizontale predstavljala glavnu referentnu liniju glave. Ona povezuje najnižu točku tragusa uške i krila nosa, a danas se koristi u stomatološkoj protetici za određivanje okluzijske ravnine kod bezubih pacijenata.



Slika 9. Frankfurtska horizontala.

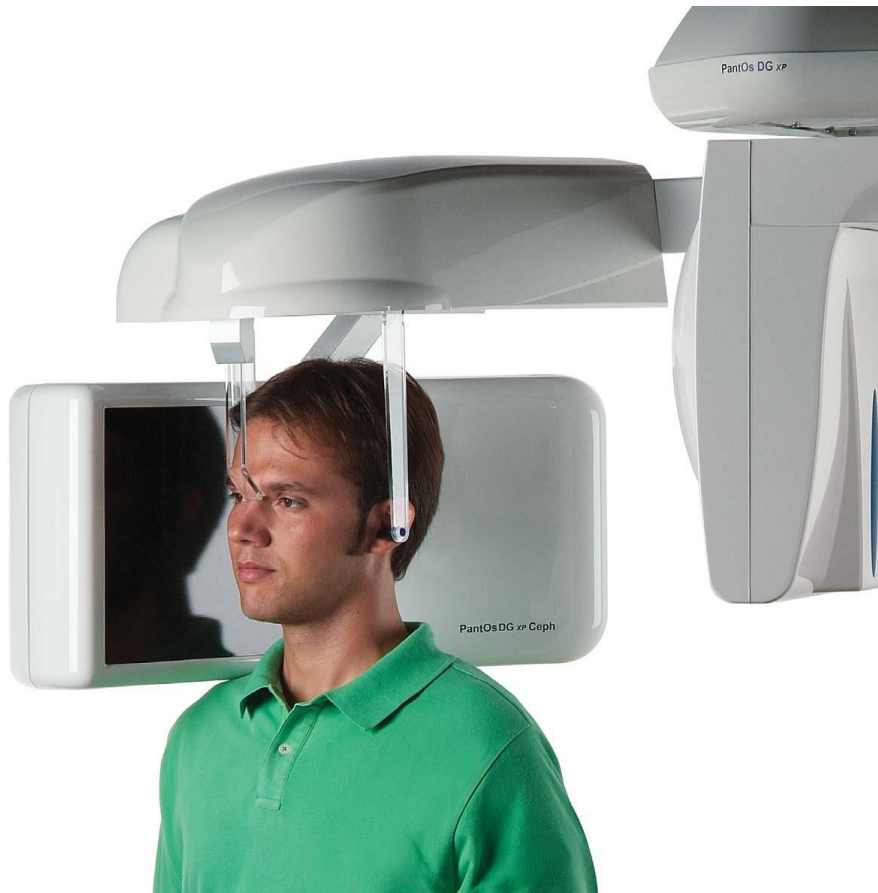(preuzeto s <http://www.drlarrywolford.com/tmj-temporomandibular-joint-disorders/total-temporomandibular-joint-tmj-replacement-2/>) (17)

Daleko najveći doprinos razvoju sistematizacije varijacija lica i anomalija dao je Angle krajem 19. stoljeća sistematizacijom tipova okluzije prema interkuspidaciji prvih trajnih molara (14).

1.3.2. Kefalometrijska analiza

Glavna zadaća kefalometrijske analize je klasificirati malokluziju analizirajući kosti glave i lica te konture mekih tkiva. Ova analiza se radi tako da se na latero-lateralnom kefalogramu označe definirane kefalometrijske točke koje omogućavaju konstruiranje linija i kutova. Mjerenjem tih linija i kutova, dobiju se vrijednosti koje se uspoređuju s normalnim nalazima za određenu populaciju te se na temelju tako postavljene dijagnoze planira ortodontska terapija (18).

Kefalometrijskom analizom razlučuju se skeletne od dentoalveolarnih malokluzija, analiziraju se meka tkiva, prati rast i razvoj kraniofacijalnog sustava, određuje tijek terapije te procjenjuju ishodi liječenja.



Slika 10. Moderni RTG uređaj za snimanje LL kefalograma s ugrađenim kefalostatom. (preuzeto s http://miglobaltech.com/dental_va/pan-ceph_x_ray/) (19)

Standardizirana tehnika snimanja zahtijeva posebnu opremu koja uključuje kefalostat i rendgensku cijev smještenu na udaljenosti od 150 cm od središnje sagitalne ravnine pacijenta. Udaljenost pacijenta od filma treba biti oko 20 cm. Kefalostat omogućava standardizaciju položaja glave pacijenta prema filmu i izvoru rendgenskog zračenja, osiguravajući reproducibilnost i mogućnost uspoređivanja snimki (18). Rendgenske snimke dobivene ovom tehnikom snimanja mogu se analizirati različitim postupcima.

Jedna od najstarijih metoda je označavanje kefalometrijskih točaka i linija bijelim tušem izravno na filmu i mjerenje utvrđenih parametara. Direktno na filmu može se mjeriti i bez ucrtavanja, koristeći odgovarajući mjerni pribor izrađen na acetatnim folijama. Pri izradi konvencionalnog rendgenskekefalometrijskog crteža koriste se tehnička olovka s uloškom

veće tvrdoće debljine 0,3 mm, kutomjer, ravnalo, jaki izvor difuznog svjetla poput standardnog negatoskopa te, ako je potrebno, kartonski zasloni kojima se uklanja djelovanje suviše neusmjerene rasvjete. Kao dodatna pomoć, mogu se koristiti i celuloidne šablone koje sadržavaju konture središnjih sjekutića i prvih kutnjaka u odgovarajućim dimenzijama (11).

Svaki crtež sadržava ove anatomske detalje:

1. obris mekih tkiva profila lica te detalja u području cijele glave i vrata,
2. vanjski obris koštanog tkiva profila glave,
3. najprominentniji maksilarni i mandibularni sjekutić,
4. prve gornje i donje kutnjake,
5. stražnji dio lubanjske baze, uključujući dijelove foramina magna,
6. obris sele turcike,
7. krov i rubove dna orbite kojima su definirani veličina i oblik cijele orbite,
8. sjenu prednje lubanjske baze, uključujući i laminu kribrozu etmoidne kosti,
9. cijelo nepce, uključujući obje nosne bodlje,
10. pterigomaksilarnu fisuru,
11. donji rub zigomatičnog nastavka maksile,
12. vanjski slušni otvor.

Ako je riječ o parnim strukturama, redovito su prisutne dvije sjene kao posljedica razlika u povećanju, ali i prirodnih, makar i minimalnih, asimetrija glave i lica.

Suvremeni postupci kompjutorizirane kefalometrije temelje se na prijenosu snimke u računalo skeniranjem folije ili unosom digitalne slike. Kefalometrijske točke označavaju se na snimci otvorenoj u softveru za kefalometriju, potom se odabire kefalometrijska analiza te se dobije ispis željenih parametara i usporedba sa standardima za željenu populaciju. Najčešće korištena rendgenskekefalometrijska analiza kod nas je analiza „Zagreb 82 Mod 2“, predstavljena 2004. godine. Ta analiza nastala je dopunom prve analize iz 1982. godine, koja

je imala 14 parametara, te njezine kompjutorske modifikacije „Zagreb 82 Mod“ iz 1993. godine koja je sadržavala 19 parametara. „Zagreb 82 Mod 2“ rezultat je analize zbirke rendgenograma eugnatih ispitanika Zavoda za ortodonciju Stomatološkog fakulteta u Zagrebu. Uzorak se sastojao od 200 LL snimki muških i ženskih ispitanika starosti od 10 do 45 godina, a dobiveni rezultati čine orijentacijske normative osnovnih kefalometrijskih vrijednosti hrvatske populacije (11).

1.3.2.1. Rendgenskekefalometrijske točke i linije

Postoje dvije vrste rendgenskekefalometrijskih točaka koje su prema anatomskim lokacijama parne ili se nalaze u mediosagitalnoj ravnini lubanje (20):

1. antropometrijske točke koje su određene anatomskom konfiguracijom kosti
2. kefalometrijske točke koje se konstruiraju geometrijski

Antropometrijske točke koje se najčešće koriste su (11):

N (Nasion) – točka smještena u području nosnog korijena, definirana i kao najanteriornija točka nazofrontalne suture

S (Sela) – prostorna, isključivo rendgenskekefalometrijska točka smještena u središtu koštane kripte sele turcike u mediosagitalnoj ravnini

Or (Orbitale) – parna točka, definirana kao najniža točka donjeg ruba očne šupljine

Sp (Spinale) – točka smještena na vrhu prednje nosne bodlje

Ss, A (Subspinale) – najdublja točka konkavитета prednje konture alveolarnog nastavka maksile u mediosagitalnoj ravnini

Sm, B (Supramentale) – najdublja točka konkavитета alveolarnog nastavka mandibule u mediosagitalnoj ravnini

Pg (Pogonion) – točka na najizbočenijem dijelu koštane konture brade u mediosagitalnoj ravnini

M (Menton) – najniža točka simfize brade u mediosagitalnoj ravnini

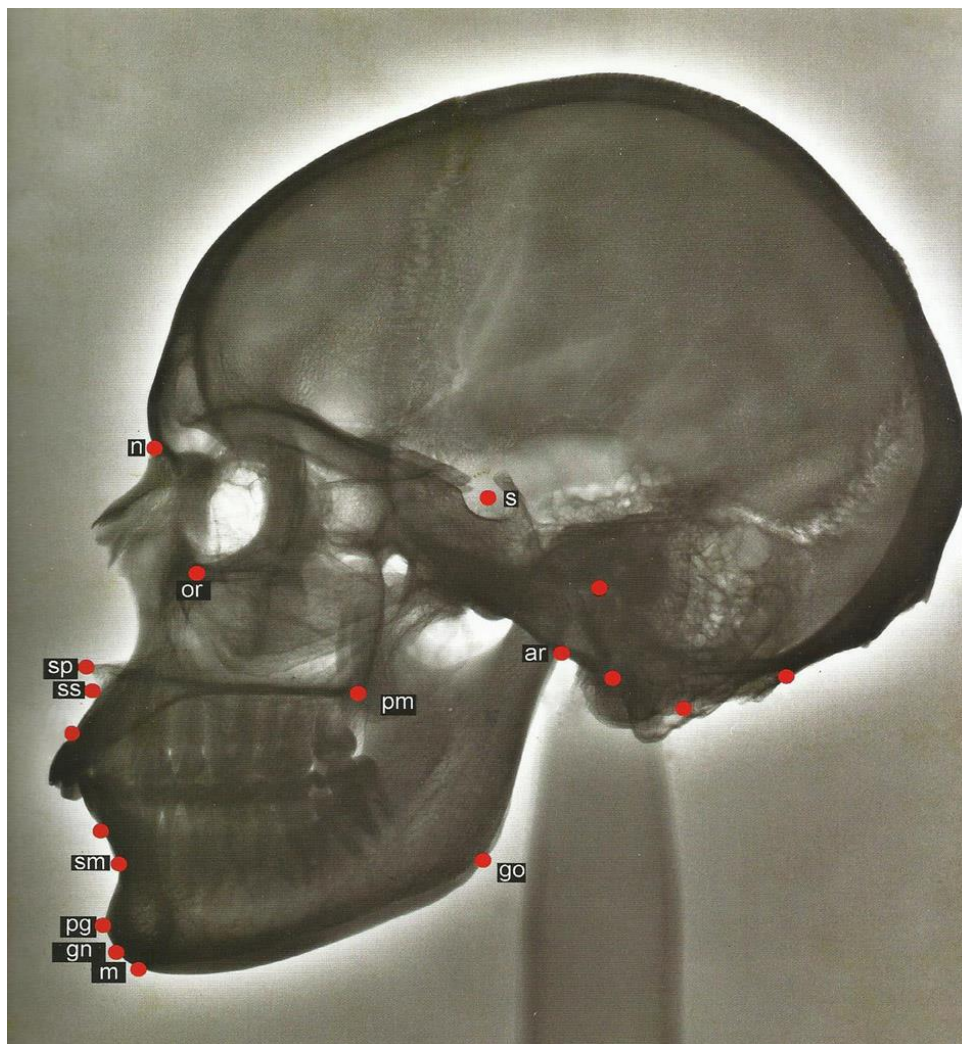
Najčešće korištene kefalometrijske točke su (11):

Gn (Gnation) – točka koja se nalazi između najniže i najanteriornije točke na koštanoj konturi brade u mediosagitalnoj ravnini

Go (Gonion) – kraniometrijski najniža, najposteriornija i najlateralnija točka angulusa mandibule, a rendgenskokefalometrijski projekcija simetrale kuta koju čine tangente donjeg ruba korpusa i stražnjeg ruba ramusa na koštanu osnovu angulusa mandibule

Ar (Artikulare) – isključivo rendgenskokefalometrijska točka definirana kao sjecište sjena stražnjeg ruba ramusa mandibule i donjeg ruba baze lubanje

Pm (Pterigomaksilare) – okomita projekcija sjene fisure pterigomaksilaris na sjenu tvrdog nepca



Slika 11. Pregled opisanih kefalometrijskih točaka (11).

Uz kefalometrijske točke, postoje i kefalometrijske linije prema kojima se procjenjuje položaj i odnos ostalih struktura, a među njima najčešće su korištene (10):

S-N – linija prednje kranijalne baze

S-Ar – linija stražnje kranijalne baze

Sp-Pm – linija baze maksile

M-Go – linija baze mandibule

1.4. Impakcija gornjeg trajnog očnjaka

Gornji očnjak se po učestalosti impakcije u zubnom luku nalazi na drugom mjestu, odmah nakon mandibularnog trećeg molara, s prevalencijom od 0,8 do 2,8%. Impaktirani gornji očnjak češće se nalazi palatinalno, u čak 85% slučajeva dok je bukalni ili labijalni nalaz prisutan u 15% slučajeva (21). Impakcija je dvostruko češća kod žena nego kod muškaraca, a od svih pacijenata s impaktiranim gornjim očnjacima, 8% njih ima bilateralnu impakciju (22).

Etiologija impakcije očnjaka nije u potpunosti razjašnjena. Prema nekim istraživanjima, uzrok palatinalno smještenog očnjaka može biti prevelik prostor apikalnog područja u zubnom luku u regiji očnjaka (21). Za razliku od toga, smanjena širina zubnog luka često se povezuje s bukalnom impakcijom očnjaka (23). Isto tako, pronađena je povezanost nedostatka maksilarnog lateralnog sjekutića i palatinalne impakcije očnjaka u 5,5% slučajeva. Gensko nasljeđe je također dokazano povezano s palatinalnom impakcijom očnjaka jer se uz njegovu impakciju često javljaju različite abnormalnosti sjekutića i pretkutnjaka (21). Uz sve to, razlog čestoj impakciji maksilarnih očnjaka je i taj što oni imaju najduže razdoblje razvoja, zametak im je smješten iznad svih zametaka gornjih zubi te imaju najkompliciraniji smjer erupcije od mjesta zametka do konačnog položaja u zubnom nizu. Kalcifikacija gornjih očnjaka započinje skoro istovremeno kao i kalcifikacija prvih molara i središnjih sjekutića, ali im je potrebno gotovo dvostruko više vremena za konačnu erupciju. Sve nabrojeno čini ih najpodložnijim utjecajima okoline (24).

S obzirom na tako veliku mogućnost grešaka u razvoju, zanimljivo je da u velikom broju slučajeva očnjak ipak zauzme ispravno mjesto u zubnom luku (24).

1.4.1. Kefalometrijske osobitosti pacijenata s impakcijom gornjeg očnjaka

U istraživanju provedenom 2013. godine na Sveučilištu u Rimu, proučavane su kefalometrijske karakteristike 108 pacijenata s bukalnom i palatinalnom impakcijom gornjeg trajnog očnjaka i uspoređivane s 121 pacijentom bez impakcije. Analizirajući kefalometrijske parametre poput kutova maksilarnog (SNA) i mandibularnog (SNB) prognatizma te kuta skeletne klase (ANB), utvrđeno je da su pacijenti s palatinalnom impakcijom očnjaka uglavnom imali skeletne odnose klase I i u manjem postotku skeletna obilježja klase II i III. Kod pacijenata s bukalnom impakcijom očnjaka skeletne klase I i III utvrđene su u sličnom postotku kao i kod pacijenata u kontrolnoj grupi. Nasuprot tome, skeletna klasa II pojavila se u izrazito manjem postotku nego kod pacijenata bez impakcije (25).

Drugo istraživanje, provedeno 2011. godine na Sveučilištu u Brnu, na uzorku od 180 pacijenata s bukalnom i palatinalnom impakcijom gornjih trajnih očnjaka, polučilo je slične rezultate. Pacijenti s palatinalnom impakcijom očnjaka najčešće su imali normalan kut maksilarnog prognatizma i skeletne odnose klase I dok su kod pacijenata s bukalnom impakcijom očnjaka u najvećem postotku pronađeni maksilarni retrognatizam i skeletna klasa I (26).

U istraživanju provedenom početkom 2017. godine u Iranu, također je proučavana zastupljenost skeletnih klasa među 110 pacijenata s impakcijom gornjih trajnih očnjaka. Dobiveni rezultati pokazali su da je među ispitanicima u najvećem postotku pronađena skeletna klasa I dok su skeletni odnosi klase II i III bili zastupljeni u manjem broju slučajeva (27). Slični rezultati zastupljenosti skeletnih klasa u pacijenata s impakcijom gornjeg trajnog očnjaka dobiveni su u još nekim studijama (28, 29). U već spomenutom istraživanju, autori su proučavali i vrijednosti međučeljusnog kuta ispitanika te su rezultati pokazali da je u ispitivanoj populaciji bila najveća učestalost povećanih vrijednosti međučeljusnog kuta dok su normalne i smanjene vrijednosti pronađene kod manjeg broja pacijenata (27).

U istraživanju koje su proveli Mercuri i suradnici, najveći broj ispitanika imao je normalne vrijednosti međučeljusnog kuta (71,3%) dok su smanjene i povećane vrijednosti izmjerene kod 8,3%, odnosno 20,4% pacijenata (25).

Istraživanje provedeno u Iranu proučavalo je učestalost pojedinih skeletnih klasa u 35 pacijenata s impakcijom maksilarnog trajnog očnjaka. Među ispitanicima je u najvećem

postotku pronađena skeletna klasa II dok su klase I i III pronađene u manjeg broja pacijenata (30).

U nekoliko istraživanja proučavan je položaj gornjih inciziva te su rezultati pokazali da su kod pacijenata s impakcijom gornjih trajnih očnjaka incizivi najčešće imali normalan položaj ili su bili retrudirani dok je najmanji broj djece imao protruziju gornjih inciziva (29, 31).

Rezultati svih ovih studija upućuju na postojanje različitih morfologija lica i moguću različitu etiopatogenezu erupcijskih poremećaja gornjih trajnih očnjaka kod pacijenata s njihovom impakcijom.

2. CILJ I HIPOTEZE ISTRAŽIVANJA

Cilj istraživanja bio je utvrditi kefalometrijske karakteristike pacijenata s jednostranom i obostranom impakcijom gornjeg trajnog očnjaka.

Specifični ciljevi ovog istraživanja su:

1. Utvrditi učestalost pacijenata sa skeletnom klasom I među pacijentima s impakcijom gornjeg trajnog očnjaka.
2. Utvrditi učestalost pacijenata sa skeletnom klasom II među pacijentima s impakcijom gornjeg trajnog očnjaka.
3. Utvrditi učestalost pacijenata sa skeletnom klasom III među pacijentima s impakcijom gornjeg trajnog očnjaka.
4. Utvrditi položaj inciziva u pacijenata s impakcijom gornjeg trajnog očnjaka.

Hipoteze ovog istraživanja su sljedeće:

1. U istraživanoj populaciji najčešći kefalometrijski nalaz je skeletna klasa I.
2. U istraživanoj populaciji pacijenti najčešće imaju normalan položaj inciziva.

3. MATERIJALI I METODE

Kako bi odredili kefalometrijske karakteristike pacijenata s impakcijom gornjeg trajnog očnjaka, u ovo retrospektivno istraživanje uključili smo pacijente koji su posjetili Laboratorij za dentalnu radiologiju 3D-Dent u Splitu u razdoblju od travnja 2012. do rujna 2016. godine. Pregledom baze podataka za istraživanje su osigurani digitalni ortopantomogrami 70 ispitanika u dobi od 12 do 18 godina s impakcijom (jednostranom ili obostranom) gornjeg trajnog očnjaka, od čega 43 djevojčice (61,4%) i 27 dječaka (38,6%).

Ortopantomogrami su snimljeni aparatom PaX-i3D Green korejskog proizvođača Vatech u uvjetima panoramskog snimanja pod naponom 50-80 kV i pri jakosti električne struje od 4-16 mA. Vrijeme skeniranja iznosilo je od 8,6 do 13 sekundi. Budući da svi ortopantomogrami nisu imali prateći latero-lateralni kefalogram koji je bio nužan za određivanje skeletnih odnosa, u istraživanje je uključeno 26 ispitanika s potvrđenom impakcijom (pomoću ortopantomograma) koji su imali i LL kefalogram.

Za daljnje je istraživanje tako preostalo 26 ispitanika i to 18 djevojčica i 8 dječaka, čiji su rezultati kefalometrijske analize statistički obrađeni.

Latero-lateralni kefalogrami su napravljeni po standardnom protokolu snimanja aparatom Vatech i3D Green s pripadajućim CEPH nastavkom, uz pokretni, skenirajući senzor i vrijeme snimanja od 4 sekunde (do 99 kV i 15 mA). Na odabranim kefalogramima napravljena je kefalometrijska analiza (Zagreb 82 MOD i WITS) u programu AudaxCeph (Audax, Ljubljana, Slovenija).

3.1. Statistički postupci

Svi podaci obrađeni su u statističkom paketu GraphPad Prism 7 (GraphPad Software, La Jolla, USA) uz razinu statističke značajnosti postavljenu na 95% ($P < 0,05$). Za utvrđivanje postojanja statističke značajnosti u učestalosti različitih skeletnih klasa, različitih položaja inciziva i vrste međučeljusnog kuta u pacijenata s jednostranom odnosno obostranom impakcijom očnjaka korišten je Fisherov egzaktan test.

4. REZULTATI

U ovo istraživanje bilo je uključeno 70 ispitanika starosti od 12 do 18 godina. Na odabranim ortopantomogramima utvrđena je impakcija gornjeg trajnog očnjaka te su potom iz istraživanja isključeni ispitanici koji nisu imali prateći latero-lateralni kefalogram.

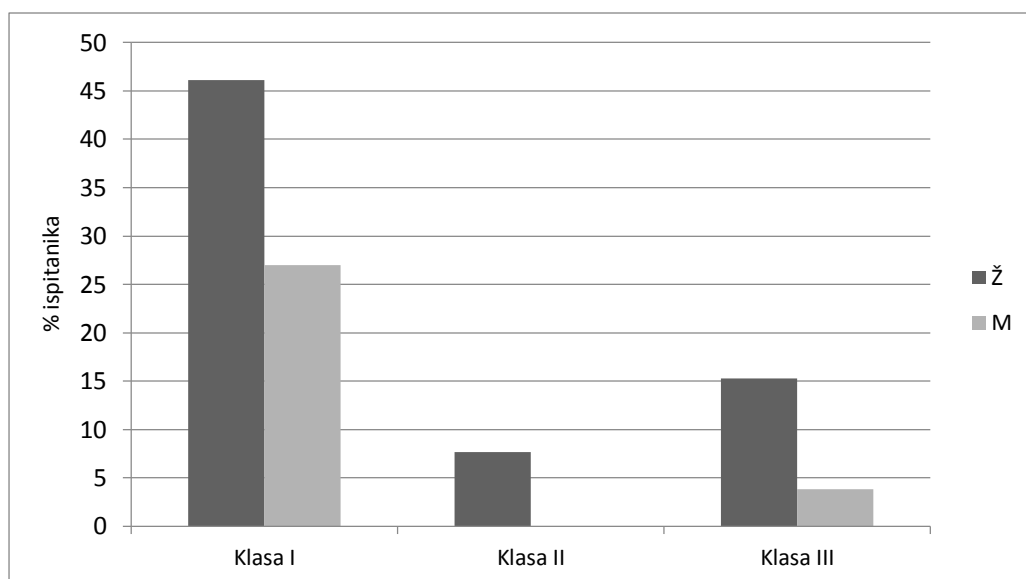
Preostalo je 26 ispitanika, 18 djevojčica i 8 dječaka s impakcijom gornjeg trajnog očnjaka. Od toga je u 12 djevojčica utvrđena jednostrana, a u 6 obostrana impakcija, za razliku od 6 dječaka s jednostranom, odnosno 2 dječaka s obostranom impakcijom.

U 19 ispitanika utvrđena je skeletna klasa I, u 2 ispitanika skeletna klasa II, a u 5 ispitanika skeletna klasa III, određena po ANB kutu. Kod određivanja skeletne klase Wits analizom, situacija je bila nešto drugačija: skeletna klasa I utvrđena je u 12 ispitanika, skeletna klasa II u 7 ispitanika, a skeletna klasa III također u 7 ispitanika.

Tablica 1. Učestalost skeletnih klasa (kut ANB) u ispitivanoj populaciji.

	Ž	M	Ukupno
Klasa I	12 (46,1%)	7 (27%)	19 (73,1%)
Klasa II	2 (7,7%)	0 (0%)	2 (7,7%)
Klasa III	4 (15,4%)	1 (3,8%)	5 (19,2%)
Ukupno	18 (69,2%)	8 (30,8%)	26 (100%)

Vrijednosti su izražene kao cijeli broj i postotak



Slika 12. Postotak ispitanika oba spola s različitim skeletnim klasama.

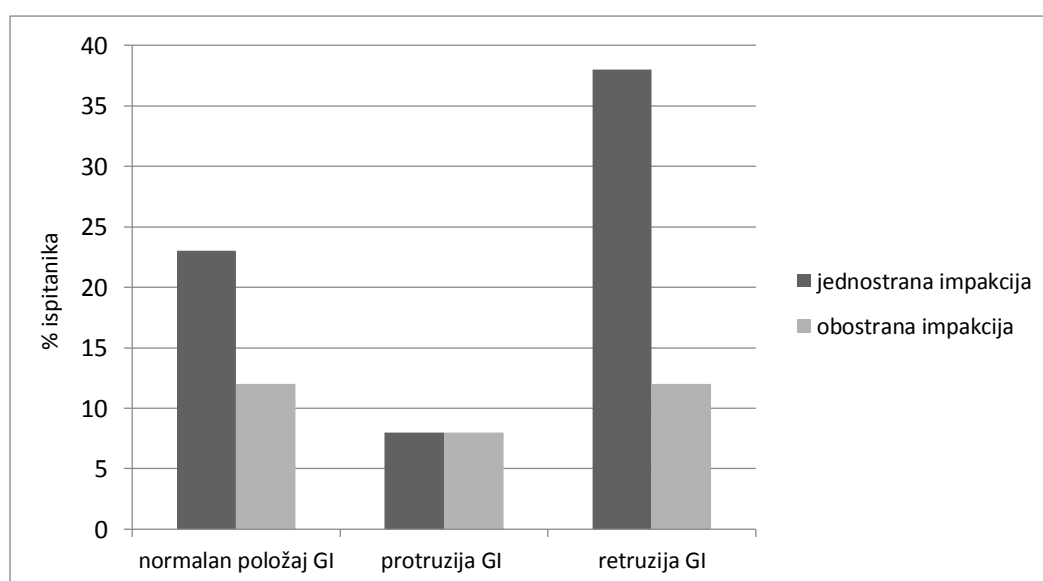
U ispitivanoj populaciji 46,1% su bile djevojčice, a 27% dječaci sa skeletnom klasom I. Sa skeletnom klasom II bilo je 7,7% djevojčica i 0% dječaka, a sa skeletnom klasom III 15,4% djevojčica i 3,8% dječaka. Ne postoji statistički značajna razlika u učestalosti skeletnih klasa između dječaka i djevojčica s impakcijom ($P = 0,652$).

Tablica 2. Učestalost pojedinih položaja inciziva i vrsta impakcije.

	Jednostrana impakcija	Obostrana impakcija	Ukupno
Normalan položaj GI	6 (23%)	3 (11,5%)	9 (34,5%)
Protruzija GI	2 (8%)	2 (8%)	4 (16%)
Retruzija GI	10 (38%)	3 (11,5%)	13 (49,5%)
Ukupno	18 (69%)	8 (31%)	26 (100%)

Vrijednosti su izražene kao cijeli broj i postotak

Što se tiče položaja inciziva (Tablica 2. i Slika 13.), najveći broj ispitanika imao je retruziju gornjih inciziva (49,5%), slijedio je normalan položaj gornjih inciziva (34,5%) te protrudirani položaj (16%). Najveći broj ispitanika bio je s jednostranom impakcijom i retruzijom gornjih inciziva (38%), slijedili su oni s jednostranom impakcijom i normalnim položajem gornjih inciziva (23%) pa oni s obostranom impakcijom i retruzijom te normalnim položajem gornjih inciziva (11,5%) te ispitanici s jednostranom i obostranom impakcijom te protruzijom gornjih inciziva (8%).



Slika 13. Prikaz položaja gornjih inciziva u jednostranim i obostranim impakcijama.

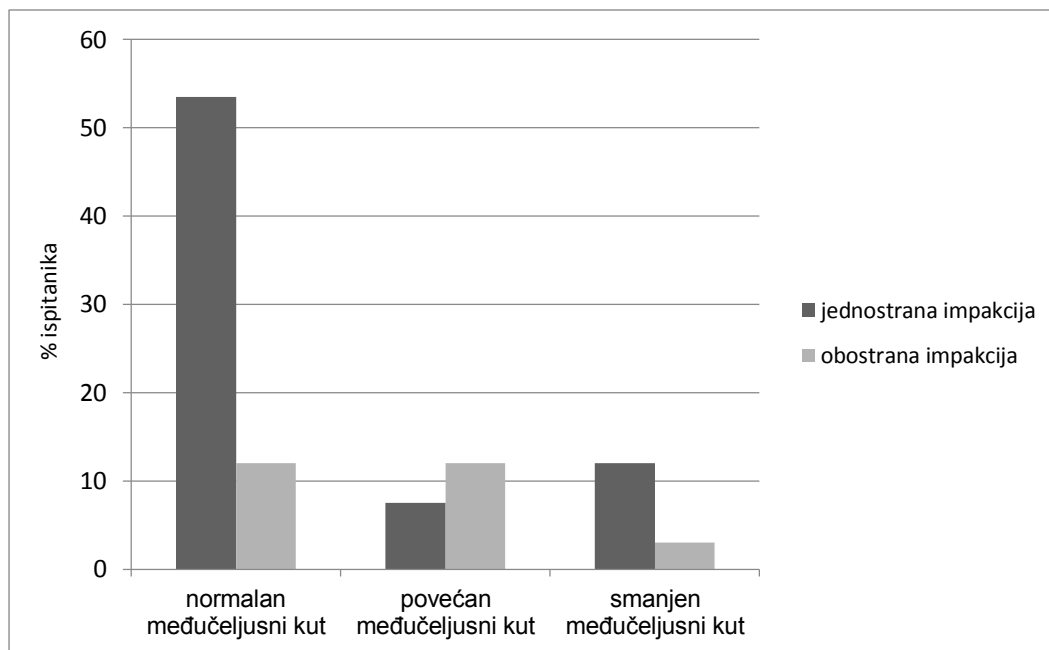
Ne postoji statistički značajna razlika u pojavljivanju retruzije, protruzije ili normalnog položaja gornjih inciziva u pacijenata s jednostranom i obostranom impakcijom gornjeg trajnog očnjaka ($P = 0,536$).

Da bi utvrdili vertikalnu klasifikaciju, analiziran je međučeljusni kut (Tablica 3. i Slika 14.). U 53,5% ispitanika s jednostranom i 12% ispitanika s obostranom impakcijom utvrđen je normalan međučeljusni kut, u 12% s jednostranom i 3% s obostranom impakcijom smanjen međučeljusni kut te u 7,5% s jednostranom i 12% s obostranom impakcijom povećan međučeljusni kut.

Tablica 3. Vertikalna klasifikacija u pacijenata s jednostranom i obostranom impakcijom.

	Jednostrana impakcija	Obostrana impakcija	Ukupno
Normalan međučeljusni kut	14 (53,5%)	3 (12%)	17 (65,5%)
Povećan međučeljusni kut	2 (7,5%)	3 (12%)	5 (19,5%)
Smanjen međučeljusni kut	3 (12%)	1 (3%)	4 (15%)
Ukupno	19 (73%)	7 (27%)	26 (100%)

Vrijednosti su izražene kao cijeli broj i postotak



Slika 14. Prikaz vertikalne klasifikacije prema vrsti impakcije.

Ne postoji statistički značajna razlika u javljanju normalnog, povećanog ili smanjenog međučeljusnog kuta u pacijenata s jednostranom odnosno obostranom impakcijom gornjeg trajnog očnjaka ($P = 0,218$).

5. RASPRAVA

U brojnim istraživanjima provedenim diljem svijeta određivane su kefalometrijske karakteristike djece s impakcijom trajnih maksilarnih očnjaka te su dobiveni rezultati usporedivi s rezultatima našeg istraživanja.

Mousavi i sur. proveli su istraživanje početkom 2017. godine na 110 pacijenata iranske nacionalnosti u kojem su proučavali različite kefalometrijske karakteristike pacijenata s impakcijom trajnih maksilarnih očnjaka. Prema rezultatima tog istraživanja, najzastupljenija skeletna klasa među ispitanicima bila je klasa I (55%), od čega su djevojčice činile većinu s 85% dok je kod dječaka klasa I pronađena u 15% slučajeva. Od 40 pacijenata (36%) s klasom II, djevojčica je bilo 80%, a dječaka 20%. Isti postotak zastupljenosti prema spolu dobiven je i kod pacijenata sa skeletnom klasom III. Od 10 ispitanika (9%) s tom klasom, 80% je bilo djevojčica, a 20% dječaka (27). Amini i sur. u svom istraživanju na 35 pacijenata u dobi od 14 do 20 godina došli su do saznanja da je kod pacijenata s impakcijom maksilarnog očnjaka najveća prevalencija skeletne klase II (48,6%). Klasa I bila je zastupljena među tim ispitanicima u 42,9% slučajeva dok su ostali ispitanici imali skeletnu klasu III (30). Sacerdoti i Baccetti su u svom istraživanju iz 2004. godine dobili rezultate usporedive s ostalim istraživanjima učestalosti skeletnih klasa. Među 88 ispitanika najzastupljeniji su bili pacijenti s klasom I (52%), a nakon njih pacijenti s klasom II (31%). Pacijenata sa skeletnom klasom III bilo je 17% (28). U istraživanju provedenom 2013. godine u Jordanu (Wazwaz i sur.) proučavane su skeletne i dentoalveolarne karakteristike 120 pacijenata s palatinalnom impakcijom maksilarnog očnjaka. U proučavanoj populaciji, 62% pacijenata imalo je skeletnu klasu I, u 17% pacijenata utvrđeni su skeletni odnosi klase II dok je skeletnu klasu III imalo 21% pacijenata (29). U našem istraživanju, klasa II bila je zastupljena u manjem postotku (7,7%) dok su klase I i III pronađene kod većeg postotka ispitanika (73,1% i 19,2%).

U istraživanju Mousavija i suradnika, analizirana je i vrijednost međučeljusnog kuta pacijenata te su dobiveni rezultati pokazali da najveći broj pacijenata ima povećane vrijednosti međučeljusnog kuta (43%). Normalne vrijednosti međučeljusnog kuta izmjerene su kod 27% ispitanika, a 30% pacijenata imalo je smanjen međučeljusni kut. Normalne vrijednosti međučeljusnog kuta pronađene su kod djevojčica u 29% slučajeva dok su smanjene i povećane vrijednosti pronađene u 30%, odnosno 41% slučajeva. Kod dječaka je u najvećem broju slučajeva pronađen povećan međučeljusni kut (47%). Normalne vrijednosti bile su zastupljene kod 21%, a smanjene kod 32% ukupnog broja dječaka (27). U drugom istraživanju, provedenom u Italiji (Mercuri i sur.), među ostalim kefalometrijskim karakteristikama proučavane su i vrijednosti međučeljusnog kuta. Od 108 pacijenata, 71,3%

je imalo normalne vrijednosti međučeljusnog kuta, povećane vrijednosti izmjerene su kod 20,4% ispitanika dok je 8,3% pacijenata imalo smanjenu vrijednost međučeljusnog kuta (25). Rezultati našeg istraživanja ne razlikuju se previše od onih dobivenih u njihovom istraživanju (25) jer smo normalnu vrijednost međučeljusnog kuta pronašli kod 65,5%, a povećanu kod 19,5% proučavanih pacijenata. Smanjen međučeljusni kut izmjerili smo kod 15% ispitanika.

Anić-Milošević i sur. u svom istraživanju iz 2009. godine, provedenom na uzorku od 50 djece s palatinalnom impakcijom trajnog očnjaka, došli su do rezultata iz kojih je vidljivo da je impakcija najčešća kod pacijenata s normalnim položajem gornjih inciziva (44%), zatim slijede pacijenti s retruzijom gornjih inciziva (40%) dok se u 16% djece impaktirani očnjak pojavio uz protruziju gornjih inciziva (31). U drugom istraživanju (Wazwaz i sur.) mjereni su odnosi gornjih inciziva prema bazi maksile te je normalan položaj gornjih inciziva zabilježen kod 25% pacijenata. Retrudirani incizivi pronađeni su kod 55% pacijenata dok je 20 % ispitanika imalo protruziju gornjih inciziva (29). Dobiveni rezultati usporedivi su s rezultatima našeg istraživanja gdje je normalan položaj gornjih inciziva pronađen u 34,5% pacijenata, retruzija gornjih inciziva u 49,5% slučajeva, a protruzija gornjih inciziva kod pacijenata s impakcijom očnjaka u 16% slučajeva.

6. ZAKLJUČCI

1. Najveći postotak ispitanika (73,1%) s impakcijom gornjeg trajnog očnjaka imao je skeletnu klasu I, 7,7% ispitanika imalo je skeletnu klasu II, a 19,2% skeletnu klasu III, međutim, ne postoji statistički značajna razlika u učestalosti različitih skeletnih klasa u pacijenata s jednostranom ili obostranom impakcijom gornjeg trajnog očnjaka.
2. U 49,5% slučajeva impakcija postojala je retruzija gornjih inciziva, slijedio je normalan položaj inciziva u 34,5% slučajeva te protruzija u 16% slučajeva. Ipak, ne postoji statistički značajna razlika u učestalosti različitih položaja inciziva u pacijenata s jednostranom ili obostranom impakcijom gornjeg trajnog očnjaka.
3. U najvećem postotku bili su pacijenti s normalnim međučeljusnim kutom (65,5%), slijedili su oni s povećanim kutom (19,5%) dok je 15% pacijenata imalo smanjen međučeljusni kut. Međutim, nije utvrđena statistički značajna razlika u javljanju normalnog, povećanog ili smanjenog međučeljusnog kuta u pacijenata s jednostranom ili obostranom impakcijom gornjeg trajnog očnjaka.

7. POPIS CITIRANE LITERATURE

1. Proffit WR, Fields HW, Sarver DM. Ortodoncija. Jastrebarsko: Naklada Slap; 2009.
2. Orthodontic Associates. Braces through the Ages [Internet]. Orthodontic Associates; 2015 [citirano 2017 Sep 14]; Dostupno na: <https://orthodonticassoc.com/braces/braces-through-the-ages/>.
3. Prateek B. Angle's Classification [Internet]. 2014 [citirano 2017 Jul 27]; Dostupno na: <http://www.dentalnotebook.com/angles-classification/>.
4. Pocket Dentistry. Malocclusion and Dentofacial Deformity in Contemporary Society [Internet]. Pocket Dentistry; [citirano 2016 Sep 4]; Dostupno na: <https://pocketdentistry.com/1-malocclusion-and-dentofacial-deformity-in-contemporary-society/>.
5. Kostelac D, Meštrović S, Knezović-Zlatarić D. Varijacije mandibularnih varijabli kod skeletnih ortodontskih anomalija. Acta Stomatol Croat. 2004;38(2):121-2.
6. Mercuri E, Cassetta M, Cavallini C. Dental anomalies and clinical features in patients with maxillary canine impaction. Angle Orthod. 2013;83:22-7.
7. Strujić M, Meštrović S. Dijagnostika u ortodonciji. Sonda. 2004;6(11):72-6.
8. Gnatologija@net. Funkcijska analiza [Internet]. Gnatologija@net; [citirano 2017 Oct 17]; Dostupno na: http://gnato.sfzg.hr/Prirucnik/2_8_funkcijska_analiza.htm.
9. Moshkelgosha V, Fathinejad S, Pakizeh Z, Shamsa M, Golkari A. Photographic Facial Soft Tissue Analysis by Means of Linear and Angular Measurements in an Adolescent Persian Population [Internet]. Bentham Open; 2017 [citirano 2017 Oct 17]; Dostupno na: <https://benthamopen.com/FULLTEXT/TODENTJ-9-346>.
10. Špalj S. Ortodontski priručnik. Rijeka: Medicinski fakultet Sveučilišta u Rijeci; 2012.
11. Muretić Ž, Lauc T, Ferreri S. Rendgenska kefalometrija. Zagreb: Školska knjiga; 2014.
12. Trindade Mattos C, Rodrigues Gomes AC, Ribeiro A, Issamu Nojima L, da Cunha Gonçalves Nojima M. The importance of the diagnostic setup in the orthodontic treatment plan. Int J Orthod. 2012;23:35-9.
13. Akshay's Multispeciality dental laser clinic & implant centre. Full Mouth Xray (OPG) and Lateral Cephalogram [Internet]. Katni: Akshay's Multispeciality dental laser clinic & implant centre; [citirano 2017 Oct 16]; Dostupno na: <http://akshaylaserdentalcare.com/specialties/full-mouth-xrayopg>.
14. Strujić M. Analiza pogreške u digitalizaciji i obradi kefalograma. Zagreb: Stomatološki fakultet Sveučilišta u Zagrebu; 2010.

15. ResearchGate. Angle facial [Internet]. ResearchGate; 2016 [citirano 2017 Oct 18]; Dostupno na: https://www.researchgate.net/figure/312135602_fig3_FiguRa-6-Mesura-de-l'angle-facial-standard-segons-criteris-descrits-per-Petrus-Camper.
16. Melsen B, Masioli MA. Diagnosis: Chief Complaint and Problem List [Internet]. Pocket Dentistry; 2015 [citirano 2017 Sep 19]; Dostupno na: <https://pocketdentistry.com/2-diagnosis-chief-complaint-and-problem-list/>.
17. Wolford LM. Total Temporomandibular Joint (TMJ) Replacement [Internet]. [citirano 2017 Sep 19]; Dostupno na: <http://www.drllarrywolford.com/tmj-temporomandibular-joint-disorders/total-temporomandibular-joint-tmj-replacement-2/>.
18. Pocket Dentistry. Cephalometrics and Facial Esthetics: The Key to Complete Treatment Planning [Internet]. Pocket Dentistry; 2015 [citirano 2017 Jul 24]; Dostupno na: <https://pocketdentistry.com/26-cephalometrics-and-facial-esthetics-the-key-to-complete-treatment-planning/>.
19. M&I Globaltech. Panoramic and Cephalometric X Ray Equipments [Internet]. M&I Globaltech; 2017 [citirano 2017 Sep 6]; Dostupno na: http://miglobaltech.com/dental_va/pan-ceph_x_ray.
20. Nakaš E, Tiro A, Džemidžić V, Redžepagić-Vražalica L, Ajanović M. Osnovi ortodontske dijagnostike. Sarajevo: Stomatološki fakultet s klinikama; 2014.
21. McSherry P, Richardson A. Ectopic eruption of the maxillary canine quantified in three dimensions on cephalometric radiographs between the ages of 5 and 15 years. *Eur J Orthod.* 1999;41:2.
22. Kumar S, Mehrotra P, Bhagehandani J. Localization of impacted canines. *J Clin Diagn Res.* 2015;9:11-4.
23. Sambataro S, Baccetti T, Franchi L, Antonini F. Early predictive variables for upper canine impaction as derived from posteroanterior cephalograms. *Angle Orthod.* 2005;75(1):28.
24. Dewel BF. The upper cuspid: Its development and impaction. *Angle Orthod.* 1949:79-80.
25. Mercuri E, Cassetta M, Cavallini C, Vicari D, Leonardi R, Barbato E. Skeletal features in patient affected by maxillary canine impaction. *Med Oral Patol Oral Cir Bucal.* 2013;18:597-602.
26. Cernochova P, Izakovicova-Holla L. Dentoskeletal characteristics in patients with palatally and buccally displaced maxillary permanent canines. *Eur J Orthod.* 2011;34:754-61.

27. Mousavi SM, Shakib SH, Raiespour S. The Skeletal Characteristics of Patients with Buccal and Palatal Impacted Permanent Maxillary Canines in Ahvaz, Iran. *Biosci Biotechnol Res Asia*. 2017;14:741-7.
28. Sacerdoti R, Baccetti T. Dentoskeletal Features Associated with Unilateral or Bilateral Palatal Displacement of Maxillary Canines. *Angle Orthod*. 2004;74:725-32.
29. Wazwaz F, Al Maaitah EF, Abu Alhaija ES, Borgan BE. Skeletal, Dentoalveolar and Soft Tissue Parameters in Individuals with Palatal Maxillary Canine Displacement. *Dentistry*. 2013;3(3):1-6.
30. Amini F, Hamed S, Haji Ghadimi M, Rakhshan V. Associations between occlusion, jaw relationships, craniofacial dimensions and the occurrence of palatally-displaced canines. *Int Orthod*. 2017;10:1-13.
31. Anic-Milosevic S, Varga S, Mestrovic S, Lapter-Varga M, Slaj M. Dental and occlusal features in patients with palatally displaced maxillary canines. *Eur J Orthod*. 2009;31:367-73.

8. SAŽETAK

Cilj istraživanja: Utvrditi kefalometrijske karakteristike pacijenata s jednostranom odnosno obostranom impakcijom gornjeg trajnog očnjaka

Materijali i metode: U ovo retrospektivno istraživanje uključili smo pacijente koji su posjetili Laboratorij za dentalnu radiologiju 3D-Dent u Splitu u razdoblju od travnja 2012. do rujna 2016. godine. Latero-lateralni kefalogrami su napravljeni po standardnom protokolu snimanja aparatom Vatech i3D Green s pripadajućim CEPH nastavkom, uz pokretni, skenirajući senzor i vrijeme snimanja od 4 sekunde (do 99 kV i 15 mA). Na odabranim kefalogramima napravljena je kefalometrijska analiza (Zagreb 82 MOD i WITS) u programu AudaxCeph (Audax, Ljubljana, Slovenija).

Rezultati: U ovo istraživanje bilo je uključeno 70 ispitanika starosti od 12 do 18 godina. Na odabranim ortopantomogramima utvrđena je impakcija gornjeg trajnog očnjaka te su potom iz istraživanja isključeni ispitanici koji nisu imali prateći latero-lateralni kefalogram. Preostalo je 26 ispitanika, 18 djevojčica i 8 dječaka s impakcijom gornjeg trajnog očnjaka. Od toga je u 12 djevojčica utvrđena jednostrana, a u 6 obostrana impakcija, za razliku od 6 dječaka s jednostranom, odnosno 2 dječaka s obostranom impakcijom. U 19 ispitanika utvrđena je skeletna klasa I, u 2 ispitanika skeletna klasa II, a u 5 ispitanika skeletna klasa III, određena po ANB kutu. U ispitivanoj populaciji 46,1% su bile djevojčice, a 27% dječaci sa skeletnom klasom I. Sa skeletnom klasom II bilo je 7,7% djevojčica i 0% dječaka, a sa skeletnom klasom III 15,4% djevojčica i 3,8% dječaka. Ne postoji statistički značajna razlika u učestalosti skeletnih klasa između dječaka i djevojčica s impakcijom. Da bi utvrdili vertikalnu klasifikaciju, analiziran je međučeljsni kut. 53,5% ispitanika s jednostranom i 12% ispitanika s obostranom impakcijom imalo je normalan međučeljsni kut, 12% s jednostranom i 3% s obostranom impakcijom smanjen međučeljsni kut te 7,5% s jednostranom i 12% s obostranom impakcijom povećan međučeljsni kut. Ne postoji statistički značajna razlika u javljanju normalnog, povećanog ili smanjenog međučeljsnog kuta u pacijenata s jednostranom odnosno obostranom impakcijom očnjaka. Što se tiče položaja inciziva, najveći broj ispitanika imao je retruziju gornjih inciziva (49,5%), slijedio je normalan položaj gornjih inciziva (34,5%) te protrudirani položaj (16%). Najveći broj ispitanika bio je s jednostranom impakcijom i retruzijom gornjih inciziva (38%), slijedili su oni s jednostranom impakcijom i normalnim položajem gornjih inciziva (23%) pa oni s obostranom impakcijom i retruzijom te normalnim položajem gornjih inciziva (11,5%) te ispitanici s jednostranom i obostranom impakcijom te protruzijom gornjih inciziva (8%). Ne postoji statistički značajna razlika u

pojavljivanju retruzije, protruzije ili normalnog položaja gornjih inciziva u pacijenata s jednostranom i obostranom impakcijom gornjeg trajnog očnjaka.

Zaključak: Najveći postotak ispitanika (73,1%) s impakcijom gornjeg trajnog očnjaka imao je skeletnu klasu I, 7,7% ispitanika imalo je skeletnu klasu II, a 19,2% skeletnu klasu III, međutim, nije utvrđena statistički značajna razlika u javljanju različitih skeletnih klasa u istraživanoj populaciji. U 49,5% slučajeva impakcija postojala je retruzija gornjih inciziva, slijedio je normalan položaj inciziva u 34,5% slučajeva te protruzija u 16% slučajeva. Ipak, ne postoji statistički značajna razlika u učestalosti različitih položaja inciziva u pacijenata s jednostranom ili obostranom impakcijom gornjeg trajnog očnjaka. U ispitivanom uzorku, u najvećem postotku bili su pacijenti s normalnim međučeljusnim kutom (65,5%), slijedili su oni s povećanim kutom (19,5%) dok je 15% pacijenata imalo smanjen međučeljusni kut. Međutim, nije utvrđena statistički značajna razlika u javljanju normalnog, povećanog ili smanjenog međučeljusnog kuta u pacijenata s jednostranom ili obostranom impakcijom gornjeg trajnog očnjaka.

Ključne riječi: kefalometrija, impakcija gornjeg trajnog očnjaka, obrazac rasta

9. SUMMARY

Diploma Thesis Title: Cephalometric characteristics of the children with unilateral or bilateral upper permanent canine impaction

Objective: To assess cephalometric characteristics of the patients with unilateral or bilateral upper permanent canine impaction.

Materials and Methods: In this retrospective study, we included patients who visited the 3D-Dent Dental Radiology Laboratory in Split between April 2012 and September 2016. Craniograms were produced using the Vatech i3D Green device and its pertaining CEPH extension in accordance with the standard screening protocol, with a moving scanning sensor and a recording time of 4 seconds (up to 99 kV and 15 mA). Cephalometric analysis (Zagreb 82 Mod and WITS) was performed on selected craniograms using AudaxCeph software (Audax, Ljubljana, Slovenia).

Results: The study included 70 children between 12 and 18 years of age. After the impaction of upper permanent canine had been determined on selected orthopantomograms, patients who did not have lateral craniograms were excluded from further research. The remaining 26 children (18 girls and 8 boys) had all been diagnosed with impaction of permanent maxillary canine. Twelve girls had been diagnosed with unilateral impaction, whereas 6 girls had bilateral impaction. There were 6 boys with unilateral impaction and 2 boys with bilateral impaction. Nineteen patients were diagnosed with skeletal Class I, 2 patients with skeletal Class II and 5 with skeletal Class III, determined by ANB angle. In the observed population, 46.1% were girls and 27% were boys with skeletal Class I. There were 7.7% girls and 0% boys with skeletal Class II while skeletal Class III was found in 15.4% girls and 3.8% boys. There is no statistically significant difference in incidence of skeletal Classes between boys and girls with impaction of the upper permanent canine. To determine the vertical classification, the basal plane angle was analysed. 53.5% of patients with unilateral impaction and 12% of patients with bilateral impaction had a normal basal plane angle, whereas 12% of patients with unilateral impaction and 3% of patients with bilateral impaction had a reduced angle, and 7.5% of patients with unilateral impaction and 12% of those with bilateral impaction had an enlarged basal plane angle. There is no statistically significant difference in incidence of normal, enlarged or reduced basal plane angle in patients with unilateral or bilateral impaction of the upper permanent canine. As for the position of incisors, the largest number of the patients had retrusion of upper incisors (49.5%); in 34.5% of the patients the position of upper incisors was normal and protrusion of maxillary incisors was found in 16% of children. The largest number of patients had unilateral impaction and retrusion of upper

incisors (38%), followed by 23% of the children who had unilateral impaction and normal position of upper incisors. The number of children with bilateral impaction and retrusion of incisors was the same as the number of those with bilateral impaction and normal position of upper incisors (11.5%). Furthermore, the number of patients with bilateral impaction and protrusion of incisors was equal to the number of children with unilateral impaction and protrusion of maxillary incisors (8%). There is no statistically significant difference between incidence of retrusion, protrusion or normal position of the maxillary incisors in patients with unilateral and bilateral impaction of the upper permanent canine.

Conclusion: The highest percentage of children with impaction of upper permanent canine had skeletal Class I (73.1%). There were 7.7% patients with skeletal Class II and 19.2% patients with skeletal Class III. However, there was no statistically significant difference in incidence of skeletal Classes in the observed population. Retrusion of the upper incisors was found in 49.5% of patients with impaction, followed by 34.5% of patients with normal position of upper incisors and 16% of patients with protrusion of upper incisors. Still, there is no statistically significant difference in incidence of different positions of maxillary incisors in patients with unilateral and bilateral impaction of the upper permanent canine. In the observed population, the largest number of patients had a normal basal plane angle (65.5%), followed by those with an enlarged angle (19.5%), whereas 15% of patients had a reduced angle. However, there is no statistically significant difference in incidence of normal, enlarged or reduced basal plane angle in patients with unilateral or bilateral impaction of the upper permanent canine.

Keywords: cephalometry, upper permanent canine impaction, growth pattern

10. ŽIVOTOPIS

OSOBNI PODACI:

Ime i prezime: Stipe Mustapić

Datum i mjesto rođenja: 21. svibnja 1992. godine, Split

Državljanstvo: hrvatsko

Adresa stanovanja: Vinodolska 5, 21000 Split

Telefon: +385917557033

E-mail adresa: smustapic18@gmail.com

OBRAZOVANJE:

- 1999. - 2007. Osnovna škola „Visoka“, Split

- 2007. - 2011. III. gimnazija, Split

- 2011. - 2017. Medicinski fakultet u Splitu, integrirani studij Dentalna medicina

STRANI JEZICI:

- Engleski jezik (C1)

AKTIVNOSTI:

- Sudionik međunarodnog iTOP seminara „Curaprox dental summer camp“, Split, kolovoz 2012. godine

- Sudionik 1. Kongresa studenata dentalne medicine Stomatološkog fakulteta u Zagrebu, Zagreb, siječanj 2017. godine

- Potpredsjednik Studentskog zbora Medicinskog fakulteta u Splitu (akademska godina 2016./2017.)