

# Učinkovitost intravitrealne terapije anti-VEGF lijekovima u KBC-u Split

---

**Milardović, Anđela**

**Master's thesis / Diplomski rad**

**2020**

*Degree Grantor / Ustanova koja je dodijelila akademski / stručni stupanj:* **University of Split, School of Medicine / Sveučilište u Splitu, Medicinski fakultet**

*Permanent link / Trajna poveznica:* <https://um.nsk.hr/um:nbn:hr:171:259973>

*Rights / Prava:* [In copyright](#)/[Zaštićeno autorskim pravom.](#)

*Download date / Datum preuzimanja:* **2024-09-23**



*Repository / Repozitorij:*

[MEFST Repository](#)



**SVEUČILIŠTE U SPLITU**  
**MEDICINSKI FAKULTET**

**Anđela Milardović**

**UČINKOVITOST INTRAVITREALNE TERAPIJE ANTI-VEGF  
LIJEKOVIMA U KBC SPLIT**

**Diplomski rad**

**Akadska godina:**

**2019./2020.**

**Mentor:**

**doc. dr. sc. Ljubo Znaor, dr. med.**

**Split, Srpanj 2020.**

**SVEUČILIŠTE U SPLITU**  
**MEDICINSKI FAKULTET**

**Anđela Milardović**

**UČINKOVITOST INTRAVITREALNE TERAPIJE ANTI-VEGF  
LIJEKOVIMA U KBC SPLIT**

**Diplomski rad**

**Akadska godina:**

**2019./2020.**

**Mentor:**

**doc. dr. sc. Ljubo Znaor, dr. med.**

**Split, Srpanj 2020.**

## **SADRŽAJ:**

1.	UVOD .....	1
1.1.	Vaskularne bolesti mrežnice.....	1
1.1.1.	Anatomija oka.....	1
1.1.2.	Senilna makularna degeneracija .....	3
1.1.3.	Dijabetična retinopatija.....	7
1.1.4.	Okluzija centralne retinalne vene .....	9
1.2.	Terapija vaskularnih bolesti mrežnice.....	11
1.2.1.	Antagonisti vaskularnog endotelnog čimbenika rasta (anti-VEGF).....	11
1.2.2.	Kortikosteroidi .....	14
1.2.3.	Laserska fotokoagulacija .....	15
1.2.4.	Fotodinamska terapija.....	16
2.	CILJ ISTRAŽIVANJA .....	18
2.1.	Cilj istraživanja.....	19
2.2.	Hipoteza.....	19
3.	ISPITANICI I METODE .....	20
3.1.	Ispitanici .....	21
3.2.	Metode istraživanja.....	21
3.3.	Statistička obrada podataka .....	21
4.	REZULTATI.....	23
5.	RASPRAVA.....	29
6.	ZAKLJUČCI.....	33
7.	POPIS CITIRANE LITERATURE.....	35
8.	SAŽETAK.....	40

9.	SUMMARY .....	42
10.	ŽIVOTOPIS .....	44

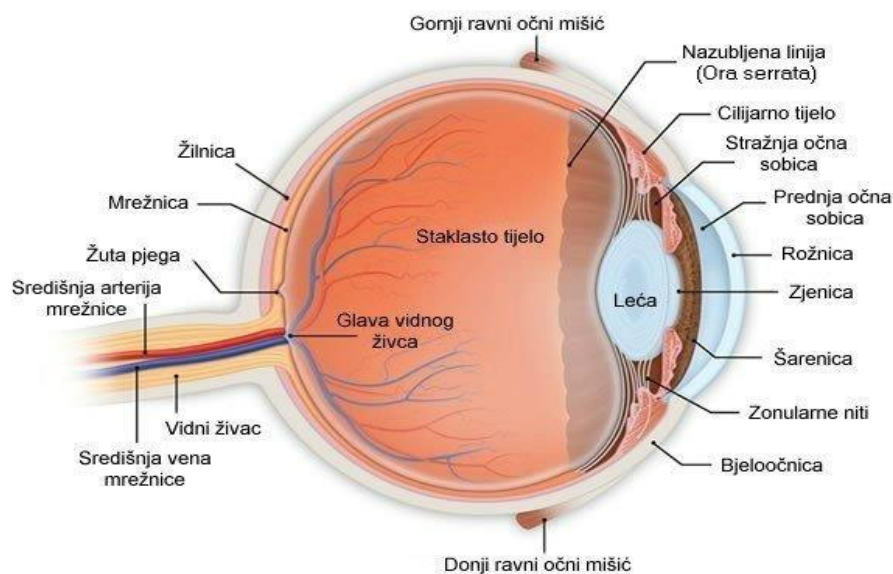
*Hvala mojem dragom mentoru, doc. dr. sc. Ljubi Znaoru na posvećenom vremenu, strpljenju i stručnim savjetima pri izradi ovog diplomskog rada. Također, hvala svim prijateljima i prijateljicama što su ovih 6 godina studiranja učinili lakšim i ljepšim. Najveću zahvalnost dugujem svojoj obitelji i dečku koji su uvijek bili uz mene, vjerovali u mene, pružali mi neizmjernu potporu i razumijevanje.*

## **1. UVOD**

## 1.1. Vaskularne bolesti mrežnice

Vaskularne očne bolesti su jedan od vodećih uzroka oštećenja i sljepoće širom svijeta. Dijabetična retinopatija, dijabetični makularni edem, senilna makularna degeneracija i okluzija mrežnične vene su najčešće vaskularne bolesti oka (1). Vaskularni endotelni čimbenik rasta (engl. Vascular Endothelial Growth Factor, VEGF) je otkriven kao važan čimbenik u nastanku senilne makularne degeneracije, dijabetične retinopatije i okluzije centralne mrežnične vene (2). Sva navedena stanja su dijelom uzrokovana pretjeranom produkcijom VEGF-a. Ovaj protein je otkriven 1980. godine i važan je za rast i razvoj krvnih žila, a poticaj za njegovu produkciju je hipoksija. Ako tkivo ne dobiva dovoljno kisika, proizvoditi će više VEGF-a koji će stimulirati rast novih krvnih žila da bi dobilo više kisika. U nekim organima takav proces je poželjan, kao npr. u srčanom mišiću dok u oku ovakav proces može biti štetan i dovesti do povećane propustljivosti postojećih krvnih žila ili do proizvodnje novih krvnih žila koje imaju tendenciju nekontroliranog propuštanja krvne plazme te pucanja uz posljedična krvarenja. Sve to zajedno vodi retinalnom oštećenju (3). Uvođenje anti-VEGF lijekova je dovelo do revolucije u bolestima s pretjeranom produkcijom VEGF-a, gdje se ta terapija pokazala kao potentna i učinkovita što dokazuju brojne neovisne studije (4,5).

### 1.1.1. Anatomija oka



**Slika 1.** Anatomija oka, preuzeto s <http://www.nurseseyes.com/437613266>



Oko je parni organ vida smješten u očnim šupljinama. Očna jabučica ima uglavnom oblik kugle promjera 2,5 cm i sastoji se od triju slojeva: vanjskog (tunica fibrosa bulbi), srednjeg (tunica vasculosa bulbi) i unutarnjeg, tunica interna bulbi (6).

Vanjska očna ovojnica (tunica fibrosa bulbi) sastoji se od neprozirne bjeloočnice (lat. sclera) i prozirne rožnice (lat. cornea). Bjeloočnica obuhvaća 4/5 očne jabučice i na nju se sprijeda hvataju očni mišići. U stražnjem dijelu bjeloočnice se nalazi šupljikava ploča (lat. lamina cribrosa sclere) kroz koju prolaze vlakna vidnog živca i zajedno s živcem prolaze a. i v. centralis retine koje su smještene u njegovoj sredini. Rožnica, zauzima petinu vanjske očne ovojnice. Prednja i stražnja strana rožnice nisu jednako zakrivljene, stoga je rožnica optička leća koja sudjeluje u lomu svjetla koje ulazi u oko (6,7).

Srednja očna ovojnica (tunica vasculosa bulbi) čini krvnu i živčanu opskrbu unutrašnjosti očne jabučice. Srednja se očna ovojnica sastoji od: žilnice (lat. choroidea), zrakastog tijela (lat. corpus ciliare) i šarenice (lat. iris). Žilnica je stražnji segment srednje očne ovojnice i nalazi se između mrežnice i bjeloočnice. Unutarnji dio krvnih žila zove se koriokapilaris i taj sloj prehranjuje pigmenti sloj mrežnice te sloj štapića i čunjića, granicu prema mrežnici čini Bruchova membrana. Zrakasto tijelo izlučuje očnu vodicu koja ispunjava prednju i stražnju očnu sobicu. Cilijarni mišić je smješten na vanjskoj strani cilijarnog tijela, on mijenja napetost kapsule leće dajući leći različit fokus za bliski i daleki vid. Šarenica kontrolira količinu svjetla koje ulazi u oko (6,7).

Unutrašnju očnu ovojnicu, predstavlja tanka opna koja se zove mrežnica i prekriva 2/3 stražnjeg dijela oka. Mrežnica je funkcionalno najvažniji dio oka. Neuroektodermalnog je podrijetla i predstavlja specijalizirani, izbočeni dio središnjeg živčanog sustava. Mrežnica nastaje od listova primarnog pupoljka, odnosno vrča. Sastoji se od vanjske stijenke od koje nastaje retinalni pigmentni epitel (RPE) i unutarnje stijenke od koje nastaje neurosenzorna retina. Između tih dvaju slojeva virtualni je prostor. Staklovina svojom napetošću priljubljuje neurosenzornu retinu uz RPE i žilnicu. Mrežnica se sastoji od slijepog dijela koji pokriva stražnji dio šarenice i zrakasto tijelo, te vidnog dijela koji pokriva žilnicu. Granica između njih je zupčasta linija (lat. ora serrata). Vidni dio mrežnice sastoji se od deset histoloških slojeva. Počevši iznutra prema van to su unutarnja granična membrana, sloj živčanih vlakana, sloj ganglijskih stanica, unutarnji mrežasti sloj, unutarnji zrnati sloj, vanjski mrežasti sloj, vanjski zrnati sloj, vanjska granična membrana, sloj štapića i čunjića i RPE. Od svih slojeva 3 su najvažnija, a to su neuroni vidnog puta; čunjići i štapići predstavljaju 1. neuron vidnog puta, bipolarne stanice ili unutarnji zrnati sloj predstavlja 2. neuron vidnog puta, te sloj ganglijskih

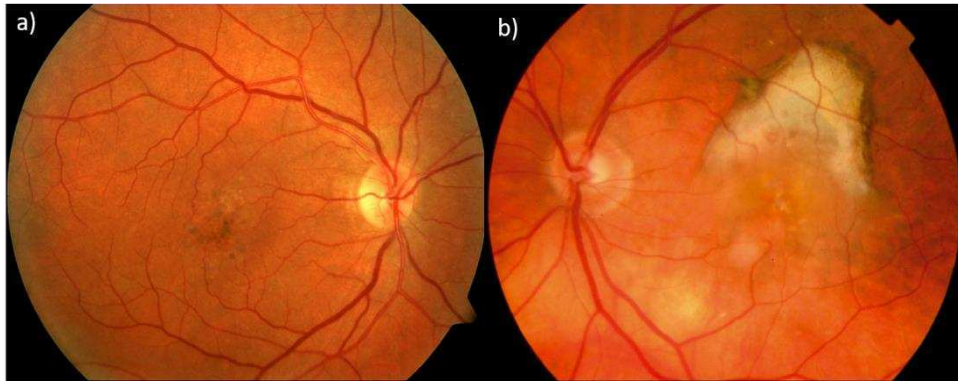
stanica koji predstavlja 3. neuron vidnog puta. Unutarnji dijelovi retine (neurosenzora retina) lako se odvoje od retinalnog pigmentog epitela, osim u području glave vidnog živca i ore serrate. Debljina mrežnice prosječno iznosi 0.2 mm. Štapići su smješteni na periferiji, ima ih oko 120 milijuna i služe za periferni, noćni vid. Čunjići se nalaze u makuli i služe za centralni, kolorni vid i ima ih oko 6.5 milijuna. U centru stražnjeg pola nalazi se središnja jamica (lat. fovea centralis) promjera 1.5 mm. Ona odgovara kliničkoj makuli (lat. macula lutea) - žuta pjega te zraka svjetlosti koja ulazi u oko pada upravo na to mjesto. Naziv je dobila po luteinu, ksantofilnom pigmentu, koji štiti makulu od jakog svjetla i djeluje kao antioksidans. Zatim slijedi foveolarna avaskularna zona promjera oko 0.5 mm u čijem je središtu foveola promjera 0.35 mm i predstavlja mjesto najjasnijeg vida. Ona nema ganglijskih stanica ni unutarnjeg zrnatog, nuklearnog sloja. Tu je mrežnica na OCT (optical coherence tomography) prikazu prosječne debljine 0.18 mm. Unutarnji slojevi retine hrane se iz arterije centralis retine, a vanjski neuroepitelni dio iz žilnice, foveola se hrani samo iz žilnice (6,7).

Prozirni dijelovi očne jabučice kroz koje zrake svjetlosti prolaze i prelamaju se prije nego dosegnu fotoreceptore u mrežnici su: rožnica, očna vodica, leća i staklovina. Leća je elastična bikonveksna prozirna struktura debela oko 4 mm i promjera 10 mm, obavijena je lećnom kapsulom i nema krvnih žila ni živaca. Ispred leće nalazi se sobna vodica, koja difuzijom prehranjuje leću, a iza nje je staklovina. Staklovina je prozirna, avaskularna i želatinozna struktura, zauzima 3/4 volumena i težine oka. Sadrži 99% vode, a ostalih 1% sadrži hijaluronsku kiselinu i kolagen. Nema krvnih žila ni živčanih niti i ima funkciju podupiranja mrežnice i oku daje oblik te služi kao „amortizer“ udaraca u oko, a ima i ulogu u metabolizmu unutarnjih dijelova oka (6,7).

### **1.1.2. Senilna makularna degeneracija**

Senilna makularna degeneracija je progresivna degeneracija makule u starijih ljudi. Najčešći je uzrok sljepoće populacije iznad 65 godina u razvijenim zemljama. Javlja se u oko 2% ljudi u dobi od 65 godina, ali s godinama učestalost raste tako da je u 80. godini života ima 30% ljudi (7). Identificirano je nekoliko genetskih lokusa koji nose povećani rizik od razvoja senilne makularne degeneracije. Od okolišnih faktora rizika najviše je zabilježeno pušenje. Pušači imaju 2-3 puta veći rizik za nastanak AMD (age-related macular degeneration) za razliku od nepušača, stoga prestanak pušenja smanjuje rizik od nastanka bolesti. Također, kao rizični čimbenici su prepoznati i izlaganje sunčevoj svjetlosti te niski unos antioksidansa (8).

Postoje dvije vrste senilne makularne degeneracije: suhi i vlažni oblik. Suhi oblik je kronična bolest koja obuhvaća 85% slučajeva, razvija se godinama ili desetljećima i obično uzrokuje oštećenje vida, a ponekad napreduje do teške sljepoće. Vlažni oblik zahvaća 10-15% bolesnika, naglo se pojavljuje i brzo napreduje do sljepoće ako se ne liječi. Bolesnici tipično prvo razviju suhi oblik bolesti koji kasnije prijeđe u vlažni oblik (8).



**Slika 2.** Senilna makularna degeneracija: a) suhi oblik, b) vlažni oblik, preuzeto s <https://www.flickr.com/photos/nationaleyeinstitute/7544015640/in/photostream/>

*Patogeneza senilne makularne degeneracije.* U početnom stadiju AMD, koji je asimptomatski, u mrežnici se nakupljaju netopljivi ekstracelularni agregati nazvani druze. Kasna faza suhog oblika koja se još naziva i geografska atrofija, karakterizirana je područjima degeneracije stanica RPE i mrežničnih fotoreceptora koji se oslanjaju na RPE. Kasna faza vlažnog oblika je obilježena koroidalnom neovaskularizacijom, gdje novostvorene, nezrele krvne žile prolaze kroz napukline Bruchove membrane iz koriokapilarisa u subretinalni prostor (8). Te nove krvne žile su vrlo krhke i često iz njih dolazi do curenja krvi i tekućine. Krv i tekućina odižu makulu iz njezinog normalnog položaja u stražnjem dijelu oka, ona se brzo oštećuje te dolazi do gubitka centralnog vida. Glavni mehanizmi koji sudjeluju u patogenezi AMD su: neovaskularizacija putem VEGF signalizacije, oksidativni stres, disregulacija mehanizma čišćenja proteina i organela (autofagija) i patofiziologija glijalnih stanica mrežnice (9).

Najviše proučavan faktor koji je povezan s okularnom neovaskularizacijom je VEGF. Prvi je identificiran kao signalni protein vaskularne permeabilnosti. Gen za VEGF kodira obitelj glikoproteina čija je primarna funkcija formiranje novih krvnih žila, za vrijeme embriogeneze i angiogeneza, formiranje novih krvnih žila iz postojećih krvnih žila aktivacijom staničnih

signalnih puteva (9). Stoga je VEGF ključan ne samo za fiziološku angiogenezu nego i za patološku angiogenezu. On je u oku bitan faktor okularne homeostaze, ali je isto tako odgovoran i za tumorsku angiogenezu. Najvažniji od svih glikoproteina iz VEGF obitelji za angiogenezu je VEGF-A. Svoju funkciju ostvaruje preko VEGFR-1 i VEGFR-2 receptora. U stanju hipoksije, koja je prisutna u mnogim očnim bolestima, dolazi do transkripcije VEGF i to pojačava angiogenezu s ciljem da se obnovi opskrba tkiva kisikom i hranjivim tvarima. Aktivacijom VEGF-VEGFR sustava dolazi do stimulacije endotelnih stanica, migracije makrofaga, povećanja vaskularne permeabilnosti i raspada krvne barijere mrežnice. Interakcijom VEGF s VEGFR-1 dolazi do privlačenja i migracije upalnih stanica, dok aktivacijom VEGFR-2 koji je izražen uglavnom na vaskularnim endotelnim stanicama dolazi do proliferacije endotelnih stanica, migracije, angiogeneze i proliferacije fibroblasta. Postoje i topljive forme navedenih receptora koje djeluju kao endogeni inhibitori VEGF-A. VEGF se stvara i djeluje lokalno, stoga koncentracija u plazmi ne odgovara koncentraciji u tkivima. Abnormalna aktivacija VEGF-VEGFR sustava je usko povezana s progresijom senilne makularne degeneracije (5,10). Upravo taj sustav je meta djelovanja anti-VEGF terapije koja će se opisati u ovom diplomskom radu.

Genetika, utjecaj okoliša i procesi koji su povezani sa starenjem dovode do stvaranja oksidativnog stresa. Kod mladih ljudi stanice RPE smanjuju proizvodnju spojeva reaktivnog kisika eliminiranjem disfunkcionalnih mitohondrija (mitofagija) i povećanjem antioksidansa aktivirajući proteine koji će pomoći da zaštiti stanicu od oštećenja koja su uzrokovana slobodnim radikalima. Povećana količina UV svjetla koje apsorbira mrežnica zajedno sa pušenjem i procesom starenja dovodi do povećanja slobodnih kisikovih radikala koje proizvodi RPE, gdje oksidativni stres i nastaje. U starijih ljudi mitofagija i antioksidacijska sposobnost su oslabljeni te tako dolazi do smrti stanica mrežnice (11).

Autofagija je važna za održavanje homeostaze u mrežnici, tim procesom se uklanjaju nefunkcionalne organele i agregati kao što su druze. Starenjem dolazi do slabljenja autofagijske sposobnosti, a u AMD dolazi i do disregulacije navedenog mehanizma i nakupljanja proteina koji su trebali biti uklonjeni (11).

Glijalne stanice čine samo mali dio mrežnice, ali je njihov utjecaj na neurone, vaskularne stanice i ostale vrste stanica vrlo važan. Istraživanja su pokazala da disfunkcija glijalnih stanica dovodi do poremećene homeostaze i oštećenja neurona. Kada je mrežnica oštećena dolazi do aktivacije glijalnih stanica i otpuštanja brojnih biološki aktivnih molekula. U stanjima kronične aktivacije glijalnih stanica dolazi i do povećanog oslobađanja

proinflammatory faktora koji podržavaju upalu i pridonose razvoju senilne makularne degeneracije (12).

*Simptomi i dijagnostika senilne makularne degeneracije.* Simptomi su postupan i obostran pad centralne vidne oštine, metamorfopsija, oštećena kontrastna osjetljivost i kolorni vid (7). Oni koji imaju samo druze i blage promjene retinalnog pigmentnog epitela mogu imati vidnu oštrinu u granicama normale. Bolesnici najčešće imaju izobličenje, zamagljivanje ili skotom u centralnom vidu, koji se obično brzo razvija u neovaskularnom obliku AMD i postupno progresivno kod geografske atrofije. Bolesnici sa suhim oblikom AMD na oba oka ili neovaskularnom AMD na jednom oku mogu biti asimptomatski ili se žale samo na blagu distorziju u vidu i mogu se otkriti kao slučajni nalaz pri rutinskom optometrijskom pregledu (13). U konačnoj fazi bolesti periferni vid nikada ne bude oštećen, bolesnici se mogu snalaziti u prostoru, ali ne mogu čitati i raditi precizne poslove (7).

U dijagnostici se koristi oftalmoskopija i biomikroskopija s kontaktnim ili nekontaktnim lećama, iv. fluoresceinska angiografija, katkad indocyanine green (engl. ICG) angiografija te optička koherentna tomografija (OCT). OCT detaljno prikazuje kakva su oštećenja makule na razini histološke slike. Za dijagnostiku i praćenje tijekom bolesti važan je pregled Amslerovim tablicama koji otkriva iskrivljenje vida. Fluoresceinska angiografija (engl. FA) se koristi za detekciju lokacije i tipa koroidalne neovaskularizacije te da se utvrde učinci terapije. ICG se koristi kao pomoćna metoda FA, za otkrivanje okultne koroidalne neovaskularizacije dok je OCT korisna metoda za detekciju intraretinalnih cističnih promjena, subretinalne tekućine te za kontroliranje odgovora na primijenjenu terapiju (7,14).

Mogućnosti terapije senilne makularne degeneracije uključuju uklanjanje novonastalih krvnih žilica laserom ukoliko se ne nalaze u foveoli, samostalno ili u kombinaciji s drugim vrstama terapije koristi se i fotodinamska terapija s verteporfinom za selektivno uništavanje krvnih žilica. Intravitrealno se najčešće daje anti-VEGF terapija, a ukoliko nastane definitivno stanje oštećenja makule bolesnicima od pomoći mogu biti teleskopske naočale koje uvećavaju sliku (7).

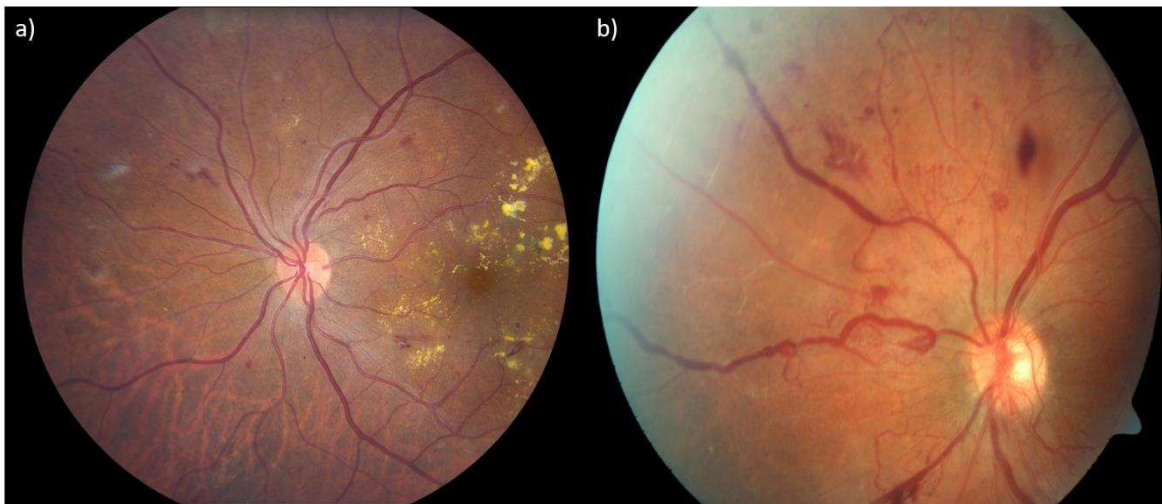
### 1.1.3. Dijabetična retinopatija

Dijabetes melitus (DM) je metabolička bolest karakterizirana kroničnom hiperglikemijom uzrokovanom poremećajima u sekreciji inzulina koja obilježava DM tip 1 ili inzulinskom rezistencijom u DM tip 2, što dovodi do dugoročnih multiorganskih komplikacija koje uključuju oči, bubrege, živce, krvne žile i srce.

Dijabetična retinopatija je jedna od najčešćih mikrovaskularnih komplikacija dijabetesa i zahvaća otprilike 25-44% bolesnika sa dijabetesom. Ona je vodeći uzrok sljepoće radne populacije koja se može izbjeći i odgovorna je za više od 24,000 slučajeva sljepoće godišnje u SAD-u (15). Dijabetična retinopatija se otprilike javlja najranije 3 godine od postavljanja dijagnoze dijabetes melitusa. Na prevalenciju dijabetične retinopatije utječu godine u kojoj je dijagnosticiran DM te trajanje i terapija DM. Ostali čimbenici koji utječu na prevalenciju dijabetične retinopatije su razina glukoze u krvi, prisutnost neuropatije i nefropatije, debljina (BMI>25kg/m<sup>2</sup> i WHR), hipertenzija, hiperlipidemija. Dijabetična retinopatija je prisutna u svih bolesnika koji imaju DM tip 1, te 50-80% bolesnika koji imaju DM tip 2, i mnogo je učestalija u bolesnika koji su na inzulinu (15). Među različitim čimbenicima rizika trajanje dijabetes melitusa je najvažniji prediktor nastanka makularnog edema i proliferativne retinopatije u oba tipa DM (15). Upravo je makularni edem vodeći uzrok gubitka vida kod oboljelih od DM (21). Prije razvoja kliničkih manifestacija dijabetične retinopatije dolazi do razvoja predkliničkih promjena na molekularnoj i staničnoj razini koje su povezane sa hiperglikemijom. Gubitak ganglijskih stanica i unutarnjih nuklearnih stanica mrežnice može ometati normalnu funkciju mrežnice smanjujući transmisiju električnog signala iz oka u mozak. Glijalne i neuralne promjene mrežnice podržavaju činjenicu da je dijabetična retinopatija neurovaskularna bolest. Kliničke faze dijabetične retinopatije se dijele na neproliferativnu dijabetičnu retinopatiju i proliferativnu dijabetičnu retinopatiju (15).

Neproliferacijska dijabetična retinopatija odlikuje se okluzijom kapilara, mikroaneurizmama, hemoragijama, mekim eksudatima koji predstavljaju lokalizirane mikroinfarkte retine. Nalaze se i intraretinalne mikrovaskularne abnormalnosti koje neki smatraju podlogom za rast novih krvnih žila te proširenja vena koja su najvažniji prediktor razvoja u proliferativni oblik DR. Dolazi i do proboja krvno-mrežnične barijere zbog hiperglikemije i porasta VEGF što otvara tijesne spojeve endotelnih stanica. Povećana vaskularna permeabilnost dovodi do ekstrasvazcije vode, krvnih stanica, proteina, masti i drugih velikih molekula u okolno mrežnično tkivo formirajući tvrde eksudate i dijabetičnu retinopatiju (15).

Obilježje proliferacijske dijabetične retinopatije je neovaskularizacija. Rast novih, te pregradnja već postojećih krvnih žila osiguravaju protok krvi i u neperfundiranim područjima, a rezultat su povećanog otpuštanja neurogenih faktora kao što je VEGF. Formiranje novih krvnih žila može nastati na papili vidnog živca ili na mrežnici. Novostvorene krvne žile su krhke i visoko propusne i njihova ruptura može rezultirati hemoragijom u mrežnici i staklovini što dovodi do određenih komplikacija kao što su krvarenje u staklasto tijelo, traksijska ablacija mrežnice i neovaskularni glaukom (15).



**Slika 3.** Dijabetična retinopatija: a) neproliferacijska, b) proliferacijska, preuzeto s <https://www.retinagallery.com/index.php?cat=4>

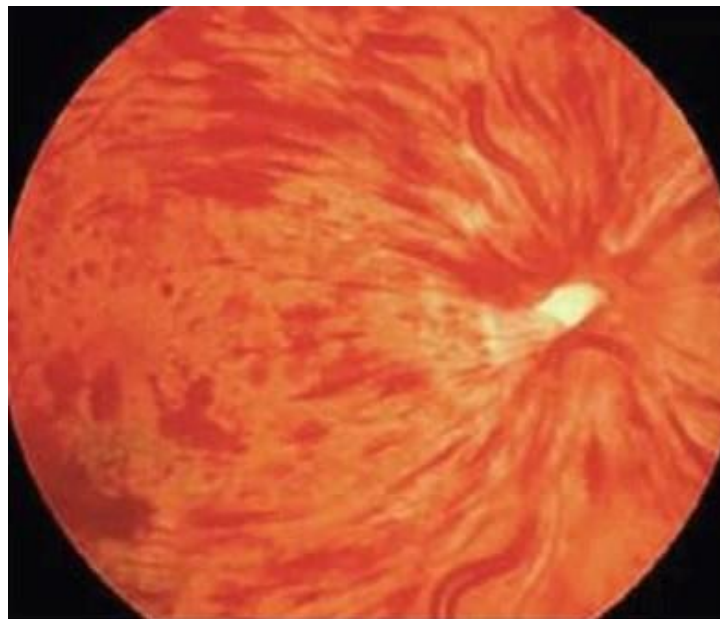
Simptomi dijabetične retinopatije su postupno, bezbolno, obostrano zamagljenje vida ili katkad nagli gubitak vida uzrokovan krvarenjem u staklovinu ili edemom makule. Dijagnostika kreće od osnovnih pretraga ispitivanja vida i pregleda oftalmoskopom, no uz to je često potrebna fluoresceinska angiografija i OCT pretraga. FA otkriva i dijabetične patološke lezije koje se ne vide oftalmoskopski, kao sitne mikroanurizme, curenje fluoresceina iz kapilara i neovaskularizaciju, ishemične zone retine, retinalni edem. OCT je važan u dijagnostici dijabetičnog makularnog edema, gdje uz morfološki prikaz samog edema kvantitativno prikazuje debljinu makule u mikronima i mjeri količinu edema u mm (7).

Osnovno u liječenju dijabetične retinopatije je dobra regulacija dijabetesa s internističke strane, a oftalmološko liječenje je najčešće laserom. Kod neproliferacijske dijabetične retinopatije primjenjuje se fokalna ili direktna fotokoagulacija ciljano na dijabetične patološke lezije kao što su mikroanurizme i makularni edem. U liječenju makularnog edema pored lasera

primjenjuje se intravitrealna terapija anti-VEGF lijekovima ili kortikosteroidima. Kod proliferacijske dijabetične retinopatije koristi se panretinalna ili indirektna fotokoagulacija. U teškim oblicima dijabetične retinopatije pomaže pars plana vitrektomija (7).

#### **1.1.4. Okluzija centralne retinalne vene**

Nakon dijabetične retinopatije, okluzija retinalnih vena (RVO) je druga najčešća vaskularna bolest mrežnice. Incidencija okluzije vene je 0.7% u populaciji od 49-60 godina i 4.6% u starijih od 80 godina, bez razlike u spolovima (16). Okluzija retinalne vene se tipično dijeli u 2 skupine, ovisno o lokalizaciji: okluziju centralne retinalne vene (CRVO) koja uključuje cijeli venski sustav mrežnice te na okluziju ogranka središnje mrežnične vene (BRVO) koji se javlja češće. Postoji i podvrsta CRVO kada je zahvaćena samo polovina fundusa (hemicentral RVO), a pretpostavljeno mjesto okluzije je jedno od dva debla abnormalno podijeljenje intraneuralne centralne retinalne vene. Kod okluzije koja je početno prisutna u jednom oku nakon jednogodišnjeg praćenja bude zahvaćeno i kontralateralno oko u 10% slučajeva, dok se početno bilateralna okluzija bilježi u 4-7% bolesnika (16).



**Slika 4.** Okluzija centralne retinalne vene, preuzeto s <https://www.rgw.com/retinal-vein-occlusion.html>



Uzrok začepljena najčešće je tromb u centralnoj mrežničnoj veni, u području turbulentnog protoka krvi. Nastaje pritiskom arterije na venu, koja je osjetljiva na taj pritisak, budući da imaju zajedničku adventiciju. To se događa na razini lamine kribroze u očnom živcu. Čimbenici rizika koji su najsnažnije povezani s okluzijom retinalne vene su dijabetes, hipertenzija, dislipidemija dok su manje važni pušenje i visok indeks tjelesne mase (16). Glaukom otvorenog kuta je glavni oftalmološki faktor rizika jer povišeni intraokularni tlak reducira venski protok, dovodeći do staze, koja je povezana sa okluzijom centralne retinalne vene. Neke studije su pokazale da utjecaj na razvoj okluzije imaju neka stanja poput manjka antirombina i proteina C i S te hiperviskoznost krvi, trombofilija, arterijska hipertenzija i atrijska fibrilacija (17,18). CRVO se dijeli u dva oblika, ishemijski (neperfundirani) i neishemijski (perfundirani) koji se razlikuju u prognozi i terapiji. Neishemijski može s vremenom prijeći u ishemijski te 34% slučajeva neishemijskog prijeđe u ishemijski nakon 3 godine praćenja (16).

Bolesnici s okluzijom centralne retinalne vene obično se žale na progresivno, bezbolno i ozbiljno smanjenje oštine vida, bez drugih simptoma. Oštrina vida je ključni prognostički faktor. Gubitak oštine vida je obično izraženiji u ishemijskom obliku CRVO nego u neishemijskom iako je oslabljen vid prisutan i u neishemijskom obliku. Simptomi kod bolesnika koji imaju okluziju ogranka su zamagljen vid zbog retinalnog krvarenja ili makularnog edema, a mogu se pojaviti i subjektivne smetnje koje bolesnici navode kao mrlje, niti i zavjese u oku zbog krvarenja u staklasto tijelo. Već prilikom dijagnoze okluzije centralne retinalne vene vid bude loš i ima sklonost da ostane takav bez obzira na terapijske napore (16).

Najozbiljnija komplikacija neliječene okluzije centralne retinalne vene je neovaskularizacija prednjeg očnog segmenta koja dovodi do neovaskularnog glaukoma i rjeđe do krvarenja u staklasto tijelo. Oštrina vida i veličina neperfundiranog područja su čimbenici koji su najviše povezani s razvojem neovaskularizacije. Makularni edem je druga važna komplikacija i ishemijskog i neishemijskog oblika okluzije centralne retinalne vene. Makularni edem je često prisutan u samom početku bolesti i ako se ne liječi može prijeći u kronični oblik i dovesti do loše prognoze vida. Mnoge studije su pokazale da što je dulje trajanje makularnog edema, veća je vjerojatnost trajnog strukturnog oštećenja fovee (16).

Oftalmoskopski izgled fundusa je poput vatrometa, nalaze se brojna krvarenja u sva četiri kvadranta fundusa. Vene su izvijugane i proširene, a papila edematozna. Dijagnoza mora biti popraćena diferencijacijom u ishemični i neishemični oblik uporabom fluoresceinske angiografije. FA je neizostavni korak za detekciju neperfundiranih kapilarnih područja, njihovu

proširenost i prisutnost makularne ishemije. Klinički znakovi koji su tipični za ishemični oblik i potvrđuju dijagnozu su oslabljena vidna oštrina, relativni aferentni pupilarni defekt, prisutnost višestrukih tamnih, dubokih krvarenja i mekih eksudata. Ishemični oblik se javlja u oko 20% slučajeva i u polovici se za 3 mjeseca razvije neovaskularizacija na šarenici i posljedični neovaskularni glaukom. OCT je još jedna važna pretraga kojom se može utvrditi postojanje cistoidnog makularnog edema i pratiti njegova veličina. OCT donosi i informacije o tome gdje se nalazi nakupljena tekućina, u slojevima mrežnice ili subretinalno i također može detektirati stanjivanje sloja živčanih vlakana što je važna ishemična komponenta. U ishemičnoj formi kao terapija se primjenjuje panretinalna fotokoagulacija kako bi se prevenirao i liječio nastanak neovaskularnog glaukoma. Makularni edem najčešće se liječi intravitrealnom primjenom anti-VEGF lijekova ili kortikosteroida. Važno je i pravovremeno reguliranje čimbenika rizika. Kod neishemičnog oblika CRVO ako vid nije značajnije oštećen dovoljno je samo intenzivno praćenje čija je svrha na vrijeme detektirati i liječiti nastale komplikacije poput perzistirajućeg makularnog edema ili konverzije u ishemični oblik (16,7).

## **1.2. Terapija vaskularnih bolesti mrežnice**

Napredovanje u znanstvenom razvoju i liječenju bolesti koje su uzrokovane patološkom okularnom angiogenezom naglašava važnost osnovnih istraživanja koja su posvećena poboljšanju skrbi bolesnika. Primjena anti-VEGF terapije je uvela promjene u liječenju širokog spektra okularnih bolesti uključujući vlažni oblik senilne makularne degeneracije, dijabetičnu retinopatiju i okluziju retinalnih vena. Prije razvoja anti-VEGF terapije navedena su se stanja najčešće liječila kombinacijom ablativnog i nespecifičnog laserskog tretmana ili su bili samo pažljivo promatrani i praćeni, sa sigurnim pogoršanjem vida. Trenutačna uporaba anti-VEGF lijekova je rezultirala poboljšanjem vida i promijenila standard njege u retinologiji i oftalmologiji uopće (19). Još jedan oblik liječenja retinalnih bolesti je uporaba kortikosteroida. Iako su pokazali učinkovitost, jedan od glavnih problema njihove ograničene primjene su njihove nuspojave (20).

### **1.2.1. Antagonisti vaskularnog endotelnog čimbenika rasta (anti-VEGF)**

*Povijest anti-VEGF terapije.* 1984. Isaac Michaelson predložio je da bi vaskularni endotelni čimbenik rasta, početno nazivan i X faktor, mogao biti odgovoran za razvoj normalne retinalne vaskulature, ali isto tako i za patološku neovaskularizaciju u proliferacijskoj dijabetičnoj retinopatiji i drugim okularnim bolestima (21). Ranih 1990-ih započinje istraživanje okularne neovaskularizacije, posebno u Bostonu. Istraživani su modeli

neovaskularizacije u ljudskim bolestima. Među istraživačima bio je Dr. Judah Folkman, koji je smatran ocem angiogeneze, Harold Dvorak koji je identificirao topljivi čimbenik poznat kao čimbenik vaskularne propustljivosti (engl. Vascular Permeability Factor, VPF) te Ferrara koji je izolirao VEGF i prepoznao njegovu ulogu u angiogenezi (22). Potraga za izlučenim faktorom X koji potiče okularnu neovaskularizaciju datira iz 1948., kada je Michaelson postulirao da je topljivi i difuzni faktor rasta odgovoran za rast krvnih žila u mrežnici kako u razvoju tako i u patološkim stanjima (23). Prepoznalo se da oštećena ili ishemična mrežnica proizvodi faktor koji može migrirati u druge dijelove oka i uzrokovati rast novih krvnih žila, bilo u mrežnici, optičkom živcu ili na šarenici. Međutim, točan identitet faktora X ostaje neizvjestan nekoliko desetljeća. 1970 Folkmanov laboratorij otkriva faktor tumorske angiogeneze i smatra da je angiogeneza tj. formiranje novih krvnih žila neophodno za rast tumora. I drugi istraživači pokušavaju otkriti faktor X u mrežnici i u staklovini (23). Otkriveni su i čimbenici rasta fibroblasta 1 i 2 kao angiogeni ali ne zadovoljavaju kriterije za X faktor (24). 1983 izolira se VPF iz ascitesa i stanica tumora i dokazano je da je on potentan permeabilni faktor. 1989 Ferrara i drugi su klonirali i karakterizirali VEGF te se ispostavilo da je to ista molekula kao VPF i da je to ujedno i traženi faktor X (23). Nakon ovih spoznaja provode se istraživanja o ulozi VEGF u okularnim bolestima. Prvo je Adamis sa svojim suradnicima uzgojio u kulturi stanice retinalnog pigmentnog epitela i pokazao da one uistinu proizvode VEGF i to je bio prvi prikaz da stanice oka proizvode VEGF. Također su pokazali da je ta proizvodnja regulirana hipoksijom (22). Tako je otkriveno da je povišen intraokularni VEGF najvažniji čimbenik koji je odgovoran za retinalne ishemijske bolesti kao što su dijabetična retinopatija i okluzija retinalnih vena te da je značajka i koroidalnih vaskularnih bolesti poput senilne makularne degeneracije. Ta spoznaja je dovela do novog terapijskog doba koje je koristilo blokiranje VEGF-a u liječenju korioretinalnih bolesti koje su karakterizirane vaskularnom hiperpermeabilnošću i neovaskularizacijom (21). Prva antiangiogenetska terapija koja se upotrebljava za okularnu neovaskularizaciju, a koja je odobrena od strane Food and Drug Administration (FDA) u 2004. godini je bio pegaptanib (zaštićeno ime Macugen). To je RNA oligonukleotid koji se veže za VEGF-A 165 izoformu odgovornu za vaskularnu propustljivost i patološku retinalnu neovaskularizaciju. Studije su pokazale ograničenu učinkovitost zbog kratkog poluvijeka VEGF-A 165 izoforme uspoređene s drugim izoformama pronađenima u oku (25,26). Upotreba pegaptaniba je smanjena nakon pojave bevacizumaba (zaštićeno ime Avastin) kao off-label intravitrealne anti-VEGF terapije za vlažni oblik senilne makularne degeneracije. Bevacizumab je monoklonalno protutijelo koje se veže za sve izoforme VEGF-A, a kojega je FDA odobrila kao dodatak liječenju kolorektalnog karcinoma (27). Sustavna primjena bevacizumaba je

rezultirala poboljšanjem oštine vida, te nalaza OCT-a i angiografije što je i dovelo do razvoja intravitrealne primjene sa vrlo dobrim rezultatima. Ranibizumab (Lucentis) je Fab fragment humaniziranog monoklonalnog antitijela koji pokazuje afinitet prema svim izoformama VEGF-a i razvijen je samo za intraokularnu primjenu. Ova skraćena alternativna molekula je teoretski stvorena da ima bolju penetraciju zbog svoje smanjene veličine. Brojna klinička istraživanja su proučavala učinak ranibizumaba u liječenju neovaskularne AMD (28,29). Pokazala su poboljšanje vida za sve tipove koroidalne neovaskularizacije i pružili dokaze o boljoj učinkovitosti u odnosu na standardnu terapiju. U 2011. odobren je Aflibercept (Eylea) od FDA za liječenje neovaskularnog AMD. To je topljivi fuzijski protein koji ima izvanstaničnu domenu za vezanje VEGF-a izvedenu iz VEGFR-a 1 i 2 i djeluje tako da blokira biološki učinak VEGF. Aflibercept ima povećan afinitet za VEGF-A, VEGF-B, i faktore rasta placente 1 i 2. Također ima i veći afinitet za vezanje na VEGF od ranibizumaba koje može trajati i 10 do 12 tjedana, što je duplo dulje od bevacizumaba i ranibizumaba. Aflibercept ima poboljšanu farmakokinetiku i manju učestalost korištenja (svaka 2 mjeseca). Dvomjesečna terapija je jednaka mjesečnom korištenju ranibizumaba za sprječavanje gubitka vida i pokazali su sličan profil sigurnosti i poboljšanja vida. Liječenje afliberceptom je pokazalo bolji anatomske ishod kod odvajanja retinalnog pigmentnog epitela (30).

Kod primjene terapije najbolji ishod se pokazao prilikom primjenjivanja fiksne doze lijeka. Takav režim je predvidljiv i jednostavan i za kliniku i za bolesnika, ali su obično povezani s velikim opterećenjem klinika i bolesnika (posebno s mjesečnim posjetima) te s rizikom prekomjernog ili nedovoljnog liječenja ako su fiksni intervali između tretmana prekratki ili predugi (31). Na primjer, studija EXCITE (Efficacy and safety of monthly versus Quarterly ranibizumab treatment in neovascular age-related macular degeneration.) je istraživala učinkovitost ranibizumaba od 0,3 mg doziranog na mjesečnom ili tromjesečnom režimu, nakon doziranja od 3 uzastopne mjesečne injekcije (32). Nakon 12 mjeseci srednje promjene BCVA bile su 8,3 i 4.9 EDTRS slova kod mjesečnog režima odnosno tromjesečnog. Postoji i režim gdje se bolesnici liječe tek nakon što se bolest opet aktivira s ciljem da se smanji broj ubrizgavanja injekcija i troškovi. Bolesnici obično slijede mjesečni raspored posjeta klinici, pri čemu se odluka o ponovnom liječenju temelji na skupu unaprijed određenih kriterija, utvrđenih od strane liječnika (procjene vidne oštine, OCT/FA).

Rezultati dobiveni ovim režimom uvelike ovise o kriterijima koji su postavljeni kao uvjeti za ponovno liječenje od strane liječnika koji vodi liječenje i koliko se toga strogo pridržava. Još jedna vrsta režima liječenja je „liječi i produži“ (engl. treat and extend) koji je

proaktivniji i prilagođeniji pristup liječenju, s ciljem sprječavanja recidiva bolesti. Lijek se primjenjuje pri svakom zakazanom posjetu, neovisno o vidnom ili anatomskom statusu toga dana. Međutim, interval između svakog posjeta je ili povećan ili smanjen u skladu s anatomskim i vidnim statusom kako bi se odredilo maksimalno vrijeme između injekcija bez recidiva bolesti. Interval između tretmana održava se nešto kraćeg trajanja od onog maksimalnog intervala bez recidiva kako bi se smanjila mogućnost recidiva bolesti i maksimalno produljilo vrijeme u kojem bolesnik ima zaštitno djelovanje lijeka. Ovaj pristup smanjuje učestalost posjeta klinici i uklanja zahtjev za nadzorom između injekcija, što pomaže da se bolest učini lakšom za bolesnika i liječnika, a istovremeno se osigurava primjenjivanje odgovarajućeg broja injekcija. Lanzetta i sur. su zaključili u svom istraživanju da bi idealno liječenje trebalo pratiti sljedeće principe: makimizirati i održavati vidnu oštrinu kod svih bolesnika, odlučiti kada sljedeći put liječiti a ne liječiti odmah, prilagoditi liječenje potrebama bolesnika, liječiti pri svakom posjetu (31).

Zadnjih 10 godina se puno govori o lokalnoj i sistemnoj sigurnosti primjene intravitrealne anti-VEGF terapije. Na sreću, nuspojave, i lokalne i sistemske su rijetke s obzirom na broj primijenjenih liječenja. Mnoge studije su pokazale kratkotrajno, ali i dugoročno povećanje intraokularnog tlaka nakon intravitrealne primjene (33,34). Druge lokalne nuspojave su krvarenje u staklastom tijelu, stvaranje mrežničnog rascjepa, trakcijska ablacija mrežnice, oblikovanje makularne rupe te endoftalmitis. Za razliku od laserske terapije anti-VEGF lijekovi ne dovode do stvaranja strukturnih destruktivnih promjena kao što laser stvara, te za razliku od kortikosteroida ne dovode do katarakte. Razina anti-VEGF-a u serumu nakon intravitrealnih injekcija neusporedivo je niža nego nakon intravenske primjene. Stoga je i jako mala vjerojatnost nuspojava kao što su akutna hipertenzija, infarkt miokarda, cerebrovaskularni incidenti i smrt koji se mogu pojaviti nakon sistemske primjene anti-VEGF lijekova (5).

### **1.2.2. Kortikosteroidi**

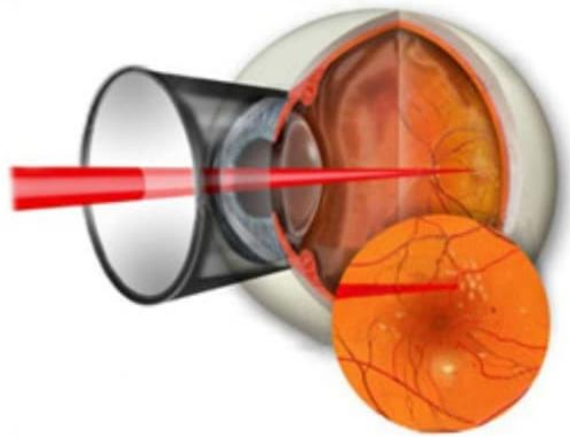
Kortikosteroidi su snažni lijekovi, široko korišteni u oftalmologiji, uključujući i primjenu u bolestima mrežnice (20). Intravitrealna injekcija je najčešće korišteni način primjene kortikosteroida u oftalmologiji za liječenje bolesti u stražnjem dijelu oka. Široku primjenu u bolestima koje prijete sljepoćom kao što su makularni edem, makularna degeneracija i uveitis zahvaljuju svojoj sposobnosti kontrole intraokularne upale, smanjenjem edema i zaustavljanjem neovaskularizacije (35). Intravitrealna injekcija je noviji način primjene kojim se omogućuje najveća učinkovitost lijeka, a ograničava rizik sistemnih nuspojave (36). Upravo su nuspojave koje se razvijaju nakon sistemske terapije kortikosteroidima ograničile takav oblik

primjene, usprkos visokoj učinkovitosti, a očekivane nuspojave jesu metabolički poremećaji, osjetljivost organizma na infekcije, hipertenzija, peptički ulkus, katarakta i elektrolitni disbalans (35). U oftalmologiji postoji još jedan način primjene kortikosteroida, topikalni, ali prilikom takve aplikacije ne postiže se terapijska razina lijeka u stražnjem segmentu oka (37). Kortikosteroidi se mogu koristiti sami ili u kombinaciji s antiangiogenom terapijom s ciljem zaustavljanja patološke okularne neovaskularizacije koja može dovesti do gubitka vida ako se ne liječi. Terapeutski učinci kortikosteorida ostvaruju se genomskom aktivacijom preko receptora lokaliziranih u citosolu stanice, receptori su eksprimirani u različitim tkivima oka (35). Često korišteni intraokularni steroidni pripravci su triamcinolon acetonid (TA), fluocinolon i deksametazon (37). Triamcinolon acetonid je sintetički steroid, jedan od najčešće korištenih steroida za liječenje nekoliko retinalnih bolesti. Uočeno je da adekvatne koncentracije TA mogu pružiti terapijske učinke otprilike 3 mjeseca nakon intravitrealne injekcije 4 mg TA. Najpoznatiji preparat je Kenalog, i koristi se off-label za intraokularnu injekciju. Studije su pokazale da doza od 4 mg nema dovoljno prednosti nad dozom od 1 mg ili 2 mg, te da povećanje doze steroida dovodi do trajnijeg učinka na oštrinu vida i centralnu debljinu makule ali i do pojave očnih komplikacija (36). Deksametazon se primjenjuje intravitrealno u obliku biorazgradivog implantanta (Ozurdex), potentniji je od TA ali ima kraće vrijeme djelovanja. Fluocinolon je sintetički steroid s jednakim učinkom kao deksametazon, ali omogućuje oslobađanje steroida u puno dužem trajanju u usporedbi s deksametazonom (37). Najčešće nuspojave steroida koje ograničavaju njihovu primjenu jesu katarakta i porast intraokularnog tlaka, a nuspojave povezane sa samim ubrizgavanjem su ablacija mrežnice, endoftalmitis i pseudoendoftalmitis (36).

### **1.2.3. Laserska fotokoagulacija**

Fotokoagulacija je proces u kojem ciljno tkivo apsorbira lasersko zračenje i pretvara ga u toplinu što rezultira termičkom denaturacijom proteina odnosno formiranjem opeklina koja cijeli ožiljkom na ciljnom mjestu (38). Postoje različite tehnike, a one su fokalna, grid i panretinalna fotokoagulacija. Panretinalna fotokoagulacija predstavlja aplikaciju velikog broja laserskih pečata na perifernu mrežnicu, izvan područja makule, dovodeći do regresije neovaskularizacije čime se smanjuje mogućnost krvarenja u vitreus i traksijska ablacija retine. Ciljanom laserskom fotokoagulacijom može se postići korioretinalna venska anastomoza koja omogućava premoštenje obstrukcije retinalnih vena i popravak krvne opskrbe mrežnice. Primjena lasera na hipoksične dijelove mrežnice smanjuje otpuštanje angiogenih faktora rasta koji stimuliraju neovaskularizaciju, sprječavajući komplikacije takvog procesa. Moguće

komplikacije koje se vežu uz primjenu lasera su rasipanje laserskih zraka izvan ciljnog područja i oštećenje susjednih tkiva (39). Fokalni i grid laseri mogu se koristiti sami ili u kombinaciji s farmakološkom terapijom poput ranibizumaba, bevacizumaba i intravitrealnih steroida u slučajevima gdje nema odgovora na primjenu samo farmakološke terapije i gdje je bolest pretežno fokalna (40). Najistaknutija bolest podvrgnuta laseru je proliferativna dijabetična retinopatija. Osim proliferativne dijabetične retinopatije, laser se primjenjuje i za liječenje dijabetičnog makularnog edema, makularnog edema nastalog kao posljedica okluzije retinalnih vena, subfovealne koroidalne neovaskularizacije u bolesnika koji imaju AMD i drugih retinalnih bolesti (39).



**Slika 5.** Laserska fotokoagulacija, preuzeto s <https://en.excimerclinic.ru/retina/pplk/>

#### **1.2.4. Fotodinamska terapija**

Fotodinamska terapija verteporfinom (engl. verteporfin photodynamic therapy, vPDT) je metoda liječenja koja korištenjem fotosenzibilizirajućeg sredstva stvara selektivno oštećenje tkiva. Inicijalno je razvijena za liječenje vlažnog oblika AMD sa subfovealnom koroidalnom neovaskularizacijom, ali se koristi i za liječenje drugih korioretinalnih bolesti te kod kornealne neovaskularizacije. Fotosenzibilizirajuće sredstvo, verteporfin, može proizvesti mikrovaskularnu trombozu uz minimalno oštećenje okolnog normalnog tkiva. Verteporfin se veže na endogene lipoproteine niske gustoće u serumu, tvoreći kompleks koji se tada može vezati na receptore lipoproteina niske gustoće na vaskularnim endotelnim stanicama čija je ekspresija povišena na abnormalnim koroidalnim i retinalnim krvnim žilama. Nakon ulaska u stanicu primjena energije laserskoga zračenja proizvodi citotoksične slobodne kisikove radikale

koji uzrokuju oštećenje endotelnih stanica i potiču stvaranje tromba, odnosno mikrovaskularnu okluziju (41,42). Verteporfin se aplicira intravenski i nakon kratkog vremenskog odmaka nalazi se u ciljnoj leziji, a uklonjen je iz okolnog zdravog tkiva i tada se primjenom laserskog zračenja aktivira. Razvijeni su mnogi protokoli za vPDT da bi se osigurala najveća učinkovitost i sigurnost tehnike, najčešće se u praksi koristi smanjena količina verteporfina ( $3 \text{ mg/m}^2$ ) ili smanjena količina energije zračenja ( $25 \text{ J/cm}^2$ ). Najčešći štetni učinci su smetnje vida, fotosenzitivne reakcije i bol u leđima tokom infuzije verteporfina. Najozbiljnija komplikacija je ekstravazacija verteporfina koja može dovesti do nekroze kože ako se pravilno ne tretira. Bolesnici trebaju izbjegavati izlaganje suncu 48h nakon terapije zbog fotosenzitivnosti kože. Po standardnom protokolu bolesnici dolaze na pregled svaka 3 mjeseca i ponavljaju vPDT ukoliko se na FA pokazalo istjecanje tekućine iz krvnih žila, te se praćenje nastavlja sve do stabilizacije neovaskularnih lezija (42). Dolaskom anti-VEGF terapije, koja se pokazala puno učinkovitija, vPDT gubi na važnosti. Studije su pokazale da je anti-VEGF terapija dovela do stabilizacije vida kod većina bolesnika te do poboljšanja vida u otprilike 30% bolesnika (43). Trenutno je vrlo ograničena uloga vPDT u neovaskularnom obliku AMD, takav oblik terapije se može koristiti kao spasonosna u bolesnika koji ne odgovaraju na anti-VEGF monoterapiju, također vPDT može biti povremeno korisna za liječenje bolesnika koji nisu u stanju podnijeti aplikaciju intravitrealne injekcije potrebne za anti-VEGF terapiju (42).



## **2. CILJ ISTRAŽIVANJA**

## **2.1. Cilj istraživanja**

Cilj ovog diplomskog rada je utvrditi koliko pravodobnost indikacije i primjene anti-VEGF terapije utječe na ishod liječenja.

## **2.2. Hipoteza**

Što je kraći vremenski interval između indikacije i primjene anti-VEGF terapije to je učinkovitost anti-VEGF terapije veća.

### **3. ISPITANICI I METODE**

### **3.1. Ispitanici**

Ova retrospektivna studija provedena je u Klinici za očne bolesti Kliničkog bolničkog centra Split. U studiju su uključena 172 bolesnika (80 muškaraca i 92 žene). Poduzorak se sastoji od 116 bolesnika liječenih zbog AMD i 56 bolesnika liječenih zbog DME. Period koji studija obuhvaća je od ožujka 2016. do studenog 2019. godine. Liječeni su s tri doze anti-VEGF lijeka bevacizumaba, svakih mjesec dana uz kontrolu mjesec dana nakon primitka zadnje doze lijeka. OCT nalaz s analiziranim vrijednostima CST (Central Subfield Thickness), Tmax (Central maximum Thickness), CV (Cube Volume) i CAT (Cube Average Thickness) je napravljen kod postavljanja indikacije i nakon liječenja.

Kriteriji uključenja:

- Bolesnici koji imaju dijagnozu neke od navedenih bolesti koja dovodi do zadebljanja makule: makularni edem, neovaskularnu senilnu makularnu degeneraciju, dijabetični makularni edem, proliferativnu dijabetičnu retinopatiju, okluziju centralne retinalne vene, neovaskularizaciju žilnice, cistoidni makularni edem, uveitični makularni edem i primijenjena im je tromjesečna intravitrealna terapija anti-VEGF lijeka bevacizumaba.

Kriteriji isključenja:

- Bolesnici koji nisu primili sve 3 intravitrealne injekcije bevacizumaba,
- Bolesnici koji se nisu pojavili na kontroli mjesec dana nakon primitka zadnje doze,
- Bolesnici koji nemaju kontraindikacije za primjenu anti-VEGF lijeka bevacizumaba.

### **3.2. Metode istraživanja**

Za potrebe ovog istraživanja pristupljeno je bazi podataka Klinike za očne bolesti Kliničkog bolničkog centra Split, i to podacima OCT nalaza (CST, Tmax, CV i CAT vrijednostima) za 172 bolesnika koji su liječeni na Klinici za očne bolesti KBC Split u razdoblju od ožujka 2016. do studenog 2019. Istraživanje je odobreno od strane etičkog povjerenstva Kliničkog bolničkog centra Split.

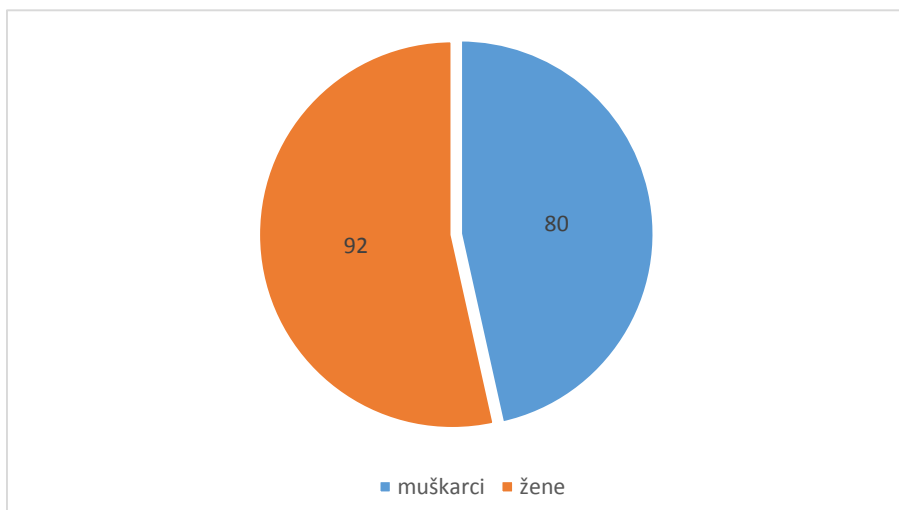
### **3.3. Statistička obrada podataka**

U empirijskom dijelu ovog rada koristile su se primjenjene statističke metode u biomedicini. Koristile su se metode deskriptivne statistike, i to aritmetička sredina i standardna devijacija kao pokazatelj disperzije vrijednosti oko aritmetičke sredine, dok se u slučaju nezadovoljavanja uvjeta normalnosti razdiobe koristio medijan kao srednja vrijednost, te

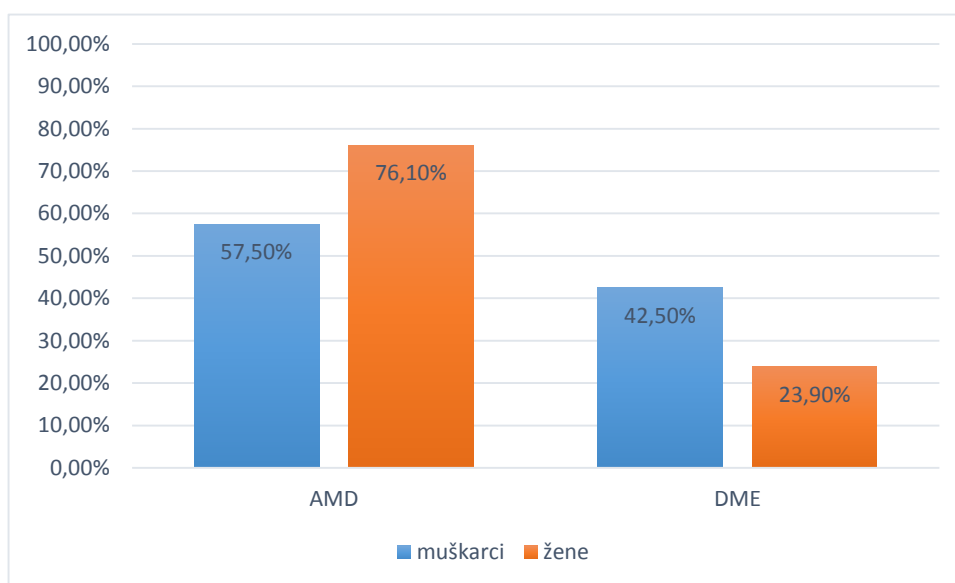
interkvartilni raspon kao pokazatelj disperzije. Normalnost razdiobe ispitala se Kolmogorov-Smirnov testom. Povezanost među kvalitativnim varijablama ispitala se  $\chi^2$  testom, dok se povezanost među numeričkim vrijednostima ispitala korelacijom. Trajanje CV kroz vrijeme se ispituje linearnim trend modelom. Analiza je rađena u statističkom softwreu SPSS 25 (proizvođač IBM), dok se statistička značajnost određivala uz graničnu P vrijednost  $<0,05$ .

#### **4. RESULTATI**

Od 172 bolesnika uključena u ovu retrospektivnu studiju, sudjelovalo je 80 muškaraca i 92 žene (Slika 6). Od 80 muškaraca uključenih u studiju njih 46 (57.50%) imalo je dijagnozu AMD, a 34 (42.50%) imalo dijagnozu DME. Od 92 žene uključene u studiju njih 70 (76.10%) imalo je dijagnozu AMD, a 22 (23.90%) su imale dijagnozu DME (Slika 7.). Rezultati pokazuju da se AMD za razliku od DME češće dijagnosticira i kod muškaraca i kod žena te je AMD dijagnoza bila učestalija kod žena u odnosu na muškarce, te je povezanost između dijagnoze i spola utvrđena ( $\chi^2=6,73$ ;  $P=0,009$ ).

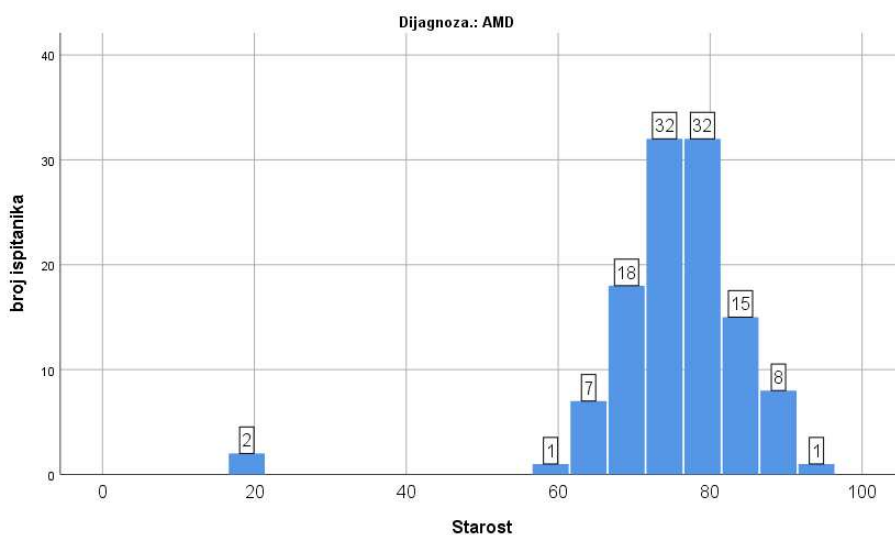


**Slika 6.** Raspodjela ispitanika prema spolu, broj ispitanika (N).

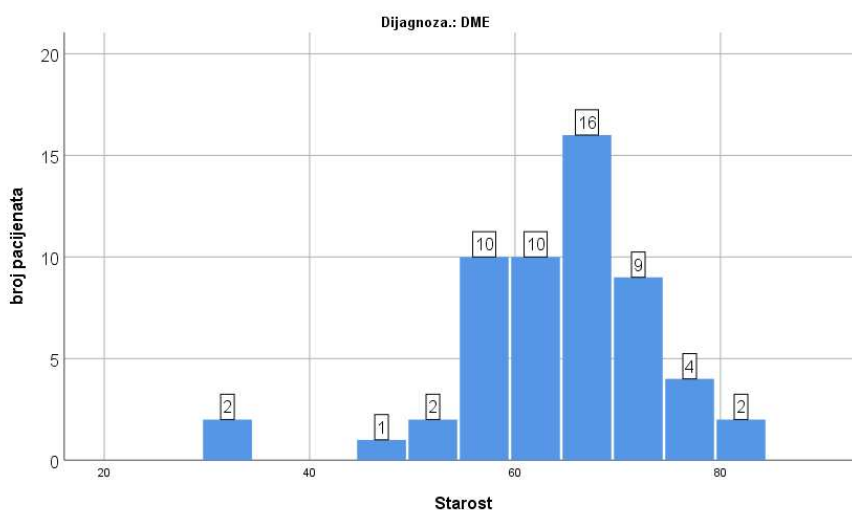


**Slika 7.** Raspodjela ispitanika prema spolu i dijagnozi (AMD=Age-related Macular Degeneration, DME=Diabetic Macular Edema)

Srednja vrijednost starosne dobi promatranih bolesnika s dijagnozom AMD bila je 76 godina (IQR=72,00-80,75) godina (Slika 8.). Srednja vrijednost starosne dobi bolesnika s DME dijagnozom bila je 66 godina (IQR=59,00-70,00) (Slika 9.) Dakle, bolesnici s AMD dijagnozom imaju za 10 godina veću starosnu dob u odnosu na bolesnike s DME ( $Z=7,47$ ;  $P<0,001$ ).



**Slika 8.** Raspodjela ispitanika s dijagnozom AMD prema dobi.



**Slika 9.** Raspodjela ispitanika s dijagnozom DME prema dobi.



U prosjeku je došlo do smanjenja vrijednosti CST (-34,91  $\mu\text{m}$ ), T-max (-81,12  $\mu\text{m}$ ), CV (-0,48  $\mu\text{m}$ ) i CAT (-13,52  $\mu\text{m}$ ) nakon terapije kod bolesnika s AMD. Broj dana čekanja do početka terapije bio je u prosjeku 74,28 dana, sa rasponom vrijednosti od 0 do 219 dana (Tablica 1.)

**Tablica 1.** Deskriptivna statistika OCT nalaza bolesnika s AMD dijagnozom

	<b>Prosjek</b>	<b>Std. dev.</b>	<b>Medijan</b>	<b>IQR</b>	<b>Minimum</b>	<b>Maksimum</b>
$\Delta\text{CST}$	-34,91	101,12	-26,00	(-81,00-14,00)	-411,00	275,00
$\Delta\text{Tmax}$	-81,12	108,12	-55,00	(-137,00--8,50)	-444,00	126,00
$\Delta\text{CV}$	-0,48	1,41	-0,30	(-0,90-0,10)	-5,10	4,30
$\Delta\text{CAT}$	-13,52	38,96	-9,00	(-25,00-2,00)	-143,00	118,00
dani čekanja.	74,28	52,72	71,00	(26,00-113,50)	0,00	219,00

U prosjeku je došlo do smanjenja vrijednosti CST (-38,18  $\mu\text{m}$ ), T-max (-54,71  $\mu\text{m}$ ), CV (-0,61  $\mu\text{m}$ ) i CAT (-11,07  $\mu\text{m}$ ) nakon terapije kod bolesnika s DME. Dani čekanja bili su u prosjeku 79,98 dana s rasponom vrijednosti od 0 do 183 dana (Tablica 2.).

**Tablica 2.** Deskriptivna statistika OCT nalaza bolesnika s DME dijagnozom

	<b>Prosjek</b>	<b>Std. dev.</b>	<b>Medijan</b>	<b>IQR</b>	<b>Minimum</b>	<b>Maksimum</b>
$\Delta\text{CST}$	-38,18	106,77	-31,50	(-116,00-13,00)	-226,00	313,00
$\Delta\text{Tmax}$	-54,71	85,91	-47,00	(-111,50-7,00)	-289,00	140,00
$\Delta\text{CV}$	-0,61	1,97	-0,40	(-0,90-0,30)	-12,50	1,80
$\Delta\text{CAT}$	-11,07	31,95	-10,50	(-24,50-8,00)	-115,00	52,00
dani čekanja	79,98	48,85	84,50	(50,50-116,50)	0,00	183,00

Vremenski interval nije u korelaciji sa ishodom liječenja kod bolesnika s AMD ( $P>0,050$ ) (Tablica 3.).

**Tablica 3.** Korelacija promjene OCT nalaza u periodu čekanja bolesnika s AMD dijagnozom

	$\Delta$ CST	$\Delta$ Tmax	$\Delta$ CV	$\Delta$ CAT
Vremenski				
Interval	0,02	0,09	0,04	0,05
P	0,397	0,161	0,346	0,289

Utvrđena je povezanost između vremenskog intervala i analiziranih vrijednosti kod bolesnika s DME: CST ( $r=0,23$ ;  $P=0,047$ ), CV ( $r=0,30$ ;  $P=0,014$ ), CAT ( $r=0,245$ ;  $P=0,035$ ). Bolesniku s DME koji čeka terapiju, svakim novim danom čekanja dolazi do pogoršanja u OCT analiziranim vrijednostima tj. dolazi do povećanja CST, CV i CAT vrijednosti. (Tablica 4.).

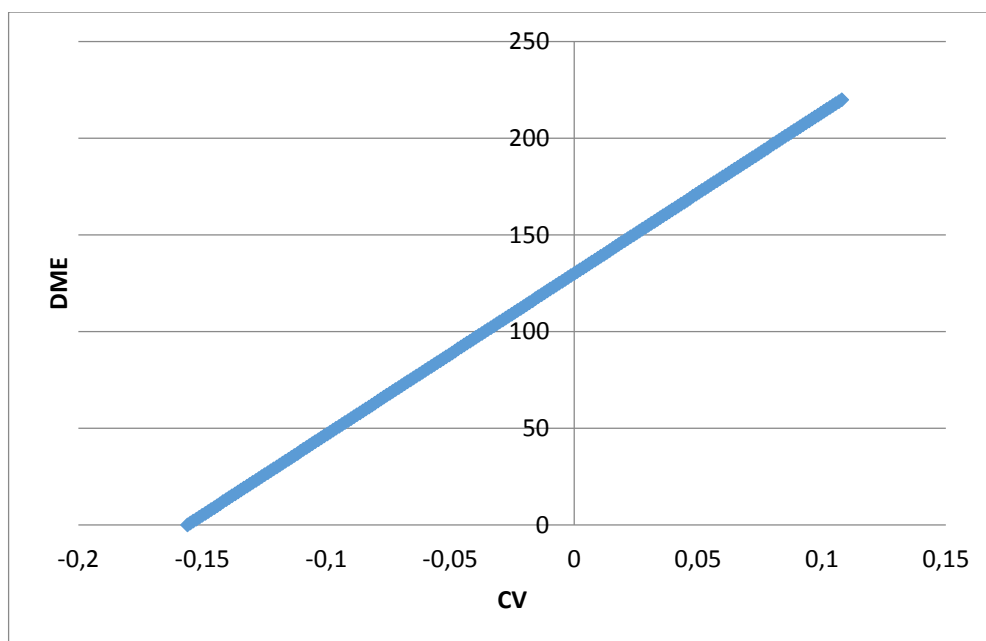
**Tablica 4.** Korelacija promjene OCT nalaza u periodu čekanja bolesnika s DME dijagnozom

	$\Delta$ CST	$\Delta$ Tmax	$\Delta$ CV	$\Delta$ CAT
dani čekanja	0,23	0,09	0,30	0,24
P	0,047	0,246	0,014	0,035

Ukoliko bolesnik primi lijek u nultom danu očekuje se smanjenje vrijednosti CV za 1,57 ( $P=0,002$ ). Svakim danom vremenskog intervala između indiciranja i primjene anti-VEGF terapije dolazi do povećanja vrijednosti CV-a za 0,012 ( $P=0,027$ ) (Tablica 5.). Prema procijenjenom modelu bolesnici koji dobiju terapiju unutar 130 dana bilježe smanjenje vrijednosti, dok kod duljeg čekanja bilježe povećanje vrijednosti CV (Slika 10.).

**Tablica 5.** Funkcija preživljenja-CV DME

	<b>beta</b>	<b>Std.Err. - of b</b>	<b>t(54)</b>	<b>P</b>
<b>Početna reakcija</b>	-1,567	0,49	3,20	0,002
<b>Interval</b>	0,012	0,01	2,27	0,027



**Slika 10.** Krivulja preživljenja-CV DME. ( $Y_{os}$ = dani čekanja na terapiju bolesnika s DME dijagnozom, DME-Diabetic Macular Edema).

## **5. RASPRAVA**

Rezultati naše retrospektivne studije pokazuju da je došlo do smanjenja analiziranih vrijednosti (CST, Tmax, CV, CAT) i kod bolesnika sa senilnom makularnom degeneracijom i dijabetičnim makularnim edemom. Utvrđena je povezanost između vremenskog intervala i CST, CV i CAT vrijednosti kod bolesnika s dijabetičnim makularnim edemom. Povezanosti su pozitivne i statistički značajne, odnosno povećanje vremenskog intervala između indikacije i primjene anti-VEGF terapije dovodi do povećanja CST, CV i CAT u bolesnika s dijabetičnim makularnim edemom. Kod bolesnika sa senilnom makularnom degeneracijom vremenski interval nije u korelaciji sa ishodom liječenja.

Samim procesom starenja dolazi do promjena na oku, odnosno do propadanja svih njegovih dijelova pa tako i mrežnice. To dovodi do slabljenja mnogih vidnih funkcija što se bitno odražava na kvalitetu života. Osim promjena na oku koje dolaze s godinama, kvalitetu uvelike narušavaju i retinološke bolesti čija je incidencija sve veća s obzirom da se posljednjih godina povećava udio starog stanovništva. Među retinološkim bolestima koje narušavaju vid i dovode do sljepoće senilna makularna degeneracija i dijabetični makularni edem se izdvajaju kao najčešće te ih je potrebno adekvatno liječiti. Proučavajući patogenezu navedenih bolesti otkrilo se da VEGF ima važnu ulogu, što je otvorilo nove terapijske mogućnosti. Uvođenjem intravitrealne terapije anti-VEGF lijekovima došlo je do revolucije u liječenju obiju bolesti. Kako je velik udio starog stanovništva te ujedno tako i retinoloških bolesti, potreba za anti-VEGF terapijom je u porastu što predstavlja teret za javno zdravstveni sustav i teži pristup oboljelih terapiji (5).

Zetterberg (44) u svojoj metaanalizi navodi da su podatci o spolnim razlikama za AMD kontradiktorni, iako neke studije također ukazuju na povećanu prevalenciju AMD kod žena te da dijabetična retinopatija pokazuje povećanu prevalenciju kod muškaraca (45).

Naše istraživanje je pokazalo da je mjesec dana nakon primitka terapije u prosjeku došlo do smanjenja vrijednosti CST, T-max, CV i CAT kod bolesnika s AMD. Sličnu restrospektivnu studiju su proveli Rich i sur. u kojoj su uključili 53 oka u 50 bolesnika s AMD dijagnozom. Bolesnici su primali intravitrealno bevacizumab od svibnja do kolovoza 2005. godine, prosječan broj injekcija je bio 2,3 do maksimalno 4. Vidna oštrina i središnja debljina mrežnice na OCT nalazu su se mjerile prije terapije i nakon terapije bevacizumabom te su rezultati pokazali poboljšanje vidne oštrine dok se prosječna središnja debljina mrežnice smanjila. Rich i sur. smatraju da se off-label intravitrealna terapija bevacizumabom za neovaskularni AMD dobro tolerirala tijekom 3 mjeseca sa statistički značajnim poboljšanjima vidne oštrine i OCT nalaza mrežnice. Dugoročna sigurnost i učinkovitost intravitrealnog bevacizumaba ostaje

nepoznata, ali ovi kratkoročni rezultati sugeriraju da je intravitrealni bevacizumab možda najisplativija terapija za liječenje neovaskularnog AMD-a (46).

Prema rezultatima našeg istraživanja bolesnicima s AMD-om dani čekanja bili su u prosjeku 74,28 dana, s rasponom vrijednosti od 0 do 219 dana. Rezultati su pokazali da vremenski interval nije bio u korelaciji s ishodom liječenja kod bolesnika s AMD-om. Vrijeme čekanja od indikacije do primjene anti-VEGF terapije nije utjecalo na učinkovitost terapije bolesnicima s dijagnozom AMD u našem istraživanju. Za bolesnike s DME rezultati naše studije pokazuju da je u prosjeku došlo do smanjenja vrijednosti CST, T-max, CV i CAT nakon terapije. U istraživanju kojeg su proveli Małgorzata i suradnici, smanjenje makularnog edema u DME nakon svake injekcije od ukupno 3 injekcije bevacizumaba dovelo je do smanjenja vrijednosti u OCT nalazu nakon svake injekcije, ali te vrijednosti nisu bile statistički značajne (47).

Prema rezultatima našeg istraživanja bolesnicima s DME dani čekanja bili su u prosjeku 79,98 dana sa rasponom vrijednosti od 0 do 183 dana. Utvrđena je povezanost između vremenskog intervala i CST, CV i CAT vrijednosti kod bolesnika s dijagnozom DME te je povećanje vremenskog intervala između indikacije i primjene anti-VEGF terapije dovelo do povećanja CST, CV i CAT u bolesnika s DME. Stoga se može zaključiti da je kod bolesnika s DME važno na vrijeme djelovati s intravitrealnom terapijom.

Rezultati našeg istraživanja pokazali su da u bolesnika koji imaju DME i indicirana im je anti-VEGF terapija koju ako prime odmah prilikom indikacije očekujemo smanjenje vrijednosti CV. Kada terapija nije bila primijenjena odmah i ukoliko dolazi do vremenskog odmaka između indikacije i primitka anti-VEGF terapije svakim danom vremenskog intervala došlo je do povećanja vrijednosti CV-a. Prema rezultatima našeg istraživanja bolesnici s dijagnozom DME bi trebali primiti terapiju unutar prvih 130 dana od indikacije da bi bila učinkovita i da bi došlo do smanjenja vrijednosti CV. Prilikom duljeg čekanja od 130 dana na anti-VEGF terapiju od indikacije, terapija više nije bila učinkovita te je došlo do povećanja vrijednosti CV.

Pretraživanjem dostupnih medicinskih baza podataka nisam pronašla studije koje istražuju povezanost učinkovitosti anti-VEGF terapije i vremenskog intervala između indikacije do primitka terapije pa nije moguće napraviti usporedbu rezultata s drugim istraživanjima. Nedostatak ovog istraživanja je i retrospektivna struktura studije, mali broj

ispitanika i kratkoročno praćenje učinkovitosti terapije. Također, nismo pratili vidnu oštrinu bolesnika koja usko korelira s količinom edema u makuli, a i mogla bi nam dati još jedan podatak o učinkovitosti terapije.

## **6. ZAKLJUČCI**



1. Došlo je do smanjenja analiziranih vrijednosti: CST (Central Subfield Thickness), Tmax (Central maximum Thickness), CV (Cube Volume), CAT (Central Average Thickness) u OCT nalazu.
2. Između vremenskog intervala od indikacije do primjene intravitrealne injekcije bevacizumaba i analiziranih vrijednosti  $\Delta$ CST, Tmax,  $\Delta$ CV i  $\Delta$ CAT kod bolesnika s AMD-om nije pronađena korelacija.
3. Pronađena je pozitivna i značajna korelacija između vremenskog intervala od indikacije do primjene intravitrealne injekcije bevacizumaba i analiziranih vrijednosti u OCT nalazu kod bolesnika s DME.
4. Kod bolesnika s DME utvrđena je učinkovitost terapije kod primjene unutar 130 dana od indikacije.

## **7. POPIS CITIRANE LITERATURE**

1. Rajavi Z, Safi S, Nikkhah H, Karimi S, Ahmadi H, Azarmina M i sur. Intravitreal injection of anti-vascular endothelial growth factor agents for ocular vascular diseases: Clinical practice guideline. *Journal of Ophthalmic and Vision Research* [Internet]. 2018;13(2):158.
2. Brand C. Management of retinal vascular diseases: a patient-centric approach. *Eye*. 2012;26(S2):S1-S16.
3. Yorston D. Anti-VEGF drugs in the prevention of blindness. *Community Eye Health*. 2014;27(87):44-6.
4. Papavasileiou E. Role of Anti-VEGF in Diabetic Macular Edema. *Journal of Endocrinology and Diabetes*. 2015;2(1):4.
5. Pożarowska D, Pożarowski P. The era of anti-vascular endothelial growth factor (VEGF) drugs in ophthalmology, VEGF and anti-VEGF therapy. *Central European Journal of Immunology*. 2016;3:311-6.
6. Krmpotić-Nemanić J, Marušić A. *Anatomija čovjeka*. 2. izdanje. Zagreb: Medicinska naklada; 2004. str. 530-5.
7. Ivanišević M. i sur. *Oftalmologija*. Split: Redak; 2015. str.15-20, 153-72.
8. Ambati J, Fowler B. Mechanisms of Age-Related Macular Degeneration. *Neuron*. 2012;75(1):26-39.
9. Age-Related Macular Degeneration: New Paradigms for Treatment and Management of AMD. *Oxidative Medicine and Cellular Longevity*. 2018;2018(8374647).
10. Shibuya M. Vascular endothelial growth factor and its receptor system: physiological functions in angiogenesis and pathological roles in various diseases. *Journal of Biochemistry*. 2012;153(1):13-9.
11. Bellezza I. Oxidative Stress in Age-Related Macular Degeneration: Nrf2 as Therapeutic Target. *Frontiers in Pharmacology*. 2018;9.
12. Telegina D, Kozhevnikova O, Kolosova N. Changes in Retinal Glial Cells with Age and during Development of Age-Related Macular Degeneration. *Biochemistry (Moscow)*. 2018;83(9):1009-17.
13. Cook H, Patel P, Tufail A. Age-related macular degeneration: diagnosis and management. *British Medical Bulletin*. 2008;85(1):127-49.
14. Lim J. Age-related macular degeneration. 2nd ed. New York: Informa Healthcare USA, Inc.; 2008. str.167-72,177-83.

15. Boyd S, Girach A, Pelayes D i sur. Diagnosis and Treatment of Diabetic Retinopathy. English edition. 2010. Panama. For Jaypee - Highlights Medical Publishers, Inc. str. 1-29.
16. La Spina C, Benedetto U, Battaglia Parodi M, Coscas G, Bandello F. Practical Management of Retinal Vein Occlusions. *Ophthalmology and Therapy*. 2012;1(1):3.
17. Bucciarelli P, Passamonti SM, Gianniello F, Artoni A, Martinelli I. Thrombophilic and cardiovascular risk factors for retinal vein occlusion. *Eur J Intern Med*. 2017;44:44-8.
18. Ponto KA, Elbaz H, Peto T i sur. Prevalence and risk factors of retinal vein occlusion: the Gutenberg Health Study. *J Thromb Haemost*. 2015;13(7):1254-63.
19. Kim L, D'Amore P. A Brief History of Anti-VEGF for the Treatment of Ocular Angiogenesis. *The American Journal of Pathology*. 2012;181(2):376-9.
20. Nguyen Q, Rodrigues E, Farah M, Mieler W. *Retinal Pharmacotherapy*. 1st edition. Saunders Elsevier 2010. str. 97-8.
21. Keane P, Sadda S. Development of Anti-VEGF Therapies for Intraocular Use: A Guide for Clinicians. *Journal of Ophthalmology*. 2011;(2012):1-13.
22. Ferrara N. VEGF and Intraocular Neovascularization: From Discovery to Therapy. *Transl Vis Sci Technol*. 2016 Mar 11;5(2):10.
23. Miller J. VEGF: From Discovery to Therapy: The Champalimaud Award Lecture. *Translational vision science & technology*. 2016;5(2):9.
24. Murakami M, Simons M. Fibroblast growth factor regulation of neovascularization. *Curr Opin Hematol*. 2008 May;15(3):215-20.
25. Lee JH, Canny MD, De Erkenez A, Krilleke D, Ng YS, Shima DT i sur. A therapeutic aptamer inhibits angiogenesis by specifically targeting the heparin binding domain of VEGF165. *Proc Natl Acad Sci U*. 2005;102(52):18902-7.
26. Rich RM, Rosenfeld PJ, Puliafito CA, Dubovy SR, Davis JL, Flynn HW Jri sur. Short-term safety and efficacy of intravitreal bevacizumab (Avastin) for neovascular age-related macular degeneration. *Retina*. 2006;26(5):495-511.
27. Strickler JH, Hurwitz HI. Bevacizumab-based therapies in the first-line treatment of metastatic colorectal cancer. *Oncologist*. 2012;17(4):513-24.
28. Rosenfeld PJ, Brown DM, Heier JS, et al. Ranibizumab for neovascular age-related macular degeneration. *N Engl J Med*. 2006;355(14):1419-31.
29. Brown DM, Michels M, Kaiser PK i sur. Ranibizumab versus verteporfin photodynamic therapy for neovascular age-related macular degeneration: Two-year results of the ANCHOR study. *Ophthalmology*. 2009;116(1):57.

30. Cornel S, Adriana ID, Mihaela TC, Speranta S, Algerino S, Mehdi B i sur. Anti-vascular endothelial growth factor indications in ocular disease. *Rom J Ophthalmol*. 2015 Oct-Dec;59(4):235-42.
31. Lanzetta P, Loewenstein A. Fundamental principles of an anti-VEGF treatment regimen: optimal application of intravitreal anti-vascular endothelial growth factor therapy of macular diseases. *Springer Open Choice- Graefe`s Archive FOR Clinical AND Experimental Ophthalmology*. 2017;255(7): 1259–73.
32. Schmidt-Erfurth U, Eldem B, Guymer R i sur. Efficacy and safety of monthly versus quarterly ranibizumab treatment in neovascular age-related macular degeneration: the EXCITE study. *Ophthalmology*. 2011;118(5):831-9.
33. Aref AA. Management of immediate and sustained intraocular pressure rise associated with intravitreal anti-vascular endothelial growth factor injection therapy. *Curr Opin Ophthalmol*. 2012;23:105–10.
34. SooHoo JR, Seibold LK, Kahook MY. The link between intravitreal anti-vascular endothelial growth factor injections and glaucoma. *Curr Opin Ophthalmol*. 2014;25(2):127-33.
35. Sulaiman RS, Kadmiel M, Cidlowski JA. Glucocorticoid receptor signaling in the eye. *Department of Health & Human Services – USA*. 2018;133:60-6.
36. Sarao V, Veritti D, Boscia F, Lanzetta P. Intravitreal Steroids for the Treatment of Retinal Diseases. *The Scientific World Journal*. 2014;2014:989501.
37. Shikari H, Samant PM. Intravitreal injections: A review of pharmacological agents and techniques. *Journal of Clinical Ophthalmology and Research* 2016;4:51-9.
38. O'Neill D, Gregson R, McHugh D. Current uses of ophthalmic lasers. *British Medical Journal (BMJ)*. 1992;304(6835):1161-5.
39. Lock JH, Fong KC. Retinal laser photocoagulation. *The Medical journal of Malaysia*. 2010;65(1):88- 95.
40. Blumenkranz MS. The evolution of laser therapy in ophthalmology: a perspective on the interactions between photons, patients, physicians, and physicists: the LXX Edward Jackson Memorial Lecture. *American Journal of Ophthalmology*. 2014;158(1):12-25.
41. Al-Torbak AA. Photodynamic Therapy with Verteporfin for Corneal Neovascularization. *Middle East African Journal of Ophthalmology*. 2012;19(2):185-9.
42. Newman DK. Photodynamic therapy: current role in the treatment of chorioretinal conditions. *Eye*. 2016;30:202-10.

43. Brown DM, Kaiser PK, Michels M, et al. Ranibizumab versus verteporfin for neovascular age-related macular degeneration. *N Engl J Med.* 2006;355(14):1432-44.
44. Zetterberg M. Age-related Eye Disease and Gender. *Maturitas.* 2016;83:19-26.
45. Flaxman SR, Bourne RRA, Resnikoff S i sur. Global causes of blindness and distance vision impairment 1990-2020: a systematic review and meta-analysis. *Lancet Glob Health.* 2017;5(12):1221-34.
46. Rich RM, Rosenfeld PJ, Puliafito CA, Dubovy SR, Davis JL, Flynn HW i sur. Short-term safety and efficacy of intravitreal bevacizumab (Avastin) for neovascular age-related macular degeneration. *Retina.* 2006;26(5):495-511.
47. Małgorzata W, Diana D, Agnieszka B, Zofia M. Bevacizumab intravitreal injections in the treatment of diabetic macular oedema. *Klin Oczna.* 2013;115(1):15-9.

## **8. SAŽETAK**

**Cilj istraživanja:** Utvrditi koliko vremenski interval između indikacije i primjene anti-VEGF terapije utječe na ishod liječenja na Klinici za očne bolesti u Kliničkom bolničkom centru Split.

**Ispitanici i metode:** Provedeno je retrospektivno istraživanje koje je uključivalo ukupno 172 bolesnika koji su primili intravitrealno bevacizumab. 116 bolesnika je liječeno zbog AMD te 56 zbog DME. Period obuhvata studije je od ožujka 2016. do studenog 2019. Istraživanje je provedeno na Klinici za očne bolesti KBC-a Split. Bolesnici su bili liječeni s tri doze bevacizumaba svakih mjesec dana uz kontrolu mjesec dana nakon primitka zadnje doze lijeka. OCT nalaz (analizirane vrijednosti: CST, Tmax, CV i CAT) je napravljen kod postavljanja indikacije i nakon liječenja.

**Rezultati:** Rezultati naše retrospektivne studije pokazuju da je došlo do smanjenja analiziranih vrijednosti (CST, Tmax, CV, CAT) i kod bolesnika s AMD i DME dijagnozom. U prosjeku je smanjenje vrijednosti nakon terapije CST (-34,91  $\mu\text{m}$ ), T-max (-81,12  $\mu\text{m}$ ), CV (-0,48  $\mu\text{m}$ ) i CAT (-13,52  $\mu\text{m}$ ) kod bolesnika s AMD, a kod bolesnika s DME u prosjeku je smanjenje vrijednosti CST (-38,18  $\mu\text{m}$ ), T-max (-54,71  $\mu\text{m}$ ), CV (-0,61  $\mu\text{m}$ ) i CAT (-11,07  $\mu\text{m}$ ). Utvrđena je povezanost između vremenskog intervala i CST, CV i CAT vrijednosti kod bolesnika s dijagnozom DME, povećanje vremenskog intervala između indikacije i primjene anti-VEGF terapije dovodi do povećanja CST, CV i CAT u bolesnika s DME. Kod bolesnika s AMD vremenski interval nije bio u korelaciji s ishodom liječenja: CST ( $r=0.02$ ;  $P=0.397$ ), Tmax ( $r=0.09$ ;  $P=0.161$ ), CV ( $r=0,04$ ;  $P=0,346$ ), CAT ( $r=0,05$ ;  $P=0,289$ ). Kod bolesnika s DME utvrđena je učinkovitost terapije kod primjene unutar 130 dana od indikacije.

**Zaključci:** Tromjesečna intravitrealna injekcija bevacizumaba dovodi do poboljšanja u analiziranim vrijednostima OCT nalaza bolesnika sa dijagnozom senilne makularne degeneracije i dijabetičnog makularnog edema. Također, bolesnicima s DME dijagnozom važno je pravovremeno primijeniti anti-VEGF terapiju te je učinkovitost veća ukoliko je terapija primijenjena unutar 130 dana od indikacije. Kod bolesnika s AMD vremenski interval nije bio u korelaciji s ishodom liječenja.



## **9. SUMMARY**

**Objectives:** The aim of this study was to determine the impact of intravitreal injection timing (i.e. the time interval from indication to application of anti-VEGF therapy) on treatment outcome at the Department of Ophthalmology, University Hospital Centre Split.

**Subjects and Methods:** A retrospective study involving 172 patients who received intravitreal bevacizumab was performed. 116 patients were treated for AMD and 56 were treated for DME. Patients were treated between March 2016 and November 2019 at the Department of Ophthalmology, University Hospital Centre Split. Patients were treated with three (3) monthly doses of bevacizumab and follow-up was scheduled a month after receiving the last dose. OCT parameters analysed (CST, Tmax, CV and CAT) before and after therapy.

**Results:** The results of our retrospective study has shown decline in CST, Tmax, CV and CAT values for both, AMD and DME patients. On average, there was a decline in values of CST (-34,91  $\mu\text{m}$ ), T-max (-81,12  $\mu\text{m}$ ), CV (-0,48  $\mu\text{m}$ ) and CAT (-13,52  $\mu\text{m}$ ) for AMD patients and for DME patients average decline was for CST (-38.18  $\mu\text{m}$ ), T-max (-54.71  $\mu\text{m}$ ), CV (-0.61  $\mu\text{m}$ ) and CAT (-11.07  $\mu\text{m}$ ). Significant correlation between time interval and CST, CV and CAT values was found in DME patients, increasing the time interval between indication and application of anti-VEGF therapy leads to CST, CV, and CAT increase in patients with DME. The intravitreal injection timing is not in a significant correlation with the treatment outcome for AMD patients: CST ( $r=0.02$ ;  $P=0.397$ ), Tmax ( $r=0.09$ ;  $P=0.161$ ), CV ( $r=0,04$ ;  $P=0,346$ ), CAT ( $r=0,05$ ;  $P=0,289$ ). In patients with DME, the efficacy of the therapy is confirmed if applied within 130 days after indication.

**Conclusions:** Three-month intravitreal injection of bevacizumab leads to an improvement of the analyzed OCT values in all patients. Also, for patients with DME diagnosis is important to apply timely anti-VEGF therapy and efficacy is higher if therapy is applied within 130 days after indication. The intravitreal injection timing wasn't in a significant correlation with the treatment outcome for AMD patients.

## **10. ŽIVOTOPIS**

## OSOBNI PODATCI

Ime i prezime: Anđela Milardović

Datum i mjesto rođenja: 27. lipnja 1995. godine, Sinj, Hrvatska

Državljanstvo: Hrvatsko

Adresa stanovanja: Glavice 514, 21230 Sinj, Hrvatska

Telefon: +385955694203

E-adresa: angie.milardovic95@gmail.com

## OBRAZOVANJE:

2002.-2010. Osnovna škola Ivana Mažuranića Han

2010.-2014. Franjevačka klasična gimnazija u Sinju, jezični smjer

2014.-2020. Medicinski fakultet Sveučilišta u Splitu, smjer doktor medicine

## ZNANJA I VJEŠTINE

Strani jezici: engleski, njemački