

Usporedba uspjeha liječenja prijeloma dijafize tibije intramedularnom fiksacijom i MIPO tehnikom

Turić, Ante

Master's thesis / Diplomski rad

2017

Degree Grantor / Ustanova koja je dodijelila akademski / stručni stupanj: **University of Split, School of Medicine / Sveučilište u Splitu, Medicinski fakultet**

Permanent link / Trajna poveznica: <https://um.nsk.hr/um:nbn:hr:171:765642>

Rights / Prava: [In copyright](#)/[Zaštićeno autorskim pravom.](#)

Download date / Datum preuzimanja: **2024-11-02**



Repository / Repozitorij:

[MEFST Repository](#)



SVEUČILIŠTE U SPLITU
MEDICINSKI FAKULTET

Ante Turić

USPOREDBA USPJEHA LIJEČENJA PRIJELOMA DIJAFIZE TIBIJE
INTRAMEDULARNOM FIKSACIJOM I MIPO TEHNIKOM

Diplomski rad

Akadska godina:

2016./2017.

Mentor:

Prof. dr. sc. Vladimir Boschi, dr. med.

Split, rujan 2017.

SVEUČILIŠTE U SPLITU
MEDICINSKI FAKULTET

Ante Turić

USPOREDBA USPJEHA LIJEČENJA PRIJELOMA DIJAFIZE TIBIJE
INTRAMEDULARNOM FIKSACIJOM I MIPO TEHNIKOM

Diplomski rad

Akadska godina:

2016./2017.

Mentor:

Prof. dr. sc. Vladimir Boschi, dr. med.

Split, rujan 2017.

SADRŽAJ

1. UVOD	1
1.1. Anatomija	2
1.2. Epidemiologija i etiologija prijeloma dijafize tibije	4
1.3. Klinička slika i dijagnostika	4
1.4. Podjela prijeloma	4
1.4.1. AO klasifikacija	5
1.4.2. Klasifikacija po Tscherneu	6
1.4.3. Gustillo - Anderson	6
1.5. Liječenje	7
1.5.1. Intramedularna fiksacija	7
1.5.2. MIPO tehnika	13
2. CILJ ISTRAŽIVANJA	19
2.1. Cilj istraživanja	20
2.2. Hipoteza	20
3. MATERIJALI I METODE	21
3.1. Opis istraživanja i kriteriji uključenja i isključenja	22
3.2. Subjekti i parametri istraživanja	23
3.3. Statistička obrada podataka	24
4. REZULTATI	25
4.1. Infekcije i druge intraoperativne ili postoperativne komplikacije	26
4.2. Vrijeme zračenja	26
4.3. Trajanje operacijskog zahvata	27
4.4. Vrijeme cijeljenja	28

5. RASPRAVA.....	29
6. ZAKLJUČCI.....	32
7. POPIS CITIRANE LITERATURE.....	34
8. SAŽETAK.....	37
9. SUMMARY.....	39
10. ŽIVOTOPIS.....	41

Zahvaljujem se svom mentoru prof. dr. sc. Vladimiru Boschuu, dr. med. na svojoj pomoći, susretljivosti i strpljenju koje mi je ukazao prilikom izrade ovog diplomskog rada.

Također se zahvaljujem svojim roditeljima na neizmjerljivoj ljubavi i potpori tijekom cijelog školovanja i na svemu što su učinili za mene.

Veliko hvala supruzi Josipi i kćerima Tei i Tini što su mi studentske dane učinili ljepšima i veselijima, što su ljubavlju i nesebičnošću uljepšale moj život.

Hvala mojim prijateljima i kolegama na svim lijepim trenucima koje smo doživjeli tokom ovih 8 godina napornog rada na fakultetu i izvan njega.

1. UVOD

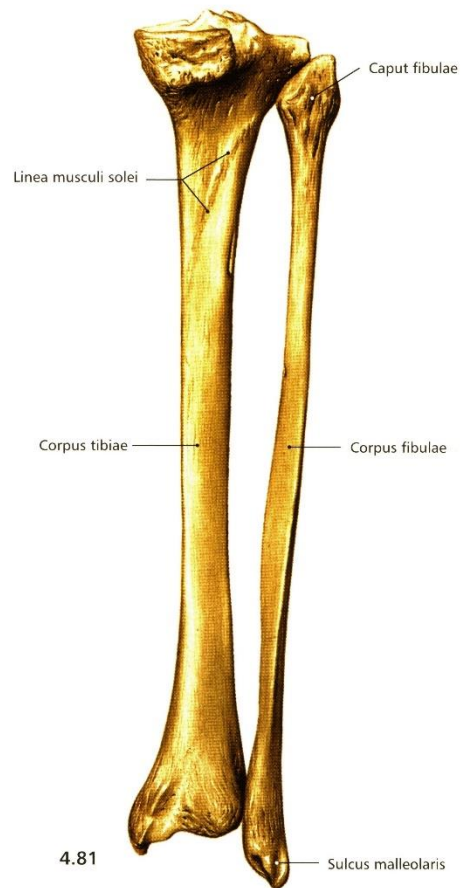
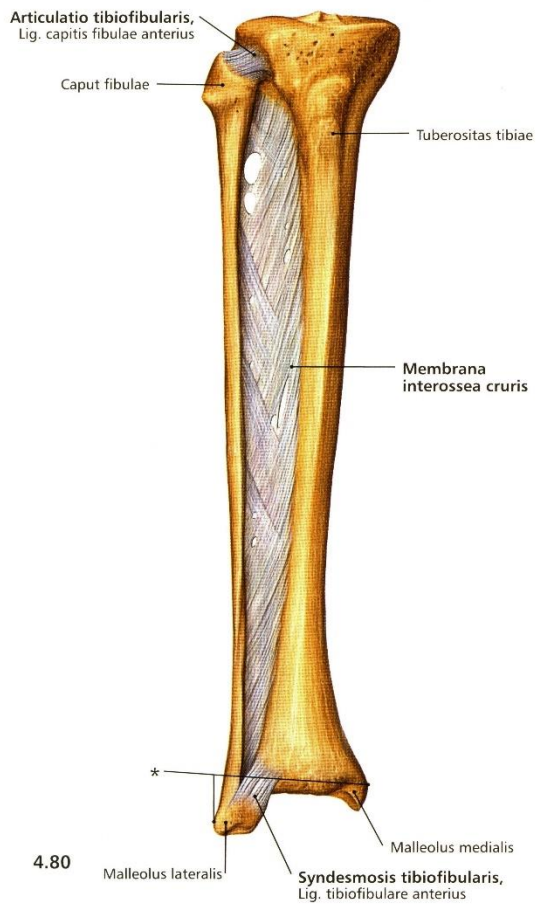
1.1. Anatomija

Tibia, goljenična kost, ima trup i dva kraja, proksimalni i distalni. Gornji kraj tibije deblji je nego donji i na kraju nosi dva zglobna čvora: medijalni (*condylus medialis*) i lateralni (*condylus lateralis*). Na čvorovima je po jedna zglobna ploha (*facies articularis superior*). Na donjoj strani lateralnog kondila nalazi se mala jajolika zglobna ploha (*facies articularis fibularis*) za gornji kraj lisne kosti. Trup tibije (*corpus tibiae*) je trokutast i ima tri strane i tri ruba (1).

Lateralna strana (*facies lateralis*) i stražnja strana (*facies posterior*) pokrivena su mišićima. Na gornjem dijelu stražnje strane se nalazi kosa crta, *linea musculi solei*, na koju se hvata *m. soleus*. Ispod te crte nalazi se hranidbeni otvor. Krvna opskrba tibije razmjerno je slaba, tako da i prijelomi bez pomaka ulomaka trebaju i do 6 mjeseci do potpunog cijeljenja. Oštećenje hranidbenog kanala ispod crte *m. solei* kod prijeloma kosti još više otežava cijeljenje. Medijalna strana (*facies medialis*) pokrivena je samo kožom (1).

Prednji rub tibije (*margo anterior*) nalazi se sprijeda pod kožom, oštar je i zavijen poput izduženog slova S. Gornji konkavitet ruba okrenut je lateralno, a donji medijalno. U proksimalnom se dijelu prednji rub proširuje u vrlo izbočenu hrapavost, *tuberositas tibiae*, na koju se hvata *ligamentum patellae*, donji dio tetive četveroglavog mišića natkoljenice. Medijalni rub (*margo medialis*) dobro je izražen i tup, a lateralni rub (*margo interosseus*) oštar je i služi za hvatište međukoštane opne. Najtanji dio tibije je prelazak iz srednje u donju trećinu dijafize, to je mjesto gdje najčešće nastaju prijelomi (1).

Distalni kraj tibije ima oblik četverostrane piramide. Medijalno ima koštani izdanak – medijalni gležanj (*malleolus medialis*). Lateralna strana gležnja ima zglobnu plohu (*facies articularis malleoli medialis*) za gležanjsku kost (*talus*). Medijalna strana gležnja je hrapava. Na stražnjoj strani gležnja nalazi se brazda (*sulcus malleolaris*) u koju su uložene tetive *m. tibialis posteriora* i *m. fleksor digitorum longusa*. Lateralno od nje nalazi se i druga brazda u koju je uložena tetiva *m. fleksor hallucis longusa*. Na distalnoj je strani zglobna ploha za valjak gležnjske kosti. Na lateralnoj strani distalnoga kraja tibije se nalazi udubina (*incisura fibularis*) u koju se prislanja lisna kost (1).



Slika 1. Anatomija potkoljenice (preuzeto iz Atlasa anatomije čovjeka, Sobotta, 3. hrvatsko izdanje)

1.2. Epidemiologija i etiologija prijeloma dijafize tibije

Prijelomi dijafize tibije nastaju djelovanjem izravne sile na potkoljenu (izravni udarac u sredinu potkoljenice), neizravnim djelovanjem sile u prometnim nezgodama, prilikom bavljenja sportom, pada s visine i nagnječenjem (2).

Najčešći uzrok prijeloma su prometne nesreće i ozljede prilikom bavljenja sportom. Učestalost prijeloma dijafize tibije u razvijenom zapadnom svijetu je u opadanju te pokazuje bimodalnu raspodjelu vezano za spol i dob s unimodalnim vršcima u mlađih muškaraca i starijih žena. Prosječna dob za muškarce je 31 godina, a za žene 54 godine. Vršci pojavnosti su u dobi od 15 - 19 godina kod muškog spola te kod žena starijih od 80 godina. U zapadnim zemljama promijenila se i etiologija prijeloma. U razdoblju od 1988. - 1990. vodeći uzrok prijeloma bile su prometne nesreće s 37,5%, zatim sportske ozljede s 30,9% i pad na ravnome s 17,8%. Dvadeset godina kasnije, u 2007/8. godini vodeći uzrok prijeloma bio je pad na ravnome s 32,8% zatim sportske ozljede s 27,4% i naposljetku prometne nesreće s 20,5% (3,4).

1.3. Klinička slika i dijagnostika










Dijagnoza se postavlja na temelju anamneze i kliničkog pregleda, a potvrđuje se na temelju rendgenskih snimaka cijele potkoljenice s prikazom 2 susjedna zgloba. Anamnestički je bitno utvrditi vrijeme nesreće, jačinu sile i mehanizam ozljede. Kliničkim pregledom utvrđujemo bol u predjelu prijeloma, otok i gubitak funkcije, deformitet i kreptacije kosti. Također je bitno ocijeniti neurovaskularni status uda i stanje mekih tkiva (2).

1.4. Podjela prijeloma

Postoji nekoliko podjela prijeloma dijafize tibije. Najčešće korištena je AO (*Arbeitsgemeinschaft für Osteosynthesefragen*) klasifikacija koja prijelome dijafize dijeli na tri tipa – A, B i C. Svaki od tipova dalje se dijeli u grupe 1, 2 i 3. Navedena podjela odnosi se samo na ozljede kosti i ne uzima u obzir oštećenja okolnog mekog tkiva. Za ozljede mekog tkiva koristi se klasifikacija po Tschernu koja ozljede kod zatvorenih prijeloma razvrstava u 4 tipa, te također ozljede kod otvorenih prijeloma razvrstava u 4 tipa. Za otvorene prijelome također se koristi i klasifikacija po Gustillo – Andersonu (2).

1.4.1. AO klasifikacija

Tip A su jednostavni prijelomi. Grupa A1 su jednostavni spiralni, grupa A2 su jednostavni kosi prijelomi, kod kojih je prijelomna pukotina pod kutom većim od 30° u odnosu na okomitu os tibije, a grupa A3 su jednostavni poprečni prijelomi kod kojih je navedeni kut manji od 30°. Tip B su prijelomi s trokutastim koštanim ulomkom. Grupa B1 su spiralni prijelomi s trokutastim ulomkom, grupa B2 su prijelomi s trokutastim ulomkom nastali savijanjem kosti, a grupa B3 su prijelomi kod kojih je i sam trokutasti ulomak fragmentiran na dva ili više ulomaka. Tip C su složeni prijelomi. Grupa C1 su spiralni složeni prijelomi, grupa C2 je složeni etažni prijelom, a grupa C3 su kominucijski prijelomi (2,5).

Type	Group		
	1	2	3
A Simple	 Spiral	 Oblique	 Transverse
B Wedge	 Spiral	 Bending	 Multifragmentary
C Complex	 Spiral	 Segmental	 Irregular

Slika 2. AO klasifikacija dijafizarnih prijeloma (preuzeto s <https://www2.aofoundation.org>)

1.4.2. Klasifikacija po Tschernu

Klasifikacija po Tschernu ozljede mekog tkiva kod zatvorenih prijeloma razvrstava u 4 tipa. Tip 0 su ozljede kod kojih ne postoji oštećenje mekog tkiva ili je ono zanemarivo. Tip 1 su ozljede kod kojih nalazimo površinske abrazije ili kontuziju uzrokovane pritiskom fragmenta kosti. Tip 2 su ozljede s dubokim oštećenjem tkiva uz okolno nagnječenje kože i mišića. Tip 3 su ozljede s velikim nagnječenjem i nekrozom cijele debljine kože, nagnječenjem mišića uz odljuštenje kože i potkožja od mišićnih ovojnica uz razvoj kompartment sindroma (2,5).

Klasifikacija po Tschernu razvrstava ozljede mekog tkiva i kod otvorenih prijeloma u 4 tipa. Tip 1 su prijelomi kod kojih je cjelovitost kože prekinuta cijelom debljinom, nagnječenja mekih tkiva nema i zagađenje bakterijama je vrlo malo. Kod tipa 2 uz ranu postoji i umjereno nagnječenje kože i mekih tkiva, zagađenje je umjereno, postoji mogućnost nastanka kompartment sindroma. Kod tipa 3 oštećenje mekih tkiva je veliko, uz oštećenje neurovaskularnih struktura i kompromitiranu vitalnost koštanih fragmenata i samog uda uz veliko zagađenje i izvjestan razvoj kompartment sindroma. Kod tipa 4 oštećenje mekih tkiva je vrlo veliko, postoji prekid glavnih krvnih žila, a oštećenje mišića, živaca i kosti je takvo da odgovara poluamputaciji ili amputaciji (2,5).

1.4.3. Gustillo - Anderson

Ta klasifikacija razlikuje 3 stupnja ozljede. Stupanj 1 podrazumijeva otvor na koži manji od 1 cm uz minimalnu ozljedu mišića te poprečni ili kratki kosi prijelom. Stupanj 2 je otvor na koži veći od 1 cm s ekstenzivnim oštećenjem mekog tkiva, otrgnućem ili kožnim reznjem uz umjereno zagađenje rane. Stupanj 3 je ekstenzivno oštećenje mekog tkiva koje uključuje mišiće, kožu te živce i krvne žile. Stupanj zagađenja je velik. Stupanj 3 dijeli se dalje na 3A, 3B i 3C. Ozljede stupnja 3A su ozljede na koži veće od 10 cm s nagnječenim i zagađenim okolnim tkivom gdje izravno zatvaranje rane nije moguće. Stupanj 3B uključuje ranu na koži veću od 10 cm s guljenjem periosta i značajnom kontaminacijom koja se ne može zatvoriti već je potreban transplantat kože. Stupanj 3C su ozljede kod kojih postoji oštećenje vaskularnih struktura koje ugrožava vitalnost uda (2,5).

1.5. Liječenje

Cilj liječenja prijeloma je postizanje cijeljenja kosti, održavanje odgovarajuće duljine uda bez angulacije ili rotacije između ulomaka. Prijelomi dijafize tibije mogu se liječiti konzervativno ili kirurški. Konzervativno liječenje temelji se na načelima *3R* koja je postavio Böhler. To su repozicija ili namještanje koštanih ulomaka u što povoljniji položaj, retencija ili zadržavanje ulomaka u određenom položaju do zacjeljenja prijeloma i rehabilitacija, kako bi se postigla što bolja funkcija uda. Konzervativno se mogu liječiti zatvoreni prijelomi bez pomaka i prijelomi koje smo uspjeli dobro reponirati i zadržati u dobrom položaju tijekom imobilizacije. Kirurški liječimo sve prijelome s pomakom ulomaka, nestabilne prijelome i prijelome s razvojem komplikacija. Kako bi postigli što bolju funkciju uda bitno je kirurški stabilizirati tibiju (2).

U kirurško se liječenje ubrajaju vanjska i unutarnja fiksacija kosti. Vanjska fiksacija je postupak kojim se pomoću metalnih vijaka (Schanzov vijak) postavljene u proksimalni i distalni ulomak, a katkad i srednji ulomak, preko vanjskog metalnog okvira fiksira ulomke. Vanjski fiksator se koristi kod opsežnih ozljeda mekog tkiva, loše sraslih ili inficiranih prijeloma ili kao metoda primarnog zbrinjavanja prijeloma kod pacijenata s politraumom (6).

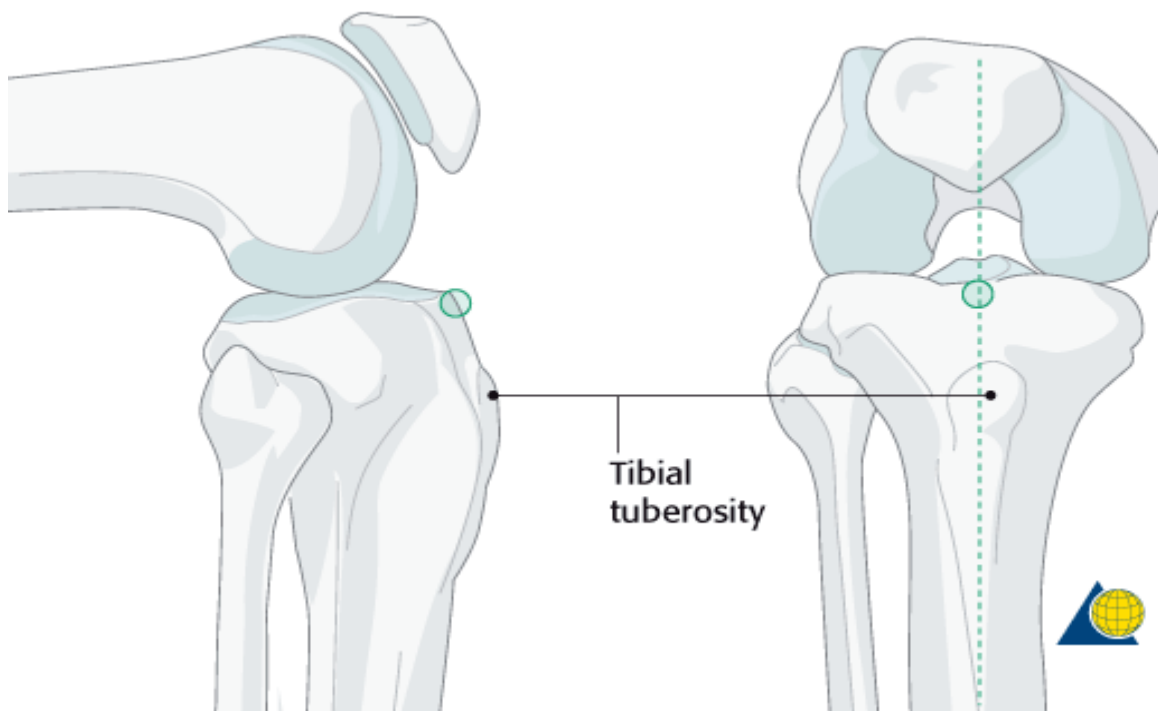
Unutarnja fiksacija podrazumijeva osteosintezu pločicama i vijcima te intramedularnu osteosintezu (fiksaciju). Pri osteosintezi vijcima i pločicom neutralizacijska pločica postavlja se u pravilu na medijalnu stranu tibije jer na potkoljenici nema strane na kojoj prevladavaju sile vlaka, stoga se neutralizacijska ploča može postaviti na najpristupačnijem mjestu. Ploča se postavlja s lateralne strane samo iznimno, i to pri lošem stanju mekih tkiva iznad medijalne plohe, pseudartrozi u varusnom položaju i pri postojanju medijalnog torzijskog klina. Na tibiji se primjenjuju isključivo uske ploče (2,7).

1.5.1. Intramedularna fiksacija

Intramedularna fiksacija je najčešće korištena metoda liječenja prijeloma, osobito kod prijeloma dijafize dugih cjevastih kostiju. Provodi se postavljanjem intramedularnog čavla u medularni kanal. Ukoliko je potrebno, prethodno postavljanju intramedularnog čavla medularni kanal se može svrdlom proširiti na određenu širinu. Za muškarce se najčešće upotrebljava svrdlo maksimalne širine 12,5 - 13 mm, a za žene 11,5 - 12 mm. Pravilo je da čavao bude 1 - 1,5 mm uži od svrdla s kojim je proširen kanal. Intramedularni čavao moguće

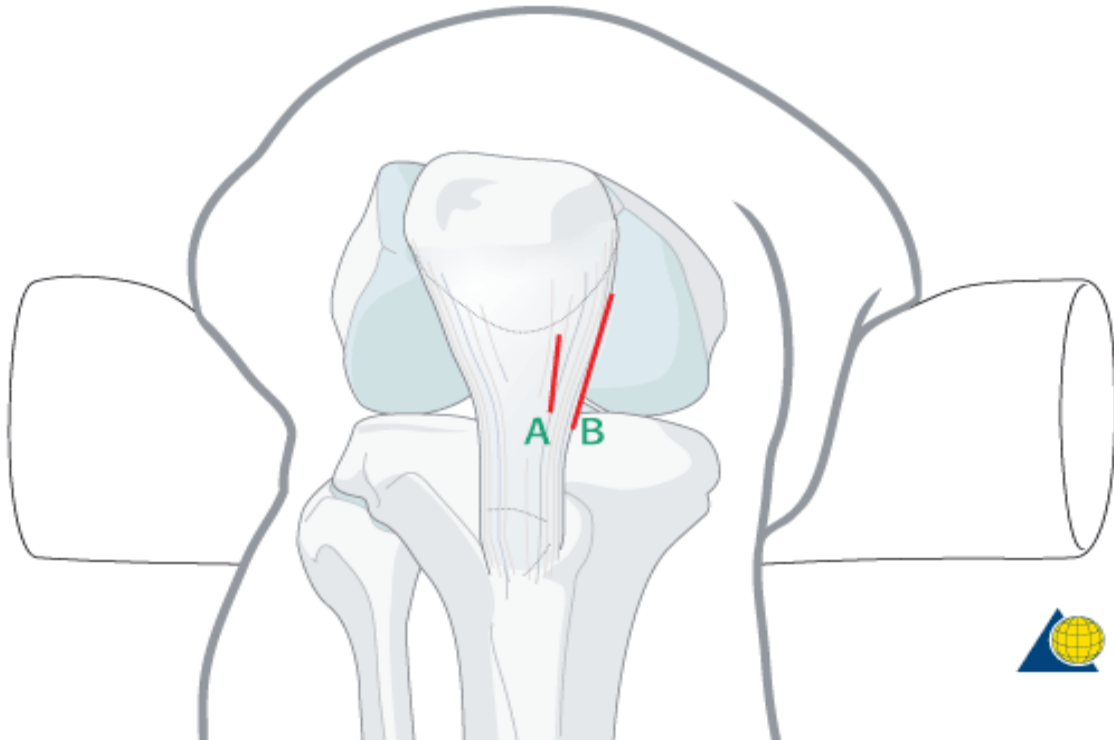
je postaviti i bez proširivanja intramedularnog kanala. Intramedularni čavli mogu biti solidni ili kanulirani. Kako bi se mogao postaviti čavao potrebno je reponirati prijelom što se može postići manualno ili upotrebom distraktora, perkutanih hvataljki ili postavljanjem Schanzovih vijaka s T ručkom koji se onda koriste kao upravljačke palice pri reponiranju prijeloma i slično (5,8).

Nakon reponiranja pristupamo postavljanju intramedularnog čavla. Ozlijeđeni ud se flektira u koljenu i postavlja preko postolja propusnog za RTG zrake. Prvi korak je određivanje ulazne točke intramedularnog čavla. Mjesto ulaska čavla nalazi se u frontalnoj ravnini u liniji s medularnim kanalom (3 mm medijalno od tuberositas tibiae), a u sagitalnoj ravnini distalno od kuta između platoa tibije i prednje strane metafize tibije. Precizno određivanje ulazne točke je ključno za uspješno postavljanje intramedularnog čavla (5,8-10).



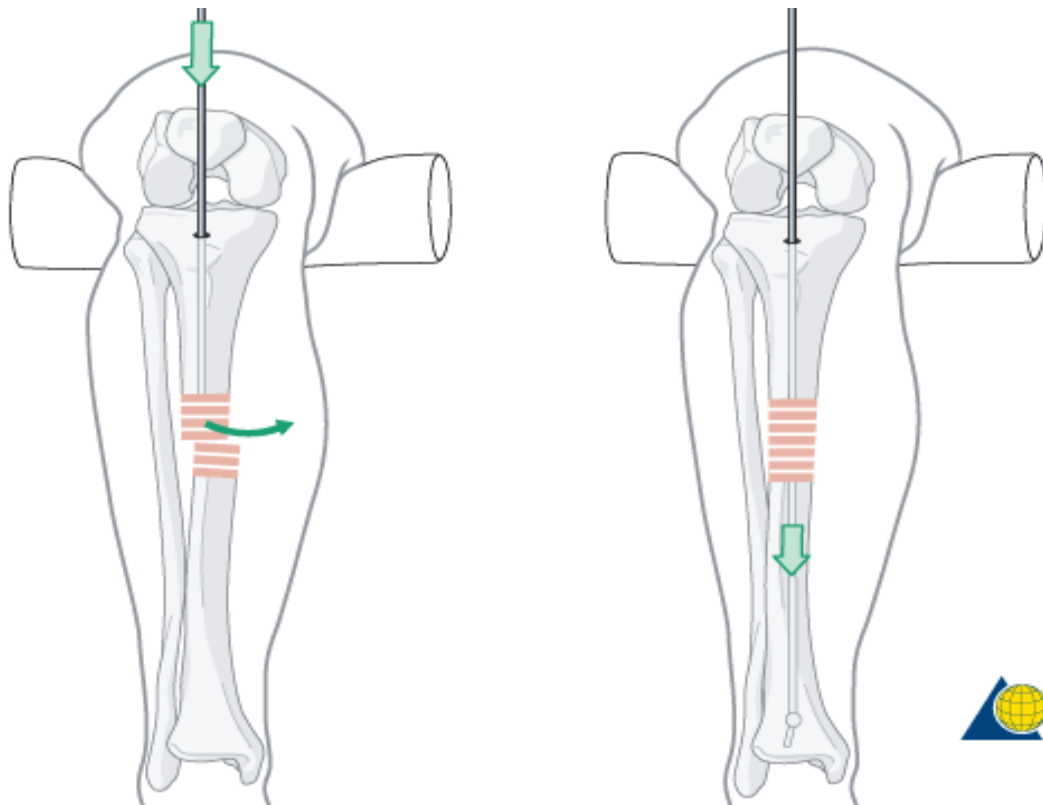
Slika 3. Određivanje ulazne točke (preuzeto s: <https://www2.aofoundation.org/>)

Na koži se napravi longitudinalna incizija u projekciji ulazne točke te se proteže 3 - 5 cm proksimalno. Nakon kožne incizije dolazimo do patelarnog ligamenta. Tibiji se može pristupiti kroz patelarni ligament (transtendinozno) ili lateralno pokraj njega (paratendinozno) (5,9).



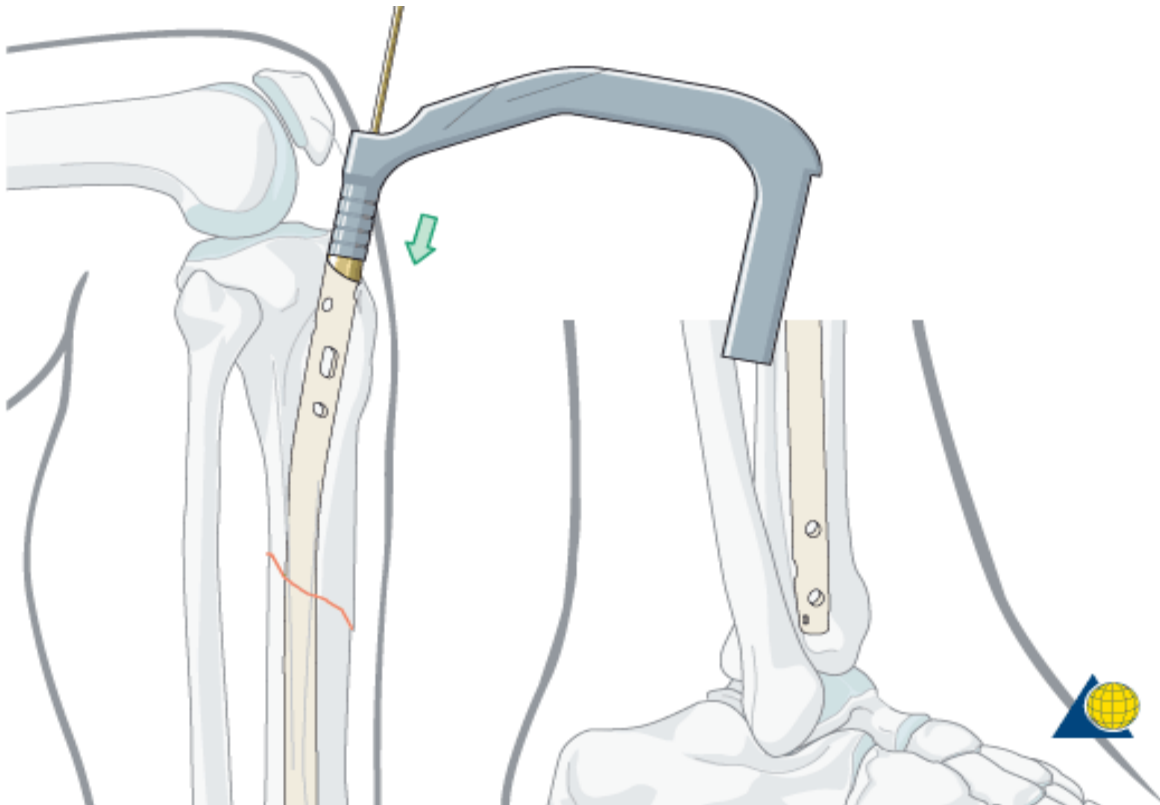
Slika 4. Pristup tibiji (preuzeto s: <https://www2.aofoundation.org/>)

Nakon toga pristupa se otvaranju kosti svrdlom na mjestu ulaska čavla. Prvo se postavlja vodilica preko koje se postavlja kanularno svrdlo kojim se otvara korteks. Ukoliko se postavlja kanulirani intramedularni čavao ili će se proširivati intramedularni kanal postavlja se žica vodilica u medularni kanal. Nakon postavljanja žice njen položaj utvrđuje se RTG snimkama u antero-posteriornoj i lateralnoj projekciji (5,8,9).



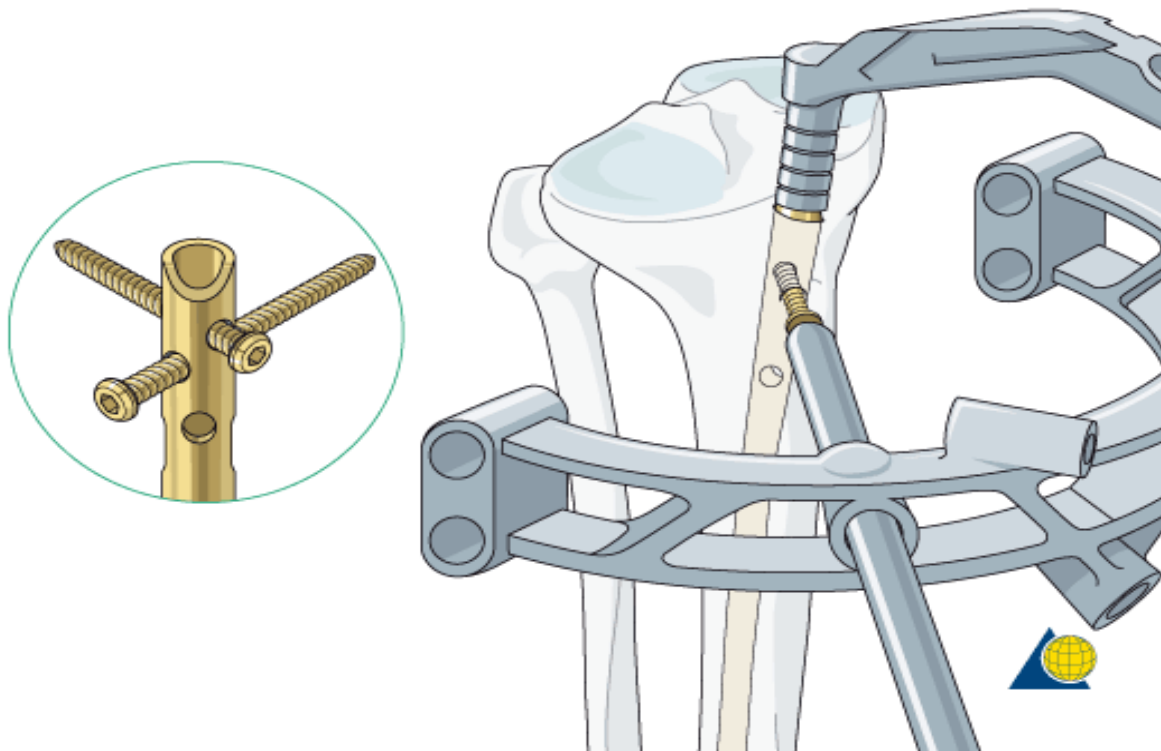
Slika 5. Postavljanje žice vodilice (preuzeto s: <https://www2.aofoundation.org/>)

Nakon postavljanja žice vodilice pristupa se proširivanju intramedularnog kanala. Svrđlo kojim se proširuje postavlja se u intramedularni kanal preko vodilice. Nakon proširivanja intramedularnog kanala postavlja se prethodno odabrani kanulirani intramedularni čavao određene duljine i promjera prikladan za tog pacijenta. Ukoliko se postavlja solidni intramedularni čavao to se vrši bez žice vodilice. Ukoliko se postavlja neborani intramedularni čavao nije potrebno vršiti proširivanje intramedularnog kanala. Istraživanja nisu pronašla značajnije razlike između boranog i neboranog intramedularnog čavla (11).

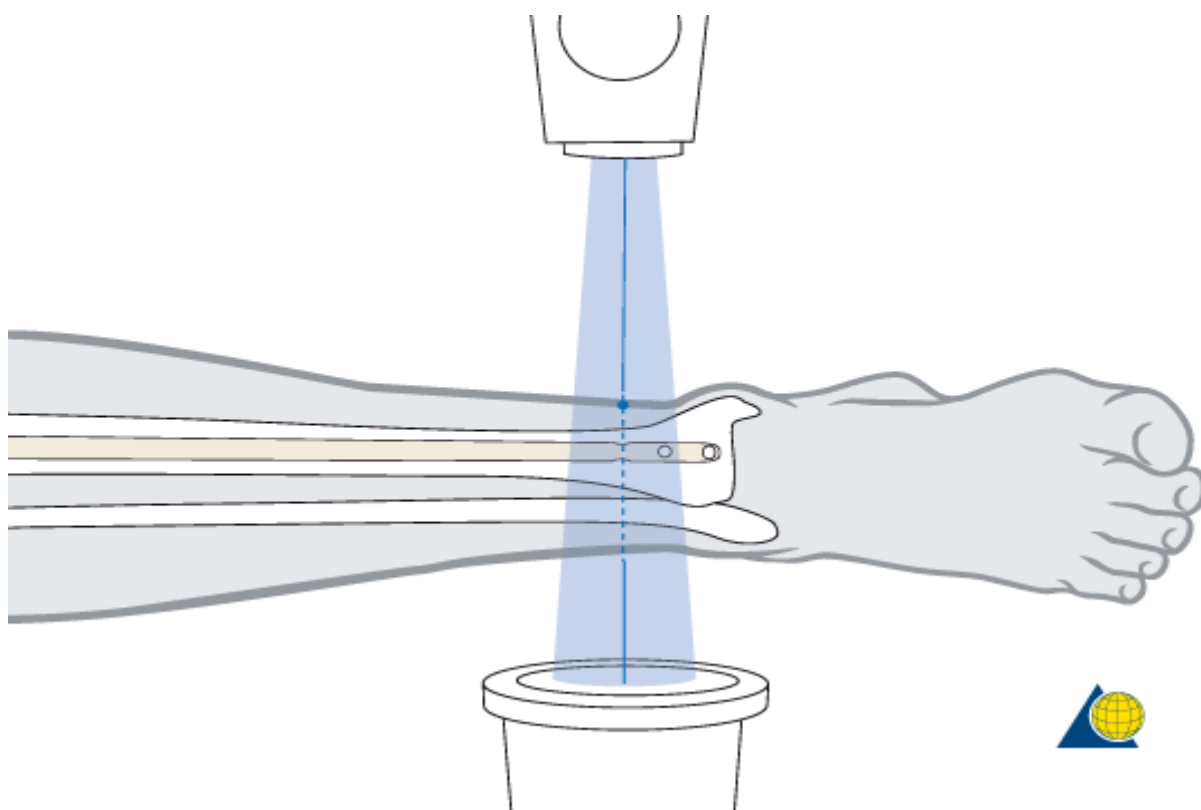


Slika 6. Postavljanje intramedularnog čavla preko vodilice (preuzeto s: <https://www2.aofoundation.org/>)

Nakon što se RTG snimkama potvrdi uspješno plasiranje intramedularnog čavla isti je potrebno fiksirati vijcima kako bi spriječili pomicanje ili rotaciju fragmenata. Nakon postavljanja 2 do 3 proksimalna vijka uklanja se instrumentarij korišten za postavljanje intramedularnog čavla, koljeno se ekstendira te se pristupa postavljanju distalnih vijaka. Pri fiksiranju tibijalnog intramedularnog čavla sustav za postavljanje proksimalnih vijaka je standardni dio instrumentarija dok se postavljanje distalnih vijaka odvija uz pomoć RTG uređaja (5,8,9).



Slika 7. Postavljanje proksimalnih vijaka (preuzeto s: <https://www2.aofoundation.org/>)



Slika 8. Postavljanje distalnih vijaka (preuzeto s: <https://www2.aofoundation.org/>)

Nakon uspješnog postavljanja intramedularnog čavla te proksimalnih i distalnih vijaka potrebno je ukloniti sav pomoćni instrumentarij, potvrditi da čavao ne prominira iznad površine kosti na ulaznom mjestu, sašiti patelarnu tetivu ukoliko je ista prekinuta te sašiti kožu i potkožno tkivo (8-10).

1.5.2. MIPO tehnika

MIPO tehnikom (minimalno invazivna osteosinteza pločicom) implantat se postavlja perkutano bez upotrebe ekstenzivnog kirurškog reza i otvorenog pristupa mjestu prijeloma čime se smanjuje oštećenje mekog tkiva i periosta kosti čime se ne ugrožava prokrvljenost samog mjesta prijeloma (12-14).

Principi MIPO tehnike su slijedeći:

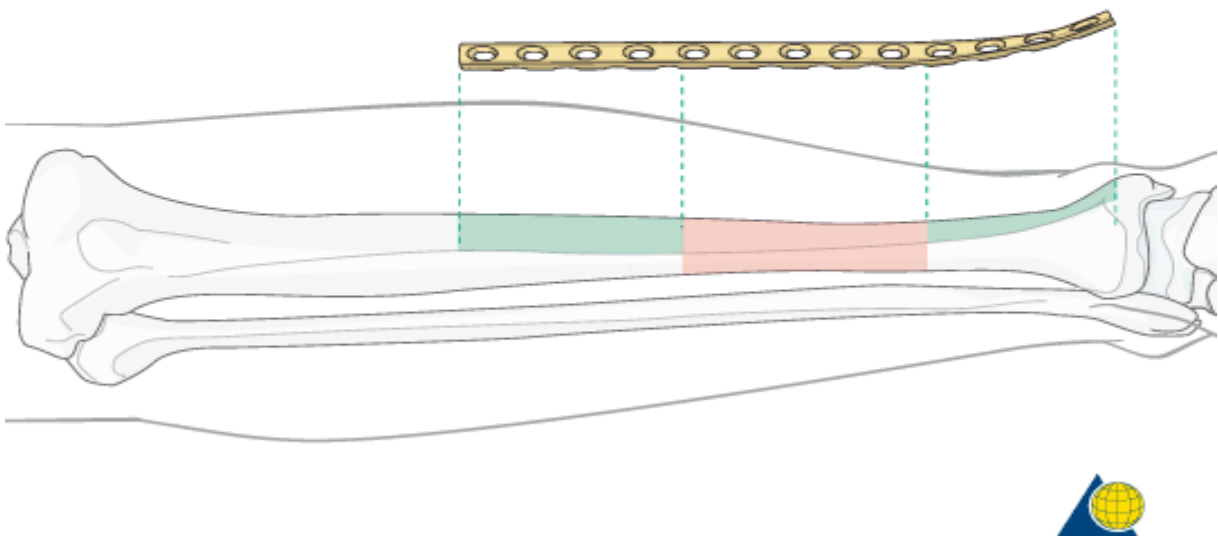
- indirektna zatvorena repozicija
- uvođenje implantata ekstraperiostalno i submuskularno kroz 2 manja reza proksimalno i distalno od mjesta prijeloma
- elastično premoštavanje mjesta prijeloma
- relativna stabilnost (elastična fiksacija)
- vijci se postavljaju na distalne dijelove pločice, kako ne bi ugrozili krvnu opskrbu mjesta prijeloma, kroz iste rezove kao i pločica ili ukoliko je potrebno kroz dodatne ubodne rezove.

Implantat koji se uvodi je LCP (locking compression plate) pločica koja svojim dizajnom omogućava elastično premoštavanje mjesta prijeloma i elastičnu fiksaciju prijelomne pukotine čime se poboljšava stvaranje kalusa. Zbog svog posebnog dizajna s posebnim sistemom rupa LCP pločica se može koristiti kao kompresijska pločica u konvencionalnoj otvorenoj tehnici, kao premoštavajuća pločica pri MIPO tehnici ili kao kombinacija te dvije tehnike (15).

Prednosti MIPO tehnike kod operacije prijeloma nadlaktične kosti u odnosu na otvorenu operaciju pokazali su Zhao i suradnici metaanalizom kojom su obuhvatili ukupno

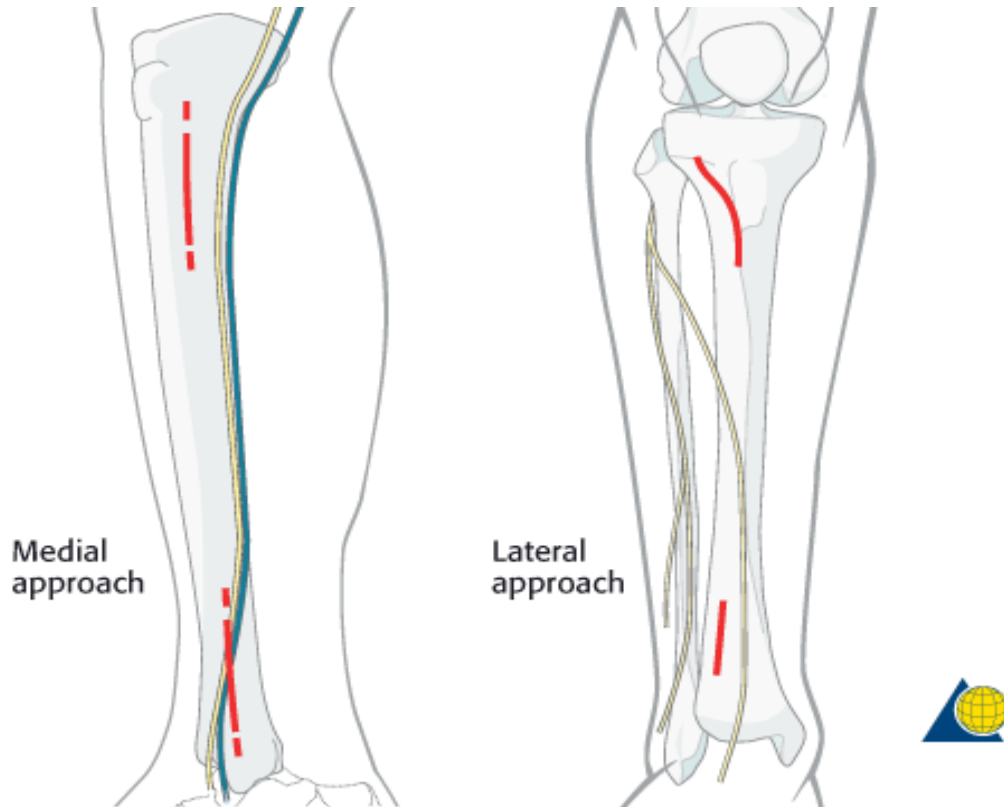
630 pacijenata. Prednosti su manje oštećenje okolnog mekog tkiva, kraće vrijeme operacije, manji gubitak krvi, smanjena postoperacijska bol i skraćeno vrijeme zarastanja pukotine. Nedostatak MIPO tehnike u odnosu na otvorenu operaciju je u nužnosti korištenja flouroskopije kako bi obavili zadovoljavajuću repoziciju (16).

Operacijski zahvat izvodi se s pacijentom u ležećem položaju, na leđima s oštećenom nogom uzdignutom na postolju. Prije postavljanja LCP pločice potrebno je izvršiti repoziciju prijeloma što se može učiniti manualno ili uz pomoć pomagala kao što su perkutane hvataljke ili vanjski distraktor. Uspješno izvedenu repoziciju moramo potvrditi RTG snimkama prije postavljanja LCP pločice. Ovisno o lokalizaciji, tipu i veličini prijeloma odabire se odgovarajuća pločica. Postoje posebno dizajnirane pločice za različite lokalizacije prijeloma. Za veličinu pločice koristi se pravilo prema kojem pločica mora biti minimalno tri puta duža od prijelomne pukotine kako bi se osiguralo kvalitetno premoštavanje prijeloma (5,15).



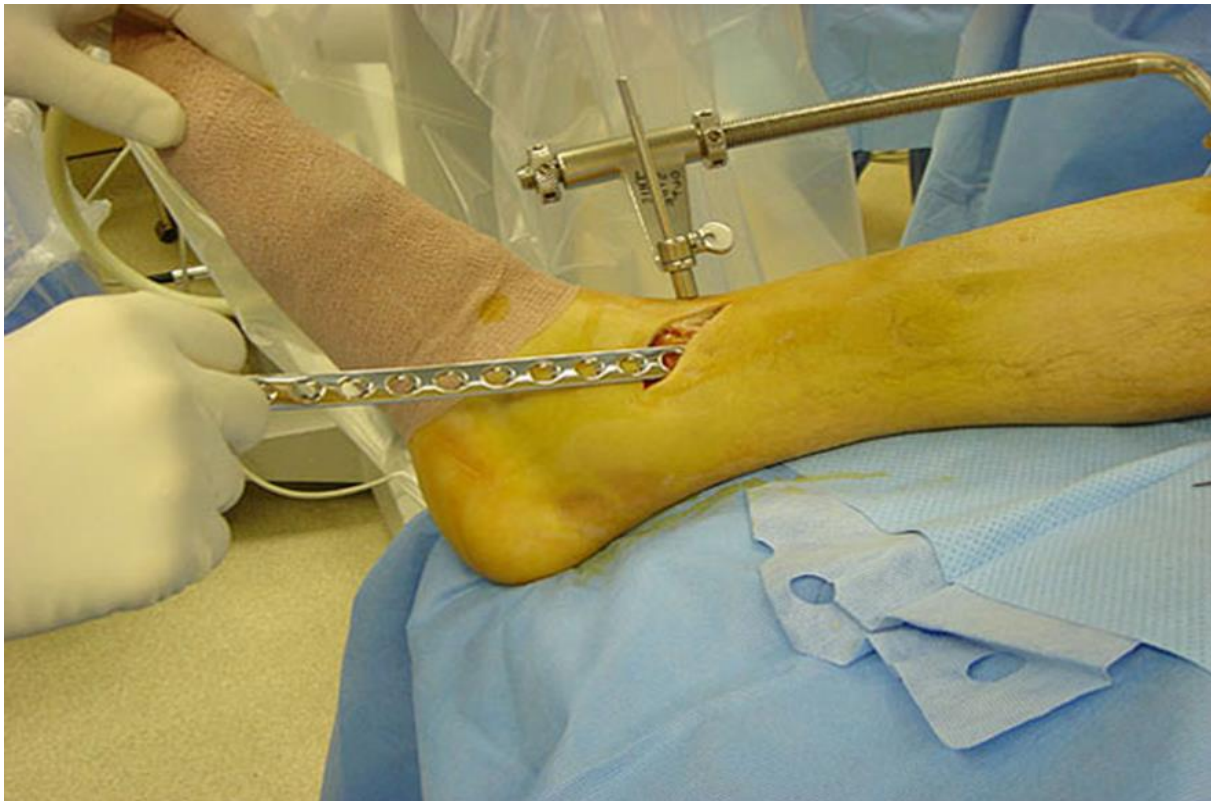Slika 9. MIPO tehnika - izbor pločice (preuzeto s: <https://www2.aofoundation.org/>)

Ovisno o stanju mekih tkiva možemo koristiti medijalni i lateralni pristup. Medijalni pristup se najčešće koristi, a lateralno se pristupa ukoliko je meko tkivo na medijalnoj strani tibije značajnije oštećeno. Rade se 2 reza, jedan na proksimalnom i jedan na distalnom kraju tibije (5).



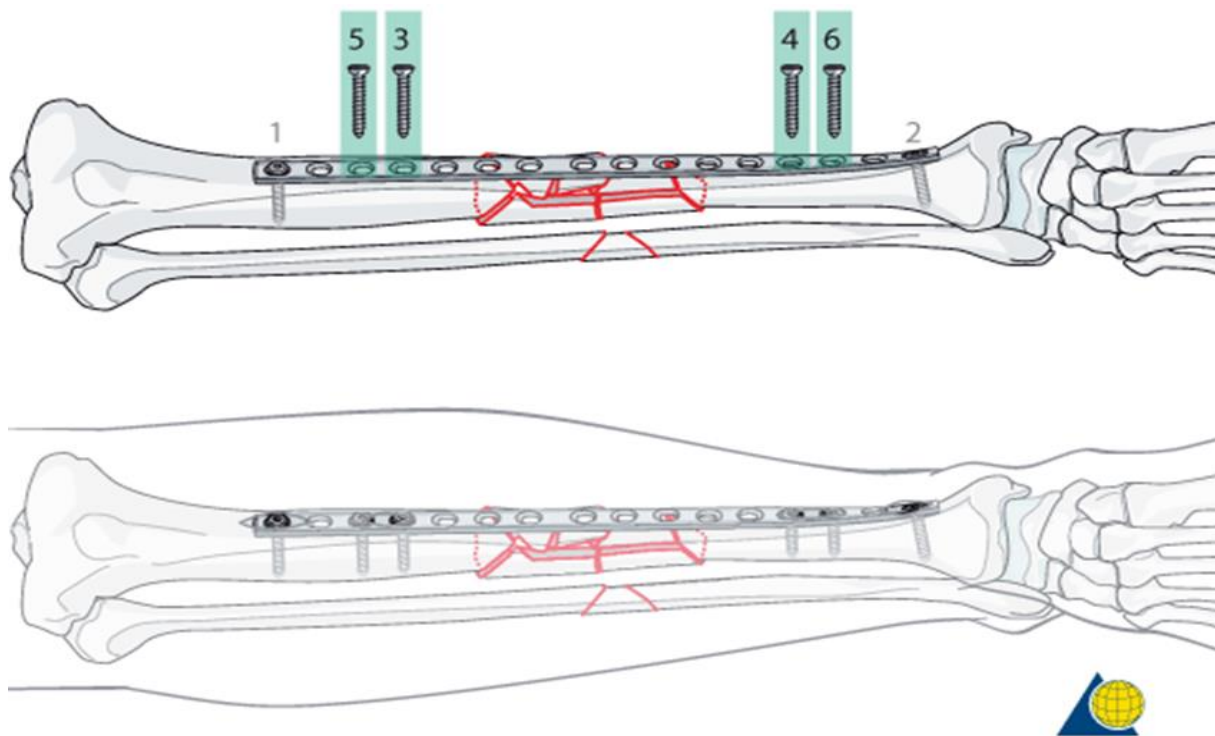
Slika 10. MIPO tehnika - medijalni i lateralni pristup (preuzeto s: <https://www2.aofoundation.org/>)

Pločica se može umetnuti kroz proksimalni ili distalni rez, a uvodi se submuskularno i ekstraperiostalno (5,15).



Slika 11. MIPO tehnika – umetanje LCP pločice (preuzeto s: <https://www2.aofoundation.org/>)

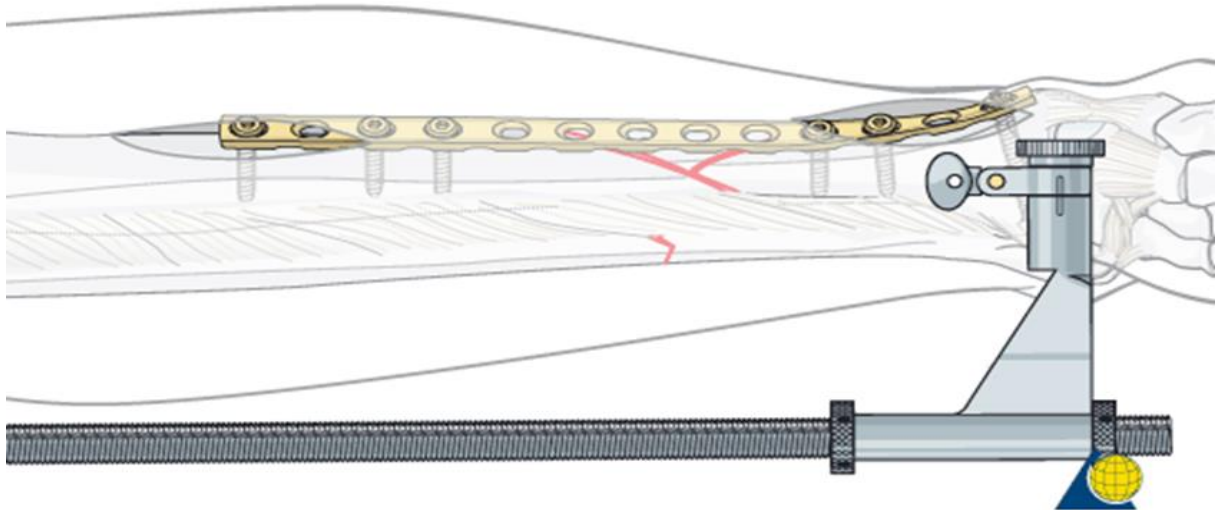
Kada je pločica umetnuta i njen ispravan položaj potvrđen RTG anterio - posteriornim i lateralnim snimkama potrebno ju je fiksirati vijcima. Fiksacija kod prijeloma tipa C3 prema AO klasifikaciji započinje postavljanjem prvog vijka na jedan od krajeva pločice, distalno ili proksimalno. Drugi vijak postavlja se na suprotnom kraju pločice u odnosu na već postavljeni vijak. Prije postavljanja drugog vijka potrebno je provjeriti da je postignuta odgovarajuća duljina i rotacija kosti, to jest da je prijelom odgovarajuće reponiran. Nakon toga postavlja se drugi vijak. Poslije drugoga vijka postavljaju se ostali vijci, 3 do 4 vijka s svake strane prijelomne pukotine (5).



Slika 12. MIPO tehnika - fiksacija LCP pločice -AO klasifikacija tip C3 prijeloma

(preuzeto s: <https://www2.aofoundation.org/>)

Kod prijeloma tipa B prema AO klasifikaciji prvi vijak se postavlja bliže prijelomnoj pukotini u manji od 2 velika fragmenta kosti, uglavnom u distalni. Ukoliko su repozicija i pozicija pločice zadovoljavajuće postavlja se drugi vijak u drugi veliki koštani fragment te zatim ostali vijci, barem dva vijka na svakoj strani frakturne pukotine (5).



Slika 13. MIPO tehnika – fiksacija LCP pločice – AO klasifikacija tip B prijeloma

(preuzeto s: <https://www2.aofoundation.org/>)

Ukoliko je potrebna veća stabilnost može se postaviti interfragmentarni vijak kojim će se postići veća kompresija između fragmenata. Nakon fiksiranja pločice koža i meko tkivo šivaju se po slojevima (5,15).

2. CILJ ISTRAŽIVANJA

2.1. Cilj istraživanja

Nakon što smo u novijoj literaturi naišli na autore koji preferiraju MIPO tehniku osteosinteze dijafize tibije pokušali smo potvrditi njihov stav nekim dodatnim parametrima u usporedbi s intramedularnom fiksacijom.

Ovim radom htjeli smo potvrditi dosadašnje rezultate usporedbe ove dvije metode i ispitati još neke od parametara u smislu efikasnosti liječenja prijeloma dijafize tibije.

2.2. Hipoteza

U liječenju prijeloma dijafize tibije MIPO tehnika zbog svojih prednosti može biti terapija izbora u odnosu na intramedularnu fiksaciju koja je danas najčešće korištena tehnika za liječenje ove vrste prijeloma.

3. MATERIJALI I METODE

3.1. Opis istraživanja i kriteriji uključenja i isključenja

Izvršili smo retrospektivno presječno istraživanje kojim su obuhvaćeni pacijenti u dobi od 25 do 40 godina operirani zbog prijeloma dijafize tibije u Zavodu za ortopediju i traumatologiju KBC-a Split od 1. siječnja 2007. do 31. prosinca 2016. godine. Podatci za ovo istraživanje prikupljeni su uvidom u medicinsku dokumentaciju KBC-a Split.

Pacijenti su uključeni u istraživanje prema sljedećim kriterijima:

1. Prijelom dijafize tibije liječen operacijski MIPO tehnikom ili intramedularnom osteosintezom
2. Dob: 25 - 40 godina
3. Spol: muški i ženski

Pacijenti su isključeni iz istraživanja prema sljedećim kriterijima

1. Pacijenti s kroničnim bolestima
2. Pacijenti s patološkim procesima na koštanom sustavu
3. Pacijenti s prijelomima tipa C1 i C2 prema AO klasifikaciji

3.2. Subjekti i parametri istraživanja

U istraživanje je uključeno ukupno 80 pacijenata od čega je 40 operirano MIPO tehnikom, a 40 intramedularnom fiksacijom. Pacijenti liječeni MIPO tehnikom operirani su LCP pločom prema standardima spomenute tehnike pod kontrolom RTG-a, a kod intramedularne fiksacije korišten je ukotvljeni neborani intramedularni čavao s 2 proksimalna i 2 distalna vijka. U skupini pacijenata operiranih MIPO tehnikom bilo je 36 muškaraca i 4 žene, a u skupini operiranih intramedularnom fiksacijom 38 muškaraca i 2 žene. Dob pacijenata u obje skupine u rasponu je od 25 do 40 godina. Srednja dob ispitanika je 34 godine. Svi pacijenti su operirani unutar 48 sati nakon traume u općoj ili regionalnoj anesteziji. U postoperacijskom tijeku korišten je identičan način fizikalne terapije. RTG praćenje cijeljenja vršeno je svaka 4 tjedna od trenutka operacijskog zahvata klasičnim RTG anterio - posteriornim i profilnim snimkama.

Koristili smo slijedeće parametre:

- infekcije i druge intraoperativne i postoperativne komplikacije
- vrijeme zračenja tijekom operacijskog zahvata
- vrijeme trajanja operacijskog zahvata
- vrijeme cijeljenja

Vrijeme cijeljenja smo proglasili nakon što je na klasičnim RTG snimkama frakturna pukotina bila popunjena novim koštanim sadržajem.

3.3. Statistička obrada podataka

Svi prikupljeni podatci o pacijentima operiranim zbog prijeloma dijafize tibije MIPO tehnikom ili intramedularnom osteosintezom bili su uneseni u Microsoft Office Excell 2016. Za statističku obradu podataka korišten je programski paket SPSS Statistics for Windows, verzija 23.0 (IBM, Armonk, NY). Za izračun t vrijednosti korišten je studentov t-test. Kao razina statističke značajnosti uzeta je vrijednost $p < 0,05$.

4. REZULTATI

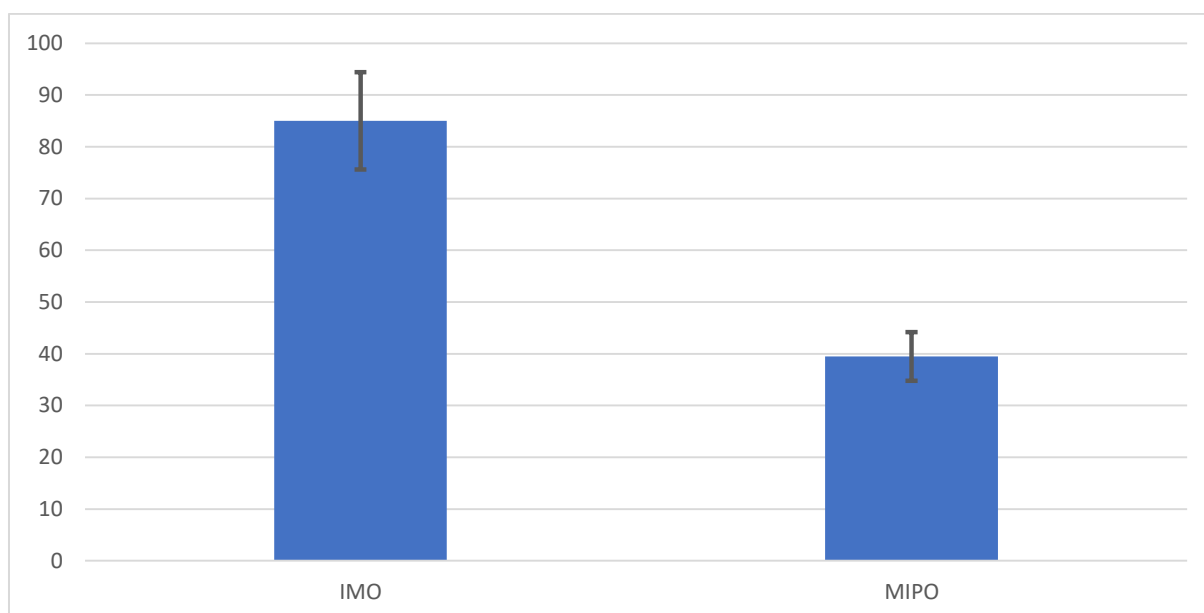
Analizom prikupljenih podataka utvrđeno je da je u razdoblju od 1. siječnja 2007. do 31. prosinca 2016. godine zbog prijeloma dijafize tibije u Zavodu za ortopediju i traumatologiju KBC-a Split operacijski liječeno 80 pacijenata, od čega je 40 (50%) liječeno intramedularnom fiksacijom neboranim Kuntscherovim čavlom, a 40 (50%) MIPO tehnikom.

4.1. Infekcije i druge intraoperativne ili postoperativne komplikacije

Pregledavanjem medicinske dokumentacije ustvrdili smo da ni u jednoj skupini nije došlo do razvoje infekcije ili drugih intraoperativnih ili postoperativnih komplikacija te u navedenom parametru ne postoji razlika između ispitivanih metoda.

4.2. Vrijeme zračenja

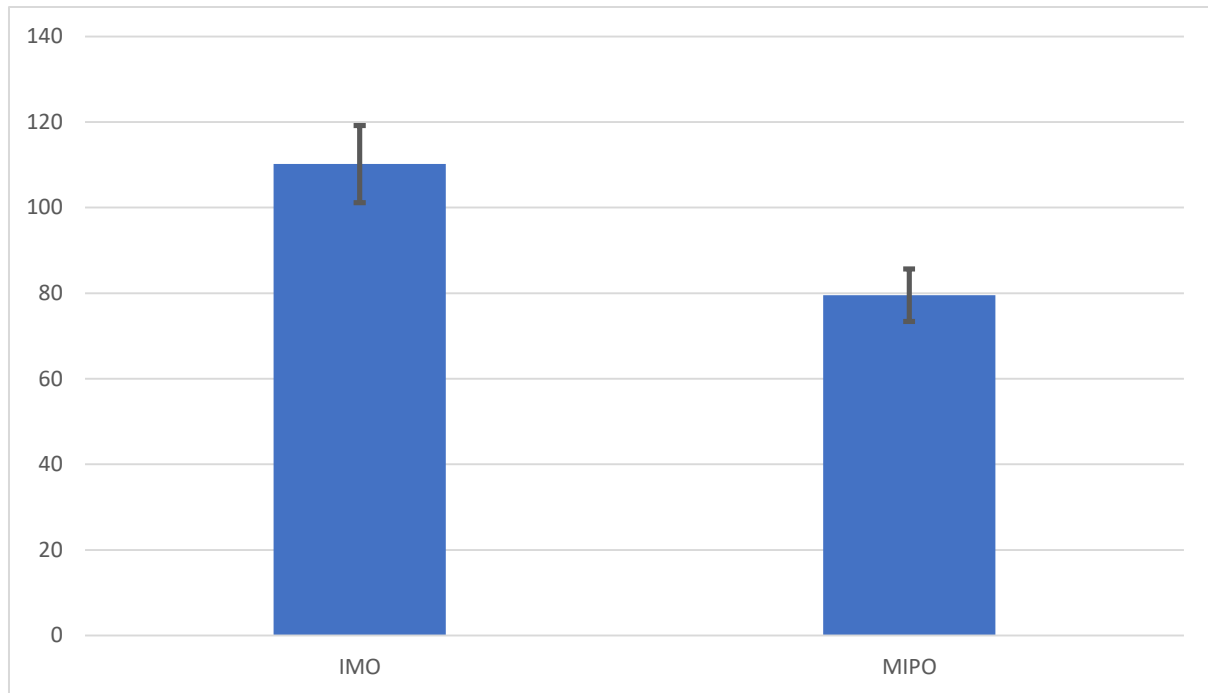
Mjerenjem vremena zračenja ustanovili smo da kod korištenja intramedularne fiksacije postoji duplo duže vrijeme ekspozicije, kod MIPO tehnike 39,48 +/- 4,712 sekundi (standardna devijacija - SD), a kod intramedularne fiksacije 85 +/- 9,39 sekundi (standardna devijacija - SD). Upotrebom statističkog t – testa pokazano je da postoji značajna razlika između ispitivanih metoda u vremenu zračenja ($p < 0.001$).



Slika 14. Usporedba vremena zračenja (s) (+/- SD)

4.3. Trajanje operacijskog zahvata

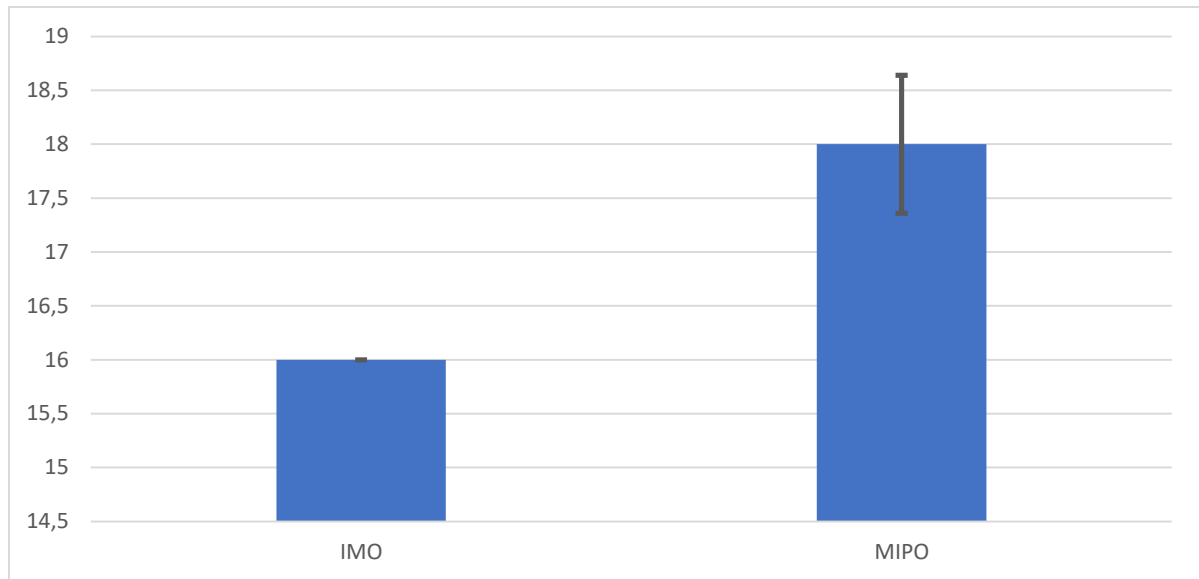
Trajanje operacijskog zahvata kod intramedularne fiksacije bilo je u prosjeku za 30 minuta duže u odnosu na MIPO tehniku; kod intramedularne fiksacije 110,18 +/- 9,038 minuta (standardna devijacija - SD), a kod MIPO tehnike 79,53 +/- 6,169 minuta (standardna devijacija - SD). Statističkom obradom t – testom pokazano je da postoji značajna razlika između ispitivanih metoda u trajanju operacijskog zahvata ($p < 0.001$).



Slika 15. Usporedba trajanja operacijskog zahvata (min) (+/- SD)

4.4. Vrijeme cijeljenja

Praćenjem pacijenata postoperativno ustanovili smo da je prosjek cijeljenja kod svih pacijenata operiranih intramedularnom fiksacije nastupio nakon 16 tjedana, a kod MIPO tehnike nakon 18 +/- 0,641 tjedana (standardna devijacija - SD). Statističkom obradom t – testom pokazano je da postoji značajna razlika u vremenu cijeljenja između dvije ispitivane metode ($p < 0.001$).



Slika 16. Usporedba vremena cijeljenja (tj) (+/- S.D.)

5. RASPRAVA

Obzirom da i danas postoji sumnja u vrijednost MIPO tehnike kod prijeloma dijafize tibije u odnosu na liječenje intramedularnom fiksacijom iste su dileme i nesuglasice i dalje prisutne u modernoj traumatološko - ortopedskoj praksi.

Cilj u liječenju prijeloma dijafize tibije je što brža vertikalizacija pacijenta, što brže opterećenje operirane noge te prezervacija okolnih mekih česti u smislu očuvanja cirkulacije na mjestu prijeloma kako bi se postiglo što bolje cijeljenje. Intramedularna fiksacija je u današnje vrijeme najcjeljenija metoda kojom se koristimo u liječenju prijeloma dijafize tibije zbog njenih minimalno invazivnih karakteristika, dobre stabilnosti, minimalnih intraoperativnih i postoperativnih komplikacija, te relativno brzog cijeljenja prijeloma.

U današnje vrijeme MIPO tehnika se većinom koristi u zbrinjavanju prijeloma proksimalnih ili distalnih krajeva dugih cjevastih kostiju, međutim pokazala se učinkovita i u liječenju prijeloma dijafize poglavito zbog manje količine zračenja i kraćeg trajanja operacijskog zahvata.

U literaturi nalazimo radove koji uspoređuju ove dvije operacijske metode (17-19), ali nisu u potpunosti definirani neki drugi parametri (osim vremena zračenja i trajanja operacijskog zahvata), a koje smo mi smatrali bitnim za ocjenu vrijednosti jedne i druge metode. Stoga smo u našem istraživanju uključili parametar infekcije i drugih intraoperativnih i postoperativnih komplikacija te vrijeme cijeljenja prijeloma. U našem istraživanju isključili smo pacijente s kroničnim bolestima te pacijente s drugim patološkim procesima na koštanom tkivu budući da navedena stanja imaju utjecaj na cijeljenje prijeloma i samim time na rezultat samog istraživanja. Također smo isključili prijelome tipa C1 i C2 prema AO klasifikaciji zbog toga što priroda takvih prijeloma ne dopušta postavljanje LCP pločice prema protokolu MIPO tehnike.

Kod skupine operirane MIPO tehnikom i kod skupine operirane intramedularnom fiksacijom nije bilo infekcija niti drugih intraoperativnih i postoperativnih komplikacija što se kod ovolikog broja pacijenata koji su uključeni u studiju može i očekivati prema literaturi (17,18).

Kod pacijenata operiranih MIPO tehnikom prosječno vrijeme zračenja bilo je 40 sekundi, a kod pacijenata operiranih intramedularnom fiksacijom 85 sekundi. Takvi podatci podudaraju se s podacima u literaturi (20,21), a mogu se objasniti nešto složenijom kirurškom tehnikom prilikom intramedularne fiksacije (plasiranje distalnih vijaka, repozicija i postavljanje intramedularnog čavla). Zbog spomenutog produženo je i vrijeme operacije kod

intramedularne fiksacije, u našem istraživanju prosječno 110 minuta; prema MIPO tehnici – 80 minuta.

Rezultati vremena cijeljenja za intramedularnu fiksaciju se poklapaju s rezultatima u literaturi i iznose u prosjeku 16 tjedana, a kod MIPO tehnike 18 tjedana (22). Ovo se može objasniti većom stabilnošću intramedularne fiksacije i mogućnošću ranijeg opterećenja ekstremiteta.

Nedostatak ovog istraživanja, kao i ostalih istraživanja u literaturi koja uspoređuju ove dvije operacijske metode u liječenju prijeloma dijafize tibije, je u malom broju ispitanika. Zbog etiologije prijeloma rijetki su izolirani prijelomi dijafize tibije, te je time i ograničen broj potencijalnih ispitanika.

6. ZAKLJUČCI

Sukladno navedenom istraživanju i rezultatima dobivenim provedbom statističke analize dobiveni su sljedeći zaključci:

1. Kod MIPO tehnike i intramedularne fiksacije ne postoji razlika u pojavnosti intraoperacijskih i postoperacijskih komplikacija
2. Kod MIPO tehnike prosječno vrijeme zračenja je u pola manje nego kod intramedularne fiksacije
3. Kod MIPO tehnike vrijeme trajanja operacijskog zahvata manje je u prosjeku za 30 minuta
4. Kod intramedularne fiksacije vrijeme cijeljenja manje je u prosjeku za 2 tjedna.
5. Usporedba ove dvije metode u liječenju prijeloma dijafize tibije je predmet za daljnje istraživanje na većem broju pacijenata uz unaprjeđenje jedne i druge kirurške tehnike.

7. POPIS CITIRANE LITERATURE

1. Jelić M. Systema skeletale, koštani sustav. U: Krmpotić – Nemanić J, Marušić A. Anatomija čovjeka. 2. izdanje. Zagreb: Medicinska naklada; 2007. str. 64-5.
2. Šoša T, Sutlić T, Stanec Z, Tonković I, Ajduk M, Aljinović Ratković N, i sur. Kirurgija. Zagreb: Naklada Ljevak 2007.
3. Court-Brown CM, McBirnie J. The epidemiology of tibial fractures. *J Bone Joint Surg.* 1995;77-B:417-21.
4. Court-Brown CM, Caesar BC. Epidemiology of adult fractures: A review. *Injury.* 2006;37:697.
5. AO Foundation.org [Internet]. Davos: AO Foundation; 2000-2017 [obnovljeno 20. ožujka 2017. ; citirano: 15.kolovoza 2017.]. Dostupno na: <http://aofoundation.org/>.
6. Dall'oca C, Christodoulidis A, Bortolazzi R, Bartolozzi P, Lavini F. Treatment of 103 displaced tibial diaphyseal fractures with a radiolucent unilateral external fixator. *Arch Orthop Trauma Surg.* 2010;130:1377-82.
7. Smiljanić B. Traumatologija. 2. dopunjeno izdanje. Zagreb: Školska knjiga; 2003. str. 199-02.
8. Johal H, Bhandari M, Tornetta P. Intramedullary nailing for tibial shaft fractures in adults (review). *Clin Orthop Relat Res.* 2017;475:585-91.
9. Buehler KC, Green J, Woll TS, Duwelius PJ. A technique for intramedullary nailing of proximal third tibia fractures. *J Orthop Trauma.* 1997;11:218-23.
10. McConnell T, Tornetta P, Tilzey J, Casey D. Tibial portal placement: the radiographic correlate of the anatomic safe zone. *J Orthop Trauma.* 2001;15:207-9.
11. Xia L, Zhou J, Zhang Y, Mei G, Jin D. A meta-analysis of reamed versus unreamed intramedullary nailing for the treatment of closed tibial fractures. *Orthop.* 2014;37:332-8.
12. Aksekili M, Çelik İ, Arslan A, Kalkan T, Ugurlu M. The results of minimally invasive percutaneous plate osteosynthesis (MIPPO) in distal and diaphyseal tibial fractures. *Acta Orthop Traumatol Turc.* 2012;46:161-7.
13. Collinge C, Protzman R. Outcomes of minimally invasive plate osteosynthesis for metaphyseal distal tibia fractures. *J Orthop Trauma.* 2010;24:24-9.
14. Borrelli J Jr, Prickett W, Song E, Becker D, Ricci W. Extraosseous blood supply of the tibia and the effects of different plating techniques: a human cadaveric study. *J Ortho Trauma.* 2002;16:691-5.

15. Wagner M. General principles for the clinical use of the LCP. *Injury*. 2003;34:31-42.
16. Zhao W, Zhang Y, Johansson D, Chen X, Zheng F, Li L. Comparison of minimally invasive percutaneous plate osteosynthesis and open reduction internal fixation on proximal humeral fracture in elder patients: A systematic review and meta-analysis. *BioMed Res Int*. 2017; doi:10.1155/2017/3431609
17. Janssen KW, Biert J, van Kampen A. Treatment of distal tibial fractures: plate versus nail: a retrospective outcome analysis of matched pairs of patients. *Int Orthop*. 2007;31:709-14.
18. Vallier HA, Cureton BA, Patterson BM. Randomized, prospective comparison of plate versus intramedullary nail fixation for distal tibia shaft fractures. *J Orthop Trauma*. 2011;25:736-41.
19. Cheng W, Li Y, Manyi W. Comparison study of two surgical options for distal tibia fracture-minimally invasive plate osteosynthesis vs. open reduction and internal fixation. *Int Orthop*. 2011;35:737-42.
20. Hasenboehler E, Rikli D, Babst R. Locking compression plate with minimally invasive plate osteosynthesis in diaphyseal and distal tibial fracture: A retrospective study of 32 patients. *Injury. Int. J. Care Injured*. 2007;38:365-70.
21. Naveed A, Shoaib Khan M, Sikandar AA, Abdus SA, Khan A, Shahid S, i sur. Efficacy and safety of interlocked intramedullary nailing for open fracture shaft of tibia. *J Ayub Med Coll Abbottabad*. 2016;28:341-4
22. Polat A, Kose O, Canbora K, Yanik S, Guler F. Intramedullary nailing versus minimally invasive plate osteosynthesis for distal extra-articular tibial fractures: a prospective randomized clinical trial. *J Orthop Sci*. 2015;20:695-01.

8. SAŽETAK

Cilj istraživanja: Utvrditi vrijednost MIPO tehnike u usporedbi s intramedularnom fiksacijom u liječenju prijeloma dijafize tibije, potvrditi rezultate koji se mogu pronaći u literaturi, u smislu trajanja operacijskog zahvata i duljine zračenja i ispitati dodatne parametre u smislu efikasnosti liječenja prijeloma dijafize tibije, kao što su infekcije i druge intraoperativne i postoperativne komplikacije i vrijeme cijeljenja.

Materijali i metode: Ispitanici su bili pacijenti u dobi od 25 do 40 godina s prijelomom dijafize tibije liječeni u Zavodu za ortopediju i traumatologiju KBC-a Split od 1. siječnja 2007. do 31. prosinca 2016. godine. Istraživanje je provedeno retrospektivnom presječnom analizom podataka dobivenih iz medicinske dokumentacije bolesnika liječenih u Zavodu za ortopediju i traumatologiju.

Rezultati: U studiju je bilo uključeno sveukupno 80 pacijenata, od toga 40 je operirano MIPO tehnikom i 40 intramedularnom fiksacijom. U niti jednoj skupini nije došlo do pojave infekcije ili drugih intraoperativnih ili postoperativnih komplikacija. Vrijeme zračenja značajno je kraće ($p < 0,001$) kod MIPO tehnike (39,48 s) u odnosu na intramedularnu fiksaciju (85 s). Trajanje operacijskog zahvata također je značajno kraće ($p < 0,001$) kod MIPO tehnike (79,53 min) u odnosu na intramedularnu fiksaciju (110,18 min). Vrijeme cijeljenja kod intramedularne fiksacije (16 tj.) je bilo značajno kraće ($p < 0,001$) u odnosu na MIPO tehniku (18 tj.)

Zaključci: Prednosti MIPO tehnike u odnosu na intramedularnu fiksaciju u liječenju prijeloma dijafize tibije su u statistički značajno kraćem vremenu operacije te trajanju zračenja, dok kod intramedularne fiksacije imamo statistički značajno kraće vrijeme cijeljenja. Gledajući parametar infekcija i drugih intraoperativnih i postoperativnih komplikacija ne postoji razlika između MIPO tehnike i intramedularne fiksacije. Potrebna su daljnja istraživanja na većem broju pacijenata uz daljnje unaprjeđenje jedne i druge kirurške tehnike.

9. SUMMARY

Diploma thesis title: Comparison between intramedullary nailing and minimally invasive plate osteosynthesis (MIPO) technique in diaphyseal tibial fractures in term of treatment success.

Objectives: This research seeks to determine the value of MIPO technique in comparison with intramedullary nailing as a method of treatment for diaphyseal tibial fractures, to confirm results that can be found in literature, such as time of radiation and duration of surgery and to add new parameters for comparison, such as infections and other intraoperative and postoperative complications and healing time.

Materials and methods: Subjects were patients aged from 25 - 40 years old with tibial diaphyseal fractures treated at the Department of orthopedics and traumatology, University Hospital of Split, Croatia from January 1st, 2007 until December 31st, 2016. Research was conducted by retrospective cross-section analysis of medical records of the patients treated at the Department of orthopedics and traumatology, University Hospital of Split, Croatia.

Results: Total of 80 patients were included in this research, of which 40 were treated by MIPO technique and 40 by intramedullary nailing. Neither group had any infections or other intraoperative or postoperative complications. Radiation time was significantly ($p < 0,001$) shorter with MIPO technique (39,48 s) in comparison with intramedullary nailing (85 s). Duration of surgical procedure was also significantly ($p < 0,001$) shorter with MIPO technique (79,53 min) than with intramedullary nailing (110,18 min). Healing time was significantly ($p < 0,001$) shorter with intramedullary nailing (16 weeks) compared with MIPO technique (18 weeks).

Conclusions: Advantages of MIPO technique compared with intramedullary nailing are in statistically shorter time of radiation and duration of surgery. Advantage of intramedullary fixation is significantly shorter time of healing than MIPO technique. Regarding infections and other intraoperative and postoperative complications there was no difference between two groups. Further research is required on this subject on bigger groups of patients with further advances in both operative techniques.

10. ŽIVOTOPIS

OSOBNI PODATCI

Ime i prezime: Ante Turić

Datum rođenja: 28.07.1990.

Mjesto rođenja: Split, Hrvatska

Državljanstvo: Hrvatsko

Adresa: Plinarska 26, 2100 Split

E - mail: nogalo15@gmail.com ; at70966@mefst.hr

OBRAZOVANJE:

1997. – 2005. Osnovna škola Marjan, Split

2005. – 2009. Nadbiskupska klasična gimnazija don Frane Bulić, Split

2009. – 2017. Medicinski fakultet Split

ZNANJA I VJEŠTINE:

Strani jezici: Engleski, Talijanski

OSTALE AKTIVNOSTI

2010. – 2017. Domaćin, Hrvatsko narodno kazalište, Split

2015. – 2017. Rad na recepciji, Muzej grada Splita, Split