

Prediktivna vrijednost kliničkih i patohistoloških karakteristika melanoma srednje očne ovojnice

Staničić, Ivan Mario

Master's thesis / Diplomski rad

2015

Degree Grantor / Ustanova koja je dodijelila akademski / stručni stupanj: **University of Split, School of Medicine / Sveučilište u Splitu, Medicinski fakultet**

Permanent link / Trajna poveznica: <https://um.nsk.hr/um:nbn:hr:171:567987>

Rights / Prava: [In copyright](#)/[Zaštićeno autorskim pravom.](#)

Download date / Datum preuzimanja: **2024-07-31**



Repository / Repozitorij:

[MEFST Repository](#)



SVEUČILIŠTE U SPLITU
MEDICINSKI FAKULTET

Ivan Mario Staničić

**PREDIKTIVNA VRIJEDNOST KLINIČKIH I PATOHISTOLOŠKIH
KARAKTERISTIKA MELANOMA SREDNJE OČNE OVOJNICE**

Diplomski rad

Akadska godina

2014./2015.

Mentor:

Prof.dr.sc. Ksenija Karaman

Split, srpanj 2015.

Sadržaj

1. Uvod.....	3
1.1. Anatomija srednje očne ovojnice.....	4
1.2. Melanom oka.....	6
1.2.1. Vrste melanoma oka.....	6
1.2.2. Epidemiologija.....	7
1.2.3. Simptomi.....	8
1.2.4. Klinička slika.....	8
1.2.5. Dijagnostika.....	9
1.2.6. Diferencijalna dijagnostika.....	11
1.2.7. Liječenje.....	11
2. Cilj rada.....	14
3. Materijali i metode.....	16
4. Rezultati.....	18
5. Rasprava.....	24
6. Zaključci.....	27
7. Literatura.....	29
8. Sažetak.....	33
9. Summary.....	36
10. Životopis.....	39

1. UVOD

1. Uvod

1.1. Anatomija srednje očne ovojnice

Srednja očna ovojnica se još naziva i uvea zbog toga što nalikuje na zrno grožđa kada se ispreparira.

Uvea se dijeli na tri dijela: šarenica (iris), zrakasto tijelo (corpus ciliare) i žilnica (chorioidea) (slika 1).

Šarenica čini prednji dio srednje očne ovojnice. Ima izgled dijafragme koja u svom središnjem dijelu ima otvor – zjenica (pupilla).

Sastoji se od nekoliko slojeva:

- endotela koji zapravo predstavlja modificiranu stromu irisa
- strome koja se sastoji od rahlog veziva, finih kolagenih niti, melanocita i fibroblasta
- mišićnog sloja
- stražnjeg pigmentnog epitela

Glavna funkcija šarenice je regulacija količine svjetla koje ulazi u oko. Ta radnja se odvija djelovanjem dvaju mišića: musculus sphincter pupillae, koji je inerviran parasimpatičkim vlaknima n.oculomotoriusa, te musculus dilatator pupillae, koji je inerviran simpatičkim vlaknima iz ciliospinalnog centra¹.

Druga funkcija šarenice je transport očne vodice i patološkog sadržaja iz stražnje u prednju očnu sobicu.

U šarenici se nalaze i dva važna arterijska pleksusa: circulus arteriosus iridis major i circulus arteriosus iridis minor.

Zrakasto tijelo zauzima srednji dio srednje očne ovojnice. Prstenastog je oblika i na presjeku ima izgled trokuta. Sastoji se od cilijarnog mišića koji upravlja oblikom leće, te od cilijarnog epitela koji proizvodi očnu vodicu.

Proteže se od nazubljene linije (ora serrata) do korijena šarenice. Prednji dio se naziva pars plicata, a stražnji pars plana.

Zrakasto tijelo ima dvije funkcije: akomodaciju leće i sekreciju očne vodice. Kod gledanja na blizinu zrakasto tijelo se kontrahira, čime se leća ispupči i poveća svoju lomnu jakost.

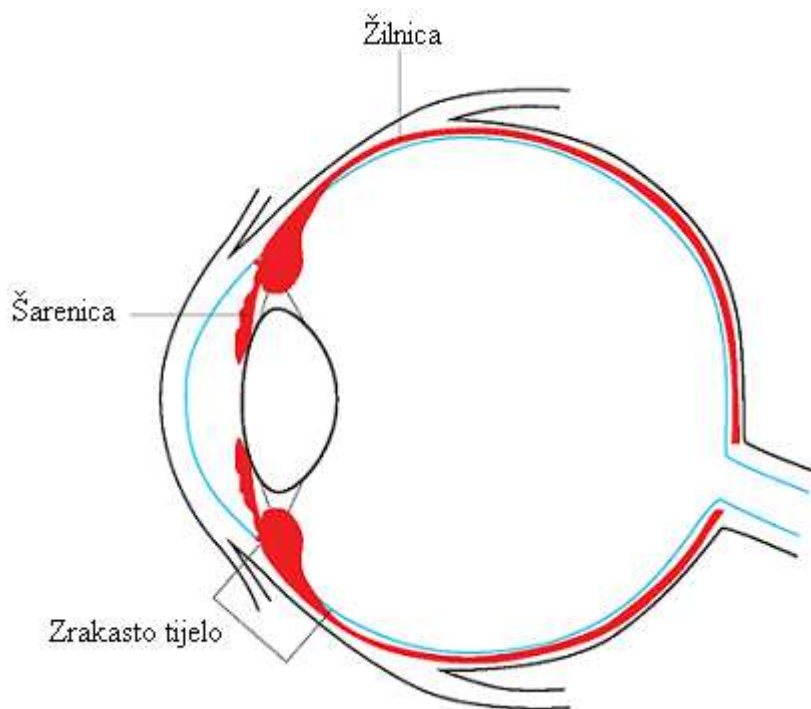
Cilijarni nastavci proizvode očnu vodicu koja stvara intraokularni tlak. U slučaju otežanog otjecanja povećava se tlak te nastaje glaukom. Ako je sekrecija očne vodice smanjena, dolazi do hipotonije oka i poremećaja metabolizma rožnice, leće i staklovine.

Zrakasto tijelo je inervirano parasimpatičkim vlaknima preko n. oculomotoriusa, simpatičkim vlaknima preko gornjeg cilijarnog ganglija, te senzornim vlaknima preko n. trigeminusa.

Žilnica čini stražnji dio srednje očne ovojnice. Proteže se od nazubljenog ruba do papile vidnog živca. Bogato je vaskularizirana, pa joj debljina ovisi o punoći krvnih žila, a najčešće je oko 0.1 – 0.2 mm.

Histološki je građena od pet slojeva:

- lamina suprachorioidea je najbliža skleri, bogata je elastičnim vlaknima i pigmentnim stanicama
- sloj velikih krvnih žila
- sloj srednje velikih krvnih žila
- choriocapillaris se sastoji od malih kapilara koje opskrbljuju vanjske slojeve retine
- lamina basalis (Bruch) je spojena s pigmentnim slojem retine, debljine 2 – 4 μm^2



Slika 1. Srednja očna ovojnica

1.2. Melanom oka

1.2.1. Vrste melanoma oka

Melanom se u području oka i očnih adneksa može pojaviti na vjeđama, suznoj vrećici, orbiti, spojnici i srednjoj očnoj ovojnici (šarenica, zrakasto tijelo i žilnica).

U preko 80% slučajeva radi se o melanomu žilnice.

Melanomi vjeđa su melanomi kože, stoga pri dijagnostici i liječenju vrijede jednaka pravila. Melanom vjeđe koji se nalazi iznad suzne vrećice može se proširiti u dublje strukture i tako zahvatiti i samu suznu vrećicu.

Melanomi spojnice mogu nastati de novo (25% slučajeva) ili iz već postojećeg nevusa (75%).

Incidencija se kreće od 0.45 do 0.75 novootkrivenih slučajeva na milijun stanovnika godišnje³.

Pregledom na biomikroskopu imaju izgled izrasline koja je najčešće tamno pigmentirana, međutim može biti i amelanotična. Terapija je potpuna kirurška ekscizija tumora, uz adjuvantnu brahiterapiju i topičku kemoterapiju. Enukleacija je indicirana ako postoji prodor melanoma spojnice kroz skleru.

Melanomi spojnice koji su smješteni na karunkuli, u fornixu ili tarzusu imaju lošiju prognozu nego ostali melanomi spojnice.

Melanom šarenice je najčešći primarni tumor šarenice, iako čini samo 3 – 10% svih melanoma srednje očne ovojnice⁴.

Klinički se razlikuju dva oblika melanoma šarenice: difuzni i dobro ograničeni.

Difuzni melanom se manifestira kao stečena heterokromija šarenice, često s ipsilateralnim sekundarnim glaukomom.

Ograničeni melanom šarenice manifestira se brzim rastom, pojačanom vaskularizacijom, edemom rožnice ili pojasastom degeneracijom rožnice u području promjene na šarenici.

Terapija je najčešće ekscizija uz adjuvantnu brahiterapiju paladijem 103 (¹⁰³Pd). Prognoza je bolja nego kod ostalih lokalizacija melanoma srednje očne ovojnice.

Melanom zrakastog tijela čini oko 9% melanoma srednje očne ovojnice. Imaju lošiju prognozu jer su zbog svoje lokalizacije teško dostupni pregledu, pa se često otkriju kasno, tj.

kada već zahvate okolne strukture. Klinička dijagnoza se postavlja kada dođe do prodora tumora u područje šarenice, kada melanom izazove luksaciju leće ili sektornu kataraktu, ili kada dođe do prodora u žilnicu, nakon razvoja sekundarnog glaukoma ili perforacije bjeloočnice⁵.

Melanom žilnice je najčešći primarni maligni tumor oka u odrasloj dobi. Simptomi ovise o lokalizaciji tumora. Melanomi smješteni na stražnjem polu otkrivaju se u ranom stadiju jer izazivaju smanjenje vidne oštine i ispade u vidnom polju, za razliku od melanoma smještenih periferno na očnoj pozadini. Mogu izazvati krvarenja u staklovini, sekundarnu ablaciju mrežnice, upalnu eksudaciju i sekundarni glaukom. Oftalmoskopski izgledaju kao solidne prominencije, najčešće glatke površine i sivosmeđe boje, iako mogu biti i amelanotični.

Liječenje ovisi o veličini tumora i komplikacijama, a najčešće se koriste enukleacija i brahiterapija.

1.2.2. Epidemiologija

Oko je drugi organ po učestalosti (nakon kože) na kojem se dijagnosticira melanom.

Melanom žilnice je najučestaliji nekutani melanom i čini 20% svih dijagnosticiranih melanoma. Broj dijagnosticiranih melanoma kože je u porastu posljednjih godina, dok kod melanoma srednje očne ovojnice to nije slučaj.

Općenito je prihvaćeno da je očna melanocitoza rizični faktor za razvoj melanoma srednje očne ovojnice^{6,7,8}.

Obično se javlja između 60. i 70. godine života, a izuzetno je rijedak kod djece. Gotovo uvijek se javljaju unilateralno i unifokalno⁹.

Učestalost je značajno veća u bijele nego kod ostalih rasa¹⁰. U Europi incidencija raste od juga prema sjeveru, pa se smatra da je pojačana pigmentacija zaštitni faktor¹¹.

1.2.3. Simptomi

Bolesnik se najčešće javlja oftalmologu kad primijeti prve smetnje s vidnom oštrinom. Neki melanomi mogu biti i asimptomatski pa se otkriju prilikom rutinskog pregleda.

Simptomi ovise o lokalizaciji i veličini tumora, te pratećim promjenama.

Smetnje vida se javljaju kod tumora koji se nalaze bliže stražnjem polu oka, a tumor u predjelu makule dovodi do pada vidne oštine, metamorfopsije, hipermetropije, relativnog ili apsolutnog skotoma. Tumor u prednjem dijelu oka može pomaknuti ili iskriviti leću, te prouzrokovati astigmatizam.

Rastom tumora može doći do ablacije retine, hemoftalmusa, katarakte, subluksacije leće, neovaskularizacije šarenice, sekundarnog glaukoma. U odmakloj fazi bolesti mogu se javiti bol i znaci upale.

1.2.4. Klinička slika

Melanom šarenice se javlja u dva tipa: difuzni i lokalizirani. Difuzni se manifestira kao stečena heterokromija, a lokalizirani kao manja promjena koja je dobro vaskularizirana i izaziva edem ili degeneraciju rožnice u tom području.

Melanom zrakastog tijela zbog svoje lokalizacije ima kliničku sliku koja ovisi o tome gdje se i koliko tumor proširio.

Melanom žilnice je daleko najčešći i javlja se u obliku izdignute subretinalne mase različitog stupnja pigmentacije (tamno smeđa do amelanotična) s nakupinama narančastog pigmenta na razini retinalnog pigmentnog epitela. Javlja se u dva oblika: difuzni i gljivasti.

Difuzni oblik ne probija Bruchovu membranu, te prožima veliki dio žilnice. Maligniji je jer se uglavnom kasnije otkrije. Gljivasti oblik probija Bruchovu membranu i širi se prema unutra, pa tako dobija svoj karakteristični izgled.

Klinička slika razvoja melanoma žilnice dijeli se u četiri stadija:

1. stadij – tumor je u području srednje očne ovojnice i izaziva samo promjene u okolnom tkivu, npr. sekundarna ablacija mrežnice, krvarenja i eksudacija iz područja tumora
2. stadij – javljaju se komplikacije intraokularnog rasta, npr. sekundarni glaukom i opsežna sekundarna ablacija mrežnice

3. stadij – ekstraokularni rast tumora; rast tumora u orbitu izaziva egzoftalmus, razaranje koštanih zidova i širenje u paranazalne sinuse i mozak

4. stadij – generalizacija bolesti prilikom hematogenog metastaziranja

1.2.5. Dijagnostika

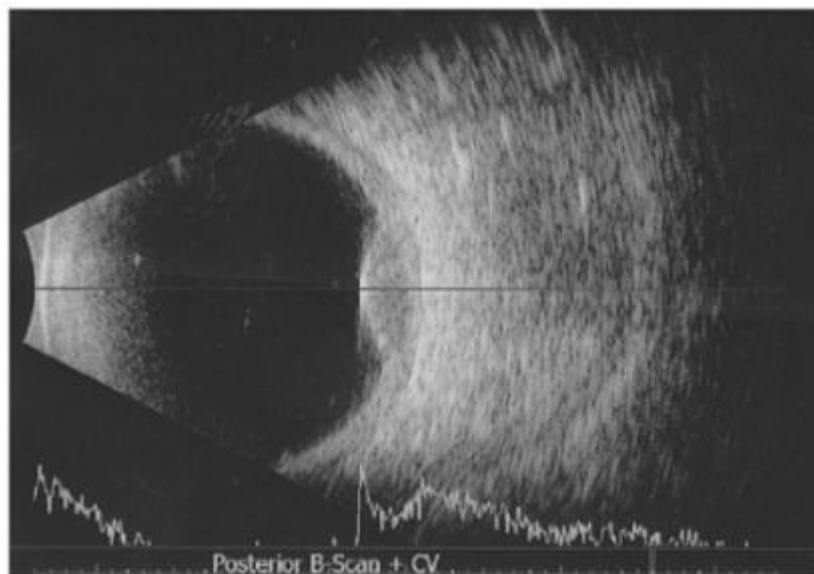
Dijagnoza se postavlja kompletnim oftalmološkim pregledom.

Direktna i indirektna oftalmoskopija i biomikroskopija su najčešće tehnike kojima se postavlja sumnja na melanom srednje očne ovojnice.

Ultrazvuk je metoda izbora koja potvrđuje sumnju na melanom postavljenu oftalmoskopijom, međutim ne može detektirati lezije manje od 1.5 mm.

Ultrazvučni nalazi su karakteristični, ali ne i specifični za melanom. Na A i B skenu melanomi su niske do umjerene unutarnje refleksivnosti. Ehografske osobine melanoma na ultrazvuku su gljivast oblik, niski do srednji unutarnji refleksivitet, regularna unutarnja struktura, unutarnja vaskularizacija i karakteristična korioidalna ekskavacija (slika 2).

Ultrazvuk je posebno koristan u dijagnozi melanoma kod kojih se stražnji pol ne može direktno vidjeti.



Slika 2. Ultrazvučni prikaz melanoma žilnice

Fluoresceinska angiografija je još jedna tehnika kojom se mogu dijagnosticirati melanomi srednje očne ovojnice. Otkriva se dvostruka cirkulacija koja je karakteristična za melanome koji su probili Bruchovu membranu. Melanomi koji zahvaćaju retinu mogu raditi anastomoze između retine i melanoma. Također se mogu vidjeti i područja neperfuzijskih kapilara na retini i blok većih retinalnih žila.

Indocyanine green (ICG) angiografija je metoda koja ima prednost pred fluoresceinskom angiografijom u otkrivanju korioidalnih neovaskularizacija i ostalih vaskularnih abnormalnosti zbog toga što boja ne difundira van korioidalnih krvnih žila¹².

U dijagnostici se još koriste obojeni doppler oka i orbite, kompjutorizirana tomografija (CT), magnetska rezonanca (MRI) i aspiracijska biopsija.

Magnetska rezonanca je korisna jer melanin ima paramagnetska svojstva.

Serum S – 100 (proteini male molekularne težine) se može koristiti kao marker melanoma za praćenje tijeka bolesti i metastaza¹³.

Aspiracijska biopsija se koristi u razlučivanju nejasnih slučajeva i diferencijalnih dijagnoza. Iгла ulazi direktno u tumor i uzima se dio koji se šalje na citološku analizu.

U patohistološkoj podjeli melanoma srednje očne ovojnice se koristi modificirana Callenderova klasifikacija.

Melanomi s vretenastim stanicama čine 45% tumora. Vretenaste stanice tip A su tanke, duge stanice sa spljoštenim nukleusom i pigmentnim bazofilnim linijama nukleusa. Nukleus je bez nukleolusa. Tumori građeni od ovog tipa stanica imaju najbolju prognozu (5% mortaliteta u 5 godina). Vretenaste stanice tipa B su duže od stanica tipa A, s okruglim ili ovalnim nukleusom i izraženim nukleolusom. Prognoza takvog tumora je 14% mortaliteta u 5 godina.

Epiteloidni melanomi čine 5%, stanice su veće od stanica tipa B, imaju obilnu protoplazmu, veliku kružnu ili ovalnu jezgru, s nukleolima i prisustvom gigantskih i multinuklearnih stanica. Povezani su s najgorom prognozom (69% mortaliteta u 5 godina).

Miješani tumori čine 50% i sastoje se od vretenastih i epiteloidnih stanica. Prognoza im je 51% mortaliteta u 5 godina.

Kod svakog bolesnika s melanomom srednje očne ovojnice obavezan je kompletni klinički pregled upotpunjen dijagnostičkim pretragama kao što su ultrazvuk abdomena, rtg pluća ili scintigrafija kostiju. Najčešća mjesta metastaziranja su jetra, pluća, središnji živčani sustav i

kosti. Zato bi dijagnoza trebala sadržavati i vađenje jetrenih enzima uz ultrazvuk ili CT jetre. Metastaze dosežu maksimum u prosjeku dvije do tri godine nakon dijagnoze, a rizik postoji i do 20 godina nakon početne dijagnoze.

1.2.6. Diferencijalna dijagnostika

Najčešće lezije koje mogu oponašati melanom srednje očne ovojnice su metastatske lezije, korioidalni hemangiomi, fokalne disciformne lezije (senilna makularna degeneracija) i korioidalne hemoragije¹⁴.

Nevus srednje očne ovojnice ima oko 15% ljudi. Neka se teško razlikuju od početnih melanoma. Da je nevus sumnjiv govori promjer veći od 5 mm, debljina veća od 1 mm, nakupine lipofuscina na površini, stražnji rub unutar 3 mm od papile, serozna ablacija retine, prisutnost simptoma poput metamorfopsije i fotopsije.

Melanocitomi srednje očne ovojnice ili papile očnog živca također mogu davati lažnu sliku melanoma. Melanocitomi su crni, za razliku od žućkastosmeđih ili smeđih melanoma.

Metastaze srednje očne ovojnice mogu oponašati amelanotične melanome. One su najčešće bilateralne i multifokalne. Bolesnik najčešće zna za primarni tumor, iako je karcinom pluća poznat po prezentiranju kao metastatska bolest oka. Metastaze su najčešće tanje od melanoma i amelanotične⁵.

Subretinalno krvarenje može imati oftalmoskopsku sliku melanoma okruglog oblika i tamne boje.

Hemangiom žilnice može također simulirati melanom. Hemangiomi su narančasto-crveni, slične boje kao i fundus i obično ne mijenjaju veličinu. Ultrazvuk pokazuje jaču unutarnju refleksiju nego kod melanoma.

1.2.7. Liječenje

Terapija ovisi o lokalizaciji, veličini, brzini rasta tumora, vidnoj oštini i kliničkom statusu bolesnika, starosti, općem zdravstvenom stanju kao i želji bolesnika.

Do 1978. godine smatralo se da je enukleacija metoda izbora za sve melanome srednje očne ovojnice, tj. do postavljanja Zimmermanove hipoteze o diseminaciji tumorskih stanica tijekom enukleacije¹⁵.

Očuvanje očne jabučice bio je jedan od glavnih ciljeva u razvoju terapije melanoma srednje očne ovojnice. Ona može biti očuvana npr. korištenjem vanjskog protonskog zračenja¹⁶.

Jedan od najvažnijih čimbenika koji određuje vrstu terapije je veličina tumora.

Danas se tumori prominencije manje od 7 mm podvrgavaju brahiterapiji, tj. zračenju aplikacijom radioaktivnih plombi, npr. rutenij-106, kobalt-60 ili iridij-192 na odgovarajuće mjesto na skleri. Zračenje uništava tumor, ali oštećuje i okolne strukture, pa je oko nakon brahiterapije slijepo.

Mali tumori, promjera manjeg od 10 mm i prominencije ispod 2 mm, mogu se tretirati transsklernalnom dijatermijom ili argon laserskom fotokoagulacijom.

Posljednjih godina primjenjuje se i transpupilarna termoterapija (TTT). Kod ove metode tkivo tumora se zagrijava na 45 – 60 °C i primjenjuje se kod melanoma maksimalne prominencije do 4 mm.

Ako se radi o tumoru većem od 15 mm, funkcionalno izgubljenom oku i dobroj vidnoj oštrini drugog oka gotovo uvijek se radi enukleacija. Radi se i u slučajevima kompletne ablacije retine, kod zahvaćanja papile optičkog živca, tumora s brzim rastom, kao i kod bolesnika koji se ne žele konzervativno liječiti.

Do danas nije potvrđena Zimmermanova hipoteza, tj. nije dokazan veći broj metastaza nakon enukleacije ili drugih kirurških metoda.

The Collaborative Ocular Melanoma Study (COMS) je jedna od najvećih kliničkih ispitivanja provedena na američkom nacionalnom očnom institutu. Njihovi zaključci su da preoperativno zračenje ne poboljšava preživljenje u usporedbi sa samom enukleacijom, te da ne postoji razlika u petogodišnjem preživljenju bolesnika sa srednje velikim melanomom žilnice kada se liječi brahiterapijom, odnosno enukleacijom¹⁷.

Još se koriste i metode poput lokalne resekcije (korioidektomija). Resekcija tumora može biti korisna kada su u pitanju periferni tumori. Nekada je i resekcija udružena s laserskom fotokoagulacijom.

Egzenteracija je indicirana kod melanoma s ekstraokularnim širenjem.

Alternativna metoda enukleaciji je gama nož. U slučaju proširenja bolesti primjenjuje se kemoterapija.

Letalitet melanoma se kreće od 16% do 53% unutar 5 godina¹⁸, a s vremenom se povećava zbog vjerojatnosti metastaziranja koja se kreće oko 50%.

Najvažniji prognostički faktori su veličina tumora, histološki tip, zahvaćenost zrakastog tijela i ekstrabulbarno širenje¹⁹.

2. CILJ RADA

2. Cilj rada

Cilj rada je utvrđivanje incidencije i epidemioloških značajki melanoma srednje očne ovojnice u Splitsko – dalmatinskoj županiji u razdoblju od 1991. do 2010. godine, te procjena kliničkih i patohistoloških čimbenika preživljenja enukleiranih bolesnika.

Ispitivat će se:

1. Incidencija melanoma srednje očne ovojnice

2. Analiza melanoma srednje očne ovojnice s obzirom na:

- dob
- spol
- lokaciju
- lateralizaciju
- veličinu
- patohistološki nalaz
- petogodišnje preživljenje

3. Korelacija između lokalizacije, veličine, te patohistološkog nalaza i petogodišnjeg preživljenja pacijenata koji su operirani u Klinici za očne bolesti KBC Split

3. MATERIJALI I METODE

3. Materijali i metode

Ispitivano je 50 bolesnika koji su hospitalizirani na Klinici za očne bolesti KBC Split pod dijagnozom melanoma srednje očne ovojnice u razdoblju od 1991. do 2010. godine.

Podaci o pacijentima su prikupljeni iz arhive Klinike za očne bolesti KBC Split, a melanomi su histološki verificirani u Zavodu za patologiju, sudsku medicinu i citologiju KBC Split.

Podaci o umrlima su prikupljeni u Matičnom uredu Split, Ured državne uprave Splitsko – dalmatinske županije.

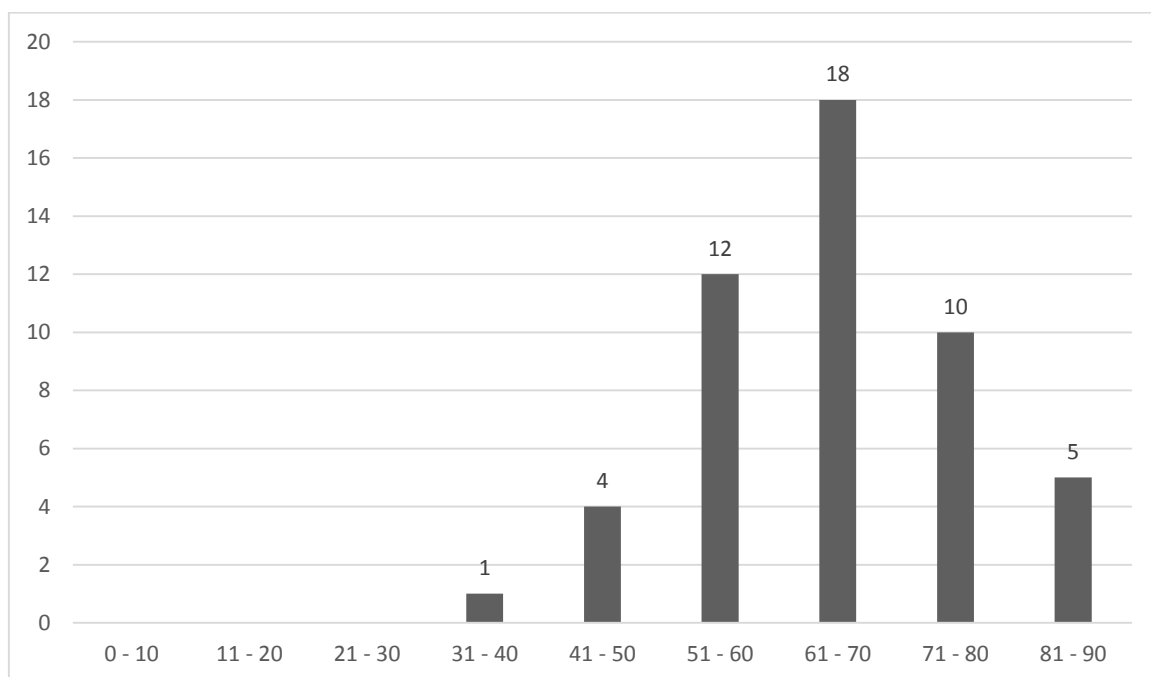
Za obradu podataka korišten je program MedCalc v11.6. Vrijednost $P < 0.05$ predstavljala je granicu statističke značajnosti. Od testova su korišteni χ^2 test i Spearmanova korelacija.

Podaci o stanovništvu Splitsko – dalmatinske županije uzeti su iz popisa stanovništva iz 2011. godine, kada je bilo 454 798 stanovnika²⁰.

4. REZULTATI

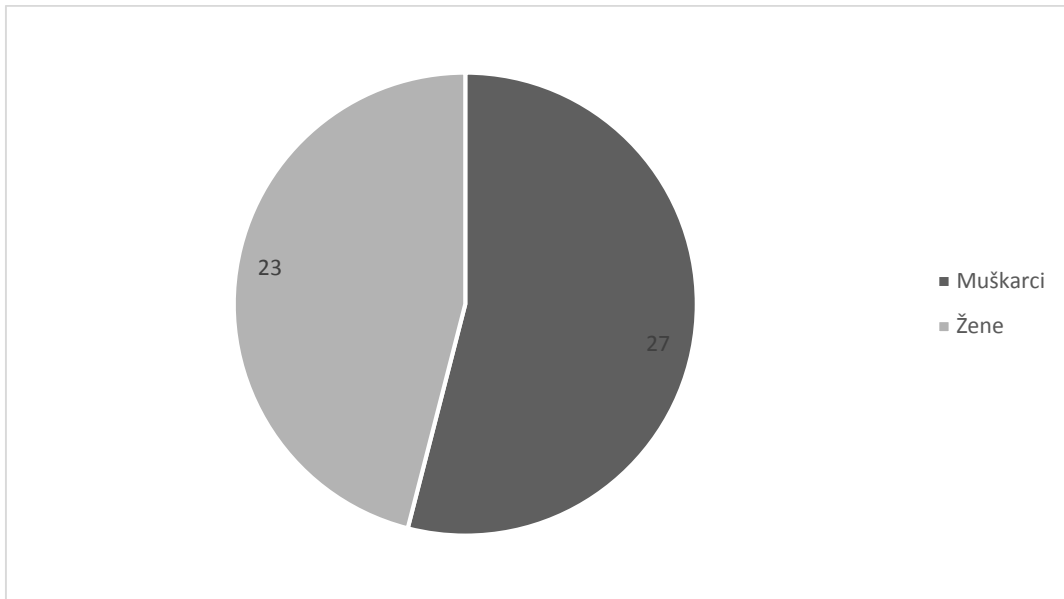
4. Rezultati

Incidencija melanoma srednje očne ovojnice u Splitsko – dalmatinskoj županiji u periodu od 1991. do 2010. godine je iznosila 0.55 bolesnika na 100 000 stanovnika godišnje.



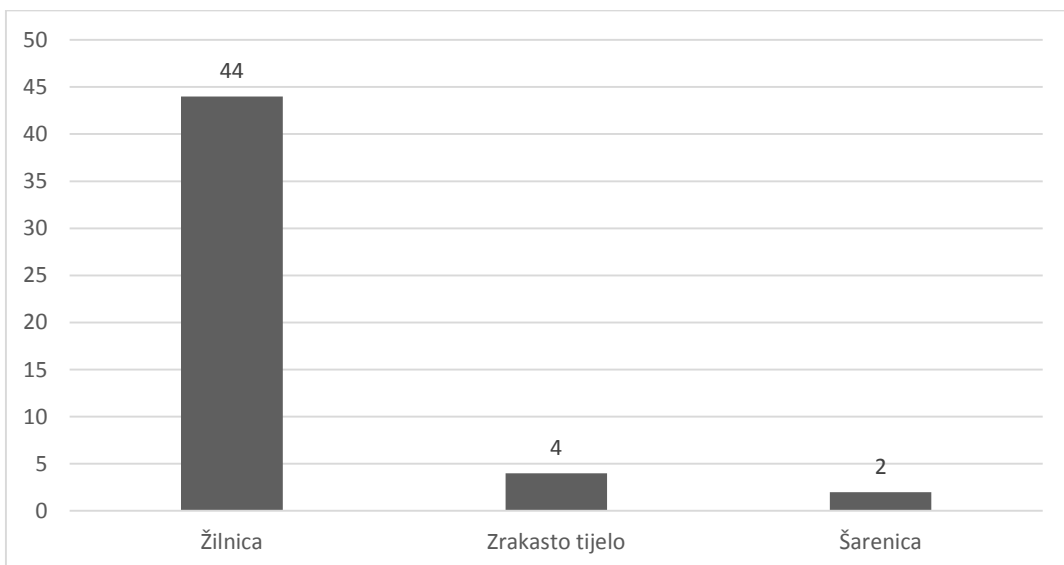
Slika 3. Raspodjela melanoma srednje očne ovojnice prema dobi

Najčešća pojava melanoma srednje očne ovojnice bila je u dobi od 61. do 70. godine života. Prosječna dob bolesnika je bila 64.24 godine. Najmlađi bolesnik je imao 36, a najstariji 86 godina (slika 3).



Slika 4. Učestalost melanoma srednje očne ovojnice prema spolu

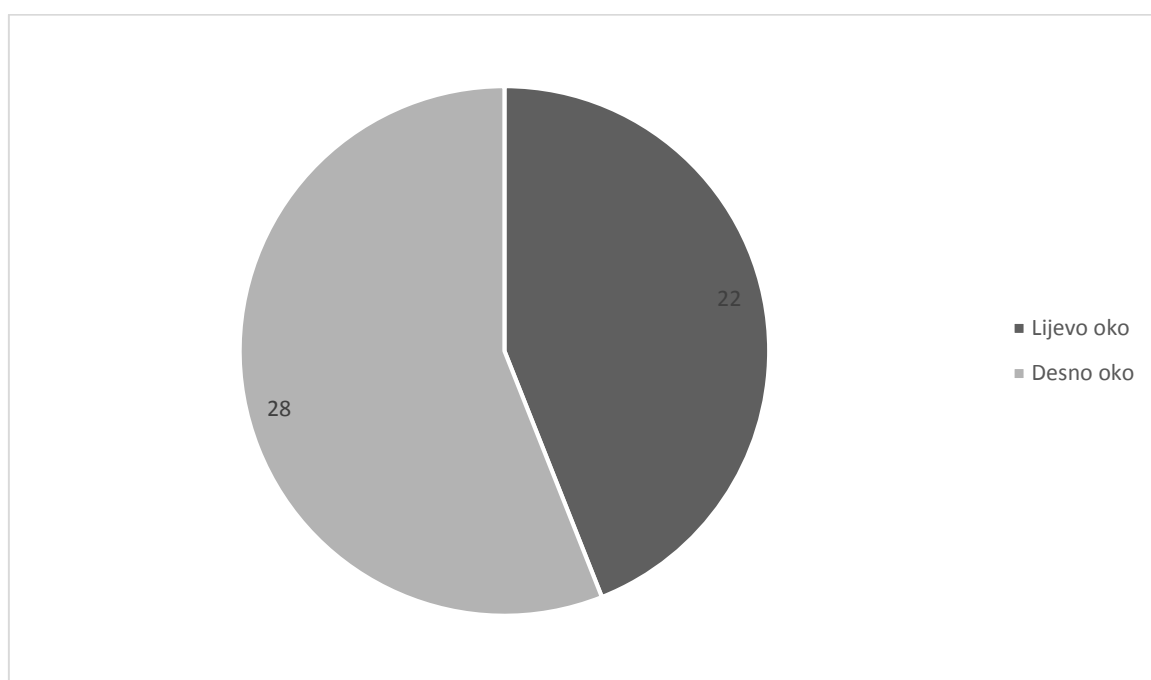
Melanom srednje očne ovojnice se javljao podjednako u oba spola, s nešto većom učestalošću kod muškog spola (54% naspram 46%) (slika 4).



Slika 5. Učestalost melanoma prema lokalizaciji na srednjoj očnoj ovojnici

Prema lokalizaciji 44 (88%) pacijenata je imalo maligni melanom žilnice, 4 (8%) pacijenata je imalo melanom zrakastog tijela, a 2 (4%) pacijenata je imalo melanom šarenice (slika 5).

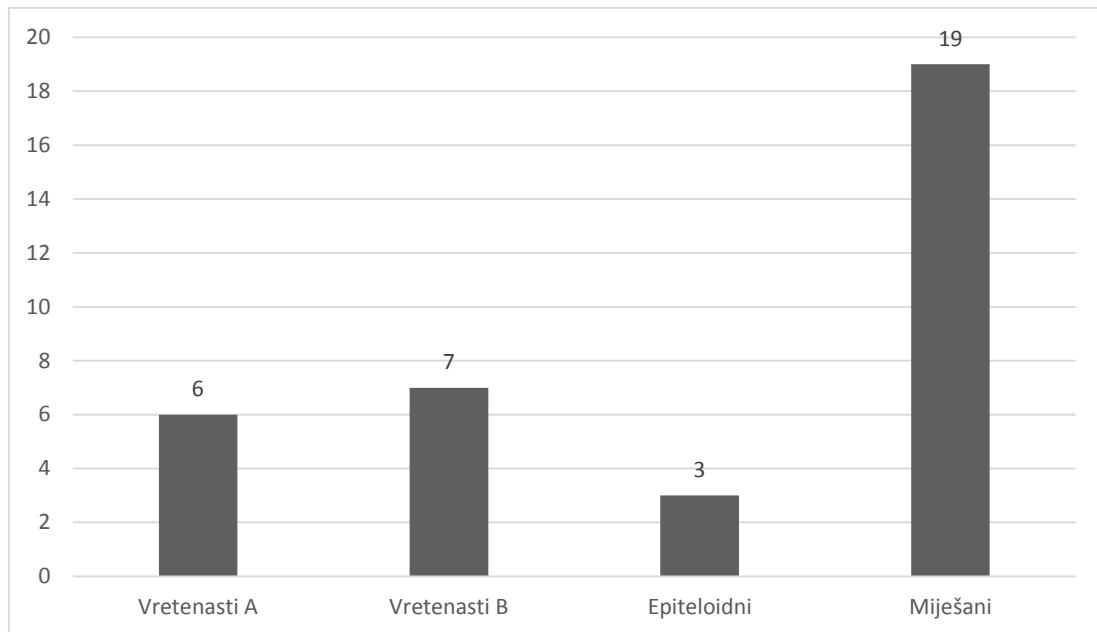
Pojavnost melanoma je bila statistički značajno najučestalija u žilnici ($X^2=38.800$; $DF=2$; $P<0.0001$).



Slika 6. Raspodjela malignog melanoma prema lateralizaciji (desno/lijevo)

Melanom srednje očne ovojnice se javljao podjednako na oba oka, nešto češće na desnom (56% naspram 44%) (slika 6). Nije bilo slučajeva istovremene zahvaćenosti oba oka.

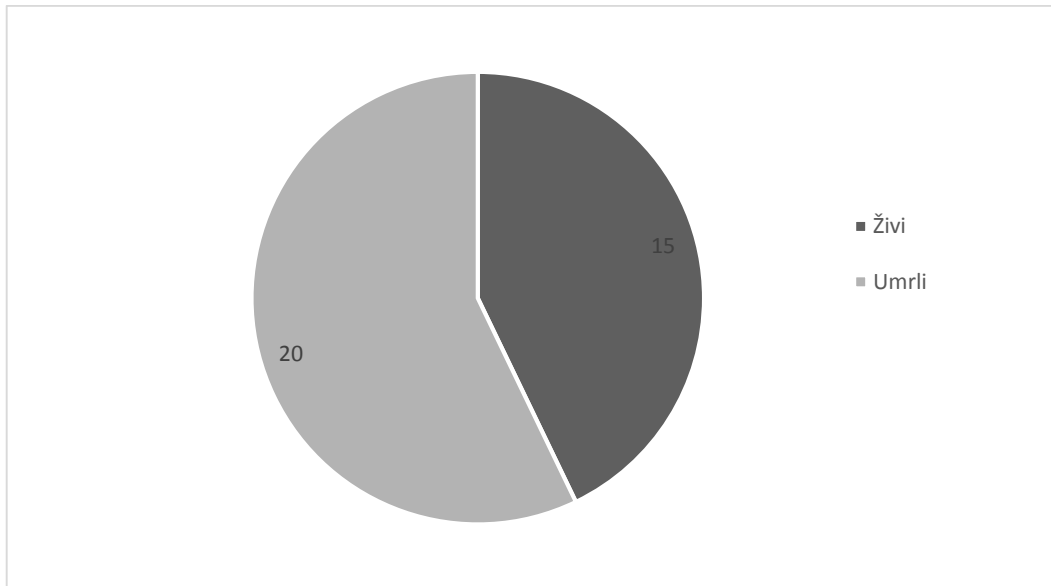
Veličina tumora izražena je kao promjer baze u milimetrima, najveći promjer je iznosio 35 mm, najmanji promjer je iznosio 5.6 mm, a vrijednost medijana je 12.8 mm.



Slika 7. Raspodjela melanoma srednje očne ovojnice prema patohistološkom nalazu

Patohistološki nalazi su bili dostupni za 35 operiranih bolesnika. Prema modificiranoj Callenderovoj klasifikaciji razlikuju se četiri skupine: melanom s vretenastim stanicama tipa A (6 slučajeva, 17.1%), melanom s vretenastim stanicama tipa B (7 slučajeva, 20%), epiteloidni tip (3 slučaja, 8.6%) i miješani tip (19 slučajeva, 54.3%) (slika 7).

Statistički značajno najučestaliji patohistološki tip melanoma bio je miješani ($X^2=17.000$; $DF=3$; $P=0.0007$).



Slika 8. Raspodjela pacijenata prema petogodišnjem preživljenju nakon operacije

Podaci o smrti su bili dostupni za 35 operiranih pacijenata. Pet godina od operacije 15 (42.9%) ih je bilo živo, a 20 (57.1%) ih je umrlo (slika 8).

Nije bilo statistički značajne razlike u petogodišnjem preživljenju s obzirom na lokalizaciju tumora ($X^2=3.213$; $DF=2$; $P=0.2006$).

Nije bilo statistički značajne korelacije između lokalizacije tumora i petogodišnjeg preživljenja ($r=0.0916$; $P=0.6009$).

Nije bilo statistički značajne korelacije između veličine tumora i petogodišnjeg preživljenja ($r=0.0086$; $P=0.9610$).

Postoji statistički značajna razlika u petogodišnjem preživljenju s obzirom na patohistološki nalaz; u skupini pacijenata koji su preminuli nakon pet godina bila je najveća učestalost onih s patohistološkim nalazom melanoma miješanoga tipa ($X^2=10.720$; $DF=3$; $P=0.0133$).

5. RASPRAVA

5. Rasprava

Incidencija melanoma srednje očne ovojnice u Splitsko – dalmatinskoj županiji u periodu od 1991. – 2010. je iznosila 0.55 na 100 000 stanovnika godišnje, što je slično rezultatima američke studije gdje je iznosila 0.51²¹.

U sjevernoj Europi (Norveška i Danska) incidencija je oko 0.8, a u južnoj Europi (Španjolska i Italija) je oko 0.2¹¹.

Splitsko – dalmatinska županija geografski se nalazi negdje između tih dviju lokacija, pa se to odražava u incidenciji i navodi na zaključak da pigmentiraniji ljudi i oni s tamnijim šarenicama imaju manju šansu za obolijevanje od melanoma srednje očne ovojnice.

Incidencija kod afroameričke, latinoameričke, te azijske populacije je značajno niža i kreće se od 0.03 do 0.2 na 100 000 stanovnika¹⁰.

Prosječna dob oboljelih od melanoma srednje očne ovojnice je iznosila 64.24 godine, što je nešto više nego u nekim drugim radovima (primjerice 61.5 u Francuskoj, 60.8 u Izraelu)^{22,23}.

Melanom srednje očne ovojnice se kod azijske populacije javlja u prosjeku dvadesetak godina ranije, u tridesetima i četrdesetima²⁴.

Među oboljelima je bilo nešto više muškaraca (54% naspram 46%). Svjetske studije su uglavnom podijeljene po tom pitanju, a vrijednosti se kreću od 45% do 55%^{22,23,25,26}.

Raspodjela melanoma prema lokalizaciji na srednjoj očnoj ovojnici (žilnica 88%, zrakasto tijelo 8%, šarenica 4%) je slična kao i u drugim radovima^{22,23}.

Melanom se javljao podjednako na oba oka, nešto češće na desnom (56%) negoli na lijevom (44%). U literaturi se ne može pronaći nijedan rad gdje je naglašena značajna prevalencija melanoma jednog oka.

Medijan veličine melanoma je iznosio 12.8 mm, što je značajno više nego u nekim drugim radovima, gdje je iznosio od 7.3 mm do 9.7 mm²⁶. Mogući uzrok su neredoviti oftalmološki pregledi i kasno javljanje liječniku.

Raspodjela melanoma s obzirom na patohistološki nalaz je u skladu sa svjetskom literaturom.

U azijskoj je populaciji vretenasti tip nešto rjeđi, a epiteloidni češći²⁴.

Petogodišnje preživljenje je iznosilo 42.9%, što je manje nego u literaturi i svjetskim radovima^{18,27}. Mogući uzrok nižem preživljenju je veličina tumora prilikom prve dijagnoze.

Nije primijećena statistički značajna razlika u preživljenju s obzirom na lokalizaciju tumora, niti je primijećena statistički značajna korelacija između lokalizacije i petogodišnjeg preživljenja.

Također nije bilo statistički značajne korelacije između veličine tumora i petogodišnjeg preživljenja, što nije u skladu sa svjetskim radovima, u kojima je primijećeno da je manji tumor povezan s boljom prognozom. Smrtnost se kretala od 16% za male tumore do 53% za velike tumore¹⁸.

Primijećena je statistički značajna razlika u petogodišnjem preživljenju s obzirom na patohistološki nalaz. Najveći mortalitet je bio u skupini pacijenata s nalazom miješanog melanoma, što se ne poklapa sasvim sa svjetskom literaturom, gdje je pronađeno da najveću smrtnost imaju epiteloidni (70%), a zatim miješani (50%) melanomi.

6. ZAKLJUČCI

6. Zaključci

1. Incidencija melanoma srednje očne ovojnice u Splitsko – dalmatinskoj županiji u razdoblju od 1991. - 2010. godine je iznosila 0.55 oboljelih na 100 000 stanovnika godišnje.

2. Među oboljelima je bilo nešto više muškaraca (54% naspram 46%), a prosječna dob oboljelih je iznosila 64.24 godine. Pet godina nakon operacije živo je bilo 42.9% pacijenata.

3. Tumor se najčešće javljao na žilnici (88%), zatim na zrakastom tijelu (8%), a najrjeđe na šarenici (4%). Nije primijećena statistički značajna razlika u preživljenju s obzirom na lokalizaciju tumora, niti je primijećena statistički značajna korelacija između lokalizacije i petogodišnjeg preživljenja.

4. Tumor se nešto češće javljao na desnom oku (56% naspram 44%), a medijan veličine tumora je iznosio 12.8 mm. Nije bilo statistički značajne korelacije između veličine tumora i petogodišnjeg preživljenja.

5. Raspodjela melanoma s obzirom na patohistološki nalaz: vretenaste stanice tipa A (17.1%), vretenaste stanice tipa B (20%), epiteloidni tip (8.6%), te miješani tip (54.3%). Primijećena je statistički značajna razlika u petogodišnjem preživljenju s obzirom na patohistološki nalaz; najveći mortalitet je bio kod one skupine pacijenata s nalazom miješanog melanoma ($\chi^2=10.720$; $DF=3$; $P=0.0133$).

6. Nijedan od ispitivanih parametara (lokalizacija, veličina i patohistološki nalaz) nisu sami po sebi dovoljno dobar prognostički faktor, a osim Callenderove klasifikacije, potrebna je i preciznija morfometrijska analiza za bolju dijagnozu i prognozu bolesti. Zbog velike vrijednosti medijana veličine tumora, potrebni su češći rutinski oftalmološki pregledi kod starije populacije koja je pod najvećim rizikom obolijevanja od melanoma srednje očne ovojnice.

7. LITERATURA

7. Literatura

1. Karaman K. Srednja očna ovojnica (uvea). U: Ivanišević M, Bojić L, Karaman K, Bućan K, Galetović D, Utrobičić DK i sur. Oftalmologija. Split: Redak; 2015. str. 117.
2. Lee CJ, Vroom JA, Fishman HA, Bent SF. Determination of human lens capsule permeability and its feasibility as a replacement for Bruch's membrane. *Biomaterials* 2006; 27(8):1670-8.
3. Roque MR. Conjunctival melanoma [internet]. Medscape; 2013. [citirano: 9. srpnja 2015]. Dostupno na: <http://emedicine.medscape.com/article/1191840-overview#a3>.
4. Shields JA, Shields CL. Intraocular Tumors. A Text and Atlas. Philadelphia, Pa: WB Saunders; 1992. 61-3.
5. Iveković R, Tedeschi-Reiner E, Novak Lauš K, Mandić Z. Melanom oka – dijagnostika i liječenje. *Medix* 2008; 14(78): 118-22.
6. Velazquez N, Jones IS. Ocular and oculodermal melanocytosis associated with uveal melanoma. *Ophthalmology* 1983;90:1472-6.
7. Singh AD, De Potter P, Fijal BA, Shields CL, Shields JA, Elston RC. Lifetime prevalence of uveal melanoma in white patients with oculo(dermal) melanocytosis. *Ophthalmology* 1998;105:195-8.
8. Gonder JR, Shields JA, Albert DM, Augsburger JJ, Lavin PT. Uveal malignant melanoma associated with ocular and oculodermal melanocytosis. *Ophthalmology* 1982;89:953-60.
9. Honavar SG, Shields CL, Singh AD i sur. Two discrete choroidal melanomas in an eye with ocular melanocytosis. *Surv Ophthalmol* 2002;47:36-41.
10. Hu DN, Yu GP, McCormick SA, Schneider S, Finger PT. Population – based incidence of uveal melanoma in various races and ethnic groups. *Am J Ophthalmol* 2005;140(4):612-7.
11. Virgili G, Gatta G, Ciccolallo L, Capocaccia R, Biggeri A, Crocetti E i sur. Incidence of Uveal Melanoma in Europe. *Ophthalmology* 2007;114(12):2309-15.
12. Ivanišević M. Pregled oka. U: Ivanišević M, Bojić L, Karaman K, Bućan K, Galetović D, Utrobičić DK i sur. Oftalmologija. Split: Redak; 2015. str. 47.

13. Kaskel P, Berking C, Sander S, Volkenandt M, Peter RU, Krahn G. S-100 protein in peripheral blood: a marker for melanoma metastases: a prospective 2-center study of 570 patients with melanoma. *J Am Acad Dermatol* 1999; 41(6):962-9.
14. Shields JA, Augsburger JJ, Brown GC, Stephens RF. The differential diagnosis of posterior uveal melanoma. *Ophthalmology* 1980;87(6):518-22.
15. Zimmerman LE, McLean IW. An evaluation of enucleation in the management of uveal melanomas. *Int Ophthalmol Clin* 1980;20(2):1-31.
16. Munzenrider JE. Uveal melanomas. Conservation treatment. *Hematol Oncol Clin North Am* 2001;15(2):389-402.
17. Straatsma BR, Fine SL, Earle JD, Hawkins BS, Diener-West M, McLaughlin JA i sur. Enucleation versus plaque irradiation for choroidal melanoma. *Ophthalmology* 1988;95(7):1000-4.
18. Diener – West M, Hawkins BS, Markowitz JA, Schachat AP. A review of mortality from choroidal melanoma. II. A meta-analysis of 5-year mortality rates following enucleation, 1966 through 1988. *Arch Ophthalmol* 1992;110:245-50.
19. Intraocular (Eye) Melanoma Treatment [internet]. National Cancer Institute; 2015. [citirano: 9. srpnja 2015.] Dostupno na: http://www.cancer.gov/types/eye/hp/intraocular-melanoma-treatment-pdq#link/_304_toc.
20. Popis stanovništva 2011. [internet]. Državni zavod za statistiku Republike Hrvatske; 2011. [citirano: 9. srpnja 2015.] Dostupno na: http://www.dzs.hr/Hrv/censuses/census2011/results/htm/H01_01_02/h01_01_02_zup17.html.
21. Singh AD, Turell ME, Topham AK. Uveal melanoma: trends in incidence, treatment and survival. *Ophthalmology* 2011;118(9):1881-5.
22. Vidal JL, Bacin F, Albuissou E. i sur. „Melanoma 92“. Epidemiological study of uveal melanoma in France. *J Fr Ophthalmol* 1995;18(8-9):520-8.
23. Frenkel S, Hendler K, Pe'er J. Uveal melanoma in Israel in the last two decades: characterization, treatment and prognosis. *IMAJ* 2009;11(5):280-5.
24. Kuo PK, Puliafito CA, Wang KM, Liu HS, Wu BF. Uveal melanoma in China. *Int Ophthalmol Clin* 1982;22(3):57-71.

25. Singh AD, Topham A. Incidence of uveal melanoma in the United States: 1973-1997. *Ophthalmology* 2003;110:956-61.
26. Chryssanthi K, Moschos MM, Dimissianos M, Georgopoulos G, Ladas I, Apostolopoulos M. Metastasis rates and sites after treatment for choroidal melanoma by proton beam radiation or by enucleation. *Clin Ophthalmol* 2008;2(4):989-95.
27. Singh AD, Topham A. Survival rates with uveal melanoma in the United States: 1973-1997. *Ophthalmology* 2003;110(5):962-5.

8. SAŽETAK

8. Sažetak

Melanom srednje očne ovojnice je najčešći intraokularni primarni maligni tumor.

Cilj ovog rada je bio ispitati incidenciju, te neke epidemiološke značajke melanoma oka u Splitsko – dalmatinskoj županiji u razdoblju od 1991. do 2010. godine.

Napravljena je i statistička analiza povezanosti nekih tumorskih parametara (lokalizacija, veličina, patohistološki nalaz) i petogodišnjeg preživljenja.

Korišteni su podaci 50 pacijenata preuzeti iz arhive Klinike za očne bolesti KBC Split, a podaci o smrti su prikupljeni u Matičnom uredu Split, Ured državne uprave Splitsko – dalmatinske županije.

Melanomi su histološki u Zavodu za patologiju, sudsku medicinu i citologiju KBC Split.

Podaci o stanovništvu su uzeti iz popisa stanovništva 2011. godine.

Incidencija melanoma srednje očne ovojnice u Splitsko – dalmatinskoj županiji u razdoblju od 1991. do 2010. godine je iznosila 0.55 oboljelih na 100 000 stanovnika godišnje.

Prosječna dob oboljelih je iznosila 64.24 godine, a među oboljelima je bilo nešto više muškaraca (54% naspram 46%).

Tumor se najčešće javljao na žilnici (88%), zatim na zrakastom tijelu (8%), a najrjeđe na šarenici (4%). Češći je bio na desnom oku (56% naspram 44%).

Medijan veličine tumora je iznosio 12.8 mm. Pet godina nakon operacije živo je bilo 42.9% pacijenata.

Nije primijećena statistički značajna razlika u preživljenju s obzirom na lokalizaciju tumora, niti je primijećena statistički značajna korelacija između lokalizacije i petogodišnjeg preživljenja. Nije bilo statistički značajne korelacije između veličine tumora i petogodišnjeg preživljenja.

Primijećena je statistički značajna razlika u petogodišnjem preživljenju s obzirom na patohistološki nalaz. Najveći mortalitet je bio kod one skupine pacijenata s nalazom miješanog melanoma ($X^2=10.720$; $DF=3$; $P=0.0133$).

Važni zaključci su da nijedan od ispitivanih parametara (lokalizacija, veličina i patohistološki nalaz) nisu sami po sebi dovoljno dobar prognostički faktor, te da je osim Callenderove

klasifikacije, potrebna i preciznija morfometrijska analiza za što točniju dijagnozu i prognozu bolesti.

Zbog relativno velike vrijednosti medijana veličine tumora, moje je mišljenje da su potrebni češći rutinski oftalmološki pregledi kod starije populacije koja je pod najvećim rizikom obolijevanja od melanoma srednje očne ovojnice.

9.SUMMARY

9. Summary

Prognostic value of clinical and histopathological characteristics of uveal melanomas.

Uveal melanoma is the most common primary intraocular malignant tumor.

The aim of this study was to examine the incidence, along with some epidemiological characteristics of uveal melanoma in Split – Dalmatia County in the period of 1991. to 2010.

A statistical analysis was also performed to examine the correlation between tumor parameters (localization, size, histopathologic type) and the 5-year survival rate.

Data of 50 patients was collected from the archives of the University Department of Ophthalmology, Split University Hospital. Death certificates were collected from the Split Population Registry, Split – Dalmatia County government.

Histopathologic confirmation was obtained from the Hospital Department of Pathology, Forensic Medicine and Cytology, Split University Hospital.

Population number was collected from the Census 2011.

The incidence of uveal melanoma in Split – Dalmatia County in the period of 1991. to 2010. was 0.55 per 100 000.

Average age was 64.24 years, with slightly more males (54% versus 46%).

The most common tumor localization was the choroid (88%), followed by the ciliary body (8%), and lastly the iris (4%). Right eye was more commonly afflicted (56% versus 44%).

Median tumor diameter was 12.8 mm. 5-year survival rate was 42.9%.

There was no statistically significant difference in survival rate between groups with different tumor localization. There was also no statistically significant correlation between survival rate and different tumor localizations.

There was a statistically significant difference in 5-year survival between different histopathologic types. The group with the mixed type melanoma had the highest mortality rate ($X^2=10.720$; $DF=3$; $P=0.0133$).

In conclusion, none of the examined parameters (localization, size and histopathologic type) are by themselves a valid prognostic factor for uveal melanoma survival.

Also, the Callender classification seems inadequate when used by itself, so a more definitive morphometric analysis is required for a better diagnosis and prognosis of the disease.

Because of the relatively high tumor size median, it is my opinion that routine ophthalmological examinations should be more frequent, especially among the older population who are at a higher risk of developing uveal melanoma.

10. ŽIVOTOPIS

10. Životopis

Ime i prezime: Ivan Mario Staničić

Datum i mjesto rođenja: 19.02.1991., Split, Republika Hrvatska

Državljanstvo: hrvatsko

Adresa stanovanja: Kroz Smrdećac 25, 21000 Split, Republika Hrvatska

E-mail: ivanmstanicic@gmail.com

Obrazovanje: 1997. – 2005. Osnovna škola Split 3, Republika Hrvatska

2005. – 2009. 3. gimnazija, Split, Republika Hrvatska

2009. – 2015. Medicinski fakultet Sveučilišta u Splitu, smjer doktor medicine,
Republika Hrvatska

Strani jezici: engleski jezik (razina C2)