

Čimbenici ishoda liječenja tumora jajnika u dječjoj dobi u Klinici za dječju kirurgiju KBC-a Split od 2002. do 2018. godine : retrospektivna studija

Jukić, Doroteja

Master's thesis / Diplomski rad

2018

Degree Grantor / Ustanova koja je dodijelila akademski / stručni stupanj: **University of Split, School of Medicine / Sveučilište u Splitu, Medicinski fakultet**

Permanent link / Trajna poveznica: <https://um.nsk.hr/um:nbn:hr:171:535326>

Rights / Prava: [In copyright](#)/[Zaštićeno autorskim pravom.](#)

Download date / Datum preuzimanja: **2024-09-22**



Repository / Repozitorij:

[MEFST Repository](#)



SVEUČILIŠTE U SPLITU
MEDICINSKI FAKULTET

Doroteja Jukić

**ČIMBENICI ISHODA LIJEČENJA TUMORA JAJNIKA U DJEČJOJ DOBI U
KLINICI ZA DJEČJU KIRURGIJU KBC SPLIT OD 2002. DO 2018. GODINE:
RETROSPEKTIVNA STUDIJA**

Diplomski rad

Akadska godina:

2017./2018.

Mentor:

Doc. dr. sc. Zenon Pogorelić, dr. med.

Split, srpanj, 2018.

Sadržaj:

1. UVOD	1
1.1. Anatomija jajnika	2
1.2. Histologija jajnika	2
1.3. Fiziologija jajnika.....	3
1.4. Tumori jajnika	4
1.4.1. Tumori zametnih stanica	5
1.4.2. Tumori specijalizirane strome jajnika	8
1.4.3. Tumori epitelnih stanica	8
1.4.4. Ciste jajnika.....	9
1.5. Dijagnostika tumora jajnika	10
1.5.1. Slikovna dijagnostika	11
1.5.2. Laboratorijska dijagnostika	12
1.6. Liječenje tumora jajnika.....	13
1.7. Torzija jajnika	15
1.7.1. Patofiziologija torzije jajnika	15
1.7.2. Simptomi torzije jajnika	17
1.7.3. Dijagnostika torzije jajnika	17
1.7.4. Liječenje torzije jajnika.....	18
2. CILJ ISTRAŽIVANJA	19
3. ISPITANICI I METODE	21
3.1. Ispitanici	22
3.2. Organizacija istraživanja	22
3.3. Mjesto istraživanja	22
3.4. Opis istraživanja.....	22
3.5. Metode prikupljanja i obrade podataka	23
4. REZULTATI	24
5. RASPRAVA	32
6. ZAKLJUČCI	38
7. LITERATURA	40

8. SAŽETAK	44
9. SUMMARY	46
10. ŽIVOTOPIS	48

Zahvaljujem se mentoru, doc. dr. sc. Zenonu Pogoreliću, na pristupačnosti, brojnim stručnim savjetima, strpljenju, potpori te savjesnom i stručnom vođenju kroz proces izrade diplomskog rada.

Veliko hvala mojima roditeljima i bratu na neizmjerne ljubavi, podršci i toleranciji.

1. UVOD

1.1. Anatomija jajnika

Jajnik (*lat. ovarium, grč. oophoros*) paran je organ koji ima oblik badema i dug je otprilike tri centimetra, širok 1.5 cm, debeo jedan centimetra (1). Nalazi se u udubini između vanjskih i unutarnjih ilijačnih krvnih žila (*lat. fossa ovarica*) (2). U spolno zrele žene jajnik ima oblik badema. Površina je jajnika glatka do puberteta, a nakon početka spolne zrelosti postane izbrazdana i nepravilna zbog ožiljaka koji nastaju kad zrela jajna stanica izađe iz jajnika. Jajnik je ženska spolna žlijezda jer se u njemu luče ženski spolni hormoni (3).

Jajnici su obostrano povezani s okolicom svezama (ligamentima) koje im ograničavaju pokretljivost. Lateralna ploha jajnika nalazi se u navedenoj udubini, dok je medijalna usmjerena prema organima male zdjelice, stražnji rub je slobodan i blago zaobljen, prednji je učvršćen s naborom peritoneuma (*lat. mesovarium*) na široki ligament (*plica lata uteri*) i postavljen u sagitalnoj ravnini. Unutar mezovarija nalaze se živci, krvne žile i limfne žile koje ulaze u jajnik (*lat. hilus ovarii*). Mjesto vezanja mezovarija na jajnik je oštro ograničeno od ostale površine jajnika Waldereyovom prugom. Na gornji ili tubarni pol jajnika koji je zaobljen i na stražnju stranu širokog ligamenta veže se nabor peritoneuma od veziva i glatkog mišićja (*lat. lig. suspensorium ovarii vs. infundibulopelvicum*). Donji ili uterini pol jajnika vezan je za rog maternice, ispod jajovoda, vlastitom svezom, 3 do 4 cm dugim snopom vezivnog tkiva i glatkog mišićja na što se odnosi peritoneum široke sveza tvoreći nabor (*lat. lig. ovarii proprium*) (2).

Arterijsku krv jajniku donosi *a. ovarica* koja polazi od trbušne aorte otprilike u razini drugog slabinskog kralješka koja kroz mezovarij daje ogranke za jajovod. Anastomozira s ovaričnim ogrankom uterine arterije, *ramus ovaricum a. uterinae*. Venska krv jajnika otječe u ovarične vene, koje tvore venski splet. Iz spleta nastaju ovarične vene, *v. ovarica dextra et sinistra*. Desna se ulijeva u donju šuplju venu, a lijeva u bubrežnu venu. Inervacija jajnika dolazi iz ovaričnog živčanog spleta, *plexus ovaricus* (3).

1.2. Histologija jajnika

Jajnik se sastoji od dvaju neoštro razgraničenih dijelova: kore i srži. Kora je s vanjske strane pokrivena modificiranim slojem mezotela, koji se sastoji od jednostavnih pločastih stanica, a naziva se pokrovnim epitelom. Unutar kore jajnika najuočljiviji su sastavni dio folikuli, koji se dijele na primarne i sekundarne. Za razliku od primarnih folikula, koji nemaju

tekućine i diferencirane slojeve potpornih stanica, u sekundarnih se folikula razabire unutrašnji i vanjski sloj teka – stanica, te granuloza stanice,

Srž jajnika građena je od vezivnih stanica, krvnih žila i malih nakupina hormonski aktivnih stanica zvanih hilusne stanice (4).

1.3. Fiziologija jajnika

Sustav spolnih hormona u žena sastoji se od triju hijerarhijskih hormonskih razina: hormona koji oslobađa gonadotropine (hipotalamični hormon), folikostimulacijskog hormona (FSH) i lutenizacijskog hormona (LH) koji su hormoni adenohipofize te estrogena i progesterona koji su hormoni jajnika. Svi ti hormoni luče se u količinama koje se u različitim fazama ženina mjesečnog ciklusa bitno razlikuju (5). Steroidogeneza u jajniku počinje oko 10. tjedna intrauterinog života pod kontrolom hipofize. Pod utjecajem LH u teka-stanicama stvaraju se androgeni testosteron i androstedion, koji se učinkom FSH u granuloza-stanicama aromatiziraju u estrogne (estradiol i estron) koji mogu prelaziti jedan u drugi uz pomoć 17 β -steroid-dehidrogenaze (6). Glavna funkcija estrogena je poticanje proliferacije stanica i rast tkiva spolnih organa, kao i ostalih tkiva vezanih uz reprodukciju. Pod utjecajem estrogena počinje rast dojki i sustava za stvaranje mlijeka u njima, pa se razvija karakterističan izgled dojki odrasle žene. Estrogeni koče aktivnost osteoklasta u kostima te na taj način potiču njihov rast. U pubertetu ubrzavaju rast u visinu te uzrokuju spajanje epifiza i dijafiza dugih kostiju. Uzrokuju i odlaganje većih količina masti u potkožna tkiva, dojke te u području stražnjice i bokova što tijelu daje ženska obilježja. Najvažniji učinak progesterona je poticanje sekrecijskih promjena u endometriju maternice tijekom druge polovice mjesečnog spolnog ciklusa, čime se maternica priprema za implantaciju oplođenog jajašca. Osim toga progesteron potiče razvoj režnjica i alveola dojki, pa alveole bujaju i povećavaju se te poprimaju sekrecijska obilježja (5).

Menstruacijski ciklus odraz je ritmičnih naredbi reprodukcije osi hipotalamus-hipofiza-jajnici, što se očituje funkcijskim i strukturnim promjenama ciljnih tkiva: spolnog sustava i dojki. Ciklus se može podijeliti na folikularnu (estrogensku, proliferacijsku) fazu i luteinsku (progesteronsku, sekrecijsku) fazu. Duljina ciklusa određena je trajanjem rasta i sazrijevanja folikula i programiranim životom žutog tijela. U prvih nekoliko dana svakog ženskog spolnog ciklusa, pod utjecajem GnRH iz hipotalamusa, blago se povećavaju

koncentracije FSH i LH. Ti hormoni, osobito FSH, ubrzavaju rast 6 do 12 primarnih folikula. U tijeku rasta folikula luči se uglavnom estrogen koji simulira rast folikula. Nakon jednog tjedna rasta, ili dulje, ali prije ovulacije, jedan od folikula počne rasti brže od drugih. U preostalih 5 do 11 folikula koji su do tad rasli počinje involucija. Za konačan rast folikula i ovulaciju nužan je LH. Od prilike dva dana pred ovulaciju, veličina lučenja LH iz adenohipofize znatno se poveća, dan pred ovulaciju lučenje estrogena počinje se smanjivati, a počinju lučenje sve veće količine progesterona. U žene s normalnim 28-dnevnim ciklusom ovulacija nastaje 14 dana poslije početka menstruacije. Nekoliko sati nakon ovulacije iz granuloza i teka-stanica folikula koji je ovulirao, nakupljanjem lipida i luteina stvara se žuto tijelo. Žuto tijelo izlučuje progesteron i estradiol neovisno o gonadotropinima te utječe na pravilnu transformaciju endometrija stvarajući u svakom ovulacijskom ciklusu preduvjete za implantaciju oplođene jajne stanice. U zdrave žene promjer žutog tijela poveća se približno do 1.5 cm, a taj stadij dosegne sedam ili osam dana poslije ovulacije. Ako ne dođe do implantacije, prostaglandini uz povišene koncentracije prolaktina i estradiola, približno 12 dana poslije ovulacije, dovode do postupne luteolize i prestanka funkcije žutog tijela. Zbog naglog smanjenja lučenja estrogena, progesterona i inhibina iz žutog tijela uklanja se povratna inhibicija adenohipofize, pa ona ponovno počinje lučiti sve veće količine FSH i LH, koji potaknu rast novih folikula, pa započne novi ovarijski ciklus. Za to vrijeme, zbog oskudnog lučenja progesterona i estrogena, oko 72 sata nakon početka luteolize, započinje menstruacija (5, 6).

1.4. Tumori jajnika

Tumori jajnika su histogenski, histološki i klinički heterogena skupina tumora. Na temelju biološkog ponašanja mogu se svrstati u tri kategorije: dobroćudni, granično zloćudni (eng. borderline) i zloćudni. Tumori jajnika mogu se podijeliti u tri različite histopatološke skupine: tumori epitelnih stanica (karcinomi), tumori zametnih stanica (germinomi), tumori stromalnih stanica (4).

Najčešći tumori jajnika u dječjoj dobi su teratomi (70%), od čega su oko 60% benigni. Disgerminomi i embrionalni karcinomi su zastupljeni u oko 6% slučajeva, a tumori granuloznih stanica oko 5% (u djece iznad 4 godine) (7).

1.4.1. Tumori zametnih stanica

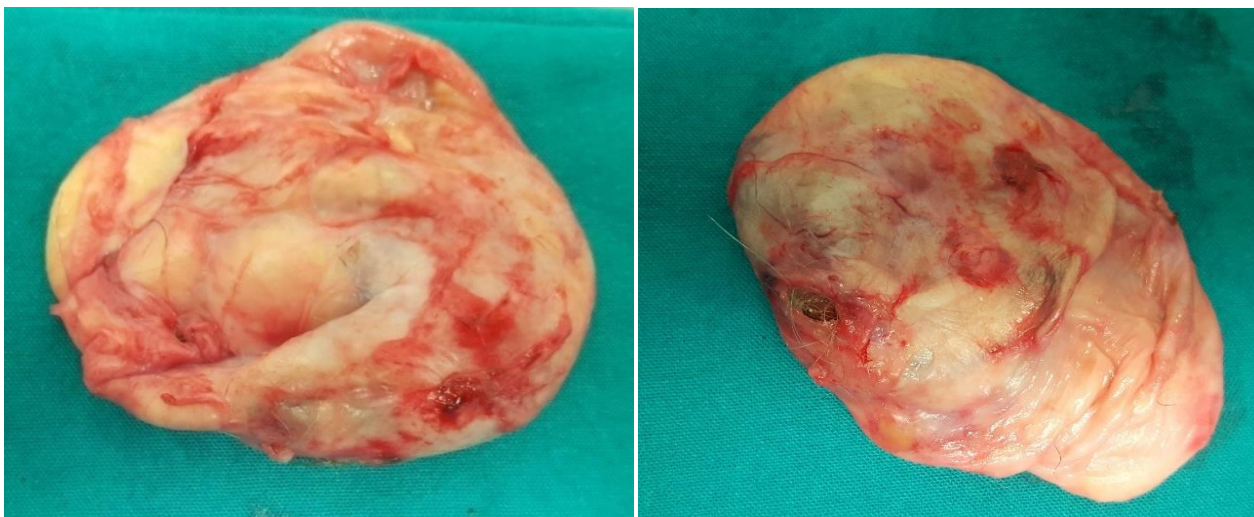
Tumori zametnih stanica su najčešći tumori jajnika u dječjoj dobi s učestalošću više od 80% (6). Vršak incidencije im je između 16. i 20. godine života. Histološki se razlikuje nekoliko tipova tumora, ali svima je zajedničko podrijetlo iz primordijalne oocite. Zreli teratomi ili dermoidne ciste najčešći su u toj skupini i jedini benigni tumori zametnog epitela jajnika. Uz zrele teratome u ovu skupinu tumora spadaju nezreli teratomi, disgerminomi, tumori žumnjčane vreće, koriokarcinom te embrionalni karcinom (2, 8-9).

Teratomi mogu biti benigni (zreli, dermoidne ciste) i maligni (nezreli) (2). Teratomi mogu nastati na bilo kojem dijelu tijela, ali su najčešće smješteni u medijalnoj liniji (7).

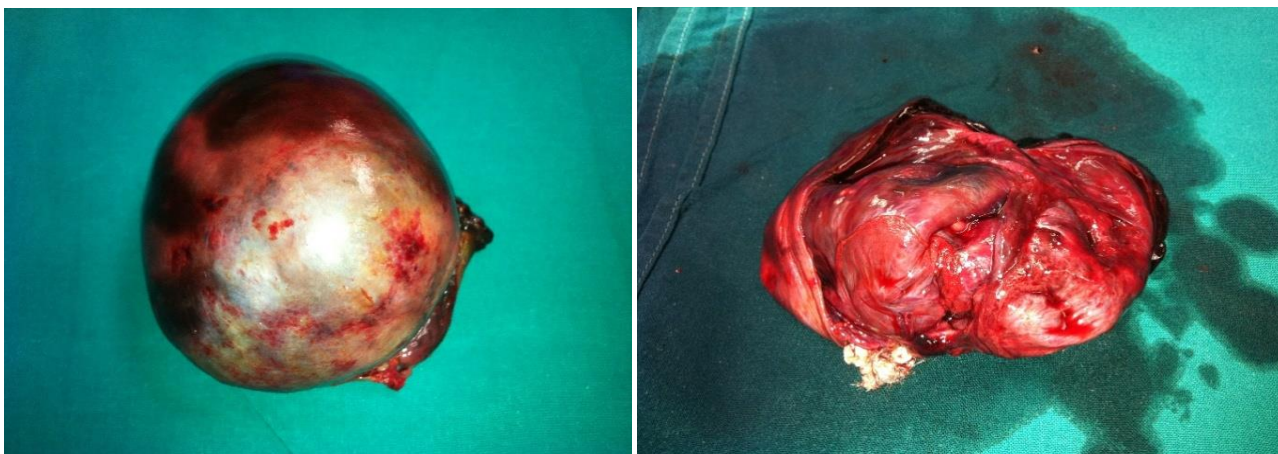Zreli teratomi građeni su od tkiva koja su se razvila iz svih triju zametnih listića (4). Oni su najčešći tumor jajnika u pedijatrijskoj populaciji i čine 50% svih tumora jajnika u toj dobi (Slika 1). U 10% slučajeva javljaju se obostrano (10). U rijetkim slučajevima (1-2%) može doći do zloćudne transformacije bilo koje sastavnice dobroćudnog teratoma jajnika, a najčešće se nalazi planocelularni karcinom (4, 10).

Nezreli teratomi građeni su od različitih sastavnica somatskog tkiva u raznim stupnjevima zrelosti, a svojim mikroskopskim izgledom podsjećaju na tkiva embrija ili fetusa (4). Najčešće se pojavljuju u drugom desetljeću života s vrškom incidencije u 17. godini života. Čine 10 do 20% svih tumora jajnika u bolesnica mlađih od dvadeset godina, a šansa za nalazak nezrelog tipa je veća što je bolesnica mlađa (10).

Teratomi jajnika se vide kao abdominalne mase koje se klinički očituju nespecifičnim simptomima koji ovise o veličini tumora (kompresija na okolne strukture), često se kompliciraju torzijom, krvarenjem, rupturom ili infekcijom s kliničkom slikom akutnog abdomena (Slika 2). Zreli teratomi obično ne uzrokuju funkcionalne simptome, ali rijetko se povezuju s pojavom paraneoplastičnog sindroma koji uključuje autoimunu hemolitičku anemiju i autoimuni inflamatorni limbični encefalitis, koji se može povući nakon uklanjanja tumora. Kod malignih oblika može se pojaviti i ascites (4, 10-12).



Slika 1. Teratom jajnika u 17-godišnje adolescentice – Preparat nakon laparoskopske ekstirpacije uz očuvanje tkiva jajnika.

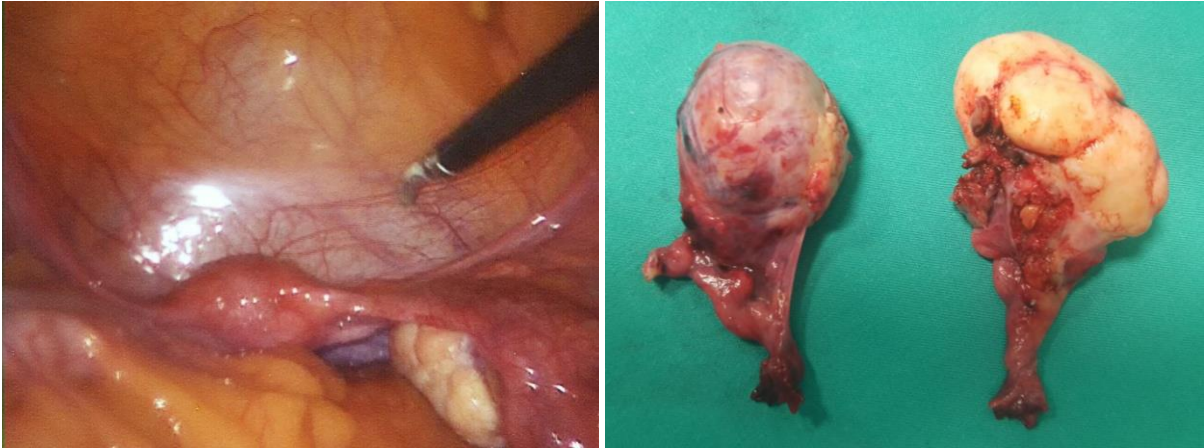


Slika 2. Torkvirani teratom jajnika u 7-godišnje djevojčice. A) Makroskopski izgled preparata nakon laparoskopske ovariektomije; B) Razrezani tumor, vide se dlake, loj i zubi.

Monodermalni teratomi jajnika, rijetko se pojavljuju, uvijek su jednostrani i građeni od tkiva iz samo jednog zametnog listića. Najčešći su struma jajnika (građena od dermoida koji sadrže tkivo nalik tkivu normalne štitnjače) i karcinoid (nalik na karcinoid u probavnom sustavu). Zbog lučenja hormona mogu uzrokovati kliničku sliku hipertireoze ili karcinoidnog sindroma. Karcinoid jajnika je važno razlikovati od metastatskog koji u pravilu zahvaća oba jajnika (4, 12).

Disgerminomi se obično javljaju između 10. i 30. godine života. Sastoje se od zloćudnih stanica nalik primarnim oocitama. Disgerminomi su često povezani s pravom ili miješanom disgenezom gonada, a mogu se razviti i iz gonadoblastoma (Slika 3). Postoji i povezanost s

kromosomskim anomalijama poput Turnerova sindroma. Klinički se očituju kao povećanje jajnika, u 15% bolesnica obostrano, a u trenutku dijagnosticiranja tumor je u većem broju slučajeva ograničen na jajnik (2, 4, 12).



Slika 3. Obostrani disgerminom u 17-godišnje adolescentice s DSD sindromom.

A) Intraoperacijski nalaz; B) Preparat nakon obostrane laparoscopske ovarijektomije.

Yolk sac tumori (Teilumov tumor) su obično jednostrani. Tumor je građen od tkiva nalik mezoblastičnom endodermu periimplantacijskog zametka ili žumanjčanoj vreći koja se razvija iz tog ekstraembrionalnog dijela zametka (2). Karakteristična klinička slika je nagli rast trbuha djevojčice ili mlade djevojke u koje smo isključili mogućnost trudnoće. Zbog iznimno brzog rasta i ranog rasapa imaju izrazito lošu prognozu, jer se u 70% bolesnica u vrijeme postavljanja dijagnoze tumor već proširio izvan jajnika (4). Česte su hematogene i peritonealne metastaze, dok limfogeno ne metastazira (10). Kod ovog tumora nalazimo povećane vrijednosti α -fetoproteina (AFP) koji je vrlo koristan u praćenju tijeka bolesti (4).

Koriokarcinom je iznimno rijedak tumor jajnika. Češće ga nalazimo kao sastavni dio teratokarcinoma. Javlja se u djevojčica i adolescentica. Zbog osobine tumora da izlučuje hCG, kada se jave mogu uzrokovati preuranjeni pubertet u djevojčica (2).

Embriionalni karcinom je vrlo rijedak, ali iznimno agresivan tumor. Građen je od velikih zloćudnih primarnih oocita. Čini 4% svih zloćudnih tumora iz stanica zametnog epitela. Najčešće se javlja oko 12. godine života (2). Često se javlja s drugim tumorima zametnog epitela dok je kao samostalan tumor iznimno rijedak (10). Karakteriziran je brzim rastom i ranim metastaziranjem (2).

1.4.2. Tumori specijalizirane strome jajnika

Tumori specijalizirane strome jajnika čine 5 do 10% tumora jajnika u djece (6). Podrijetlom su iz ovarijske strome koja se razvija iz spolnog tračka embrionalnih gonada. Među tumore ove skupine spadaju: tumori granuloza-stanica, tumori teka-stanica, fibromi, tumori Sertoli-Leydigovih stanica i tumori hilusnih stanica. Većina ih je hormonski aktivna. Zbog toga se klinički očituju poremećajem u produkciji spolnih hormona. Posljedica toga je promjena sekundarnih spolnih osobina (ovisna o dobi bolesnice) (4, 13).

Juvenilni tip tumora granuloza-stanica se obično javlja u bolesnica mlađih od 20 godina. U samo 5% se javlja u djevojčica prije puberteta (2). Ako se jave prije puberteta mogu izazvati prerani pubertet jer u većini slučajeva izlučuju estrogene (4). Ovi su tumori u 95% slučajeva dobroćudni (2).

Tumori Sertoli-Leydigovih stanica vrh pojavnosti imaju u drugom i trećem desetljeću života. U manje od 5% slučajeva su obostrani (2). Zbog svoje androgene hormonske aktivnosti mogu blokirati spolni razvoj u djece (4). Oko 10% tih tumora je maligno, ali zbog sporog rasta i metastaziranja karakterizirani su niskim zloćudnim potencijalom (2).

Tumori teka-stanica, fibromi i hilusni tumori su rijetki u dječjoj dobi (2).

1.4.3. Tumori epitelnih stanica

Epitelni tumori čine 15 do 20% svih tumora jajnika u dječjoj dobi i više od 60% tumora jajnika u odraslih žena. Epitelni tumori su rijetki prije menarhe zbog izostanka hormonske stimulacije koja bi mogla potaknuti njihov razvoj. Iako kod odraslih postoji više histoloških tipova u djece su najčešći mucinozni ili serozni tumori. Tumori se klasificiraju kao benigni, borderline ili maligni ovisno o histologiji i kliničkoj slici. Borderline tumori jajnika su češći u djece nego odraslih žena, dok se maligni tumori jajnika rijetko javljaju prije 14. godine života (10).

Mucinozni tumori jajnika javljaju se uglavnom u srednjoj životnoj dobi i rijetkost su prije puberteta. Vjeruje se da nastaju stupnjevito slijedeći adenom-karcinom slijed. U ovoj grupi tumora 85% je benignih (mucinozni cistadenom) i atipično proliferirajućih dok ostatak čine mucinozni karcinomi (4). Benigni cistadenom je najčešći tumor epitelnih stanica jajnika u dječjoj dobi (10). Jedina do danas poznata molekularna promjena je mutacija KRAS onkogen. Ove novotvorine jajnika imaju tendenciju stvaranja velikih masa te su obično jednostrane (4).

Serozni tumori se mogu podijeliti u tri skupine ovisno o stupnju proliferacije i atipije epitela te nalazu destrukcije strome jajnika, a to su: dobroćudni, atipično proliferirajući (borderline) te zloćudno invazivni. Žene s mutacijom BRCA1 i BRCA2 gena imaju povećan rizik od razvoja karcinoma jajnika u mlađoj životnoj dobi (4).

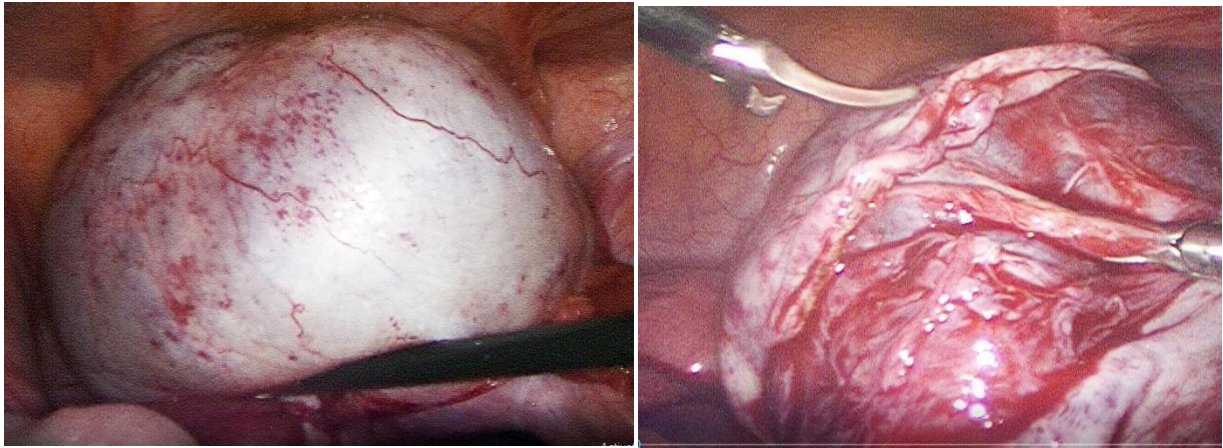
1.4.4. Ciste jajnika

Ciste su čest uzrok povećanja jajnika. Stopa otkrivanja cista jajnika u djece i adolescenata je porasla usporedno s povećanim korištenjem ultrazvuka u rutinskim pregledima. Ciste jajnika češće su u adolescenciji, nego u dječjoj dobi, zbog povećane stimulacije jajnika gonadotropinima u pubertetu (Slika 4). Vršak incidencije je u 15-oj godini života (14).

Mogu biti jednostavne, folikularne, paraovarijske ili ciste žutog tijela. Većina cista koje se otkriju u djece i adolescenata su asimptomatske funkcionalne (fiziološke) ciste. Ciste su uglavnom jednostavne i promjera od 1 do 3 cm. Od kliničkih simptoma najčešće se manifestiraju s boli. U slučajevima kada su ciste veće (>5 cm) češće se klinički manifestiraju rupturom ili torzijom jajnika (4, 11, 14).

Ranije se zbog opasnosti od torzije ciste, savjetovalo učiniti kiruršku eksciziju svih cista većih od 5 cm. Otkriveno je, međutim, da mnoge od tih cista spontano nestaju (11).

Liječenje cista jajnika u djevojčica ovisi o kliničkim manifestacijama i nalazu ultrazvuka. Liječenje anehogenih cista ovisi o njihovoj veličini (18, 19). One koje su manje od 5 cm rijetko kad uzrokuju probleme. Njih je potrebno pratiti u periodu od 4 tjedna do 3 mjeseca. Ako postoji bilo kakva klinička ili ultrazvučna promjena potrebno je napraviti eksciziju jer postoji mogućnost da je pronađena cista serozni cistadenom ili dermoidna cista (18). U slučaju većih cista potreban je kirurški zahvat zbog opasnosti od torzije i drugih komplikacija. Ako dođe do akutne ruptore ciste s krvarenjem, važno je odrediti je li krvarenje samo-ograničavajuće ili povezano s hemodinamskom nestabilnošću. U posljednjem slučaju dijete se treba hemodinamski stabilizirati i nakon toga operirati. Uklanjanje ciste uz maksimalno moguće očuvanje tkiva jajnika trebao bi bit cilj svih kirurških zahvata. Jednostavne ciste je moguće fenestrirati ili ekscipirati uz očuvanje jajnika. Operacijski zahvat može se izvesti otvorenim putem ili danas sve češće laparaskopski. Hematoperitoneum nije kontraindikacija za laparaskopiju (18, 19).



Slika 4. Cista jajnika veličine 15 x 12 cm, u 14-godišnje djevojčice koja se prezentirala povremenim grčevitim bolovima u trbuhu. A) Intraoperacijska snimka - prije zahvata; B) Intraoperacijska snimka – laparoscopska disekcija ciste.

1.5. Dijagnostika tumora jajnika

U mladih žena sa suspektom abdominalnom masom prvi dijagnostički korak je odrediti točno mjesto i podrijetlo boli (ako postoji). Anamnestički je važno saznati informacije o karakteru i trajanju boli. Diferencijalno dijagnostički je važno razlikovati leziju od bolesti koje se manifestiraju sličnim simptomima poput endometrioze, koja je česta, a praćena je dismenorejom i bolovima u zdjelici, mioma na peteljci koji se mogu očitovati kao abdominalna masa, ali su rijetki u adolescentica. Opstrukcije rogova maternice koje nastaju u sklopu anomalija Müllerovog kanala mogu se manifestirati kao mase adneksa. Te opstrukcije se tipično javljaju za vrijeme menstruacije. Ektopična trudnoća, koja može završiti fatalno, ako se ne dijagnosticira i ne liječi na vrijeme, klinički se manifestira abdominalnom masom i boli. Također komplikacije upalnih bolesti poput, tubo-ovarijskog apscesa, pyosalpinxa ili hydrosalpinxa, mogu se manifestirati kao abdominalna masa, osobito kod spolno aktivnih pacijentica.

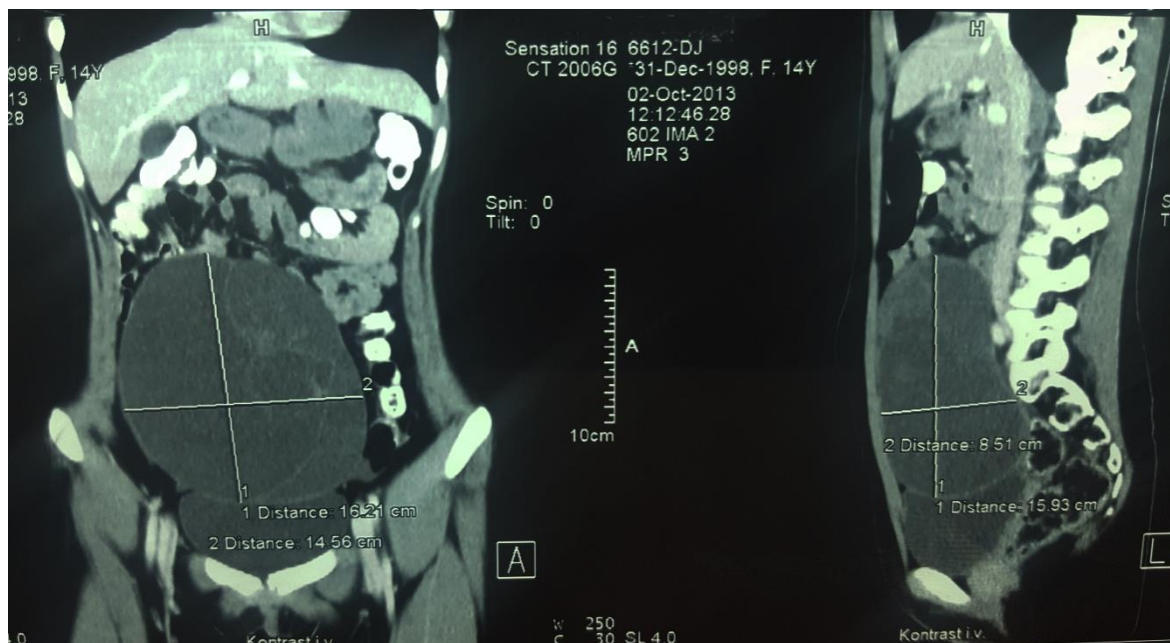Lezije ovarijskog podrijetla moraju biti klasificirane kao fiziološke ili neoplastične. Iznimno je važno procijeniti vjerojatnost maligne bolesti zbog određivanja odgovarajućeg pristupa, konzervativnog ili kirurškog, s ciljem očuvanja plodnosti (10, 12).

1.5.1. Slikovna dijagnostika

Transabdominalni ultrazvuk (UZV) je slikovni dijagnostički postupak izbora u djevojčica i adolescentica zbog velike dostupnosti, jednostavne uporabe, manjka ionizirajućeg zračenja i zbog toga što ne zahtjeva sedaciju. Endovaginalna sonda može se koristiti samo u spolno aktivnih adolescentica. Osim toga ultrazvuk je koristan za određivanje veličine tumora te strukture mase (cistična, solidna, cistično-solidna) (10).

RTG snimkom nativnog abdomena, u 73% zrelih teratoma i 67% nezrelih teratoma, mogu se pronaći kalcifikati, zbog toga je postojanje kalcifikata nepouzdan pokazatelj prirode tumora. Međutim zubni pupoljak iznimno je specifičan nalaz u nezrelom teratomu, dok pronalazak nodula koji odgovara protubenaciji Rokitansky može ukazivati na zreli teratom (8).

Računalna tomografija (CT) ili magnetska rezonanca (MR) koriste se kako bi se prikupile dodatne informacije, kao što je proširenost tumora. Iako je često teško razlikovati benigne od malignih tumora jajnika, slikovna dijagnostika može pomoći u predviđanju maligniteta: maligni tumori su obično veći od benignih, solidni su ili heterogeni, bilateralni, fiksirani te mogu prozrokovati stvaranje ascitesa. MR prikaz se preferira u nekim slučajevima zbog izvrsnog prikaza mekih tkiva, ali dijagnostika traje duže i mlađu djecu je potrebno sedirati. Zbog toga, a bez obzira na ionizirajuće zračenje, CT ostaje slikovna dijagnostika izbora za određivanje stadija tumora jajnika i planiranje kirurškog zahvata (Slika 5) (10, 12). Pozitronska emisijska tomografija (PET-CT) pomaže u procjeni diseminacije bolesti (13).



Slika 5. CT trbuha u 14-godišnje djevojčice s permagnom cističnom tvorbom desnog jajnika, veličine 16.21 x 14.56 cm, koja potiskuje okolne intraabdominalne organe.

1.5.2. Laboratorijska dijagnostika

Nakon slikovne dijagnostike, odrađivanje serumskih tumorskih biljega idući je korak u dijagnostici. U ranim stadijima bolesti tumorski biljezi ne moraju biti povišeni, ali kod sumnje na postojanje lezije malignog potencijala mogu biti od pomoći pri planiranju operacijskog zahvata i određivanaj stadija bolesti.

Razina serumskog α -fetoproteina (AFP) je povećana u bolesnica s tumorima zametnih stanica kao što su yolk sac tumor, nezreli teratom, embrionalni karcinom i miješani tumor zametnih stanica s elementima yolk sac tumora. Rijetko, razina AFP može biti povišena kod tumora Sertoli-Leydigovih stanica s heterolognim elementima jetre. Serumski β -humani korisonski gonadotropin (β -hCG) je uglavnom povezan s koriokarcinomom. Njegove vrijednosti također mogu biti povišene kod nekih embrionalni karcinoma, miješanih tumora zametnih stanica ili rijetko kod disgerminoma što je povezano s postojanjem velikih stanica nalik na sinciotrofoblast. Razine lakatat dehidrogenaze (LDH) mogu ponekad biti povišene kod disgerminoma. Razine karcinomskog antigena-125 (CA-125) mogu biti povišene kod epitelnih tumora te nezrelih teratoma. Pri određivanju vrijednosti ovog tumorskog markera valja biti na oprezu jer se kod mnogih benignih stanja poput, endometrioze, torzije i menstruacije, mogu

pronaći povišene vrijednosti. Inhibin, polipeptidni hormon, koje se stvara u granulosa stanicama normalnih jajnika koristan je marker za dijagnostiku i nadzor relapsa tumora granulosa-stanica. Kod ovog tumora se također mogu pronaći povišene vrijednosti estrogena (10, 12).

Povišene vrijednosti AFP, β -hCG i CA-125 ukazuju na maligni potencijal, međutim nalaz negativnih tumorskih markera ne isključuje mogućnost postojanja malignoma jer su tumorski biljezi pozitivni u svega 54% slučajeva (10).

1.6. Liječenje tumora jajnika

Liječenje tumora je kombinirano, već prema prirodi tumora (7). Kirurški pristup ovisi o nalazu prilikom eksploracije, odnosno izgledu tvorbe. Ako je riječe o jednostavnoj, benignoj cisti jajnika preporučuje se ekstirpacija ciste uz čuvanje tkiva jajnika. Čini li se makroskopski da je tvorba zloćudna potrebno je učiniti sljedeće: potpunu resekciju tumora, biopsiju zdjeličnih i paraaortalnih limfnih čvorova, pažljivo pregledati jetru i ošit, pregledati i ako treba učiniti biopsiju i drugog jajnika te uzeti uzorke ascitesa za citološku analizu (11). U djece i adolescenata postoje četiri važna cilja pri operacijskim zahvatima na jajnicima i adneksima, a to su: uklanjanje neoplastičnog tkiva, ublažavanje boli, ispravno određivanje stadija maligne bolesti i očuvanje fertilne sposobnosti. Izniman oprez je važno uložiti u očuvanje endokrine i fertilne funkcije jajnika (12).

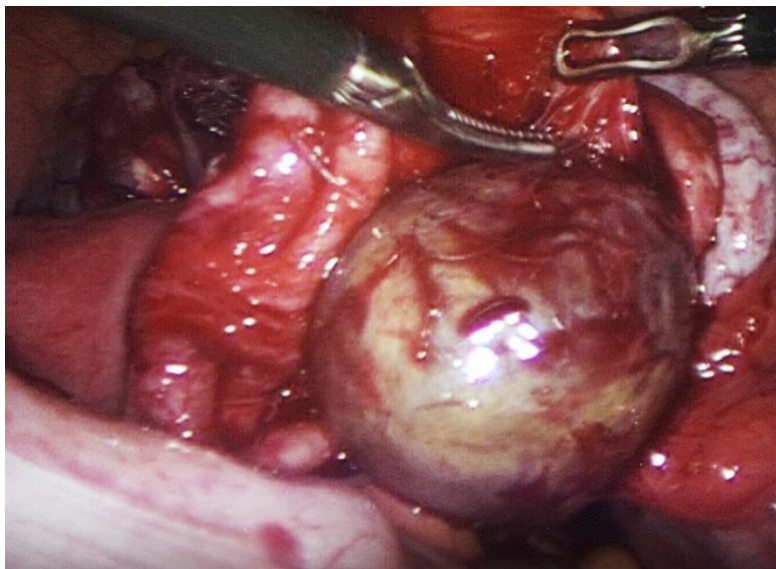
Kirurški pristup može biti otvoreni i laparoskopski. Otvoreni pristup, čak i Pfannensteinovom incizijom, je povezan s većom boli, duljim oporavkom, većim rizikom od krvarenja i infekcija te opasnosti od stvaranja priraslica, koje mogu utjecati na plodnost. Laparoskopija ima sve prednosti minimalno invazivne kirurgije, kao što su kraće vrijeme hospitalizacije, skraćeno vrijeme oporavka, manja bol, manje komplikacije vezane za operacijsku ranu, manja mogućnost nastanka priraslica, bolji kozmetički efekt, te je financijski isplativija bez obzira na skuplju opremu i duže trajanje operacijskog zahvata (Slika 6). Prednost otvorenog pristupa je u tome što je šansa ruptur tumora jajnika mala, iako su ruptur rijetko praćene komplikacijama, osim kod malignih tumora gdje uzrokuju diseminaciju. Iako je zdjelične i paraaortalne limfne čvorove moguće palpirati prilikom otvorenog pristupa zbog procjene stadija, laparoskopija pruža izvrstan prikaz dijafragme, kontralateralnog jajnika, omentuma i ruba jetre. Kozmetički efekt može biti iznimno bitan adolescenticama, pri tome je

laparoskopija povezana s većim zadovoljstvom i manje vidljivim ožiljcima nego je kod otvorenog pristupa (12).

Tumori zametnih stanica se vrlo uspješno liječe kirurškim zahvatom i kemoterapijom temeljenoj na primjeni pripravaka platine (cisplatin, karboplatin – BEP-protokol). Zreli teratomi, nezreli teratom koji je ograničen samo na jajnik i histološkog gradusa jedan te disgerminomi se liječe primarno kirurški (adnektomija ili enukleacija tumora) uz čuvanje fertilne sposobnosti. Brižljiva inspekcija drugog jajnika je iznimno važna. Nezreli teratomi koji su se proširili van jajnika i histološkog su gradusa većeg od jedan, yolk sac tumori, koriokarcinomi i embrionalni karcinomi se nakon inicijalnog kirurškog zahvata liječe adjuvantnom kemoterapijom (2, 13).

Slično tomu, stromalni se tumori inicijalno liječe kirurškom ekscizijom, a potom se, osim u mladih žena sa stadijem I bolesti, ordinira kemoterapija temeljena na cisplatinu (13).

Liječenje epitelnih tumora jajnika, ako dopusti bolesnično opće stanje i ako bolest nije diseminirana, započinje citoreduktivnim kirurškim zahvatom nakon kojega se u većini slučajeva aplicira kemoterapija po TC-protokolu (pripravci platine i paklitaksel). Cilj citoreduktivnog zahvata je maksimalno otklanjanje bolesti. Karcinom jajnika spada među kemosenzitivnije tumore (13).

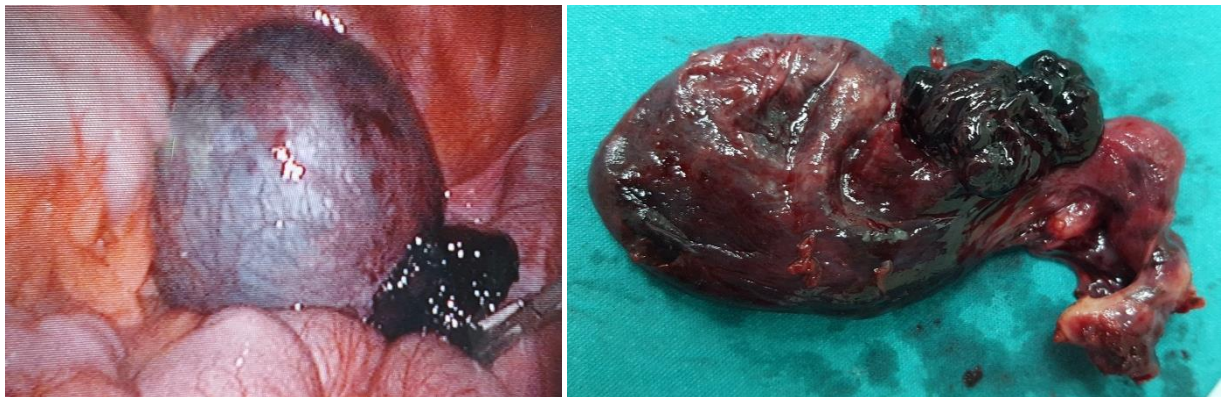


Slika 6. Laparoskopiska ekscizija teratoma jajnika uz očuvanje tkiva jajnika.

1.7. Torzija jajnika

Torzija jajnika je parcijalna ili kompletna rotacija jajnika oko njegovih potpornih ligamenata. U peteljci se nalaze ramus ovaricus arterije maternice i vene, te arterija i vena jajnika. Posljedica te rotacije je ometen arterijski dotok krvi i venska staza. Torzija adneksa je pojam koji označava torziju jajnika, torziju jajovoda ili oboje. Zajednička torzija jajnika i jajovoda se događa u 67% torzija adneksa. Torzija jajnika je obično povezana s cistom ili tumorom jajnika, koji su uglavnom benigni, a najčešći je cistični teratom (dermoidna cista). Zbog ometene cirkulacije torzija jajnika predstavlja kiruršku hitnoću, koja može voditi do poremećaja ili gubika plodnosti u slučaju zakašnjenja ili krive dijagnoze (2, 15, 16). Zakašnjenja intervencija neminovno dovodi do nekroze tkiva jajnika (Slika 7).

Od ukupnog broja svih torzija jajnika 15% ih se događa u pedijatrijskoj populaciji. Iako je torziju moguće vidjeti u svim dobnim skupinama pedijatrijske populacije, od ranog djetinjstva do adolescencije, vrhunac incidencije je za vrijeme rane adolescencije, u godinama neposredno nakon menarhe (16).



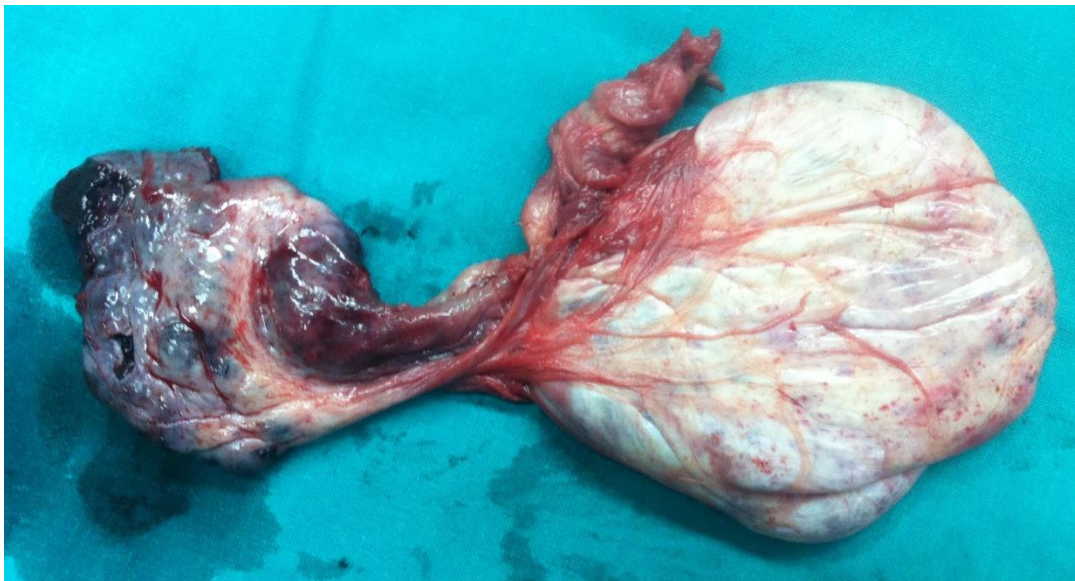
Slika 7. Torzija paraovarijske ciste veličine 10 x 8 cm zajedno s jajnikom i jajovodom. A) Intraoperacijski prikaz prilikom laparoscopske eksploracije trbuha – vidi se gangrena jajnika. B) Preparat nakon laparoscopske adnektomije i dekompresije ciste.

1.7.1. Patofiziologija torzije jajnika

Uzrok torzije su nagli pokreti tijela koje se prenose na tumor: nagli okreti u krevetu, naglo ustajanje, dizanje tereta ili skok. Ponavljanje okreta s naglim zaustavljanjem (ples) može također izazvati torziju (2). Velike, teške ciste i cistične neoplazme, kao benigni zreli cistični teratom, hemoragijske ciste i cistadenomi, česta su predispozicija za rotaciju jajnika oko

peteljke. U slučajevima malignih tumora do torzije dolazi rijetko (1.8%) (17). Razlog su upalne i fibrotske adhezije koje umanjuju pokretljivost i vjerojatnost rotacije tumora. Torzija zdravog jajnika nije uobičajna, ali je češća u adolescenciji nego drugim dobnim skupinama. Torzija jajnika se češće događa s desne strane (3:2). Utvrđeno je da sigmoidni kolon, koji se nalazi s lijeve strane, smanjuje pokretljivost i mogućnost torzije jajnika. Bez obzira na to utvrđeni su i slučajevi bilateralnih torzija (15, 17).

Na početku, zbog rotacija krvnih žila, u potpornim ligamentima jajnika, dolazi do poremećaja u limfnoj i venskoj drenaži iz jajnika. Međutim arterijski dotok krvi ostaje održan zbog debele, muskularne stijenke arterija, koja smanjuje šansu kolapsa krvne žile. Posljedica ovoga je nastanak difuznog edema jajnika i njegovo uvećanje, koje s vremenom dovodi do rastezanja kapsule i povećanja tlaka u jajniku. Arterijska tromboza dovodi do ishemijske i konačno infarkta jajnika (Slika 8). Ako se torzija ne liječi, može rezultirati nastankom perforacije i peritonitisa. U slučajevima inkompletne torzije, zbog povećanog kapilarnog hidrostatskog tlaka, dolazi do opstrukcije limfne drenaže što uzrokuje masivni edem jajnika s ekstrasvazacijom seruma i krvi u šupljinu ciste, s prijetećom rupturom i krvarenjem (2, 15).



Slika 8. Torzija i gangrena jajnika zbog paraovarijske ciste, veličine 12 x 8 cm u 17-godišnje adolescentice.

1.7.2. Simptomi torzije jajnika

Simptomi torzije jajnika su često nespecifični, što čini poteškoće u razlikovanju od ostalih uzroka abdominalne boli. Klasična prezentacija torzije uključuje oštru bol u donjem dijelu trbuha, koja se ne širi niti iridira, lokaliziranu s desne ili lijeve strane, s napetom trbušnom stijenkom, palpabilnom masom i peritonealnim znakovima. U nekih bolesnica je zabilježena mučnina s povraćanjem, dizurija i povišena tjelesna temperatura. Može doći i do leukocitoze. Ponekad bolesnice mogu imati subakutnu sliku s epizodama intermitentne boli koja traje danima ili tjedima. Bolesnice koje imaju simptome napadaja boli s mučninom često imaju intermitentnu torziju (15-17). U 0.2% slučajeva torzije adneksa dolazi do plućne embolije (15). Torzija jajnika može nastati i u novorođenčadi, koja mogu biti asimptomatska, ali u njih su nađeni abnormalni ultrazvučni nalazi prilikom prenatalne dijagnostike. U novorođenčadi se torzija prezentira abdominalnom masom te intolerancijom hrane (16).

1.7.3. Dijagnostika torzije jajnika

Zbog nespecifičnih simptoma veliki dijagnostički problem je razlikovati torziju jajnika od ostalih uzroka abdominalne boli poput: akutnog apendicitisa, ruptуре ciste jajnika, renalnih kolika i gastroenteritisa. Pogrešne dijagnoze se češće događaju u bolesnica u premenarhalnoj dobi (17).

Ultrazvučna dijagnostika je primarni način evaulacije u mladih bolesnica koje se javljaju zbog boli u donjem dijelu trbuha. Prednosti ultrazvuka su neinvazivnost i dostupnost. U ranim fazama torzije, prije nego dođe do infarkta jajnika, unilateralno uvećanje jajnika (>4 cm) je najčešći ultrazvučni nalaz. Volumen torkviranog jajnika je u prosijeku 28 puta veći od volumena zdravog. Stroma jajnika može biti heterogena zbog edema i hemoragije (15). Nekrotični jajnici se prikazuju kao kompleksniji ili više cistične strukture s gubitkom normalne slike parenhima. Drugi nespecifični znakovi koji se ponekad nalaze u djece i adolescenata su: atipični položaj jajnika u zdjelici, osobito kada se nalazi u središnjoj liniji ili kontralateralnoj strani zdjelice, slobodna tekućina u zdjelici te adneksalne mase ili ciste (16).

Pri sumnji na torziju, Doppler može biti koristan, kako dodatna pretraga, za utvrđivanje prisutnosti ili odsutnosti protoka kroz krvne žile. Pri odsutnosti venskog protoka pozitivni prediktivni faktor koji govori za postojanje torzije jajnika je 94%. Prisutnost venskog i

arterijskog protoka ne isključuje torziju te do 60% bolesnica ima normalan Dopplerski nalaz. Torzija s normalnim protocima može nastati jer je torzija intermitentna, postoje kolateralna krvna opskrba jajnika kroz *lig. infudibulopelvicum* ili *lig. ovarii proprium* ili je došlo samo do izolirane torzije jajovoda. Nedostatak protoka je moguće naći kod već započete nekroze i jajnika kojeg nije moguće spasiti, ali i kod normalnog jajnika. Iako su ultrazvuk i Doppler korisni za evaulaciju torzije, torzija jajnika je klinička dijagnoza i definitivno se potvrđuje operacijskim zahvatom (12).

1.7.4. Liječenje torzije jajnika

Torziju jajnika je potrebno liječiti kirurški. U prošlosti je, otvoreni pristup bio glavni kirurški pristup, ali posljednjih godina sve više se koristi laparoskopija. Uočeno je da su ishodi obaju pristupa slični, ali s manjim morbiditetom pri korištenju laparoskopije. Poslijeoperacijska funkcija jajnika i njegov makroskopski izgled, prilikom operacije drugog pogleda, su slični kod obaju pristupa. Laparoskopija se također može koristiti i kao dijagnostički pristup.

Ovarijektomija je tradicionalno zagovarana kao metoda liječenja torzije. Razlozi za taj zahvat su se u prošlosti temeljili na: mišljenju da hemoragični jajnik nije održiv, straha da bi sama detorzija potakla tromboembolijski incident te straha od zaostajanja malignog tkiva. Trenutno postoji konzervativniji pristup tj. detorzija za koju je dokazano da je sigurna i efektivna metoda očuvanja plodnosti. Pri operaciji drugog pogleda, nakon detorzije, jajnici imaju normalan makroskopski izgled. Poslijeoperacijskim ultrazvučnim pregledima je u više od 88% detorkviranih jajnika utvrđena prisutnost folikula. Ako nakon detorzije na jajniku zaostane cista, cistektomija se izvodi za 6 tjedana. Razlog je tehnički zahtijevno uklanjanje ciste iz gangrenoznog tkiva jajnika i teža uspostava hemostaze. U većini slučajeva torzije jajnika tumor koji se pronađen bio je u ranoj fazi tako da se mogao izliječiti samim zahvatom ili odgođenom operacijom nakon nekoliko tjedana (17). Jajnici koji su evidentno nekrotični i za koje nema šanse da dođe do oporavka se uklanjaju zbog mogućih kasnijih komplikacija (hematom, apsces, sepsa).

2. CILJ ISTRAŽIVANJA

Patologija jajnika u dječjoj dobi je česta, ali i raznolika. Manji dio čine tumori jajnika među kojima je najčešći nezreli teratom. Kliničke manifestacije tumora jajnika su nespecifične (bol, palpabilna abdominalna masa, neugodnost u trbuhu, povećanje opsega trbuha te povećanje jajnika) što stvara diferencijalno dijagnostičke tegobe pri razlikovanju tumora od drugih patoloških stanja koji se manifestiraju sličnim simptomima, ali i tegobe pri određivanju tipa samog tumora jajnika. Akutni simptomi kao što su jaka bol, podražaj peritoneuma ili intraabdominalno krvarenje zbog torzije, rupture ili perforacije mogu voditi do pogrešne dijagnoze apendicitisa ili volvulusa. Torzija jajnika je rijetko akutno stanje, ali česta komplikacija kod tumora ili cista jajnika, u djevojčica koje zahtijeva hitnu kiruršku intervenciju. Nema specifičnih simptoma i često se dijagnosticira kasno. U ovoj dobnoj skupini je diferencijalno dijagnostički važno utvrditi točno podrijetlo suspektne abdominalne mase stoga je prvi korak u dijagnostici uzimanje temeljite anamneze te detaljan klinički pregled. Laboratorijska i slikovna dijagnostika pruža pomoć pri određivanju tipa i proširenosti tumora te planiranju terapijskog zahvata. Liječenje je kirurško uglavnom laparaskopsko. Zbog specifičnosti dobne skupine u pristupu se nastoji bit što više konzervativan u svrhu očuvanja fertilne sposobnosti (2, 9-11, 14, 20).

Cilj ovog istraživanja je odrediti epidemiološke, demografske i kliničke karakteristike bolesnica operiranih u Klinici za dječju kirurgiju KBC-a Split zbog tumora jajnika, te ih usporediti s ostalim relevantnim studijama. Podciljevi su odrediti prosječnu dob bolesnica, vrstu tumora, lateralizaciju, simptomatologiju, vrstu kirurškog zahvata, rezultate liječenja, komplikacije i patohistološke karakteristike odstranjenih tumora.

3. ISPITANICI I METODE

3.1. Ispitanici

Ispitanici su sve bolesnice operirane u Klinici za dječju kirurgiju KBC-a Split zbog tumora jajnika u razdoblju od travnja 2002. do svibnja 2018.

Kriteriji uključenja:

1. Bolesnice kojima je učinjena operacija zbog tumora jajnika u Klinici za dječju kirurgiju KBC-a Split
2. Bolesnice koje je u KBC-u Split operirao specijalist dječje kirurgije
3. Bolesnice u dobi od 0 do 17 godina

Kriteriji isključenja:

1. Bolesnice starije od 17 godina
2. Bolesnice operirane u Klinici za ženske bolesti KBC-a Split
3. Bolesnice operirane u drugim ustanovama
4. Bolesnice operirane prije 2002. te su se naknadno javile zbog recidiva tumora
5. Bolesnice s nedovoljnim brojem podataka.

3.2. Organizacija istraživanja

Retrospektivno presječno istraživanje. Istraživanje je prema ustroju kvalitativno, dok je prema intervenciji i obradi podataka opisno.

3.3. Mjesto istraživanja

Istraživanje je provedeno u Klinici za dječju kirurgiju KBC-a Split.

3.4. Opis istraživanja

Predložena studija je retrospektivno istraživanje. Izvor podataka su pisani protokol Klinike za dječju kirurgiju i pismohrana povijesti bolesti. Bolesnice koje zadovoljavaju kriterije i čiji podaci postoje u pisanom protokolu, ali ne i u arhivi, isključene su tijekom istraživanja. Svakoj ispitanici analizirani su sljedeći parametri: dob, lokalizacija tumora, anamnestički

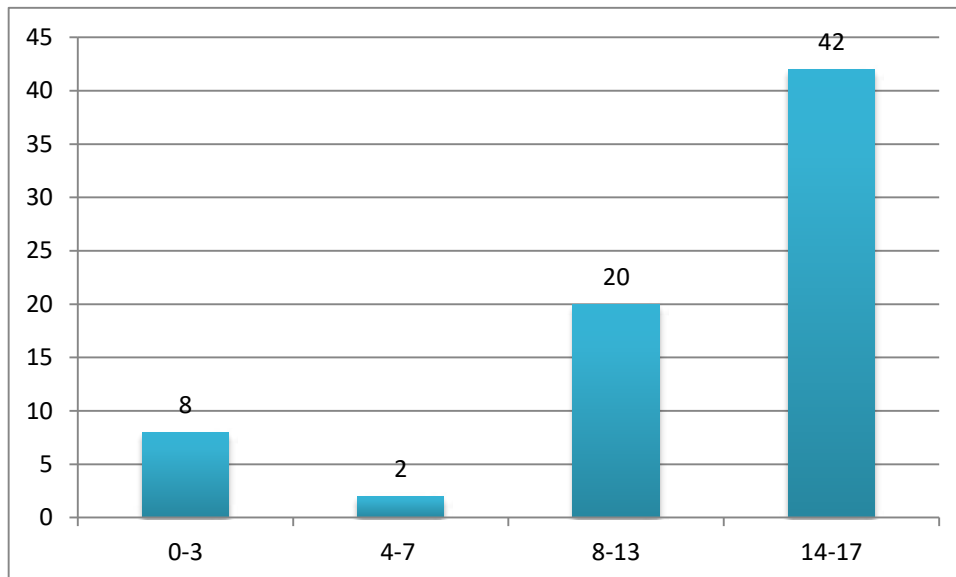
podaci o početku i lokalizaciji simptoma, fizikalni pregled, vrsta operacijskog zahvata, trajanje operacijskog zahvata, operacijski nalaz, patohistološki nalaz, duljina hospitalizacije, rezultati praćenja i komplikacije. Svim bolesnicama učinjen je elektivni ili žurni operacijski zahvat, te se postupilo prema intraoperacijskom nalazu. Obzirom na intraoperacijski nalaz bolesnice su podjeljene u dvije skupine. Prvu skupinu čine bolesnice operirane elektivno zbog tumora jajnika, dok drugu skupinu čine bolesnice operirane žurno zbog komplikacija vezane uz tumor (torzija jajnika, ruptura tumora, krvarenje)

3.5. Metode prikupljanja i obrade podataka

Podatke smo prikupili istraživanjem pisanog protokola Klinike za dječju kirurgiju KBC-a Split te arhive povijesti bolesti. Prikupljeni podaci uneseni su u programske pakete Microsoft Office za obradu teksta i Microsoft Excel za tablični prikaz podataka.

4. REZULTATI

U izabranom studijskom periodu (2002. – 2018.) istraživanje je obuhvatilo 72 bolesnice operirane zbog tumora jajnika. Medijan dobi u vrijeme postavljanja dijagnoze, bio je 14 godina (raspon od 0 do 17). Od toga broja tumorska tvorba je u njih sedam (9.7%) dijagnosticirana antenatalno ili u novorođenačkom razdoblju. Prema dobnoj raspodjeli nalazimo da su se dvije bolesnice nalazile u rasponu od 4 do 7 godina, 20 ih je bilo u dobi od 8 do 13 godina, a njih 42 između 14 i 17 godina. (Slika 9). Od ukupnog broja bolesnica njih 26 (36.11%) je operirano elektivno, dok je 46 (63.89%) operirano žurno. U samo jedne bolesnice bila je potrebna reoperacija zbog ostatnog tumora. Demografski i klinički podaci svih bolesnica prikazani su u Tablici 1.



Slika 9. Raspodjela bolesnica s obzirom na dob operiranih zbog tumora jajnika u Klinici za dječju kirurgiju KBC Split od 2002. do 2018. izražena brojučano

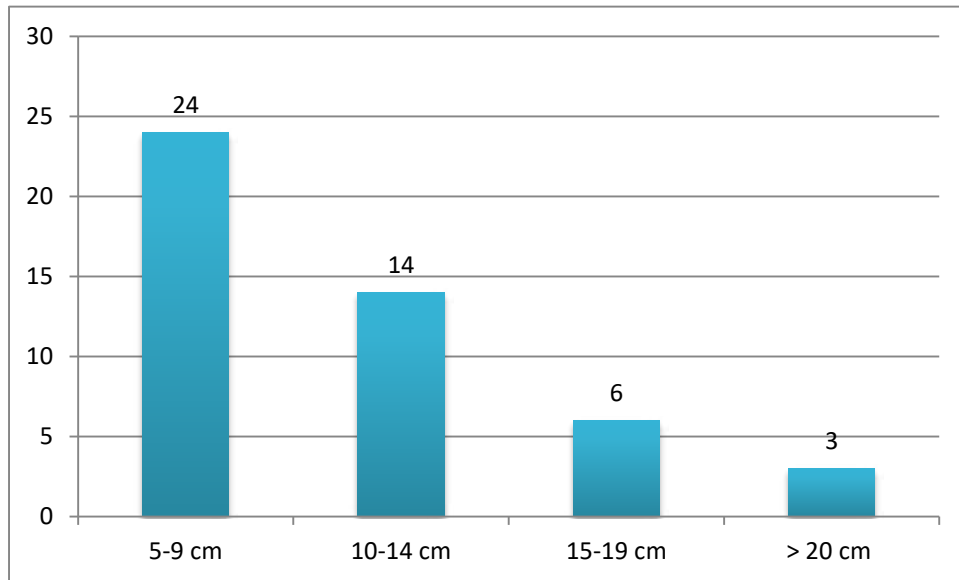
Tablica 1. Demografski i klinički podaci bolesnica s tumorima jajnika

Značajke bolesnica		Ukupno (n=72)	Elektivno (n=26)	Žurno (n=46)
Dob, medijan (raspon)		14 (0-17)	13 (0-17)	14 (5-17)
Dob, godine n (%)	0-3	8 (11.11)	8 (30.77)	/
	4-7	2 (2.78)	1 (3.85)	1 (2.17)
	8-13	20 (27.78)	7 (26.92)	13 (28.26)
	14-17	42 (58.33)	10 (38.46)	32 (69.57)
Lateralizacija n (%)	Lijevo	21 (29.17)	10 (38.46)	11 (23.91)
	Desno	46 (63.89)	13 (50)	33 (71.74)
	Obostrano	5 (6.94)	3 (11.54)	2 (4.35)
Veličina tumora, cm n (%)	5-9 cm	24 (51.06)	14 (66.67)	10 (38.46)
	10-14 cm	14 (29.79)	3 (14.29)	11 (42.31)
	15-19 cm	6 (12.76)	2 (9.52)	4 (15.38)
	> 20 cm	3 (6.39)	2 (9.52)	1 (3.85)
Slučajni nalaz, n (%)		10 (13.89)	8 (30.77)	2 (4.35)
Vaginalno krvarenje, n (%)		2 (2.78)	2 (7.69)	/
Preuranjena pojava sekundarnih spolnih obilježja, n (%)		1 (1.39)	1 (3.85)	/
Bol, n (%)		58 (80.56)	12 (46.15)	46 (100)
Povraćanje, n (%)		19 (26.39)	3 (11.54)	16 (34.78)
Mučnina, n (%)		7 (9.72)	2 (7.69)	5 (10.87)
Nedostatak apetita, n (%)		5 (6.94)	/	5 (10.87)
Dizurija, n (%)		2 (2.78)	1 (3.58)	1 (2.17)
Povišena tjelesna temperatura, n (%)		7 (9.72)	/	7 (15.22)
Palpabilna masa u abdomenu, n (%)		4 (5.56)	3 (11.54)	1 (2.17)
Amenoreja, n (%)		2 (2.78)	1 (3.58)	1 (2.17)
Opstipacija, n (%)		2 (2.78)	1 (3.58)	1 (2.17)

*neke bolesnice su imale više od jednog simptoma

Tumori su se uglavnom nalazili s desne strane 46 (63.89%), 21 (29.17%) je bilo lijevostranih, dok je pet (6.94%) bolesnica imalo bilateralne tumore, od čega su u tri bolesnice pronađeni tumori iste etiologije s obje strane. Podaci o veličini tumora bili su dostupni za 47 bolesnica, a srednja veličina tumora, gledajući njihov najveći promjer, bila je 9.43 cm (raspon

od 5 do 29 cm). Tumore smo podijelili u četiri kategorije, ovisno o veličini tumora. Obzirom na takvu raspodjelu 24 (51.06%) tumora nalazila su se u rasponu od 5 do 9 cm, 14 (29.79%) ih se nalazilo u skupini od 10 do 14 cm, šest (12.76%) u skupini od 15 do 19 cm i tri (6.39%) su bila veća od 20 cm (Slika 10).



Slika 10. Prikaz raspodjele tumora ovisno o veličini

Vodeći simptom u obje skupine bila je bol koja je bila prisutna u svih bolesnica koje su operirane žurno te u 44% elektivno operiranih bolesnica (Tablica 1). Kod elektivno operiranih bolesnica bol je uglavnom bila recidivna ili je trajala kontinuirano nekoliko mjeseci, dok je u bolesnica koje su žurno operirane bol bila uglavnom akutna, jakog intenziteta i grčevitog karaktera. Osim boli češći simptomi u skupini bolesnica koje su operirane žurno bili su povraćanje (34.78%), mučnina (10.87%), nedostatak apetita (10.87%) te povišena tjelesna temperatura (15.22%). U skupini elektivno operiranih u dvije bolesnice zabilježena je pojava vaginalnog krvarenja, dok je jedna od njih uz to imala i preuranjenu pojavu sekundarnih spolnih obilježja. Ostali simptomi poput dizurije, amenoreje, opstipacije te palpabilne masa u truhu podjednako su se pojavljivali u obje skupine. Dio bolesnica, njih 10 (13.89%) nije imao nikakve simptome već je tumor jajnika pronađen slučajno prilikom ultrazvučnog pregleda antenatalno u šest bolesnica (8.33%) ili kao slučajni nalaz prilikom apendektomije u četiri bolesnice (5.56%).

Podaci koji se odnose na vrijednosti tumorskih biljega bili su dostupni samo za neke bolesnice (Tablica 2). Vrijednosti AFP su bile povišene u tri bolesnice (folikularna cista, n=1;

kongenitalna cista jajnika, n=1; yolk sac tumor, n=1). Karcinomski antigen 19-9 (CA 19-9) bio je povišen u jedne bolesnice s disgerminomom. Povišene vrijednosti CA-125 zabilježene su u pet bolesnica (hemoragijski infarkt jajnika, n=2; cistadenom, n=1; disgerminom, n=1; zreli teratom, n=1). FSH je bio povišen u jedne bolesnice s disgerminomom. Razina estradiola bila je povišena u dvogodišnje djevojčice s folikularnom cistom i vaginalnim krvarenjem. Jedna bolesnica imala je povišenu razinu slobodnog testosterona u krvi u sklopu kliničke slike gonadalne disgeneze praćene obostranim disgerminomom. β -hCG bio je povišen u jedne bolesnice s disgerminomom. Osam bolesnica imalo je povišenu koncentraciju LDH (teratomom, n=1; infarktom jajnika, n=2; disgerminomom, n=2; folikularnim cistama jajnika, n=3), neuron specifična enolaza (NSE) je bila povišena u jedne bolesnice s torkviranim, cističnim tumorom jajnika, a feritin u dvije bolesnice (teratom, n=1; infarkt jajnika, n=1).

Tablica 2. Odnos patohistološke vrste tumora i zabilježenih povišenih vrijednosti tumorski biljega

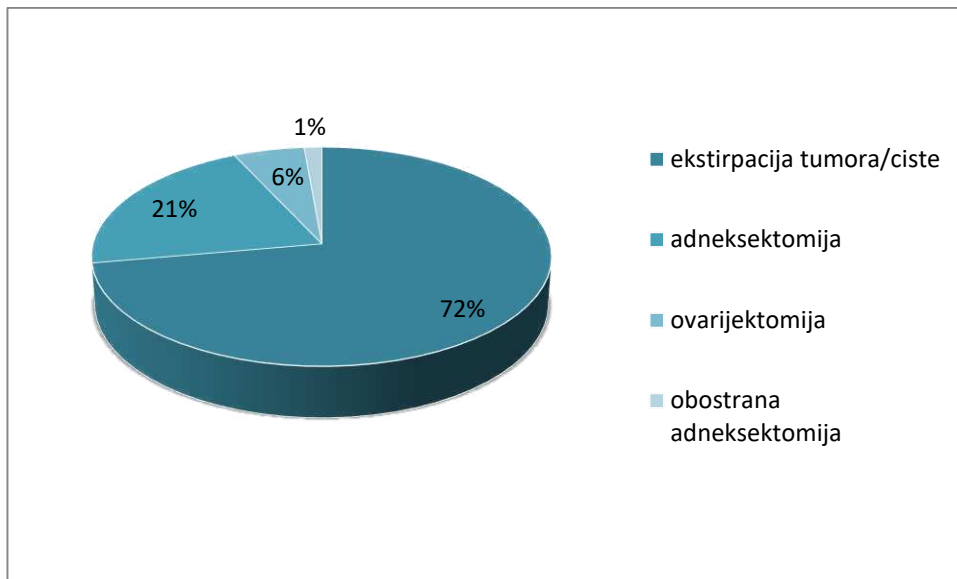
Tumorski biljeg	AFP	estradiol	LDH	CA 19-9	CA-125	FSH	Testosteron	β-hCG	feritin	NSE
Folikularna cista, n	1	1	3	/	/	/	/	/	/	/
Kongen. cista, n	1	/	/	/	/	/	/	/	/	/
Yolk sac tumor, n	1	/	/	/	/	/	/	/	/	/
Disgerminom, n	/	/	2	1	1	1	1	1	/	/
Infarkt jajnika, n	/	/	2	/	2	/	/	/	1	/
Cistadenom, n	/	/	/	/	1	/	/	/	/	/
Zreli teratom, n	/	/	1	/	1	/	/	/	1	/
Torkvirana cista, n	/	/	/	/	/	/	/	/	/	1

Tablica 3. Ishodi liječenja bolesnica s tumorima jajnika

Značajke bolesnika		Ukupno (n=72)	Elektivni (n=26)	Žurni (n=46)
Ishod liječenja				
Operacijski pristup, n (%)	Otvoreni	29 (40.28)	13 (50)	16 (34.78)
	Laparoskopija	43 (59.72)	13 (50)	30 (65.22)
Operacijski zahvat, n (%)	Adneksantomija	15 (20.83)	4 (15.38)	11 (23.91)
	Ovarijektomija	4 (5.56)	/	4 (8.7)
	Detorzija i ekstirpacija	8 (11.11)	2 (7.69)	6 (13.04)
	Ekstirpacija tumora/ciste	45 (62.5)	20 (76.93)	25 (54.35)
Operacijski nalaz kod torzije jajnika, n (%)	Detorzija/vitalan jajnik	12 (48)	5 (71.43)	7 (38.89)
	Gangrena	13 (52)	2 (28.57)	11 (61.11)
Komplikacije, n (%)	Krvarenje	3 (4.17)	/	3 (6.52)
	Ostatni tumor	1 (2.17)	1 (2.17)	/
Duljina hospitalizacije, dani medijan (raspon)		4 (2 – 7)	3 (2 – 6)	4 (2 – 7)

Podaci su prikazani kao apsolutna vrijednost i postotak

Od ukupnog broja operiranih bolesnica u njih 29 (40.28%) pristup je bio otvoreni dok je njih 43 (59.72%) operirano laparoskopskim pristupom (Tablica 2). Najčešći operacijski zahvat bila je ekstirpacija tumora/ciste kojoj su podvrgnuto ukupno 45 (62.5%) bolesnica, detorziji i ekstirpaciji tumora je podvrgnuto osam (11.11%) bolesnica. Adneksantomiji je podvrgnuto ukupno 15 (20.83%) bolesnica, a ovarijektomiji njih četiri (5.56%). Samo jedna (1.39%) bolesnica s obostranim disgerminomom podvrgnuta je obostranoj adneksantomiji (Slika 11).



Slika 11. Raspodjela bolesnica obzirom na vrstu učinjenog operacijskog zahvata

Najčešći operacijski nalaz bila je torzija jajnika ili tumora i to u 25 (34.72%) bolesnica. Prosječna dob bolesnica s torzijom bila je 14 (8 - 17) godina. Od ukupnog broja torzija njih 18 (72%) nalazilo se s desne strane, dok ih je sedam (28%) bilo s lijeve strane. Stupanj torzije bio je u rasponu od 180° do 720°. Prosječna veličina tumora bila je 9.63 cm (5 - 15 cm). Od svih bolesnica s torzijom njih 3 (12%) su imale torziju zdravog jajnika. Najčešća novotvorina praćena torzijom bile su jednostavne ciste jajnika i dobroćudni teratom, koji su nađeni u sedam (28%) bolesnica. Također, dvije (8%) bolesnice imale su serozni cistadenom jajnika, a po jedna bolesnica nezreli teratom, cistadenofibrom, paraovarijalnu cistu, cistu žutog tijela, folikularnu cistu i yolk sac tumor. Dio torzija bio je praćen gangrenom jajnika koja se javila u 13 (52%) bolesnica, te je u tih bolesnica jajnik odstranjen. U liječenju torzije jajnika osam (32%) bolesnica je podvrgnuto adneksetomiji, četiri (16%) ovarijskektomiji, 13 (52%) detorziji jajnika te ekstirpaciji tumora ili ciste. Ruptura ciste je bila operacijski nalaz u pet (6.94%) bolesnica.

Samo četiri bolesnice imale su postoperacijske komplikacije. Krvarenje je bila komplikacija u tri (4.17%) bolesnice, a reoperacija je bila potrebna u jedne bolesnice s yolk sac tumorom.

Patohistološki nalazi su bili dostupni za 69 bolesnica. Većina nalaza pokazala je da je riječ o benignim, unilokularnim tumorima jajnika. Najčešće među njima bile su ciste jajnika, a slijedi ih dermoidni (zreli) teratom. Patohistološki podaci su prikazani u Tablici 4.

Tablica 4. Patohistološki nalazi ekstirpiranih tumora

Patohistološka vrsta tumora	n=74	%
Tumori zametnih stanica	21	28.38
Zreli (dermoidni) teratom	14	18.92
Nezreli teratom	1	1.35
Disgerminom	5	6.76
Yolk sac tumor	1	1.35
Tumori specijalizirane strome jajnika	1	1.35
Tumor granulosa stanica (juvenilni tip)	1	1.35
Epitelni tumori jajnika	5	6.76
Serozni cistadenom	3	4.06
Cistadenofibrom	1	1.35
Mucinozni cistadenom	1	1.35
Ciste jajnika	47	63.51
Jednostavna cista	22	29.73
Folikularna cista	9	12.16
Cista žutog tijela	11	14.86
Paraovarijska cista	5	6.76

*5 bolesnica je imalo obostrane tumore, a za 3 nije bilo dostupnih patohistoloških podataka

5. RASPRAVA

Tumori jajnika u dječjoj dobi su rijetki, ali kada su prisutni izvor su uznemirenosti bolesnicama i njihovim obiteljima, s obzirom da liječenje ovih tumora izravno utječe na fertilitet djevojčica. Također, s početkom puberteta i pojavom menarhe te promjenama u razini hormona hipotalamusa, hipofize i jajnika stvara se veća predispozicija za razvoj različitih novotvorina jajnika (21).

U promatranom periodu u Klinici za dječju kirurgiju KBC Split, ukupno su operirane 72 bolesnice. Medijan dobi u našem istraživanju bio je 14 godina. U istraživanju Rathorea i suradnika medijan dobi bio je 15.3 ± 4 godina što je slično našim rezultatima (21). Druge studije su ipak pokazale nešto drugačije rezultate, poput De Backera i suradnika u čijem je istraživanju medijan bio devet godina, te Lina i suradnika, gdje je medijan dobi bio 5.8 godina (22, 23) Razlog tome vjerojatno leži u činjenici što u nekim centrima djecu stariju od 14 godina operiraju ginekolozi, a ne dječji kirurzi. U našoj ustanovi stav je da sve djevojčice do 18 godina života spadaju u nadležnost dječjeg kirurga.

U našem istraživanju najviše tumora se nalazilo na desnom jajniku 46 (63.9%), 21 (29.2%) na lijevom te ih je pet (6.9%) bilo obostrano. Druge pak studije navode kako je značajno više tumora pronađeno s lijeve strane (53.5%) (21). Međutim, De Backer i suradnici su u svome istraživanju pokazali su da se više tumora nalazi s desne strane (53%), (22). Bilateralnih tumora je u oba istraživanja bilo malo 1/112 i 3/66 što se podudara s rezultatima našeg istraživanja (21, 22) Ovakav nalaz možemo protumačiti relativnom malim uzorcima ispitanica u promatranim studijama, ali isti nema veliki klinički značaj.

U našoj studiji prosječna veličina tumora bila je 9.4 cm. Najveći broj tumora (19.4%) bio je manji od 10 cm što je u skladu s drugim objavljenim istraživanjima (21, 25).

Adneksalne mase u ovoj dobi se mogu prezentirati različitim simptomima, poput abdominale boli, distenzije trbuha ili palapabilnom tvorbom u abdomenu. U literaturi se navodi kao je najčešći simptom bol (2). Naše istraživanje se podudara s navedenim podacima. Od ukupnog broja bolesnica njih 58 (80.6%) upravo je imalo bol kao najčešći simptom. Bol je značajno češći simptom u skupini bolesnica koje su operirane žurno zbog komplikacija tumora. Bol je bila i vodeći simptom u studiji De Beckera i suradnika gdje se u 47 (71%) bolesnica tumor manifestirao abdominalnom boli (22). Sličnu raspodjelu nalazimo i u drugim objavljenim studijama (21, 25). Neki autori navode palpabilnu masu u trbuhu kao najčešći simptom tumora

jajnika i to u 33.7% bolesnica (24). Slične rezultate navode i Alkapo i suradnici. U njihovoj studiji najčešći simptom je bila palpabilna masa u abdomenu, koja je bila prisutna u 38.5% bolesnica (26). Od ostalih simptoma kojima su se prezentirali tumori jajnika navode se povraćanje i distenzija trbuha. Povraćanje je i u našoj studiji bilo čest simptom, koji je pratio bol u trbuhu, osobito u slučajevima torzije jajnika. (21, 22, 25).

Najčešće se tumori jajnika u dječjoj dobi dijagnosticiraju zbog boli ili komplikacija koje mogu nastati zbog njihovog rasta. Sve češćom uporabom ultrazvučne dijagnostike i laparoskopije dio tumora nađe se slučajno kao dodatni nalaz tijekom ultrazvučne pretrage trbuha ili laparoskopske eksploracije trbuha. Slučajno pronađenih tumora u našoj studiji je bilo 10 (13.9%), od čega su četiri nađena kao dodatni nalaz tijekom laparoskopije zbog nekog drugog razloga, a u šest bolesnica otkriveni su antenatalno ultrazvučnim pregledom. Ovi rezultati podudaraju se s istraživanjem Aydina i suradnika u kojem je većina tumora antenatalno također otkriveno slučajno (27).

Liječenje ovarijskih neoplazmi u djevojčica razlikuje se od liječenja u odraslih utoliko što se u pristupu nastoji biti što više konzervativan (2). U našem istraživanju sve bolesnice bile su podvrgnute operaciji. Najčešći operacijski pristup je bio laparoskopski i to u 60% bolesnica, dok je njih 40% operirano otvorenim pristupom. U drugim istraživanjima većina je operacijskih zahvata učinjena otvorenim pristupom. Tako u istraživanju Parka i suradnika 90% bolesnica operirano je otvorenim pristupom, dok su samo četiri bolesnice operirane laparoskopski (9). Slične rezultate prikazali su De Becker i suradnici (22) U našoj ustanovi stav je da se svaka neoplazma jajnika eksplorira laparoskopski, te ukoliko se utvrdi benigni karakter tvorbe, uz prethodno provedenu detaljnu dijagnostičku obradu, tvorba se nastoji odstraniti laparoskopski uz maksimalan oprez da se ista ne otvori prilikom operacijskog zahvata. Ukoliko se posumnja na malignitet ili je etiologija tvorbe nejasna nakon laparoskopske eksploracije trbuha učini se konverzija na otvoreni zahvat.

Najčešći operacijski zahvat u našem istraživanju je bila ekstirpacija ciste ili tumora, i to u 73.6% bolesnica s ciljem očuvanja fertilne sposobnosti, adneksektomija je učinjena u 20.8% bolesnica, a ovarijektomija u 5.6% bolesnica. U drugim istraživanjima rezultati koji prikazuju način liječenja tumora jajnika su nešto drugačiji, a zahvati kojima su oni liječili bolesnice radikalniji. Tako Rathore i suradnici u svome istraživanju navode da je od njihovih 112 bolesnica 48% podvrgnuto ekstirpaciji ciste, 30% adneksektomiji, 2% obostranoj

adneksetomiji, a 20% obostranoj adneksetomiji s histerektomijom, međutim njihovo istraživanje je obuhvatilo osim djece i odrasle te to može objasniti nepodudaranje rezultata (24). U studiji De Backera i suradnika se navodi da je 15.2% bolesnica podvrgnuto ekstirpaciji tumora, 69.7% adneksetomiji, 13.6% ovarijektomiji, a jedna bolesnica obostranoj adneksetomiji, ovo istraživanje je obuhvatilo istu dobnu skupinu kao i naše (22). Rezultate najbližnje našem istraživanju pronalazimo u istraživanju Rathorea i suradnika provedenom na skupini od 112 bolesnica. Oni navode da je ekstirpacija ciste ili tumora učinjena u 73 slučaja, adneksetomija u 35 bolesnica, a jedini rezultat koji se značajno razlikuje od naših je obostrana adneksetomija uz koju je u njihovom istraživanju provedena i histerektomija kod 4 bolesnice, u ovom istraživanju najstarija bolesnica imala je 20 godina (21). Ako promatramo samo djecu i adolescente, te ako se isključe odrasle bolesnice rezultati našeg istraživanja ne odstupaju značajno od ostalih koji su objavljeni u literaturi. Poštujući stav da u djece treba izbjegavati amputacijske zahvate, a pribjegavati rekonstrukcijskim zahvatima, osobito kada su u pitanju gonade, te uvažavajući činjenicu da su u djece tumori jajnika najčešće benigni logično je da u našoj studiji prevladava ekstirpacija tumora uz ouvanje tkiva jajnika.

Torzija jajnika je okretanje jajnika oko svojih potpornih ligamenata i može uzrokovati poremećaje u opskrbi jajnika krvlju, te zbog toga zahtijeva hitnu kiruršku intervenciju. Zbog nesepecifičnih simptoma torzija se često dijagnosticira prekasno. U literaturi se navodi da su torzije desnog jajnika češće, zbog sigmoidnog kolona koji ograničava kretanje lijevog jajnika. Velike cistične tumorske tvorbe na jajniku često su uzrok torzije. Iako rijetko torzije zdravog jajnika su moguće (15, 17).

U našem istraživanju torzija je bila najčešći operacijski nalaz i zabilježena je u 25 (34.72%) bolesnica, koje su imale medijan dobi 14 godina. Torziju desnog jajnika je imalo 18 (72%) bolesnica, a lijevog njih sedam (28%). U istraživanjima torzija jajnika u djece rezultati koji se odnose na dob bolesnica nešto su drugačiji nego u našem istraživanju. Tako u istraživanju koje su proveli Ouea i suradnici medijan dobi bio je 10 godina (28). Istraživanje Geimanaite i Trainaviciusa dalo je slične rezultate kao i naše po pitanju lateralizacije torzije. Od 53 prikazane bolesnice, njih 24 imale su torziju desnog, a 19 torziju lijevog jajnika (29). Prosječna veličina tumora koji su uzrokovali torziju u našem istraživanju bila je 9.6 cm. Slične rezultate je dobio i Ouea sa suradnicima, u njihovom istraživanju medijan veličine tumora bio je devet 9.0 (28). Najčešća novotvorina koja je pratila torziju u ovom istraživanju bile su

jednostavne ciste jajnika, dok su tri bolesnice imale torziju nepromjenjenog jajnika. U istraživanju Aydina i suradnika najčešća novotvorine povezane s torzijom bile su jednostavne ciste dok je samo u jedne bolesnice nađen zreli teratom, u našem istraživanju sedam bolesnica je imalo je torziju povezanu s zrelim teratomom (27). U tom istraživanju Ouea i suradnika najčešća novotvorina povezana s torzijom je bio zreli teratom (28). U nijednom od navedenih istraživanja nisu zabilježeni slučajevi torzije zdravog jajnika. Suprotno tome Geimanaite i Trainavicius u svome istraživanju navode da je 14 od 22 bolesnice imalo torziju nepromijenjenog jajnika (29). U literaturi se navodi kako je torzija hitno kirurško stanje te se liječi kirurški, najčešće hitnom operacijom (2, 17). Rezultati ovog istraživanja podudaraju se s tim rezultatima. Od ukupno 25 bolesnica koje su operirane zbog torzije njih 75% je operirano hitno, a 25% elektivno. Elektivno su operirane samo one bolesnice koje su se kasno javile ili su bile u obradi zbog bolova u truhu, pa je obradom utvrđeno da je uzrok bolova bila uznapredovala torzija s posljedičnom gangrenom jajnika. Slične rezultate nalazimo i u istraživanju o torziji jajnika gdje je 70% bolesnica operirano hitno, a 30% elektivno (28). Tradicionalo je ovarijektomija ili adneksetomija bila zagovarana kao jedino moguće liječenje torzije jajnika. Danas je stav nešto konzervativniji. Prva linija u liječenju je detorzija jajnika, koja se pokazala efektivnom u očuvanje fertilne funkcije jajnika (15, 17). U našem istraživanju u najvećeg broja bolesnica (52%) pristupilo se detorziji torkviranog jajnika i drenaži ciste ili uklanjanje tumora ako je bilo potrebno, samo 32% bolesnica podvrgnuto je adneksetomiji, a 16% ovarijektomiji. Sve bolesnice podvrgnute adneksetomiji ili ovarijektomiji imale su uznapredovalu gangrenu jajnika. U literaturi pronalazimo rezultate u kojim je detorziji podvrgnuto između 86.4 - 95.1% bolesnica, a ovarijektomiji ili adneksetomiji od 4.9 - 13.6%. U oba istraživanja broj bolesnica s gangrenom jajnika je bio manji, što može objasniti manji broj radikalnih zahvata (30, 31).

U literaturi se navodi kako su najčešći tumori dječje dobi tumori zametnih stanica od kojih je najviše zrelih teratoma, slijede ih disgerminomi i embrionalni karcinom. Tumora specijalizirane strome jajnika ima 5 do 10%, a najčešći je juvenilni tip tumora granulosa stanica. Epitelini tumori se javljaju kod 15 do 20% djevojčica s tumorima jajnika. Uz navedene, čest uzrok povećanja jajnika mogu biti i ciste. Ciste u dječjoj dobi su najčešće asimptomatske te se dijagnosticiraju slučajno ultrazvučnim pregledom trbuha. Neke mogu biti hormonski aktivne i uzrokovati razvoj spolnih obilježja. Ciste mogu spontano nestati, a ako ne nestanu može se

posumnjati na tumor (6, 7, 12, 13, 18). Upravo su ciste bile najčešća novotvorina u našem istraživanju (63.51%).

U našoj studiji 28.38% bolesnica imalo je tumore zametnih stanica od kojih je najviše bilo zrelih teratoma. Sljedeća po učestalosti skupina tumora bili su epitelni tumori jajnika u 6.76% bolesnica. Najčešći tumor iz te skupine je bio serozni cistadenom, osim njega je pronađen jedan mucinozni cistadenom i jedan cistadenofibrom. Jedna bolesnica imala je tumor specijalizirane strome jajnika i to juvenilni tip granuloza-staničnog tumora. U istraživanju Pérouxa i suradnika najčešći tip tumora su bili tumori zametnih stanica jajnika (77.5%), od kojih je najviše bilo zrelih teratoma (71%). Ovi rezultati su podudarni s našom studijom. Osim zrelih teratoma dijagnosticirani su i nezreli teratom, n=9; yolk sac tumor, n=2; miješani teratom, n=2 dok disgerminoma nije bilo (8). U istraživanju Rajeswaria i suradnika tumori zametnih stanica su također bili najčešći 93.6%, međutim za razliku od našeg istraživanja najčešća vrsta među njima bio je tumor endodermalnog sinusa kod 29.5% bolesnica, a slijedili su ga disgerminom 20.5% i miješani tumori zametnih stanica 18.2%. Zreli teratom su imale tri bolesnice iz te studije (25). Druge vrste tumora, epitelni i zametnog epitela jajnika, su se javila u malom broju u te dvije studije, slično kao i našoj. Rajeswari i suradnici navode jedan granuloza stanični tumor, dok su u studiji Pérouxa i suradnika tri takva tumora. Rajeswari i suradnici nisu pronašli ni jedan tumor zametnog epitela, dok u studiji Pérouxa i suradnika navode tri (7.5%) takvih tumora. Po jedan cistadenofibrom, mucinozni cistadenom i mucinozni intestinalni tip tumora (8, 25).

6. ZAKLJUČCI

1. Srednja dob u vrijeme postavljanja dijagnoze za sve bolesnice je bila 14 godina.
2. Bolesnice su češće operirane hitno, a desni jajnik je bio češće zahvaćen u odnosu na lijevi.
3. Najčešća vrsta tumora je bile jednostavne ciste jajnika, a slijede ih zreli teratomi.
4. Prosječna veličina tumora je bila 9.43 cm.
5. Vodeći simptom u obje skupine bolesnica je bila bol, a slijedili su je povraćanje, mučnina i povišena tjelesna temperatura
6. Laparoskopskim pristupom je operirano 60% bolesnica, a najčešći operacijski zahvat je bila ekstirpacija ciste/tumora.
7. Radikalnim operacijskim zahvatima (adnektomiji i ovarijektomija) je podvrgnuto je svega 26.4% bolesnica.
8. Torzija jajnika nađena je čak u 35% bolesnica, većinom s desne strane. Torzija jajnika je u 13 slučajeva uzrokovala gangrenu i te su bolesnice podvrgnute adnektomiji ili ovarijektomiji zbog nekroze tkiva jajnika. Najčešća novotvorina praćena torzijom bio je zreli teratom.

7. LITERATURA

1. Junqueira LC, Carneiro J, Osnove Histologije. 10. izdanje. Zagreb: Školska knjiga, 2005; 449.
2. Šimunić V, is ur. Ginekologija, Zagreb: Naklada Ljevak, 2001;3-475.
3. Krmpotić-Nemanić J, Marušić A. 2. korigirano izdanje. Zagreb, Medicinska naklada, 2007; 367-69.
4. Damjanov I, Seiwerth S, Jukić S, Nola M. Patologija, 4. izdanje. Zagreb, Medicinska naklada, 2014; 598-629.
5. Guyton i Hall. Medicinska fiziologija, 12. izdanje. Zagreb: Medicinska naklada, 2012; 987.
6. Vrhovac B, Jakšić B, Reiner Ž, Vucelić B. Interna medicina, 4. izdanje. Zagreb: naklada Ljevak, 2008; 1225.
7. Biočić M. Dječja kirurgija (najčešće bolesti – predavanja za studente).
8. Péroux E, Franchi-Abella S, Sainte-Croix D, Canale S, Gauthier F, Martelli H. Ovarian tumors in children and adolescents: a series of 41 cases. *Diagn Interv Imaging.* 2015;96:273-82.
9. Park JY, Kim DY, Suh DS, Kim JH, Kim YM, Kim YT i sur. Outcomes of pediatric and adolescent girls with malignant ovarian germ cell tumors. *Gynecol Oncol.* 2015;137:418-22.
10. Heo SH, Kim JW, Shin SS, Jeong SI, Lim HS, Choi YD. Review of ovarian tumors in children and adolescents: radiologic-pathologic correlation. *Radiographics.* 2013;29:709-13.
11. Šoša T, Stulić Ž, Stanec Z, Tonković I i sur. Kirurgija, Zagreb, Naklada Ljevak, 2007; 1041-45.
12. Amies Oelschlager AM, Sawin R. Teratomas and ovarian lesions in children. *Surg Clin North Am.* 2012;92:599-613.
13. Vrdoljak E, Šamija M, Kusić Z, Petković M, Gugić D, Krajina Z. Onkologija, Zagreb, Medicinska naklada, 2013;176-8.
14. Emeksiz HC, Derinöz O, Akkoyun EB, Pınarlı FG, Bideci A. Age-specific frequencies and characteristics of ovarian cysts in children and adolescents. *J Clin Res Pediatr Endocrinol.* 2017;9:58-62.
15. Chang HC, Bhatt S, Dogra VS. Pearls and pitfalls in diagnosis of ovarian torsion. *Radiographics.* 2008;28:1355-68.

16. Sintim-Damoa A, Majmuda AS, Cohen HL, Parvey LS. Pediatric ovarian torsion: Spectrum of imaging findings. *Radiographics*. 2017;37:1892–908.
17. Nur Azurah AG, Zainol ZW, Zainuddin AA, Lim PS, Sulaiman AS, Ng BK. Update on the management of ovarian torsion in children and adolescents. *World J Pediatr*. 2015;11:35-40.
18. Pienkowski C, Cartault A, Carfagna L, Ernoult P, Vial J, Lemasson F i sur. Ovarian cysts in prepubertal girls. *Endocr Dev*. 2012;22:101-11.
19. Mukhopadhyay M, Shukla RM, Mukhopadhyay B, Mandal KC, Ray A, Sisodiya N i sur. Ovarian cysts and tumors in infancy and childhood. *J Indian Assoc Pediatr Surg*. 2013;18:16-9.
20. Geimanaite L, Trainavicius K. Ovarian torsion in children: management and outcomes. *J Pediatr Surg*. 2013;48:1946-53.
21. Rathore R, Sharma S, a Arora D. Spectrum of childhood and adolescent ovarian tumors in India: 25 years experience at a single institution. *Maced J Med Sci*. 2016;15:551-55.
22. De Backer A, Madern GC, Oosterhuis JW, Hakvoort-Cammel FG, Hazebroek FW. Ovarian germ cell tumors in children: A clinical study of 66 patients. *Pediatr Blood Cancer*. 2006;46:459-64.
23. Lin X, Wu D, Zheng N, Xia Q, Han Y. Gonadal germ cell tumors in children: A retrospective review of a 10-year single-center experience. *Medicine (Baltimore)*. 2017;96:e7386.
24. Rathore R, Sharma S, Arora D. Clinicopathological evaluation of 223 cases of mature cystic teratoma, ovary: 25-year experience in a single tertiary care centre in India. *J Clin Diagn Res*. 2017;11:EC11-EC14.
25. Rajeswari B, Nair M, Ninan A, Parukuttyamma K. Ovarian tumors in children: 10-year experience from a tertiary care center in south India. *Indian J Cancer*. 2016;53:292-95.
26. Akakpo PK, Derkyi-Kwarteng L, Gyasi RK, Quayson SE, Naporo S, Anim JT. A pathological and clinical study of 706 primary tumours of the ovary in the largest tertiary hospital in Ghana. *BMC Womens Health's*. 2017;17:34.
27. Aydin BK, Saka N, Bas F, Yilmaz Y, Haliloglu B, Guran T i sur. Evaluation and treatment results of ovarian cysts in childhood and adolescence: a multicenter, retrospective study of 100 patients. *J Pediatr Adolesc Gynecol*. 2017;30:449-55.

28. Oue T, Uehara S, Sasaki T, Nose S, Saka R, Yamanaka H i sur. Treatment and ovarian preservation in children with ovarian tumors. *J Pediatr Surg.* 2015;50:2116-8.
29. Geimanaite L, Trainavicius K, Ovarian torsion in children: Management and outcomes. *J Pediatr Surg.* 2013;48:1946–53.
30. Tsafirir Z, Azem F, Hasson J, Solomon E, Almog B, Nagar H i sur. Risk factors, symptoms, and treatment of ovarian torsion in children: the twelve-year experience of one center. *J Minim Invasive Gynecol.* 2012;19:29-33.
31. Ashwal E, Hirsch L, Krissi H, Eitan R, Less S, Wiznitzer A i sur. Characteristics and management of ovarian torsion in premenarchal compared with postmenarchal patients. *Obstet Gynecol.* 2015;126:514-20.

8. SAŽETAK

Cilj istraživanja: Patologija jajnika u dječjoj dobi je česta, ali i raznolika. Kliničke manifestacije tumora jajnika su nespecifične što stvara diferencijalno dijagnostičke tegobe pri razlikovanju tumora od drugih patoloških stanja koji se manifestiraju sličnim simptomima. Cilj ovog istraživanja je odrediti epidemiološke, demografske i kliničke karakteristike bolesnica operiranih u Klinici za dječju kirurgiju KBC-a Split zbog tumora jajnika, te ih usporediti s ostalim relevantnim studijama.

Ispitanici i metode: U vremenskom razdoblju od siječnja 2002. do lipnja 2018. retrospektivno su pregledane povijesti bolesti 72 bolesnice operirane zbog tumora jajnika. Podatke smo prikupili istraživanjem pisanog protokola Klinike za dječju kirurgiju KBC-a Split te arhive povijesti bolesti. Svakom ispitaniku su analizirani sljedeći parametri: anamnestički podaci o simptomima, dob, lateralizacija, fizikalni pregled, tumorski biljezi, operacijski nalaz, veličina tumora, patohistološki nalaz, duljina hospitalizacije te komplikacije.

Rezultati: Istraživanje je obuhvatilo 72 bolesnice, srednje dobi 14 godina, operirane zbog tumora jajnika. Tumori su se najčešće pojavljivali u dobnoj skupini od 14. do 17. godina (58.3%). Tumori su češće bili desnostrani, dok je srednja veličina gledajući najveći promjer bila 9.43 cm. Vodeći simptom je bila bol (80.56%), a slijede je povraćanje (34.78%), povišena tjelesna temperatura (15.22%), mučnina (10.87%) i nedostatak apetita (10.87%). Deset bolesnica nije imalo nikakve simptome već su tumori slučajno pronađeni. Sve bolesnice iz studije su operirane, a veći broj je podvrgnut žurnoj operaciji 46 (63.89%). Vodeći operacijski pristup je bila laparoskopija (59.72%). Radikalnim operacijskim zahvatima je podvrgnuto 19 bolesnica (adnektomija, n=15; ovariectomy, n=4; obostrana adnektomija, n=1). Od ukupnog broja bolesnica njih 25 je imalo torziju jajnika, koja se češće nalazila desno (72%). Torziju nepromjenjenog jajnika je imalo 12% bolesnica dok su zreli teratomi i jednostavne ciste jajnika (28%) bile najčešći tumor koji povezan s torzijom. Najčešći patohistološki tip tumora su bile jednostavne ciste jajnika (29.73%).

Zaključci: Tumori jajnika u dječjoj dobi mogu se prezentirati različitim simptomima, najčešći među njima je bol. Osim na tumor, bol može ukazivati i na torziju jajnika posebice ako je praćena povraćanjem, mučninom ili povišenom tjelesnom temperaturom. Posljedica zakašnjele dijagnoze torzije može biti nepovratno uništenje tkiva jajnika. U ovoj dobnoj skupini najčešće se radi o benignim tumorima, među kojima su najčešće ciste i zreli teratomi.

9. SUMMARY

Diploma thesis title: Management of ovarian tumors in the Department of Pediatric Surgery, Split University Hospital between 2002. - 2018.

Objectives and background: Pediatric ovarian pathology is frequent. Clinical manifestations of ovarian tumors are nonspecific, which creates differential diagnostic problems in distinguishing tumors from other pathological conditions that manifest with similar symptoms. The aim of this study was to determine the epidemiological, demographic and clinical features of patients operated due to ovarian tumors in Split University Hospital and compare results with other relevant studies.

Patients and methods: In the period from January 2002 to June 2018 the case records of 72 patients treated for ovarian tumors were retrospectively reviewed. Data was collected from the protocols of Department of Pediatric Surgery and Split University Hospital archives. Each patient was analyzed for following parameters: anamnestic data of symptoms, age, lateralization of tumor, physical examination, tumor markers, operation finding, tumor size, pathohistological analysis, length of hospitalization and complications.

Results: The study included 72 patients, median of age 14 years, operated due to ovarian tumors. Tumors were most common in the age group 14 to 17 (58.3%). Tumors were more common on the right ovary, while the median size was 9.43 cm in diameter. The leading symptom was pain (80.56%) followed by vomiting (34.78%), elevated body temperature (15.22%), nausea (10.87%) and lack of appetite (10.87%). Ten patients did not have any symptoms but the tumors were accidentally founded. All the patients in the study were operated, and a greater number underwent urgent surgery 46 (63.89%). The leading operative approach was laparoscopy (59.72%). Nineteen patients underwent radical surgery (adnexectomy, n=15; ovariectomy, n=4; bilateral adnexectomy, n=1). Of the total number of patients, 25 had an ovarian torsion, which was more common on right side (72%). Three (12%) patients had torsion of ovary without associated tumor, while mature teratomas and simple ovarian cysts (28%) were the most common tumors associated with torsion. The most common pathohistological types of tumors were simple ovarian cysts (29.73%).

Conclusions: Ovarian tumors in childhood can be presented with various symptoms, most common among them is pain. Apart from the tumor, pain may also indicate ovarian torsion, especially if accompanied by vomiting, nausea, or elevated body temperature. The consequence of late diagnosis of torsion can be irreversible destruction of ovarian tissue. The most common tumors in this age group are ovarian cysts, followed by mature teratomas.

10. ŽIVOTOPIS

OSOBNI PODACI

IME I PREZIME: Doroteja Jukić

DATUM I MJESTO ROĐENJA: 28. studenog 1993. godine, Split, Hrvatska

DRŽAVLJANSTVO: Hrvatsko

MJESTO STANOVANJA: 21000 Split, Hrvatska

E-ADRESA: dorotejajuki@gmail.com

OBRAZOVANJE

2000. - 2008. Osnovna škola Kman-Kacunar Split

2008. - 2012. IV. gimnazija Marko Marulić Split

2012. → Medicinski fakultet Sveučilišta u Splitu, smjer doktor medicine

ZNANJA I VJEŠTINE

Aktivno služenje engleskim jezikom i francuskog jezika

AKTIVNOSTI

2012. - 2018. članica udruge CroMSIC