

REHABILITACIJA PACIJENATA S UGRAĐENIM ENDOPROTEZAMA ZGLOBOVA

Minigo, Luka

Undergraduate thesis / Završni rad

2014

Degree Grantor / Ustanova koja je dodijelila akademski / stručni stupanj: **University of Split / Sveučilište u Splitu**

Permanent link / Trajna poveznica: <https://um.nsk.hr/um:nbn:hr:176:746503>

Rights / Prava: [In copyright](#) / [Zaštićeno autorskim pravom.](#)

Download date / Datum preuzimanja: **2024-09-21**

Repository / Repozitorij:



Sveučilišni odjel zdravstvenih studija
SVEUČILIŠTE U SPLITU

[Repository of the University Department for Health Studies, University of Split](#)



UNIVERSITY OF SPLIT



SVEUČILIŠTE U SPLITU

Podružnica

SVEUČILIŠNI ODJEL ZDRAVSTVENIH STUDIJA

PREDDIPLOMSKI SVEUČILIŠNI STUDIJ

FIZIOTERAPIJA

Luka Minigo

**REHABILITACIJA PACIJENATA S UGRAĐENIM
ENDOPROTEZAMA ZGLOBOVA**

ZAVRŠNI RAD

Mentor: Daniela Šošo dr.med.

Split, srpanj 2014

SADRŽAJ:	STR.
1.UVOD	3
1.1.RAME	4
1.1.1. Anatomija ramenog zgloba.....	4
1.1.2. Indikacije i kontraindikacije za ugradnju endoproteze ramena.....	5
1.1.3. Vrste endoproteza ramena.....	6
1.1.4. Postoperativna rehabilitacija i vježbe.....	9
1.2.KUK	11
1.2.1. Anatomija kuka.....	11
1.2.2. Indikacije za ugradnju endoproteze kuka.....	13
1.2.3. Vrste endoproteza kuka.....	14
1.2.4. Predoperativna priprema, postoperativna rehabilitacija i vježbe.....	17
1.3.KOLJENO	20
1.3.1. Anatomija koljenog zgloba.....	20
1.3.2. Indikacije za ugradnju određene vrste koljena.....	21
1.3.3. Postoperativna rehabilitacija i vježbe.....	23
2.CILJ RADA	25
3. IZVORI PODATAKA I METODE	26
4. REZULTATI	27
5. RASPRAVA	28
6. ZAKLJUČAK	29
7. LITERATURA	30

1.UVOD

Mnoge zglobne bolesti kao i prijelomi u blizini ili unutar zgloba dovode do značajnih strukturnih promjena i promjena u funkciji zgloba, kao i kroničnih bolova koji često dovode do visokog stupnja onesposobljenosti i smanjene kvalitete života. Kada problem postane nerješiv konzervativnim načinima liječenja i biološkim operativnim rekonstrukcijama i zahvatima indicirana je ugradnja endoproteza zglobova. Prvi pokušaji uspostavljanja gibljivosti zgloba potječu još iz 19. stoljeća. Barton (1826.godine) i Rodgers (1830.godine) pokušali su intertrohanternom osteotomijom postići pseudoartrozu i minimalnu pokretljivost kod ankiloze kuka ali s lošim rezultatom. Navedene metode preoblikovanja osteotomijom i resekcijom kosti dugo vremena su bile jedina kirurška opcija uspostavljanja funkcionalnosti zgloba. Početkom 20. stoljeća češće su se počeli koristiti interpozitumi kako bi se zaustavilo zarašćivanje skraćenog ili rekonstruiranog dijela zgloba. Pretpostavka je da je prvu opću interpozicijsku artroplastiku obavio Rehn u Freiburgu početkom 30-tih godina prošlog stoljeća. Metoda se nije pokazala uspješnom a naročito kada se primjenjivala na velikim zglobovima. Kasnije su se počeli primjenjivati interpozitumi sa različitim anorganskim tvarima kao što su zlato, srebro, celuloid, najlon također s lošim ishodom. Tek je Smith-Petersen 1933. godine primijenio svoj "cup plastic" kao vrstu oblikovanog interpozituma metala između čašice i glave bedrene kosti te tako uspio postići pozitivni ishod. Sve su endoproteze u tim zahvatima ugrađene bez cementa, imale su udubljenja u trupu koje su pojačavale fiksaciju uraštanjem kosti u endoprotezu. Razvijani su modeli endoproteza sa različitim načinima pričvršćivanja na koštanu masu međutim bez pozitivnih rezultata. 1960. godine dolazi do upotrebe koštanog cementa pomoću kojeg se povećava površina opterećenja, a kod upotrebe navoja ona je koncentrirana na jednoj točki. Ranih 60-tih znanstvenik iz SSSR-a razvio je posebne bezcementne endoproteze no većina ih je kasnije zamijenjena zbog nestabilnosti.

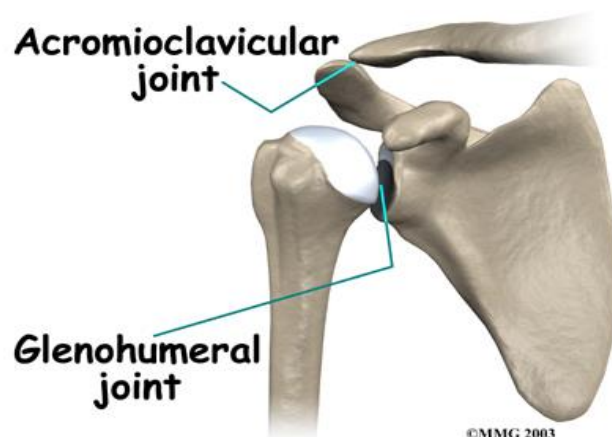
1.1. RAME

1.1.1 Anatomija ramenog zgloba (Articulatio humeri)

Koštanu arhitekturu ramena čine: lopatica (scapula), glava nadlaktične kosti (caput humeri) i ključna kost (clavícula). Najviša točka ramenog zgloba je koštana izbočina akromion (acromion) koja se nalazi na lopatici. Kod ramena razlikujemo rameni zglob i rameni obruč. Rameni zglob (Articulatio humeri) je zglob između scapule i nadlaktične kosti. Oblikuje najpokretljiviji kuglasti zglob ljudskog tijela, te je okružen snažnim mišićima i tetivama koji ga stabiliziraju i podupiru. Rameni obruč sastoji se od lopatice i ključne kosti koje međusobno artikuliraju u akromioklavikularnom zglobu (Slika br. 1). U ramenom zglobu uzgobljuju se velika, kuglasta glava humerusa (caput humeri), usmjerena prema gore, nazad i unutra te mala, elipsoidna i plitka površina skapule (cavitas glenoidalis) usmjerena naprijed i lateralno. Glava humerusa je tri puta veća od površine glenoida.

Pokrete u ramenu omogućuju tri zgloba:

1. Zglob između nadlaktične kosti i lopatice- humeroskapularni
2. Zglob između akromiona i ključne kosti- akromioklavikularni
3. Zglob između ključne i prsne kosti- sternoklavikularni

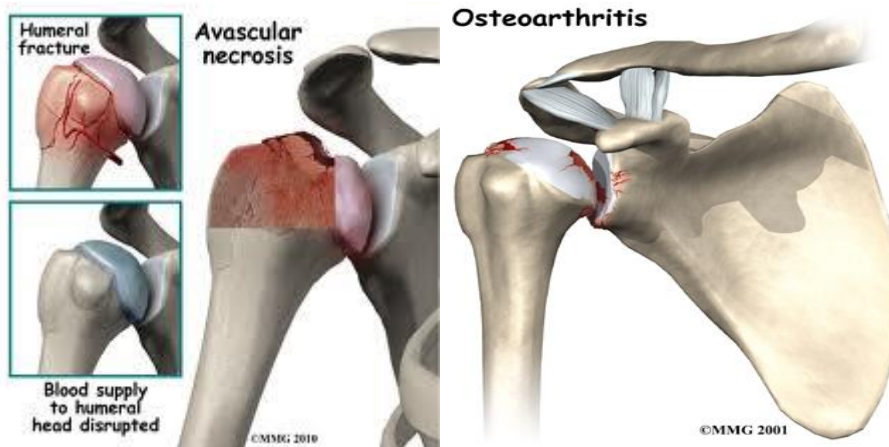

Slika.1 Rameni zglob

Slika preuzeta sa www.eorthopod.com

1.1.2. Indikacije i kontraindikacije za ugradnju endoproteze ramena

Zamjena glenohumeralnog zgloba protezama započela je krajem 20. stoljeća i kroz godine uvelike napredovala. Ugradnja endoproteze ramena indicirana je kod avaskularne nekroze glave humerusa (Slika. 2.), fraktura i pseudoartroze proksimalnog dijela humerusa, te teških degenerativnih promjena glenohumeralnog zgloba bilo koje etiologije, primjerice osteoartritis degenerativne etiologije ili (Slika 3.) reumatoidnog artritis. Glavne kontraindikacije za ugradnju endoproteze ramena su postojeća infekcija, Charcot artropatija i teška neurološka patološka stanja. Neke od komplikacija koje se mogu pojaviti nakon ugradnje endoproteze ramena su infekcije, dislokacija, labavljenje komponente proteze, periprotetična humeralna i glenoidalna fraktura, ozljede živaca i ektopična osifikacija.



Slika 2. Avaskularna nekroza glave humerusa

Slika 3. Glenohumeralni osteoartritis

Preuzeto sa www.eorthopod.com

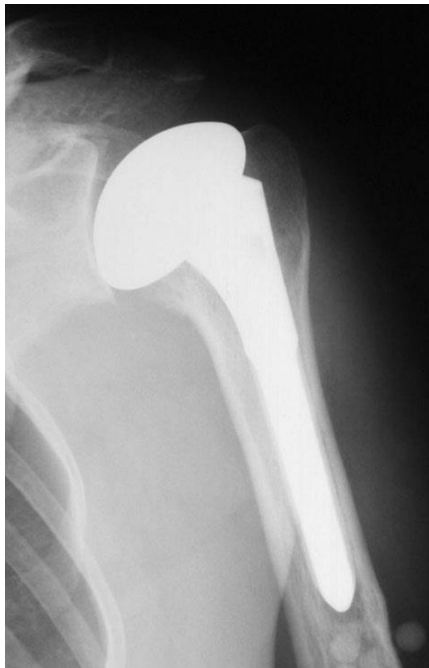1.1.3. Vrste endoproteza ramena

Danas je najraširenija uporaba tzv. "modularnih" proteza zbog njihove velike mogućnosti prilagodbe samom zglobu. Sposobnost anatomske funkcionalne prilagodbe i obliku mora biti inkorporiran u samoj strukturi proteze, a normalna zglobna biomehanika mora biti ispoštovana. Odabir same proteze ovisi o stanju zglobne površine te anatomske i funkcionalnom stanju rotatorne manžete.

Razlikuje se nekoliko vrsta proteza ramena. Proteze ramena možemo podijeliti u tri skupine:

1. parcijalne proteze
2. potpune proteze
3. obrnute, reverzne proteze

1. Parcijalna proteza ramena (hemiartroplastika ramena), zamjenjuje se samo gornji dio (glava) humerusa a dio lopatice (glenoid) ostaje nepromijenjen (Slika 4.).



Slika 4. Parcijalna proteza ramena
(www.akromion.hr)

2. Totalna endoproteza ramena

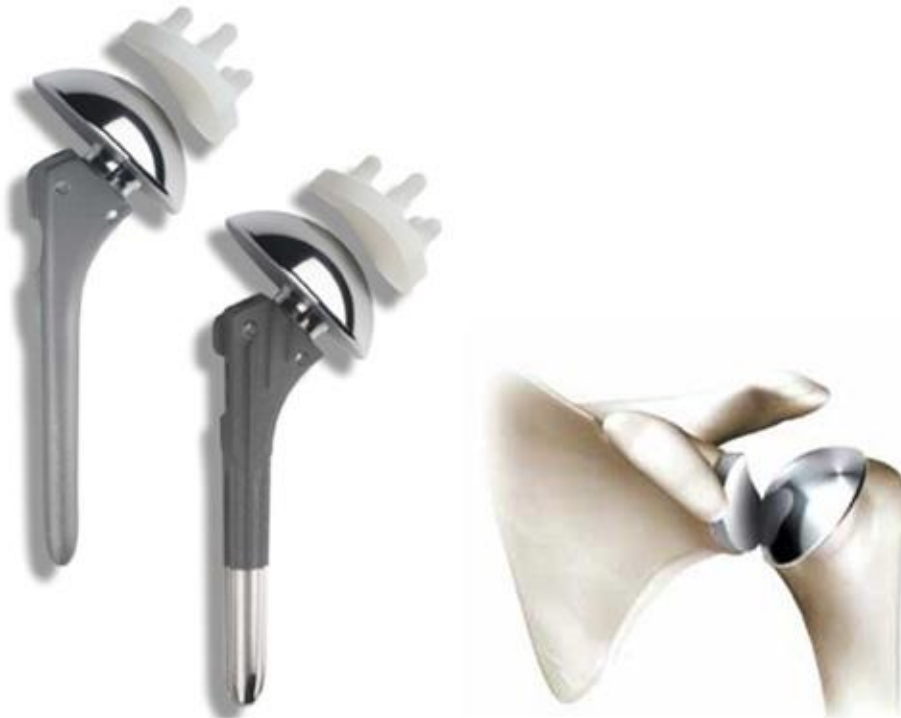Prilikom ugradnje potpune proteze ramena uz mijenjanje nadlaktičnog dijela kosti također se mijenja i glenoidalni dio lopatice (Slika 5). Dijelovi proteze dolaze u različitim veličinama te mogu biti cementne i bezcementne. Ako je postojeća kost relativno dobre kvalitete koriste se bezcementne nadlaktične komponente. Ukoliko je površina kosti glatka, nadlaktična komponenta se učvršćuje pomoću koštanog cementa.

Implantacija glenoidne komponente nepreporučljiva je kod:

- dobre očuvanosti glenoidalne hrskavice
- loše kvalitete i gustoće glenoidalnog dijela lopatice
- nepopravljive ruptur tetiva rotatorne manžete

Implantacija konvencionalne totalne endoproteze ramena preporuča se kod:

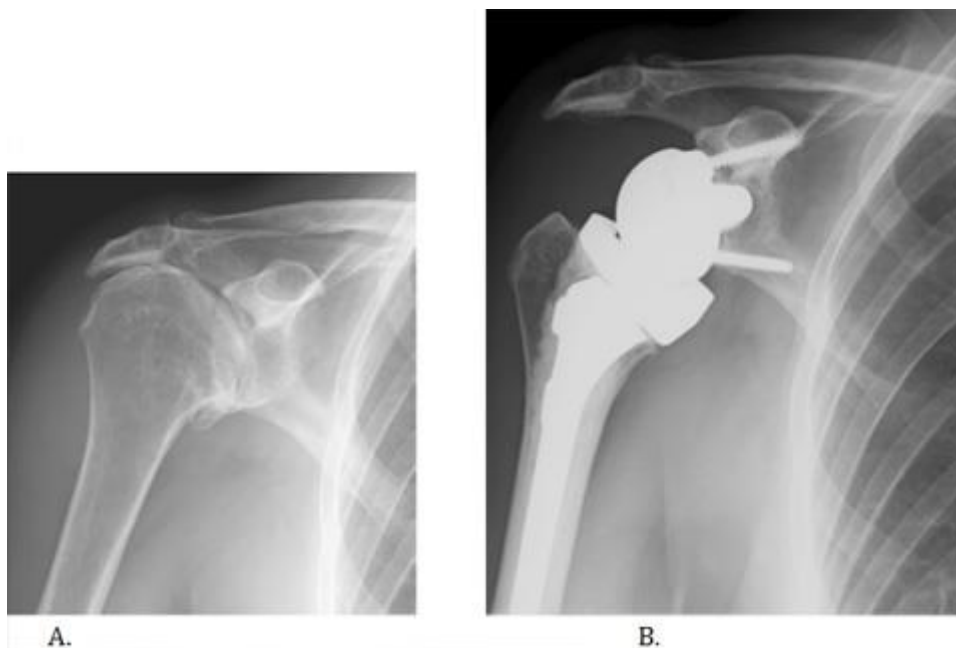
- bolesnika sa osteoartritisom i očuvanim tetivama rotatorne manžete



Slika 5. Totalna proteza ramena

Slika preuzeta sa www.akromion.hr

3. Obrnuta proteza ramena koristi se nakon neuspjele ugradnje parcijalne ili potpune proteze ramena (Slika 6). kao i kod puknuća rotatorne manžete te nestabilnosti zgloba.



Slika 6.A.Artoza ramena uz masivnu rupturu rotatorne manšete,sužen subakromijalni prostor

B. Ugrađena obrnuta proteza ramena (www.akromion.hr)

1.1.4 Postoperativna rehabilitacija i vježbe

Rehabilitacija uvelike ovisi u vrsti ugrađene proteze te stanju ramenog zgloba, prvenstveno mišića rotatorne manšete. Općenito, poslije operacije se dobije ortoza koja se sastoji od rukava (sling) i abdukcijskog jastuka. (Slika 7). Ortoza se nosi četiri tjedna tijekom kojih pacijent skida ortoza i pasivno razgibava ruku prema uputama liječnika i fizioterapeuta. Aktivno podizanje ruke počinje 6 tjedana nakon operacije a jačanje mišića 2 mjeseca nakon operacije. Potpuni oporavak može potrajati i do 1-2 godine.

Strogo kontraindicirani pokreti u prva 3 tjedna od operacije su:

1. Unutarnja rotacija nadlaktice s rukom postavljenom iza leđa
2. Kombinirani pokreti ispred tijela
(unutarnja rotacija, fleksija i adukcija)
3. hiperekstenzija nadlaktice



Slika 7. Sling za imobilizaciju ramena (www.braceshop.com)

Aktivnosti koje se trebaju provoditi u prva 3 tjedna od operacije:

- 1.nositi ortoza za rame
2. pendularno opuštati ruku više puta tijekom dana
- 3.provoditi aktivne vježbe šake i podlaktice uz dozirani otpor
- 4.provoditi izometričke vježbe prednjeg , srednjeg i stražnjeg deltoideusa
- 5.provoditi izometričke vježbe stabilizatora lopatice
- 6.vršiti pasivni pokret fleksije nadlaktice prema toleranciji

CILJ: Asistiranim i aktivnim pokretima postići određenu mišićnu snagu i opseg pokreta ruke ispod razine ramenog zgloba

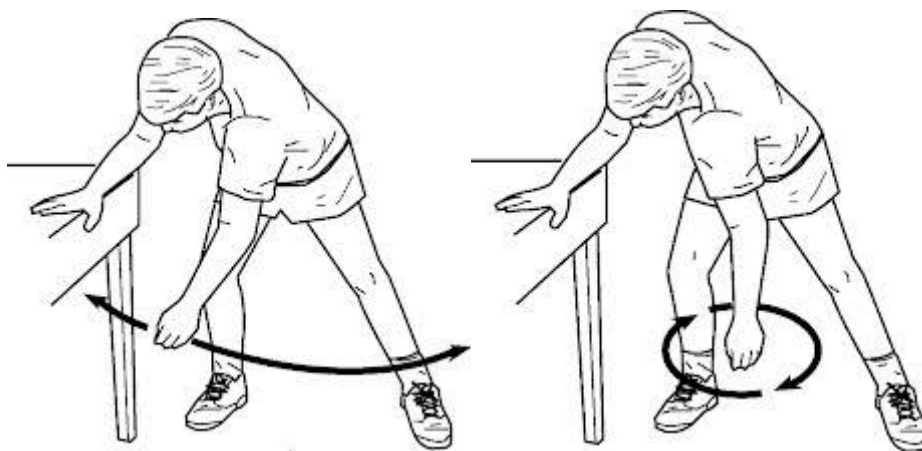
3.-6. tjedan:

- 1.provoditi pasivne vježbe pokreta fleksije nadlaktice do maksimuma (poštujući ograničenja mekih tkiva)
2. povećavanje snage stabilizatora lopatice i jačanje deltoideusa
3. povećanje asistiranog i aktivnog pokreta iznad razine ramenog zgloba
4. provoditi vježbe u sjedećem i stojećem položaju
- 5.uključivati pasivne i asistirane vježbe rotacije nadlaktice
6. upotreba ruke kod svakodnevnih aktivnosti, bez opterećenja dodatnim teretom

6.-12. tjedan:

1. dodatno povećavanje opsega pokreta
2. povećavanje i progresija funkcionalnih aktivnosti
3. provoditi aktivne vježbe fleksije s pravilno doziranim opterećenjem

CILJ: Maksimalno iskoristiti preostale potencijale u svrhu dobivanja što veće i bolje funkcionalnosti, snage i stabilnosti.

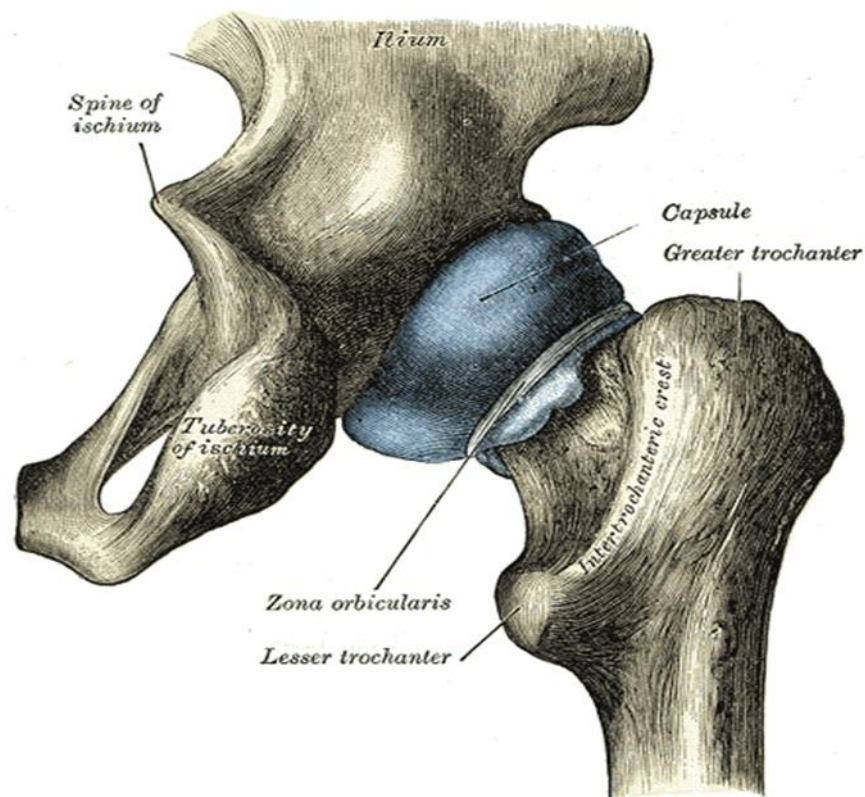


Slika 8. i 9. Pendularne vježbe (sayantanmajumder.blogspot.com)

1.2. KUK

1.2.1. Anatomija kuka (Articulatio coxae)

Kuk (articulatio coxae) je spoj između zdjelične kosti (os coxae) i gornjeg dijela butne kosti (femur). Zglobne površine su polumjesečasta zglobna površina (facies lunata) na čašici (acetabulum) zdjelične kosti i glava butne kosti (caput femoris). Polumjesečastu zglobnu površinu proširuje i produbljuje vezivno-hrskavični prsten acetabulum (labrum acetabulare). Zglobnu čahuru (capsula articularis) čini vanjska, vezivna opna (membranu fibrosa) i unutrašnja, sinovijalna opna (membrana synovialis). Unutar zglobne čahure, u zglobnoj šupljini, nalazi se ligament glave butne kosti (lig. capitis femoris). Zglobne veze koje pojačavaju zglobnu čahuru su lig. iliofemorale, lig. pubofemorale i lig. ischiofemorale. Zglob kuka je vrlo dobro pokretan. U njemu se izvode pokreti fleksije, ekstenzije, adukcije, abdukcije, pokreti unutrašnjeg i vanjskog obrtanja tj. rotacije. Udruživanjem većine navedenih pokreta moguća je cirkumdukcija-ograničeni kružni pokret.

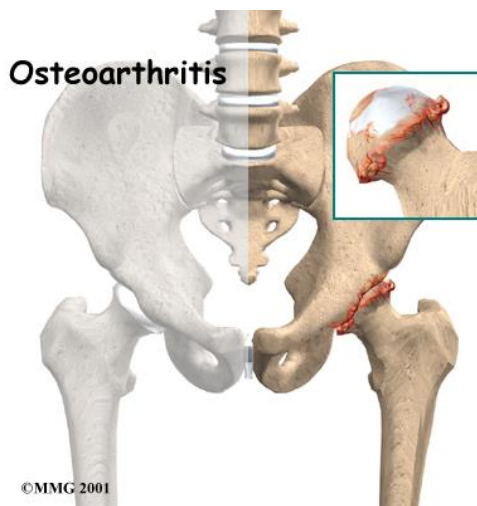


Slika 10. Zglob kuka (www.google.com)

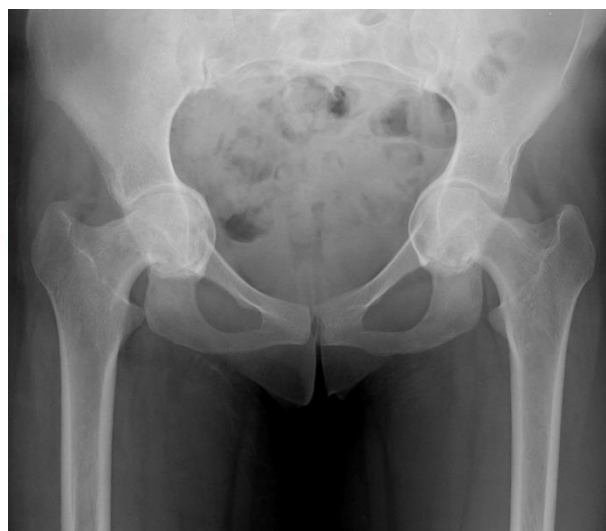1.2.2. Indikacije za ugradnju endoproteze kuka

Godine 1940. dr. Austin T. Moore izvršio je ugradnju prvog metalnog zgloba kuka. Veliki napredak u razvoju umjetnih zglobova započinje sredinom šezdesetih godina prošloga stoljeća, kada je engleski liječnik John Charnley uveo trodjelni koncept endoproteze kuka (metalni natkoljениčni dio, opteretivi polietilenski zdjelični dio i fiksiranje za kost pomoću cementa ili vijaka).

Stanja koja oštećuju zglob i mogu biti indikacija za kirurško liječenje ugradnje umjetnog zgloba su: osteoartritis težeg stupnja (Slika 11.) (stari naziv koksartroza), reumatoidni artritis s teškim zglobnim deformitetima i oštećenjima, različite vrste prijeloma kosti (npr. prijelom vrata natkoljene kosti u osobe starije dobi), benigni i maligni tumori kostiju, osteonekroza (najčešće glave bedrene kosti, a uzrok je smanjena opskrba krvlju), protruzija acetabuluma (Slika 12.) (dio zdjelične kosti), posttraumatski artritis, ankilozantni spondilitis s prisutnim fleksijskim kontrakturama kukova i koljena, juvenilni ili mladenački reumatoidni artritis, te artritis u sklopu Pagetove bolesti. Moguće komplikacije koje mogu nastati nakon ugradnje endoproteze kuka su: luksacija endoproteze, prijelomi u području endoproteze, infekcije, hematomi, prijelom trupa endoproteze, gubljenje koštane mase u zdjeličnom području te posljedično nestabilnost endoproteze.



Slika 11. Osteoartritis kuka



Slika 12. Protruzija acetabuluma

(Preuzeto sa www.google.com)

1.2.3. Vrste endoproteza kuka

Postoji nekoliko vrsta endoproteza kuka koje se odabiru ovisno o individualnim karakteristikama i stanju pojedinih pacijenata.

1. Parcijalne endoproteze kuka (Slika 13.)- Koristi se hemiartroplastika kuka odnosno djelomična zamjena kuka implantatom . Mijenja se samo bedrena komponenta zgloba.



Slika 13. Parcijalna endoproteza kuka (www.google.com)

2. Biartikularne endoproteze kuka (Slika 14.)- Ugrađuju se kod bolesnika koji nisu u visokoj životnoj dobi, bolesnika koji su još vitalni i aktivni te kod mlađih osoba kod kojih je došlo do oštećenja glave bedrene kosti, a acetabulum je dobar i neoštećen.

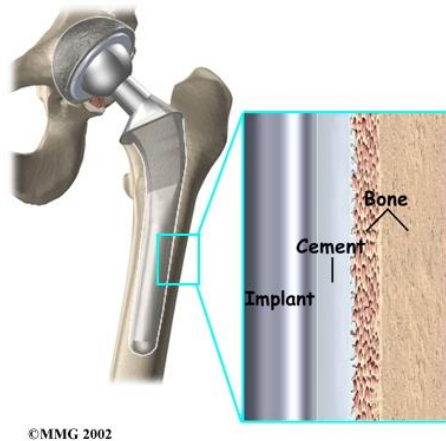


Slika 14. Biartikularne endoproteze kuka

3. Totalne endoproteze zgloba kuka dijele se na: a) cementne (Slika 15.)
b) bez cementne (Slika 16.)

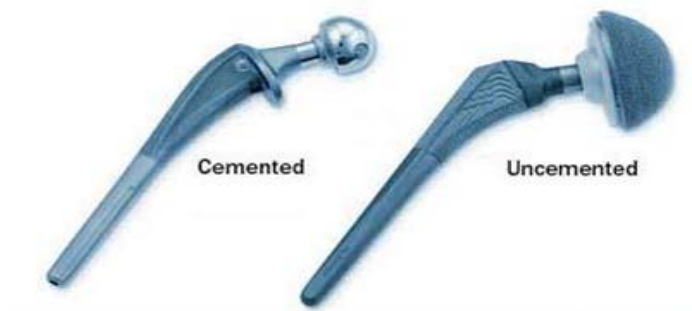
Koriste se u svim stanjima kada je potrebno zamijeniti obje komponente zgloba.

- a) Cementne endoproteze kuka- Predstavljaju kombinaciju metalnog femoralnog dijela i polietilenskog acetabularnog dijela, učvršćuje se za kost koštanim cementom te je u uporabi do danas.



Slika 15. Cementna endoproteza kuka (preuzeto sa www.google.com)

- b) Bez cementne endoproteze kuka- kod cementnih endoproteza počele su se pojavljivati smetnje u obliku osteolize kosti te je dolazilo do labavljenja endoproteze odnosno eng. aseptic loosening, te se osmislila bescementna endoproteza koja je dosta trajnija i napravljena od keramičkog materijala koja pomoću pora srasta sa kosti pacijenta.



Slika 16. Razlika cementne i bezcementne endoproteze kuka (preuzeto sa www.indiasurgerytour.com)

4. Hibridne endoproteze kuka- predstavljaju femoralnu komponentu endoproteze i bez cementnog acetabularnog dijela zbog toga što neki autori navode da cement brže slabi u području acetabuluma nego u femuru.

5. Revizijske endoproteze kuka (Slika 17.)-Ove endoproteze se ugrađuju bolesnicima kojima je već ranije bila ugrađena primarna endoproteza kuka koja se nakon nekog vremena razlabavila te bolesniku stvarala poteškoće.

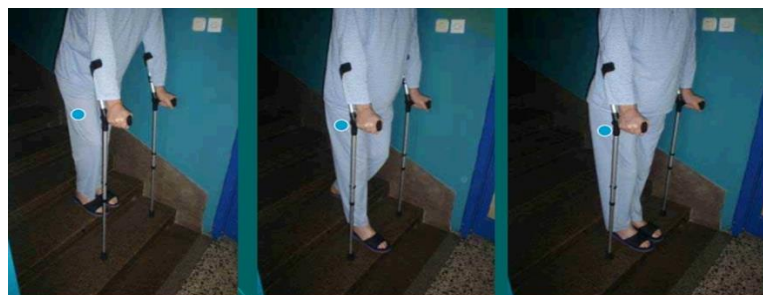
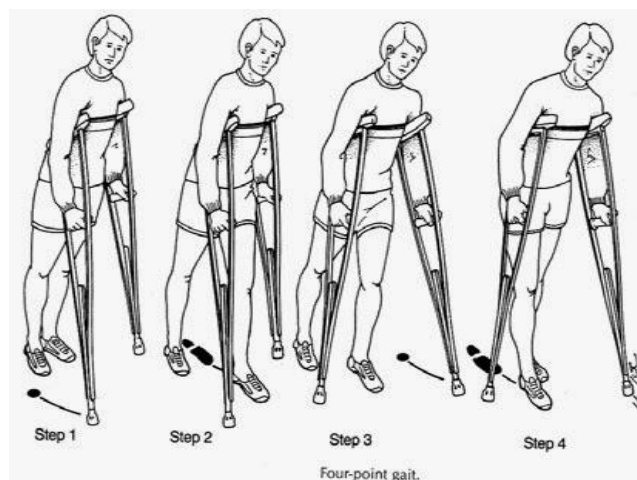
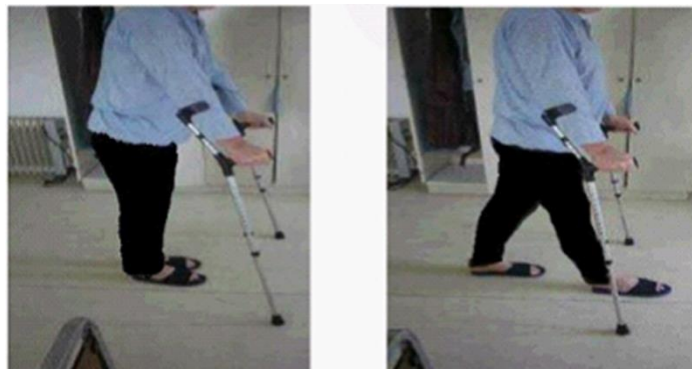

Slika 17. Revizijske endoproteze kuka (preuzeto sa www.google.com)

1.2.4. Preoperativna priprema , postoperativna rehabilitacija i vježbe

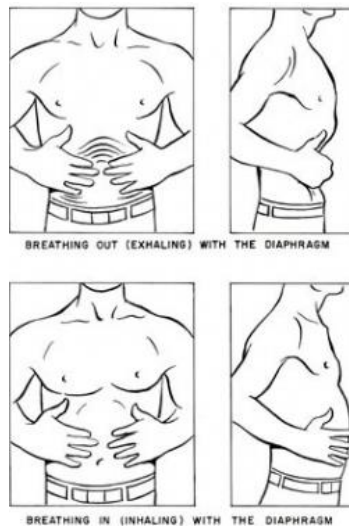Za vrijeme perioda prije operativnog zahvata potrebno je pacijenta upoznati sa submaksimalnim statičkim vježbama jačanja muskulature te iste naučiti provoditi, učiti hod sa pomagalima za hodanje (Slika 18.) te pribaviti potrebna pomagala, edukacija o mogućim postoperativnim komplikacijama i njihovo sprječavanje, upoznavanje bolesnika o mjerama opreza i pokretima koje nakon operacije ne smije izvoditi. U ranoj fazi nakon operativnog zahvata odnosno ugradnje endoproteze najčešći problemi s kojima se pacijent susreće su postoperativna bol, smanjen opseg pokreta, mišićna napetost, poremećaj posturalne stabilnosti i ravnotežne kontrole te poremećaj funkcionalne pokretljivosti. Za održavanje mišićne jakosti i izdržljivosti potrebno je provoditi statičke vježbe s otporom. Prevencija hipotrofije muskulature operiranog ekstremiteta provodi se kroz submaksimalna opterećenja mišića kvadricepsa, ekstenzora i abduktora operiranog kuka. Kod ponovnog uspostavljanja aktivne pokretljivosti i kontrole nad operiranim ekstremitetom upotrebljavaju se aktivno potpomognute vježbe. Za poboljšanje plućne i srčane izdržljivosti koriste se aerobni programi kao što su plivanje ili aqua aerobic te vježbe disanja (Slika 19.). Po prestanku funkcionalnog opterećivanja potrebno je ojačati kompletnu muskulaturu koljena i kuka funkcionalnim aktivnostima odnosno hod po stepenicama i progresivno povećavati vrijeme i udaljenost programa vježbanja. Glavni ciljevi postoperativne rehabilitacije su prevencija vaskularnih i pulmonalnih komplikacija, povratak svakodnevnim aktivnostima, povratak na radno mjesto te edukacija bolesnika. Rana rehabilitacija započinje odmah nakon operacije. Potrebno je provoditi vježbe statičkog napinjanja muskulature (Slika 20.). Postepeno se prelazi na aktivno potpomognute vježbe radi održavanja opsega pokreta i mobilnosti zgloba. Neke od mjera opreza koje se provode i do šest mjeseci nakon operacije su: izbjegavanje fleksije veće od 90 stupnjeva (Slika 21.), izbjegavati adukciju i križanje nogu, izbjegavati prekomjerne rotacije.

Prikaz različnih načina hoda sa štakama nakon ugradnje endoproteze kuka.

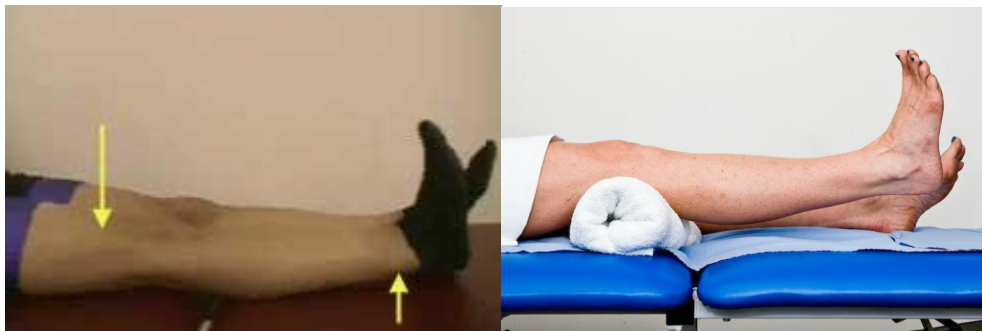

Slika 18. Trotaktni i četverotaktni hod sa štakama te hod niz i uz stepenice (www.google.com)

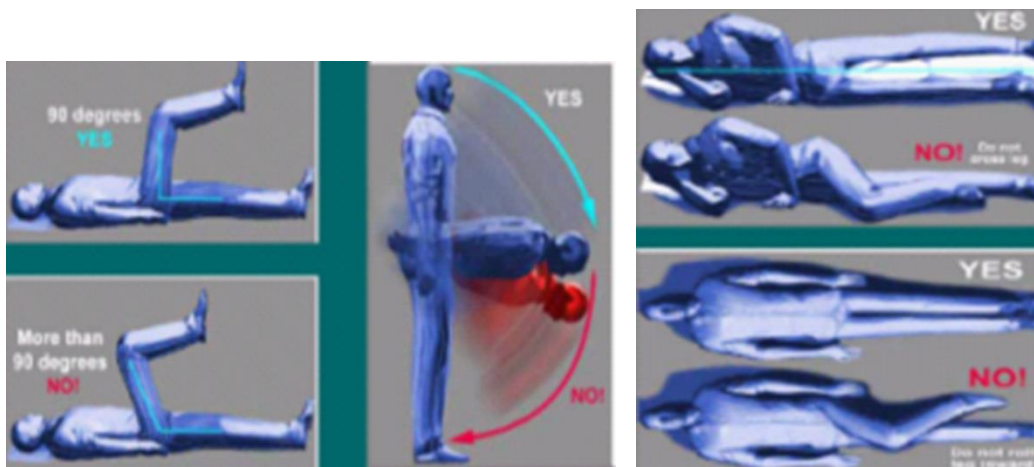
Prikaz vježbi disanja i statičkih vježbi napinjanja muskulature radi očuvanja mišića odnosno sprječavanja atrofije i očuvanje respiratornog volumena.



Slika 19. Vježbe disanja (cranberrycorner.ca)



Slika 20. Statičke vježbe za kvadriceps (www.kneeguru.co.uk i www.acharya.co.uk)

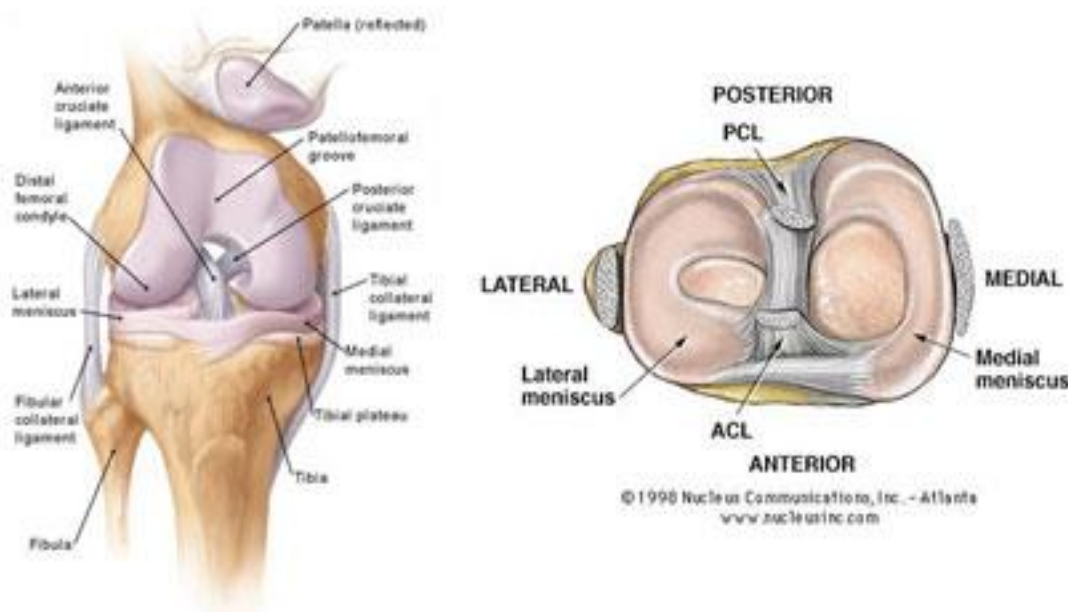


Slika 21. Kontraindicirani pokreti zbog moguće luksacije proteze (www.google.com)

1.3. KOLJENO

1.3.1. Anatomija koljenog zgloba (Articulatio genus)

Koljeno je najveći zglob u ljudskom tijelu, najkompliciranije je građen i zglob koji je najpodložniji ozljedama. To je i razlog čestim posjetima ortopeda i potrebi konzervativnog ili operacijskog načina liječenja. Zglobna tijela su konveksna, a kretnje mu izvode meke česti te aktivni i pasivni stabilizatori. Sastoji se od donjeg dijela femura, gornjeg dijela tibije, pored koje se nalazi lisna kost (fibula). S prednje strane nalazi se iver (patela). Pasivni stabilizatori su ligamenti, a najvažniji su prednji i stražnji križni ligament, te unutarnji i vanjski kolateralni ligament. Također je važna i zglobna čahura. Pasivni stabilizatori patele su patelarni ligament, te medijalni i lateralni menisci. Menisci predstavljaju polumjesečaste anatomske tvorbe koje nadopunjavaju integritet zglobnih tijela te su tako vrlo važni pasivni stabilizatori (Slika 22). Aktivni stabilizatori koljenog zgloba su mišići. Najvažniji je jaki četveroglavi mišić, kvadriceps koji se nalazi s prednje strane, grupa mišića sa stražnje strane, te grupa aduktora s unutarnje strane. Koljenski zglob je također vrlo mobilan. U njemu se vrše pokreti fleksije, ekstenzije, ali i vanjska i unutarnja rotacija. Kako su oba zglobna tijela konveksna i samim time inkongruentna, a unatoč tome što postoji mnogo stabilizatora koljena, ozljede koljenog zgloba su česte.

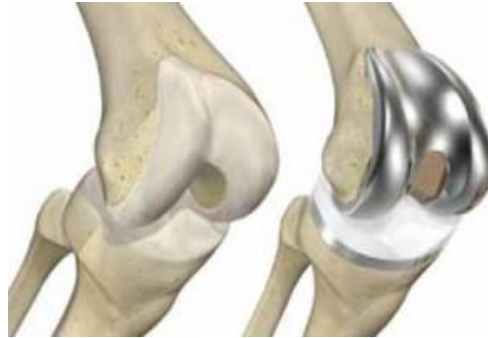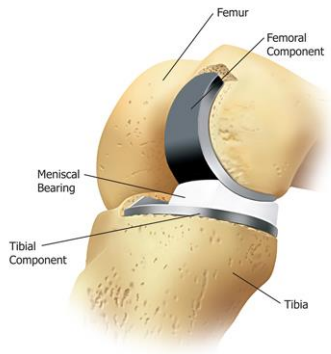


Slika 22. Koljeno (www.arthroscopy.com i www.google.com)

1.3.2. Indikacije za ugradnju određene vrste endoproteze koljena

Endoproteze koljena koriste se za smanjivanje tegoba i popravljjanje funkcionalnosti zgloba koljena. Koriste se kod bolesnika s primarnom ili sekundarnom artrozom koljena, a rjeđe kod bolesnika s tumorima jedne ili obje komponente zgloba koljena. Gonartroza je degenerativna bolest koja je u početku karakterizirana promjenama na zgloboj hrskavici, a kasnije i na ostalim zglobnim strukturama. Oštećenja koljena kod kojih su iscrpljeni svi načini konzervativnih metoda liječenja i biološke operacije kojima se više ne može postići adekvatan i pozitivan rezultat liječenja predstavljaju indikaciju za ugradnju umjetnog zgloba, tzv. endoproteze koljena..

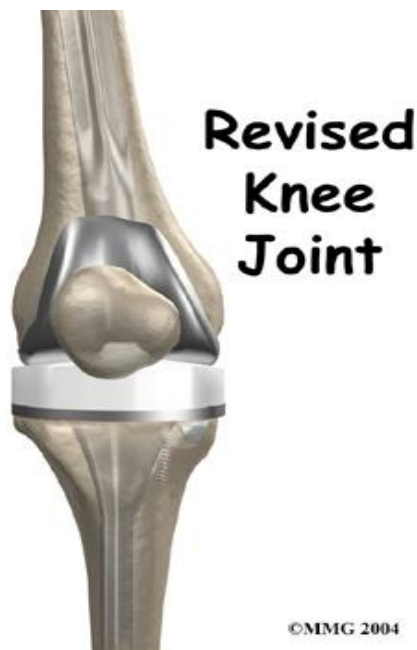1. Parcijalne endoproteze koljena (Slika 23.)- U slučaju angulatorne deformacije koljena i oštećenja samo jednog dijela koljena, najčešće kod varus deformaciji kod koje se posljedično razvija medijalna femorotibijalna artroza, indicirana je ugradnja parcijalne endoproteze. Parcijalnom protezom se mijenja 30% zgloba, a ostatak ostaje netaknut, što ima pozitivan utjecaj na dobru funkciju zgloba koljena. Ugradnja parcijalne endoproteze koljena ima relativno malo indikacijsko područje, a zauzima oko 10-15% svih ugrađenih proteza koljena. Ugradnja parcijalne endoproteze indicirana je kod artroza, a sistemske bolesti predstavljaju kontraindikaciju za ugradnju. Pacijent ne smije biti teži od 85 kg, osovina zgloba ne smije imati odstupanje više od 10 stupnjeva, pokreti moraju biti nesmetani, ligamenti očuvani, artroza ne smije biti u patelofemoralnom području. Poslije operacijske tegobe su relativno male a rehabilitacija traje kratko.
2. Totalna endoproteza koljena (Slika 24.) zamjenjuje sve dijelove zgloba. Danas se najčešće ugrađuju bikondilarne cementne i bezcementne endoproteze, Napravljena je od čelika koji se ugrađuje na kondile bedrene kosti, a tibijalni dio najčešće je od titana. Na tibijalnu komponentu ugrađuje se polietilen u svrhu smanjivanja trenja. Indikacija za ugradnju totalne proteze koljena su najčešće degenerativna oboljenja, odnosno osteoartritis koljena. Može biti primarni osteoartritis ili sekundarni uzrokovan ozljedom, upalnim procesom i upalnim reumatskim bolestima kao što je reumatoidni artritis. Rijetko, indikacija može biti aseptička nekroza. Cilj ugradnje endoproteze koljena je smanjivanje ili potpuna eliminacija boli prilikom hoda, kao i povrat normalne funkcije koljenskog zgloba.



Slika 23. Parcijalna endoproteza koljena Slika 24. Totalna endoproteza koljena

(slike preuzete sa www.tour2india4health.com i www.joint-replacement.napavalleyortho.com)

3. Revizijska endoproteza koljena (Slika 25.) ugrađuje se nakon rasklimavanja primarne endoproteze. Prilikom labavljenja dolazi do različitog stupnja defekta koštane mase. Revizijska endoproteza daje mogućnost ponovne ugradnje nakon vađenja primarne endoproteze. Iako je ugrađena endoproteza koljena najčešće najbolje i konačno rješenje za pacijenta, ponekad dolazi do septičkog ili aseptičkog razlabavljenja.



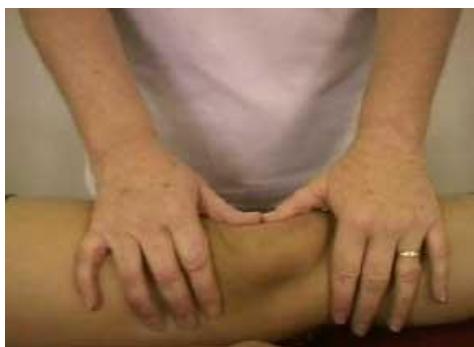Slika 25. Revizijska endoproteza koljena (www.eorthopod.com)

1.3.3. Postoperativna rehabilitacija i vježbe

Uobičajena rehabilitacija od 1.-10. dana:

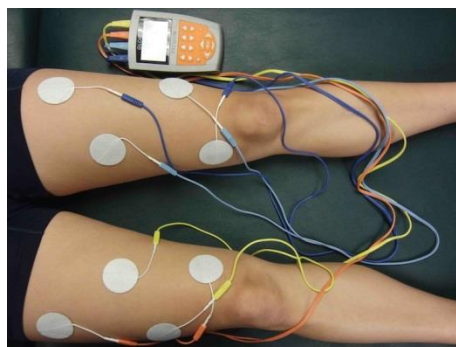
Mobilizacija patele (Slika 26.) koja se izvodi u četiri smjera- inferiorno, superioirno, medijalno i lateralno. Također se provodi krioterapija uz postepeno povećavanje opsega pokreta, pasivna fleksija i pasivna ekstenzija (Slika 28.) , izometričke vježbe natkoljenice i elektrostimulacija kvadricepsa. Preporuča se minimalni hod na štakama uz dozirano opterećenje od 15-20 kilograma. Važno je napomenuti da je pivotiranje na operiranoj nozi strogo zabranjeno.

Rehabilitacija kroz 2. i 3. tjedan nakon operacije- mobilizacija patele, asistirane i aktivne vježbe fleksije i ekstenzije potkoljenice što je više moguće, progresija jačanja muskulature cijelog ekstremiteta, elektrostimulacija kvadricepsa (Slika 27.) uz postepeno povećavanje opterećenja pri hodu sa štakama.



Slika 26. Mobilizacija patele

(www.kneeguru.co.uk)

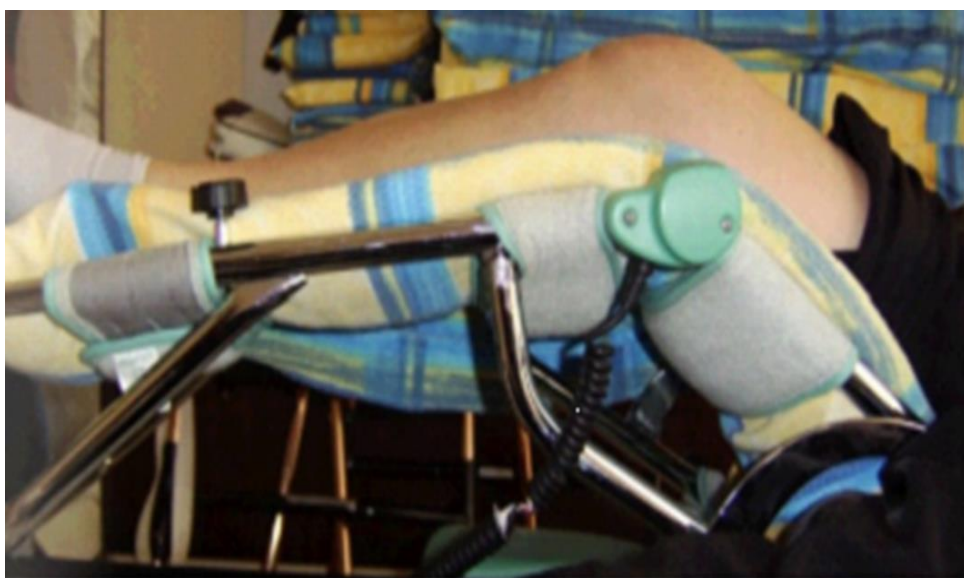

Slika 27. ES kvardicepsa

(www.strengthpowerspeed.com)

Rehabilitacija kroz 4.-6. tjedan nakon operacije- ES kvadriicepsa, progresija vježbi, održavanje i povećavanje opsega pokreta, vježbe u bazenu , s navršena 4 tjedna od operacije opterećenje hodom 50 posto tjelesne težine, hod po kući sa jednom štakom, a vani sa dvije, s navršenih 6 tjedana hod po kući bez štaka a vani samo s jednom štakom.

Rehabilitacija kroz 7. i 8. tjedan nakon operacije- redovito izvođenje naučenih vježbi, postupno s osjećajem sigurnosti odbaciti pomagalo, postupno vraćanje normalnim životnim aktivnostima.



Slika 28. Kinetek- pasivna fleksija i ekstenzija kroz period od 30 minuta
(www.google.com.)

2. CILJ RADA

Cilj ovog rada je prikazati različite vrste endoproteza ramena, kuka i koljena te indikacija za njihovu ugradnju. Posebna pozornost predana je postoperativnoj rehabilitaciji bolesnika nakon artroplastike kao i slikovni prikaz vježbi i procedura koje se koriste poradi vraćanja bolesnika u stanje najbliže moguće prvobitnom.

3. IZVORI PODATAKA I METODE

Završni rad na temu " Rehabilitacija pacijenata s ugrađenim endoprotezama zglobova" opisnog je karaktera te prilikom pisanja istog nisu korištena mjerenja i metode u svrhu provođenja istraživanja i dobivanja statističkih podataka. Izvori i podaci ovog opisnog završnog rada prvenstveno su napisani uz pomoć literature navedene na kraju rada.

4. REZULTATI

Rezultati rehabilitacijskog programa bolesnika nakon ugradnje endoproteza zglobova nisu navedeni u radu zbog opisnog karaktera rada. Svi rezultati i načini rehabilitacije, kao i vrste endoproteza koje postoje danas na tržištu te indikacije i kontraindikacije za njihovu ugradnju napisane su uz pomoć navedene literature.

5. RASPRAVA

Temeljem pročitane korištene literature može se izvući nekoliko osvrta na zadanu temu. Posebno je istaknuta važnost postoperativne rehabilitacije zbog sprječavanja neželjenih posljedica. Problemi i prepreke s kojima se susreće bolesnik nakon ugradnje endoproteze zgloba danas su rijetkost, zbog sve bolje prilagođenih socijalnih uvjeta i smanjenih arhitektonskih barijera na koje bolesnik može naići nedugo nakon artroplastike. Često se navodi da bolesnici u starijoj dobi zahtijevaju artroplastiku zdravog zgloba zbog odličnih rezultata nakon zamjene bolesnog zgloba. Ovisno o stanju zgloba, općem stanju pacijenta i dobi koriste se različite vrste endoproteza zglobova. Neke endoproteze zahtijevaju dužu rehabilitaciju i potrebno ih je koristiti kod svih težih oštećenja zglobnih tijela. Rehabilitacija i uspjeh same rehabilitacije takvog bolesnika ponajprije će ovisiti o njegovoj dobi, motivaciji te konačnom cilju koji je postavljen na temelju razgovora sa bolesnikom uzimajući u obzir aktivnosti kojima se bolesnik bavio prije samog operativnog zahvata.

6. ZAKLJUČAK

Kronične, degenerativne i upalne reumatske bolesti globalni su javno zdravstveni problem s porastom prevalencije usprkos mnogim istraživanjima, sve većih farmakoloških i nefarmakoloških načina liječenja te osnivanja klinika za liječenje boli. Bolesnici srednje i starije životne dobi s kroničnim bolovima zglobova ramena, kuka i koljena čine veliki dio populacije. Artroplastika je operativni zahvat kojim se želi postići bezbolnost i pokretljivost zglobova uz uredne funkcije miškulature, tetiva i mekih česti koje okružuju, pokreću i stabiliziraju zglob. U bliskoj budućnosti trebao bi se planirati i podržavati razvoj svih organizacija i institucija u skladu s ubrzanim razvojem kirurgije. Potreban je razvoj minimalno invazivnih tehnika za operativnu protetiku zglobova, naročito ramena, kuka i koljena.

7. LITERATURA

1. Anderson TP. : **"An alternative frame of reference for rehabilitation : The helping proces versus the medical model"** Arch. Phys. Rehabil. 1975. God.
2. Babić-Naglić Đ.: **"Biomehanika, ortopedske i reumatske bolesti, rehabilitacija, tjelesno vježbanje u starijoj dobi"** Medicina starije dobi 2. izdanje Zagreb 2007. god.
3. DeLisa JA, Currie DM, Martin GM: **"Rehabilitation Medicine past, present and future; principles and practice"**, 3. izdanje Philadelphia 1998. god
4. Glušević B.M., Kraljević B.D., Jovanović V.A., Stošić P.B., Milosavljević D.M., Radivojević R.M., : **"Primarna totalna artroplastika kuka kod bolesnika sa reumatoidnim artritismom"** Medicinski fakultet u Beogradu 2006. god.
5. Iva Šklepe-Kokić: **"Intervencije terapijskog vježbanja- najčešće patologije i intervencije za zglob kuka"**, Zagreb 2010/11. god.
6. Keros, Bagi, Pećina: **"Temelji anatomije čovjeka"**, Medicinski fakultet u Zagrebu 1987. god.
7. Orlić Dubravko: **"Život s umjetnim zglobom kuka"**, Zagreb 1993. god.
8. Reg B. Wilcox, Linda E. Arslanian, Peter J. Millett,: **" Rehabilitation following total shoulder arthroplasty "**, Journal of Orthopaedic and Sports physical therapy.
9. S. Brent Brotzman, Kevin E. Wilk,: **"Clinical Orthopaedic Rehabilitation"** 2003.god.

8. SAŽETAK

Trajanje i izdržljivost endoproteza drastično se povećava te ih većina bez problema izdrži preko deset godina. Ipak, četiri glavne grupe uzročnika mogu skratiti vijek trajanja proteza a to su: 1) labavljenje proteze odnosno eng. aseptic loosening, 2) bakterijske infekcije, 3) periprotetička osifikacija, 4) artrofibroza. U svrhu sprječavanja navedenih problema od ključne važnosti je pravilno rehabilitirati bolesnika nakon ugradnje endoproteze te kvalitetno educirati bolesnika o indiciranim i kontraindiciranim elementima rehabilitacijskog programa.

SUMMARY

Prosthesis durability has drastically increased and today most of them can be used for more than 10 years. However, there are four pathogenetic groups of diseases that can decrease prosthesis durability: (1) periprosthetic aseptic loosening (2) bacterial infection (3) periprosthetic ossification, and (4) arthrofibrosis. In order to avoid stated problems it is essential to properly rehabilitate patients after joint replacement. It is also very important to educate the patient of indicated as well as contraindicated elements of the rehabilitation program.

9. ŽIVOTOPIS

Luka Minigo, rođen 11. veljače 1993. godine u Splitu. 2007. godine upisuje srednju školu "Gimnazijski kolegij Kraljica Jelena" u Splitu. Nakon završene srednjoškolske naobrazbe, upisuje Preddiplomski Sveučilišni studij fizioterapije na Odjelu Zdravstvenih Studija u Splitu, akademska godina 2011/2012. Za vrijeme ljetnih perioda trajanja fakulteta pohađa stručnu praksu pri fakultetu kao i praksu u privatnoj austrijskoj klinici "Klinik Judendorf Strassengel" za neurologiju, neuroortopediju, ortopediju i pedijatriju.