

Zdravstvena njega djeteta s medicinskom dijagnozom akutnog scrotuma - prikaz slučaja

Lukačević, Lovorka

Undergraduate thesis / Završni rad

2017

Degree Grantor / Ustanova koja je dodijelila akademski / stručni stupanj: **University of Split, University Department of Health Studies / Sveučilište u Splitu, Sveučilišni odjel zdravstvenih studija**

Permanent link / Trajna poveznica: <https://urn.nsk.hr/urn:nbn:hr:176:443859>

Rights / Prava: [In copyright](#)

Download date / Datum preuzimanja: **2022-06-30**



Repository / Repozitorij:

[University Department for Health Studies Repository](#)



UNIVERSITY OF SPLIT



SVEUČILIŠTE U SPLITU

Podružnica

SVEUČILIŠNI ODJEL ZDRAVSTVENIH STUDIJA

PREDDIPLOMSKI SVEUČILIŠNI STUDIJ

SESTRINSTVA

Lovorka Lukačević

**ZDRAVSTVENA NJEGA DJETETA S MEDICINSKOM
DIJAGNOZOM AKUTNOG SKROTUMA – PRIKAZ
SLUČAJA**

Završni rad

Split, 2017.

SVEUČILIŠTE U SPLITU

Podružnica

SVEUČILIŠNI ODJEL ZDRAVSTVENIH STUDIJA

PREDDIPLOMSKI SVEUČILIŠNI STUDIJ

SESTRINSTVA

Lovorka Lukačević

**ZDRAVSTVENA NJEGA DJETETA S MEDICINSKOM
DIJAGNOZOM AKUTNOG SKROTUMA – PRIKAZ
SLUČAJA**

**HEALTH CARE OF CHILDREN WITH ACUTE
SCROTUM – CASE REPORT**

Završni rad / Bachelor's Thesis

Mentor:

Matea Šarić, mag.med.techn.

Split, 2017.

Zahvala

Nakon puno uloženog truda, rada, boravka u bolnici radi rizične trudnoće, presretna sam što je ovaj dio moga školovanja uspješno završio. To ne bi bilo moguće bez potpore moje obitelji, kojoj sam neizmjereno zahvalna na razumijevanju i prihvaćanju moga čestog izbivanja iz kuće.

Neizmjereno sam zahvalna i mojoj mentorici Matei Šarić, koja mi je puno pomogla, kako pri pisanju završnog rada, tako i tijekom trajanja nastave. Pokazala mi je da je sa velikom željom, trudom i radom sve moguće postići. Hvala.

Veliko hvala svim profesorima i kolegama, posebno kolegici Silviji Radomilović, koji su mi pomogli u nadoknadi izgubljenog gradiva za vrijeme mog boravka u bolnici. Bez toga razumijevanja i pomoći ne bih mogle studiranje uspješno privesti kraju. Hvala još jednom.

SADRŽAJ

1. UVOD.....	1
1.1. Akutni skrotum.....	1
1.1.1. Torzija testisa.....	2
1.1.2. Torzija testikularnih privjesaka.....	3
1.1.3. Epididimitis.....	4
1.1.4. Orhitis.....	4
1.1.5. Testikularna trauma.....	5
1.2. Klinička slika akutnog skrotuma.....	6
1.3. Dijagnostika akutnog skrotuma.....	6
1.4. Liječenje akutnog skrotuma.....	7
1.5. Zdravstvena njega bolesnog djeteta.....	8
1.5.1. Povelja o djeci u bolnici.....	9
1.5.2. Medicinska sestra na dječjem odjelu.....	9
1.5.3. Osnovna načela zdravstvene njega bolesnog djeteta.....	11
1.5.4. Prijem djeteta u bolnicu.....	13
1.5.5. Promatranje bolesnog djeteta.....	14
1.5.6. Otpuštanje djeteta iz bolnice.....	15
2. CILJ RADA	16
3. RASPRAVA – PRIKAZ SLUČAJA.....	17

3.1. Sestrinska anamneza i dekursus.....	17
3.2. Problemi iz područja zdravstvene njege u prijeoperacijskom razdoblju.....	19
3.3. Problemi iz područja zdravstvene njege u poslijeoperacijskom razdoblju.....	21
3.4. Opust dječaka iz bolnice.....	24
4. ZAKLJUČAK.....	25
5. LITERATURA.....	26
6. SAŽETAK.....	28
7. SUMMARY.....	29
8. ŽIVOTOPIS.....	30

1. UVOD

Brojna patološka stanja mogu zahvatiti skrotum, od kojih najveću važnost u dječijoj kirurgiji, osobito na hitnom kirurškom prijemu, ima diferencijalna dijagnoza akutnog skrotuma, koja predstavlja pravu urološku hitnoću. Pravodobnim reagiranjem, kako liječnika obiteljske medicine, pedijataru, tako i osoblja na hitnim bolničkim prijama, osobito medicinskih sestara, koje prve dolaze u kontakt s bolesnikom, nastojimo izbjeći najtežu posljedicu, a to je gubitak testisa.

Skrotum ili mošnjice, kožna su vreća smještena između korijena penisa i perineuma (međice). Koža skrotuma izrazito je rastezljiva zahvaljujući glatkim mišićnim vlaknima. Skrotum je podijeljen u dva odjeljka vezivnom pregradom, a svaki sadrži testis, epididimis (nadsjemenik), sjemenovod, krvne žile i živce. Zbog samog anatomskeg smještaja i tanke kože skrotuma, njegov sadržaj je jednostavno dostupan fizikalnom pregledu nakon kojega se u gotovo 90 % slučajeva, može postaviti točna dijagnoza.

1.1. Akutni skrotum

Pojam akutnog skrotum prvi put su uveli Krahn i Moharrt 1972. godine. Nastojali su ukazati na ozbiljnost pristupa različitim patološkim stanjima u području skrotuma, a sve u svrhu spašavanja testisa.

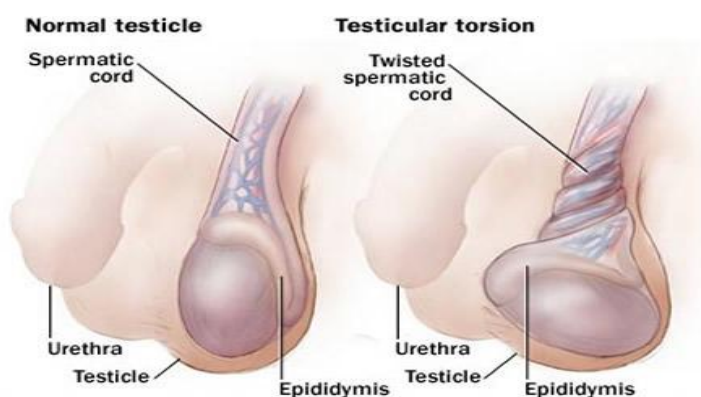Akutni skrotum je klinički sindrom koji se manifestira akutnim bolnim otokom skrotuma, a često je praćen i općim simptomima. Takvoj kliničkoj slici mogu biti uzrok mnoge bolesti koje su dobro poznati patološki entiteti. Torzija testisa jedan je od najčešćih uzroka akutnog skrotuma. Ostali patološki entiteti koji mogu uzrokovati akutni skrotum su:

- ishemija (u koju spada već spomenuta torzija testisa, zatim torzija apendiksa testisa i epididimisa);
- trauma u području skrotuma (ruptura testisa, kontuzija testisa, hematocela, intratestikularni hematom);

- infekcije (akutni epididimitis, akutni epididimoorhitis, akutni orhitis);
- upalna stanja (Henoch-Schonlein purpura, masna nekroza);
- akutna ili kronična stanja koja mogu dovesti do slike akutnog skrotuma (hidrokela, varikokela, tumori testisa);
- hernija (inkarcerirana ingvinalna hernija sa ili bez testikularne ishemije) (1).

1.1.1. Torzija testisa

Torzija testisa je hitno urološko stanje koje ne trpi odgađanje kirurškog zahvata. Može biti intravaginalna i ekstravaginalna. Ekstravaginalna torzija testisa (5 % slučajeva) se javlja izvan tunike vaginalis i karakteristična je za perinatalnu torziju testisa. Testis je obično torkviran već in utero (70 %) ili postnatalno (30 %), pa je i njegovo spašavanje operacijom rijetko (u manje od 5 % slučajeva ekstravaginalne torzije), a najčešće završava orhidektomijom. Intravaginalna torzija testisa je najčešći oblik torzije. Javlja se najčešće u pubertetu oko 13.-14. godine (2). Kliničkom slikom kod neonatalne torzije dominira palpabilna masa koja je neosjetljiva tj. bezbolna na palpaciju, a kod adolescentne torzije dominira jaka palpatorna bolnost zahvaćenog testisa koja može biti praćena povraćanjem, glavoboljom, kolpsom i nizom drugih općih simptoma(1).

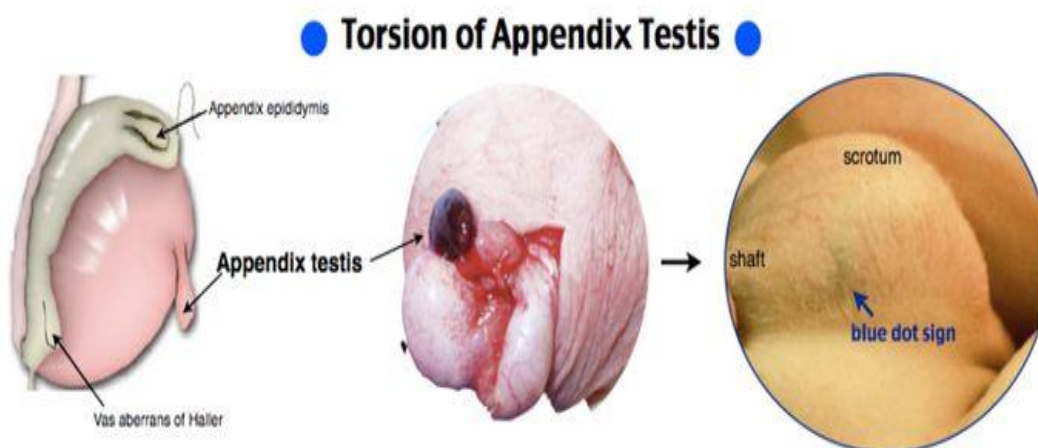


Slika 1. Torzija testisa

Izvor: <https://zdravlje.eu/2011/11/27/uvrnuce-testisa>

1.1.2. Torzija testikularnih privjesaka

Torzija testikularnog privjeska (Morgagnijeva hidatida) najčešći je uzrok akutnog skrotuma u prepubertalnih dječaka. Apendiksi testisa su ostaci Mullerovih struktura u području gornjeg pola testisa, dok su apendiksi u području epididimisa ostaci Wolffovih struktura. Bol je često manjeg intenziteta nego kod torzije testisa. Djeca se često javljaju i nakon više od jednog dana tegoba jer je nastup bolova sporiji. Karakteristična je bolnost pri palpaciji kvržice iznad gornjeg pola testisa i „*blue dot*„ znak gdje torkvirana Morgagnijeva hidatida prosijava plavičasto kroz kožu skrotuma. Za razliku od torzije testisa stanje nije hitno u smislu opstanka testikularnog tkiva. Odbađanjem dijagnoze može doći do gnojne upale koja širenjem može izazvati epididimoorhitis (2).

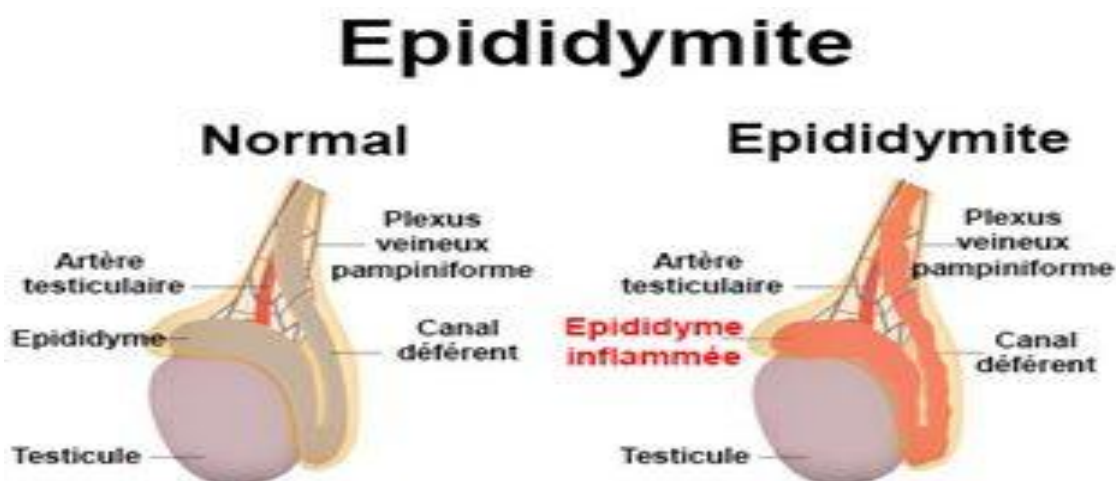


Slika 2 Torzija testikularnog privjeska

Izvor : <https://www.pinterest.com/pin/374291419012831981/>

1.1.3. Epididimitis

Epididimitis je upala epididimisa koja može biti kako bakterijskog tako i virusnog podrijetla (nespecifični epididimitis) i specifični koji nastaje hematogenim putem i vrlo je rijedak. U mladim predpubertetskih dječaka akutni epididimitis se dovodi u vezu sa anomalijama mokraćnog sustava te stoga ovakav nalaz u male djece zahtjeva posebnu pozornost te obradu (4). Liječenje je u pravilu simptomatsko što uključuje mirovanje te hladne obloge, a prema nalazu i antibiotike. U slučaju razvitka apcesa u obzir dolazi incizija i drenaža.



Slika 3 Epididimitis

Izvor: <http://www.docteurlic.com/maladie/epididymite.aspx>

1.1.4. Orhitis

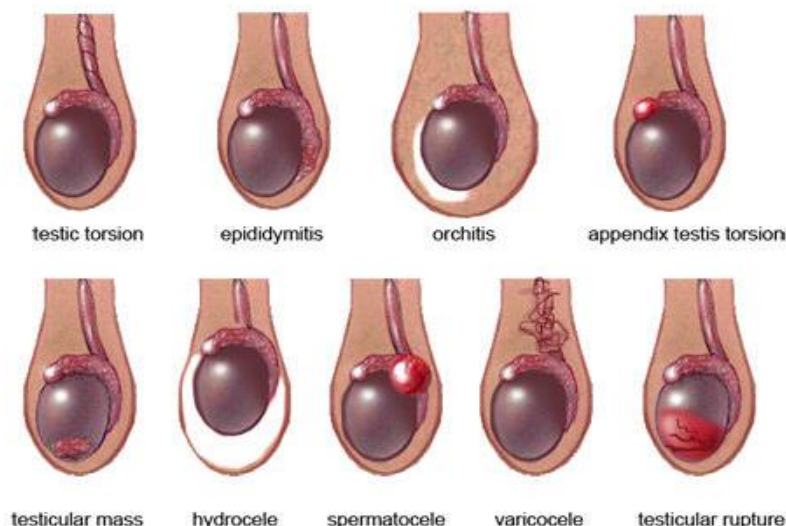
Orhitis je upala testisa prouzročena virusnom infekcijom ili ozljedom (traumatski orhitis). Kod traumatskog orhitis patološke promjene ovise o jačini ozljede. Mogu blaže u obliku edema ili manje ekstravazacije krvi, no ponekad su vrlo teške s laceracijama krvnih žila, mogućnošću infarkata i atrofije testisa. Dijagnoza se postavlja na temelju anamnestičkih podataka i lokalnih znakova te ultrazvukom (2,5,6). Virusni

orhitis nalazimo u sklopu parotitisa za vrijeme puberteta i to najčešće iza osmog dana od početka bolesti. U oko 30 % bolesnika zahvaćena su oba testisa.

Početak bolesti je nagao s povišenom temperaturom, zimicom, glavoboljom, mučninom i boli u donjem dijelu abdomena i skrotumu. Liječenje je simptomatsko (oblozi, analgetici) (2,7). Komplikacije orhitisu su apces, fistula, sterilitet i atrofija testisa.

1.1.5. Testikularna trauma

Traume upodručju skrotuma su relativno česte u dječjoj dobi. Najčešće nastaju kao posljedica izravnih udaraca u području skrotuma (1). Tupa trauma obično rezultira pojavom hemathoma u području genitalne i perinealne regije, ovisno o mehanizmu ozljede. Ultrazvučnim pregledom važno je ustanoviti postoji li ruptura tunike albugineje testisa i nedostatak cirkulacije testisa. Trauma može uzrokovati i torziju testisa (2,8). Antibiotiska profilakasa se preporuča u sličaju da postoji sumnja na popratni epididimitis i rizik za razvoj infekcije. Penetrantne traume skrotuma je potrebno kirurški eksplorirati. Ozljeda testisa može liječiti konzervativno ili kirurški, prilikom čega nastojimo sačuvati tkivo testisa.



Slika 4. Abnormalnosti testisa

Izvor: <https://www.potencijaplus.info/bolovi-u-testisima/>

1.2. Klinička slika akutnog skrotuma

Klinička slika akutnog skrotuma najčešće obuhvaća tri simptoma: crvenilo kože skrotuma, edem skrotuma te bolnost na palpaciju. Bolnost je potrebno pažljivo palpacijom izdiferencirati. Ako je bolan izolirano epididimis, vjerojatnije je da se radi o epididimitisu. Ako je testis bolan, vjerojatno je riječ o orhitisu ili torziji testisa. Torkvirani testikularni privjesak se palpira kao bolna oteklina iznad gornjeg dijela testisa (2). Nadalje, mogu biti izraženi i jaki opći simptomi kao što su: mučnina, povraćanje, loše opće stanje, odbijanje hrane, bolovi u trbuhu, proljev i glavobolja (1).

U sklopu dijagnostičkih postupaka često se spominje Phren-ov znak. Pozitivan Phren-ov znak označava popuštanje boli prilikom podizanja testisa iznad simfize, karakterističan je za epididimitis i orhitis. Kod torzije testisa ne dolazi do popuštanja boli već se bol pojačava. U kliničkoj praksi nije se pokazao kao pouzdan pokazatelj u razlikovanju torzije testisa od ostalih uzroka (9). Refleks kremastera također se koristi u dijagnostici akutnog skrotuma, a podrazumijeva nježno podizanje testisa preko medijalne strane natkoljenice. U slučaju torzije testisa uvijek je negativan, ali specifičnost mu je samo 60 % (9).

1.3. Dijagnostika akutnog skrotuma

Dijagnoza akutnog skrotuma se temelji na osnovi anamneze, kliničke slike, fizikalnog pregleda, laboratorijskih pretraga te radioloških metoda. Početak, tijek i karakter boli moraju biti točno utvrđeni sa pravodobnom i dobro uzetom anamnezom. Preporuča se da tijekom uzimanja anamneze budu prisutni i roditelji kako bi se smanjio strah i nelagoda u djeteta. Palpacija se izvodi u toploj, osvijetljenoj prostoriji u ležećem položaju s flektiranim koljenima. Fizikalni pregled treba uključivati: inspekciju i palpaciju abdomena, testisa, epididimisa, skrotuma i predio prepona sa zahvaćene strane.

Analizu urina treba provesti kako bi se isključila infekcija urinarnog trakta. Od laboratorijskih pretraga najčešće se radi kompletna krvna slika (KKS) i diferencijalna

krvna slika (DKS). U slučajevima kada se sumnja na upalni proces može se napraviti i tzv. upalni marker, C-reaktivni protein (CRP).

U nastojanju da se poboljša dijagnostička točnost i da se izbjegnu nepotrebne operacijske procedure, ultrazvuk i color doppler sve se više nameću kao zlatni standard dijagnosticiranja akutnog skrotuma (1,10,11). Korištenjem ultrazvuka s velikom rezolucijom u stvarnom vremenu i „power dopplerom“, dijagnoza torzije testisa može se postaviti uz gotovo 100 % specifičnost i senzitivnost. Pretrage poput scintigrafije postale su povijesne u dijagnostici testikularnih akutnih stanja budući da se UZV može izvesti brzo i efikasno te za razliku od scintigrafske pretrage, ne produljuje vrijeme do aktivnog kirurškog liječenja (2,12).

1.4. Liječenje akutnog skrotuma

Liječenje akutnog skrotuma proteže se od hitne operacije (torzija testisa i hidatide) do konzervativnog pristupa kao što su mirovanje i lokalna primjena hladnih obloga. Ako postoji sumnja na torziju testisa potreban je što hitniji kirurški zahvat. Odgađanje operacije može dovesti do dugoročnog oštećenja ili gubitka testisa (1,10). Testis počinje nekrotizirati već nakon 6 sati od pojave prvih simptoma, te ako svi klinički znakovi upućuju na akutno zbivanje, operaciju treba indicirati i izvršiti što ranije (2). Kirurška detorzija dovodi do trenutnog smanjivanja i prestanka boli, a simultana obostrana fiksacija sprječava recidiv torzije (1,10). U većini slučajeva, neophodna je kirurška eksploracija skrotuma, koja nije samo terapijska, nego u većini slučajeva i dijagnostička (1,10).

Za ublažavanje boli kod akutnog skrotuma indicirani su analgetici, a u slučajevima bakterijskog epididimitisa ili orhitisa indicirani su antibiotici. Antibiotici se daju empirijski, te u velikoj većini slučajeva nema potrebe za davanjem druge linije antibiotika.

1.5. Zdravstvena njega bolesnog djeteta

Dijete se smiješta u bolnicu kada njegova bolest ili stanje zahtijevaju specijalnu medicinsku skrb koju ne može dobiti kod svoga obiteljskog liječnika – pedijatra ili u svome domu. Zbog toga dječje bolnice i dječji odjeli moraju biti organizirani tako da i po prostoru i opremi, a naročito po osoblju zadovoljavaju sve potrebe bolesnog djeteta.

Zdravstvena njega djeteta uvelike se razlikuje od zdravstvene njege odrasloga bolesnika. Medicinska sestra mora poznavati sve faze razvoja djeteta kako bi pravilno i na vrijeme uočila potrebe i probleme maloga bolesnika te ih uključila u svoje planove zdravstvene njege.

Dijete, u većini slučajeva, nije svjesno ni sposobno shvatiti svoju bolest i načine njezinog liječenja. Zbog toga potpuno ovisi o medicinskoj sestri, roditeljima i drugim članovima zdravstvenog tima.

1.5.1. Povelja o pravima djeteta u bolnici

S ciljem da se poštuju prava djece te poboljša njihova dobrobit, 1988. godine, u Leidenu u Nizozemskoj, donešena je Povelja o pravima djeteta u bolnici. Povelja je u skladu s odgovarajućim i obvezujućim pravima utvrđenim u Konvenciji UN-a o pravima djeteta i odnosi se na svu djecu do 18 godina.

1. Djeca trebaju biti primljena u bolnicu samo ako im se pomoć koju traže ne može jednako dobro pružiti kod kuće ili ambulantno.
2. Djeca u bolnici trebala bi imati pravo da sve vrijeme u bolnici imaju roditelje ili njihovu zamjenu.
3. Svim roditeljima trebalo bi ponuditi smještaj i trebalo bi im pomoći i ohrabriti ih da ostanu. Njih ne bi trebali zapasti dodatni troškovi ni gubitak prihoda. Radi sudjelovanja u njezi svog djeteta, roditelji trebaju biti informirani o rutinskim poslovima na odjelu i ohrabreni na suradnju.

4. Djeca i roditelji imaju pravo biti informirani na način koji odgovara njihovoj dobi i razumijevanju. Treba poduzeti korake za smanjenje fizičkog i psihičkog stresa.
5. Djeca i roditelji imaju pravo informiranog sudjelovanja u odlukama koje se odnose na njihovu zdravstvenu zaštitu. Svako dijete treba biti zaštićeno od nepotrebnog medicinskog tretmana i ispitivanja.
6. Djecu treba zbrinjavati zajedno s drugom djecom koja imaju iste razvojne potrebe i ne smiju se smještati u odjele za odrasle. Ne smije biti dobnih ograničenja za posjete djetetu u bolnici.
7. Djeca moraju imati potpunu mogućnost igre, rekreacije i edukacije sukladno njihovoj dobi i stanju i trebaju biti u ambijentu koji je planiran, namješten i opremljen tako da zadovoljava njihove potrebe.
8. Djecu bi trebalo zbrinjavati osoblje kojem izobrazba i vještina omogućuju da zadovolje fizičke, emocionalne i razvojne potrebe djece i obitelji.
9. Kontinuitet zaštite treba biti osiguran putem tima koji zbrinjava djecu.
10. Djeca trebaju biti tretirana s taktom i razumijevanjem i njihova osobnost treba biti poštovana u svako vrijeme (13).

1.5.2. Medicinska sestra na dječjem odjelu

Jednu od važnijih uloga na dječjem odjelu, kako na pedijariji tako i na dječjoj kirurgiji, ima medicinska sestra koja danonoćno skrbi o malim bolesnicima i prva uočava promjene na njihovom stanju.

Osnovne aktivnosti medicinske sestre na dječjem odjelu su:

- provođenje zdravstvene njega i briga o bolesnoj, iznemogloj i drugoj djeci kojoj je potrebna pomoć u skladu s njihovim fizičkim, emocionalnim i socijalnim potrebama;

- provođenje zdravstvenog odgoja djece i njihovih roditelja;
- promatranje, praćenje i pronalaženje subjektivnih i objektivnih faktora koji utječu na zdravstveno stanje djeteta;
- suradnja s ostalim članovima zdravstvenog tima u planiranju i provođenju zdravstvene zaštite djeteta;
- skrb za red i čistoću odjela, organiziranje i kontroliranje rada pomoćnog osoblja (13).

Kako bi medicinska sestra odgovorno obavljala sve aktivnosti i bila profesionalan član zdravstvenog tima, treba posjedovati određene kvalitete. Prvenstveno mora voljeti, kako svoj poziv tako i djecu. Mora poznavati psihofizičke karakteristike svakog pojedinog razdoblja dječje dobi kako bi ih razumjela i stvorila osjećaj povjerenja, koji je najpotrebniji u kvalitetnom odnosu između sestre i djeteta. Na taj način uspostaviti će i odnos povjerenja s roditeljima koji će biti sigurni da je njihovom djetetu pružena sva potrebna njega i pažnja.

Vrlo je važno naglasiti da medicinska sestra ne smije pred roditeljima komentirati načine liječenja, prirodu bolesti niti davati detaljne stručne obavijesti o stanju djeteta, to su kompetencije liječnika.



Slika 5. Medicinske sestre u skrbi za dijete

Izvor: <http://www.novilist.hr/Vijesti/Rijeka/Najlakse-je-kad-su-i-roditelji-s-djecom-u-bolnici>

1.5.3. Osnovna načela zdravstvene njege bolesnog djeteta

Zdravstvena njega bolesnog djeteta ima nekoliko osnovnih načela (13):

1. Svaku bolest treba od početka najozbiljnije shvatiti i uložiti maksimum znanja u njegu i liječenje.

Pristupati jednako svakom bolesnom djetetu, bez obzira na dijagnozu, te svesrdno zalaganje u skrbi za naizgled „lakših“ bolesnika, najveća je garancija da nam se neće dogoditi propust. Glavni cilj medicinske sestre je da svoji postupcima u zdravstvenoj njezi pomogne da dijete što prije ozdravi i da u bolnici boravi što je moguće kraće.

2. Prevenirati infekcije na odjelu (intrahospitalne infekcije).

Jedan od najvećih problema hospitalizacije su intrahospitalne infekcije. To su infekcije koje su stečene za vrijeme boravka u bolnici, a mogu se manifestirati tijekom i nakon hospitalizacije. Na dječjim odjelima najčešće su intrahospitalne infekcije koje zahvaćaju respiratorni i probavni trakt.

Učestalost i težina intrahospitalnih infekcija ovisi o: dobi djeteta, bolesti zbog koje je dijete hospitalizirano, načinu smještaja, sanitarnoj i zdravstvenoj kulturi svih zaposlenih, dužini trajanja hospitalizacije, primljenim antibioticima, epidemiološkim situacijama sredine u kojoj se nalazi bolnica (13).

Medicinska sestra rad na odjelu treba organizirati tako da ona nije ni prenosilac niti izvor infekcije, te mora raditi s ciljem da zaštiti i sebe i drugoga. Pravilna higijena ruku te pravilna upotreba rukavica jedna je od glavnih mjera kojom medicinska sestra djeluje na preveniranje intrahospitalnih infekcija.

3. Osigurati djecu od ozljeda.

Zbog svojih psihofizičkih osobina djeca su sklonija ozljedama od odraslih. Hospitalizirana djeca trebaju uvijek biti pod nadzorom i pažnja treba biti usmjerena na sprječavanje neželjenih situacija. Djecu treba posebno zaštititi od padova (osobito dojenčad i malu djecu) iz krevetića i stolova za pregled. Urednost je još jedna od vrlina koja mora krasiti medicinsku sestru jer namarno ostavljen pribor za rad može biti uzrok

gušenja ili trovanja djeteta. Treba naglasiti da odjel na kojem borave djeca treba biti zaključan jer na taj način sprječavamo mogućnost lutanja djeteta.

4. Sprječavati hospitalizam.

Reakcija na hospitalizaciju ovisi o dobi djeteta i njegovom psihofizičkom razvoju. Za malo dijete već samo odvajanje od majke predstavlja traumu. Školsko dijete je u strahu zbog postupaka i zahvata koji će biti učinjeni. Adolescent razmišlja hoće li sve proći kako bi trebalo. Za malu djecu idealno bi bilo kada bi majka boravila u bolnici uz dijete (rooming in), ali nažalost nemaju sve bolnice tu mogućnost.

Pri planiranom prijemu u bolnicu preporuča se dijete pripremiti na hospitalizaciju. Objasniti mu da ga roditelji i dalje vole iako nisu stalno s njim te da će ga stalno posjećivati sve dok ne ozdravi i vrati se kući.

Kod hitnog prijama djeteta u bolnicu vrlo veliku važnost ima medicinska sestra jer je ona prva s kojim se dijete susreće na hitnom prijemu i s kojom ostvaruje prvi kontakt. Ukoliko se pri prvom kontaktu postavi prijateljski i prilagodi dobi djeteta i ono će bolje prihvatiti novonastalu situaciju. Tješiti žalosno dijete također je sastavni dio zdravstvene njege.

Jačina traume zbog odvajanja od majke ovisi o dobi djeteta, trajanju odvojenosti, individualnoj osjetljivosti i prilikama u novoj okolini. Ako su ti faktori nepovoljni, dijete će reagirati hospitalizmom (13). Klasičan tok hospitalizma odvija se u nekoliko faza:

1. Faza prosvjeda – dijete vrišti, plače, baca se, ne da se dodirnuti, bježi za majkom i ne želi se odvojiti od nje (14).
2. Faza očajanja – počinje kada dijete vidi da nije vratilo majku i da i dalje ostaje u bolnici. Nakon toga slijedi teška depresija koja može trajati i tjednima (13,14).
3. Faza prividne prilagodbe – kada se dijete konačno naizgled adaptiralo, ono počinje kontaktirati s novom okolinom, ali se ni na koga ne veže emocionalno. Posljedice hospitalizacije vidljive su tek nakon povratka kući (13,14).

1.5.4. Prijem djeteta u bolnicu

Prijem djeteta na odjel uključuje određene rutinske postupke koje medicinska sestra obavlja kod svakog djeteta. Bolesno dijete upućuje u bolnicu najčešće liječnik obiteljske medicine-pedijatar ili ako se radi o hitnom slučaju liječnik hitne medicine. U oba slučaja sestra je prva koja stupa u kontakt i s djetetom i roditeljima. Liječnik odlučuje hoće li dijete biti hospitalizirano i koji će se dijagnostički i terapijski postupci obaviti, a ostale postupke oko prijema i administrativnog dijela obavlja medicinska sestra.

Zadatke medicinske sestre prilikom primanja djeteta u bolnicu možemo podijeliti u dvije skupine: zadatke koji se odnose na rad s roditeljima i zadatke koji se odnose na rad s djecom (13).

Rad s roditeljima – roditelji su uznemireni, uplašeni i zabrinuti zbog neizvjesnosti i bolesti djeteta. Zbog toga prvi kontakt medicinske sestre mora biti prijatan i human kako bi se stvorio osjećaj povjerenja i vjere u osobu kojoj povjeravaju svoje dijete. Razdvajanje roditelja i djeteta je veliki stres koji se ne može spriječiti, ali ga treba svesti na najmanju moguću mjeru. Pažljivim i strpljivim razgovorom medicinska sestra dobiva dragocjene podatke o navikama djeteta koji će joj koristiti u planiranju zdravstvene njege.

Medicinska sestra treba uzeti sestrinsku anamnezu koristeći se metodom intervjua, promatranjem i uvidom u medicinsku dokumentaciju (povijest bolesti, liječnički nalazi). Podaci koje će medicinska sestra prikupiti od roditelja odnose se isključivo na potrebe djeteta (fiziološke i socijalne) npr. navike u svezi s prehranom, odmorom, snom, osobnom higijenom, komunikacijom. Pitanja i podaci ovise o dobi djeteta, a omogućiti će medicinskoj sestri individualizaciju planova zdravstvene njege. Odjelna medicinska sestra informira roditelje o vremenu i načinu posjeta, liječničkim informacijama, kućnom redu odjela i pokazuje bolesničku sobu u kojoj će dijete biti smješteno. Bilo bi dobro da su te informacije i u pisanom obliku jer su roditelji ponekad previše uplašeni i zbunjeni da bi sve mogli zapamtiti (13).

Rad s djecom – medicinska sestra treba se predstaviti i sve postupke objasniti na način koji je razumljiv određenoj dobi djeteta. Ako zdravstveno stanje i dob djeteta

dozvoljava treba ga upoznati sa odjelom, ostalim djelatnicima i naravno drugim malim bolesnicima. Prijateljski odnos uvelike pomaže u svim daljnjim postupcima. Primanje na odjel uključuje i određene rutinske postupke koji se odnose na sanitarnu obradu, utvrđivanje tjelesnih mjera, mjerenje vitalnih znakova, uzimanje materijala za rutinske pretrage i organizacija rutinskih pregleda.

1.5.5. Promatranje bolesnog djeteta

Promatranje ili opservacija najvažniji je dio uspješne skrbi. Ciljevi opservacije su: što brže postavljanje dijagnoze, pravilo usmjeravanje zdravstvene njege i pomoć drugim članovima zdravstvenog tima u njihovom radu s djetetom i njegovom obitelji. Promatranje je osobito važno kod djece koja ne mogu ili ne znaju objasniti što ih boli ili uznemirava. Posebnu pažnju treba obratiti na:

- izraz lica (zabrinut, bolan);
- kožu (topla, suha, hladna, crvena);
- položaj tijela (pokretljivost, ukčenost, mlohavost);
- ponašanje djeteta (iznenadne promjene, razdražljivost, uplašenost);
- simptome bolesti (ovisno o zahvaćenom organu ili sustavu);
- okolinu djeteta;
- izlučevine;
- prehranu;
- san i odmor (13).

Svaku promjenu koja odstupa od normale, potrebno je zapisati u sestrinsku dokumentaciju i o njoj obavijestiti liječnika. Osim vizualnog promatranja medicinska sestra prati, promatra, mjeri i dokumentira i vitalne znakove koji su neposredni pokazatelji stanja organizma, a to su temperatura tijela, puls, disanje, krvni tlak i stanje svijesti. Osobito pomno treba promatrati dijete koje je tek došlo iz operacijske dvorane

kao i ono kojemu je terapija u tijeku. Medicinska sestra je u većini slučajeva prva koja primjećuje promjene i o njima obavještava liječnika.

1.5.6. Otpuštanje djeteta iz bolnice

Dijete se otpušta iz bolnice po odluci liječnika ili na izričit zahtjev roditelja (13). Liječnik piše otpusno pismo koje sadržava dijagnozu, postupke koji su provedeni u bolnici, te preporuke o terapiji daljnjem postupanju i kontrolama za liječnika obiteljske medicine. Sestrinsko otpusno pismo sadrži postupke i planove zdravstvene njege koji su se provodili u bolnici te preporuke o daljnjem postupanju kod kuće.

Ponekada je potrebno roditeljima zorno demonstrirati određene postupke u vezi s njegovom i prehranom djeteta. Sestra kontrolira jesu li roditelji dobili svu potrebnu dokumentaciju i uz najljepše želje otprati dijete iz bolnice (13).

Nakon odlaska djeteta iz bolnice, medicinska sestra se pobrine da svi predmeti kojima se ono služilo budu ili dezinficirani ili sterilizirani kako bi spremni dočekali novog malog bolesnika.

2. CILJ RADA

Cilj ovog završnog rada je prikazati postupke medicinske sestre prilikom prijama, planiranja, provođenja i evaluiranja zdravstvene njege u djeteta s akutnim skrotumom. Naglašava medicinsku sestru kao zdravstvenog djelatnika koji prvi dolazi u kontakt s bolesnim djetetom i koji svojim kompetencijama i profesionalnošću pomaže i roditeljima i djetetu da stresno razdoblje u svojim životima provedu što ugodnije.

Nadalje, radom se želi pokazati koliko su metode i postupci u planiranju i provođenju zdravstvene njege neophodni i potrebni kako bi se postigla što kvalitetnija skrb za bolesno dijete i omogućilo te ubrzalo ozdravljenje.

3. RASPRAVA – PRIKAZ SLUČAJA

3.1. Sestrinska anamneza i dekursus

Dječak M.R. , rođen 24. 01. 2007. godine (10 godina), iz Splita, došao je dana 13.01.2017. godine, u 13 i 30 h, na Hitni kirurški prijam KBC Split, u pratnji roditelja zbog boli u desnoj polovici skrotuma. Roditelji i dječak nisu se javljali svome obiteljskom liječniku već su odmah zatražili pomoć u bolnici.

Iz razgovora s majkom saznajemo da je dječak rođen iz druge uredne trudnoće, do sada zdrav, bez kroničnih oboljenja. Ne uzima nikakve lijekove niti ima alergija. Urednoga kontakta, za dob primjerene koštanomišićne građe. Ne koristi nikakva ortopedska pomagala (naočale, slušni aparat, aparatić za zube), a samostalan je pri zadovoljavanju osnovnih ljudskih potreba (održavanje osobne higijene 1/4, eliminacija 1/4 , hranjenje 1/4, oblačenje 1/4). Sve fizičke aktivnosti obavlja samostalno 1/4 (hodanje, premještanje, sjedenje, stajanje, okretanje). Majka navodi da dječak jede pet obroka dnevno, urednog je apetita i voli sve vrste namirnica, a osobito meso i voće. Stolica i mokrenje također uredni (zadnja stolica 12.01.2017.). Prosječne tjelesne težine za desetogodišnjeg dječaka – težak 33 kilograma i visok 138 centimetara. Tjelesna temperatura, mjerena aksilarno, iznosila je 36,5 °C, a rektalno 37°C. Koža i vidljive sluznice su uredne boje i prokrvljenosti. Krvni tlak, mjereno na lijevoj ruci u ležećem položaju, iznosio je 110/50 mmHg, frekvencija pulsa bila je 86/min, disanje 18/min.

Pri prijemu dječak hoda lagano raširenih nogu i svijenih u koljenu, navodi: „*Zbog boli u testisu – ne mogu skupiti noge*“. Bolovi su počeli dva dana prije dolaska na Hitni kirurški prijam (11.01.2017.), a zbog neugodnosti i straha nije ništa govorio majci, ali danas kada više nije mogao izdržati bol (9/10) obratio se za pomoć te su ga roditelji odmah doveli u bolnicu. Desni hemiskrotum mu je otečen, s izraženim crvenilom kože i u nešto višem položaju u odnosu na lijevi.

Nakon pregleda liječnik je objasnio roditeljima da dječakovo stanje zahtijeva žurnu kiruršku intervenciju - eksploraciju skrotuma, kako bi se utvrdilo o čemu se zaista radi. U ovom slučaju operacija je i dijagnostički i terapijski postupak i s obzirom da bol traje već dva dana ne treba gubiti vrijeme na neopotrebnju dijagnostičku obradu.

Medicinska sestra smjestila je dijete u dnevnu bolnicu, postavila vensku kanilu i uzela ordinirane uzorke krvi i urina za rutinske laboratorijske preoperativne pretrage (KKS, GUK, urea, kreatinin, elektroliti), kao i za određivanje krvne grupe i Rh faktora. Rezultati laboratorijskih pretraga došli su urednih vrijednosti obzirom na dob dječaka. Majka je bila cijelo vrijeme uz dječaka, a otac nakon potpisivanja informiranog pristanka za hospitalizaciju i operativni zahvat (za malodobno dijete pristanak daje roditelj ili zakonski skrbnik) upisao je dječaka u bolnicu u Prijamnom uredu i tako obavio administrativni dio.

Cijelo vrijeme pri obavljanju rutinskih postupaka medicinska sestra je promatrala dječaka i roditelje kako bi uočila njihove strahove i probleme i kako bi im što bolje mogla pomoći. Objasnila je roditeljima da dječak mora biti u dnevnoj bolnici još sat vremena jer zbog opće anestezije mora biti šest sati natašte (doručkovao u 9 h). Dječak se cijelo vrijeme opservacije žalio na jaku bol, ali je isto toliko bio i preplašen. Kaže; „*Bojim se i bolnice i doktora i da ne želim ostati ovdje*“. Medicinska sestra je i njemu i roditeljima nastojala objasniti, na njima razumljiv način, da je u ovoj situaciji najvažnije odmah djelovati, da trebaju vjerovati liječniku i da će nakon operacije bol prestati, a samim time nestati će i strah. Naglasila je da je razgovor vrlo važan i da ponovo pitaju sve što nisu razumjeli. Psihološka preoperativna priprema uvelike je važna. Ako smo već pri prijemu uspjeli umanjiti strah kod djeteta i roditelja, olakšali smo sve daljnje postupke, ubrzali oporavak i olakšali dane koje će dijete provesti u bolnici.

Nakon pregleda dežurnog anesteziologa, koji nije pronašao kontraindikaciju za operacijski zahvat, medicinska sestra je otpratila dijete u operacijsku dvoranu, roditelje smjestila u čekaonicu i objasnila im da će ih pozvati odmah kad operacija bude gotova. Medicinska sestra je u operacijskoj dvorani ostala s dječakom sve dok nije zaspao.

Nakon operacijskog zahvata, koji je prošao bez komplikacija, liječnik je roditeljima dao informacije i objasnio im da se radilo o torziji testikularnog privjeska. Medicinska sestra je dječaka, koji se razbudio i žalio na mučninu, otpratila s roditeljima do Zavoda za dječju kirurgiju. Tamo je dijete smješteno u jedinicu intenzivne njege, roditeljima dane informacije o vremenu posjeta, kućnom redu i objašnjeno da će dječak sutra biti premješten u bolesničku sobu. Medicinska sestra je cijelo vrijeme uz bolesno dijete i sudjeluje u svim aktivnostima koji se odnose na olakšavanje i ubrzavanje

oporavka djeteta (razgovor s djetetom i roditeljima, pružanje potpore, pomoć pri održavanju osobne higijene, hranjenju, pratnja na određene dijagnostičke pretrage, asistiranje liječniku pri previjanju operativne rane i pregledu).

Drugog postoperacijskog dana, dječak je u bolesničkoj sobi, smostalno se kreće i obavlja sve aktivnosti. Medicinska sestra ga je upoznala sa odjelom i dnevnim boravkom gdje se može družiti sa ostalom djecom. Dječak je zadovoljan i sretan što više nema boli i što će ubrzo kući. Trećeg poslijeoperacijskog dana dječak je u dobrom općem stanju otpušten na kućnu njegu.

3.2. Problemi iz područja zdravstvene njege u prijeoperacijskom razdoblju

Tablica 1. Bol

Sestrinska dijagnoza	Bol u/s osnovnom bolešću 2°akutni skrotum što se očituje procjenom na skali boli 9/10
Cilj u procesu zdravstvene njege	Dječak će procijeniti bol sa 5/10 ili manje za 30 min
Sestrinske intervencije	<ol style="list-style-type: none"> 1. Primjeniti ordinirani analgetik. 2. Pomoći djetetu da se namjesti u krevetu u položaj koji mu najviše odgovara, na leđima sa savijenim nogama u koljenu. 3. Staviti hladan oblog na testise. 4. Ukloniti čimbenike koji mogu pojačati bol, neudobne i uske gaćice, plahta. 5. Omogućiti da roditelji budu uz dječaka.
Evaluacija	Cilj postignut: dječak je procijenio bol sa 4/10 za 20 min.

Tablica 2. Strah

Sestrinska dijagnoza	Strah u/s hospitalizacijom, što se očituje izjavom dječaka: <i>“Bojim se i bolnice i doktora, ne želim ostati ovdje.”</i>
Cilj u procesu zdravstvene njege	Dječak će smanjiti osjećaj straha i pristati na hospitalizaciju do kraja opservacije.
Sestrinske intervencije	<ol style="list-style-type: none">1. Objasniti dječaku razloge žurne operacije i hospitalizacije na njemu razumljiv način.2. Poticati ga na razgovor i postavljanje pitanja.3. Zamoliti liječnika da mu još jednom objasni razloge žurnog zahvata.4. Razgovarati s roditeljima.5. Stvoriti osjećaj sigurnosti i povjerenja.6. Upoznati dječaka sa ostalim članovima zdravstvenog tima.
Evaluacija	Cilj postignut, dječak razumije razloge žurne operacije i pristaje na hospitalizaciju.

3.3. Problemi iz područja zdravstvene njege u poslijeoperacijskom razdoblju

Tablica 3. VR za krvarenje

Sestrinsko medicinski problem	VR za krvarenje u/s operativnim zahvatom
Sestrinske intervencije	<ol style="list-style-type: none">1. Provjeravati zavoje svakih 10 minuta u prvih sat vremena nakon operacije, zatim svakih 30 minuta/1 h, zatim svako 1 h/22 h.2. Mjeriti vitalne znakove (krvni tlak, puls) svakih 15 min/2 h nakon operacije.3. Upozoriti dječaka da odmah pozove sestru ako osjeti toplinu u području rane ili promjenu boje zavoja, staviti mu zvono na dohvat ruke. Uključiti roditelje.4. Naučiti dječaka da rukom pritisne ranu ako kašlje ili kiše.5. Objasniti dječaku važnost polaganog ustajanja uz pomoć sestre.
Evaluacija	Nije došlo do krvarenja.

Tablica 4. Mučnina

Sestrinska dijagnoza	Mučnina u/s općom anestezijom, što se očituje izjavom dječaka: <i>“Muka mi je, ali ne mogu povratiti.”</i>
Cilj u procesu zdravstvene njege	Dječak će smanjiti osjećaj mučnine za 2 h ili manje.
Sestrinske intervencije	<ol style="list-style-type: none">1. Obavijestiti liječnika.2. Primjeniti ordiniranu terapiju (antiemetike).3. Objasniti dječaku i roditeljima da je mučnina normalna pojava nakon opće anestezije.4. Staviti bubrežnjak i zvonu na dohvata ruke.5. Prozračiti prostoriju radi otklanjanja neugodnih mirisa.6. Predložiti dječaku da samo lagano ispere usta vodom, objasniti mu zašto još ne može piti ni jesti. Uključiti roditelje.7. Predložiti metode okupacijske terapije, razgovor, čitanje, slušanje glazbe...
Evaluacija	Cilj postignut, dječak nakon sat vremena navodi znatno manju mučninu.

Tablica 5. VR za infekciju

Sestrinska dijagnoza	VR za infekciju u/s operativnom ranom
Cilj u procesu zdravstvene njege	Dječak neće razviti znakove ni simptome infekcije do kraja hospitalizacije.
Sestrinske intervencije	<ol style="list-style-type: none">1. Provoditi higijenu ruku po standardu.2. Provoditi toaletu operativne rane po svim pravilima asepse.3. Objasniti dječaku da mu je povišeni položaj sa lagano svijenim koljenima najpogodniji za operativnu ranu (smanjuje napetost).4. Poticati dijete na hidraciju (2000 mL/24 h).5. Objasniti roditeljima provođenje i važnost higijene ruku i posteljnog rublja.6. Objasniti dječaku i roditeljima da prilikom obavljanja osobne higijene operativna rana mora ostati suha.7. Educirati dječaka i roditelje o prvim znakovima infekcije (bol, peckanje, zimica, tresavica).
Evaluacija	Cilj postignut, dječak nema znakove ni simptome infekcije.

3.4. Otpust dječaka iz bolnice

S obzirom da je operacijski tijek protekao uredno, bez pojave ikakvih komplikacija liječnik je otpustio dječaka kući četvrti postoperativni dan, 17.01.2017. godine. Roditelji su dobili otpusno pismo sa uputama za liječnika obiteljske medicine i naputke o kućnoj njezi i daljnjim kontrolama.

Medicinska sestra je ispratila roditelje i dječaka s te ih još jednom podsjetila o pravilima o osobnoj higijeni, njezi operativne rane, pravilnoj prehrani i svemu onome što su naučili u ova četiri dana. Dječak je zahvalan i sretan, kao i roditelji otišao kući, a to je najveća nagarda medicinskoj sestri i cijelom zdravstvenom timu koji se skrbio za dijete.

4. ZAKLJUČAK

Medicinska sestra je nezamjenivi dio zdravstvenog tima u skrbi za bolesno dijete. U većini slučajeva ona prva stupa u kontakt s djetetom i roditeljima, cijelo vrijeme je uz dijete kada se povode i dijagnostički i terapijski postupci, prva uočava komplikacije, a na kraju kada se dijete otpušta ona je zadnja s kojom roditelji i dijete komuniciraju.

Ni jedan postupak u skrbi, kako bolesnog djeteta tako i odraslih bolesnika ne bi bio moguć bez medicinske sestre. Iz toga razloga medicinska sestra mora prihvaćati nova znanja, usavršavati se u svojim kompetencijama, u komunikaciji, njegovati i unapređivati svoj odnos i s radnim kolegama i bolesnicima kako bi opravdala povjerenje koje joj je dano.

5. LITERATURA

1. Hasandić D i sur. Akutni skrotum u djece. Paediatr. Croat. 2015;59 (1): 135.-138.
2. Župančić B i sur. Što još možemo naučiti o akutnom skrotumu? Paediatr Croat. 2015; 59 (1): 119.-127. Dostupno na: <http://hpps.kbsplit.hr/hpps-2015/PDF/Dok%2026.pdf> (1.5.2017.)
3. Pogorelić Z i sur. Torzija testisa u diferencijalnoj dijagnozi akutnog abdomena u dječaka. Paediatr Croat. 2013;57 (1): 160.-164. Dostupno na: <http://hpps.kbsplit.hr/hpps-2013/pdf/Dok%2030.pdf> (25.4.2017.
4. Bradić I. Kirurgija dječje dobi. Medicinski fakultet Sveučilišta u Zagrebu. Zagreb, 1991.
5. Lewis AG, Bukowski TP, Jarvis PD, Wackman J, Sheldon CA. Evaluation of acute scrotum in the emergency department. J Padiatr Surg.Feb 1995;30 (2): 277.-81.
6. Trojian TH, Lishnak TS, Heinman D. Epididymitis and orchitis: an overview. Am Fam Physician.Apr 1 2009;79 (7): 583.-587.
7. Garthwaite MA, Jonhson G, Lloyd S, Eardeley I. The implementation of European Association of Urology guidelines in the management of acute epididymo - Orchitis, Am R Coll Surg Engl. Nov.2007;89 (8): 799.-803.
8. Lrhorfi H, Manunta A, Rodriguez A, Label B. Trauma-induced testicular torsion. J Urol 2002;168:2548.
9. Pogorelić Z, Mustapić K, Jukić M, Todorić J, Mrklič I, Meštrović J, Jurić I, Furlan D. Management of acute scrotum in children: a 25-year single center experience on 558 pediatric patients. Can J Urol. 2016;23(6):8594-8601.Galejs LE, Koss EJ. Diagnosis and treatment of the acute scrotum. Am Fam Physician 1999,59 (4): 817.-824.
10. Coley BD. Ultrasound of the acute pediatric scrotum. Magyar Radiologia 2005; 79 (6):2762-2785.

11. Karmazy NB, Steinberg R, Kornreich L. Clinical and sociographic criteria of acute scrotum in children:a retrospective study of 172 boys. *Pediatr Radol.* 2005;35 (3):302.-310.
12. Malčić I, Stopić Z, Ilić R. *Pedijatrija za medicinske škole. Školska knjiga Zagreb,* 1995.
13. Havelka M. *Zdravstvena psihologija. Medicinski fakultet Sveučilišta u Zagrebu.* Zagreb, 1990.
14. Šepec S i sur. *Sestrinske dijagnoze. Hrvatska komora medicinskih sestara.* Zagreb, 2011.

6. SAŽETAK

Akutni skrotum je klinički sindrom koji se manifestira bolnim otokom skrotuma, a često je praćen i općim simptomima. Torzija testisa jedan je od najčešćih uzroka akutnog skrotuma, ali mogu biti i ishemija, trauma, infekcija, upalna stanja ili kila. Zlatni standard u dijagnostici akutnog skrotuma je ultrazvuk „color doppler“. Fizikalni pregled bi trebao uključivati inspekciju i palpaciju abdomena, testisa, epididimisa, skrotuma i predio prepona zahvaćena strane. U većine djece potrebna je kirurška eksploracija koja je često i terapijska i dijagnostička, jer testis počinje nekrotizirati već nakon 6 sati od pojave prvih simptoma, stoga ne treba odgađati operativni zahvat dijagnostičkom obradom.

Dijete koje je operirano zbog akutnog skrotuma zaprima se na odjel dječje kirurgije uz adekvatnu psihofizičku pripremu kompetentne medicinske sestre, koja svojim predanim radom i profesionalnošću stvara osjećaj povjerenja među djetetom, zdravstvenim radnicima i roditeljima. Najčešći problemi koji se pojavljuju u prijeoperacijskoj i poslijeoperacijskoj zdravstvenoj njezi su: bol u/s osnovnom bolešću, strah u/s hospitalizacijom, mučnina u/s općom anestezijom, vr za krvarenje u/s operativnim zahvatom i vr za infekciju u/s operativnom ranom.

Individualizirani pristup, adekvatna psihološka priprema djece i roditelja za koju je zadužena medicinska sestra, uvelike pomažu u sočavanju s bolesti, olakšavaju hospitalizaciju, sprječavaju razvoj hospitalizma i ubrzavaju oporavak.

7. SUMMARY

Acute scrotum is a clinical syndrome which manifests itself with the painful swelling of the scrotum and is often followed by general symptoms. Testicular torsion is one of the most common causes of acute scrotum but it can also be caused by ischemia, trauma, infection, inflammatory condition or hernia. Ultrasound Color Doppler is the gold standard in diagnosis of acute scrotum. The physical examination should include the inspection and palpation of the abdomen, testis, epididymis, scrotum and the area of the adductor magnus in the affected area. Most children need surgical exploration, which is often therapeutic and diagnostic because the testicle begins to become necrotic after 6 hours after the onset of the first symptoms. This is the reason why surgery should not be delayed by diagnostic treatment.

A child who has been operated due to acute scrotum is registered at a paediatric surgery department with an adequate psycho-physical preparation of a competent nurse who through dedicated work and professionalism creates a sense of trust between the child, health workers and parents. The most common problems occurring in preoperative and postoperative health care are: pain connected with illness, fear of hospitalization, nausea with general anaesthesia, bleeding under the operative procedure and an infection of the postoperative wound.

The individualized approach and the adequate psychological preparation of children and parents is an enormous help in relieving the illness, facilitating hospitalization, preventing hospitalization and accelerating recovery.

8. ŽIVOTOPIS

Osobni podaci

Ime i prezime	Lovorka Lukačević
Adresa	Put točila 15, 2100 Split
E-mail	lovorka.galic@gmail.com
Datum rođenja	19.03.1979.

Udata, majka trojice sinova od 15, 7 i 3 godine.

Obrazovanje

1993. – 1997. - Srednja medicinska škola, Slavonski Brod; medicinska sestra – tehničar

2013. – 2017. - Preddiplomski studij sestrinstva, Sveučilišni odjel zdravstvenih studija

Radno iskustvo

1999. – - KBC “Split“, Klinika za kirurgiju, Hitni kirurški prijam

Dodatne informacije

Poznavanje rada na računalu u MS Officeu.

Poznavanje engleskog jezika u govoru i pismu.