

Radiološka obrada politraumatiziranih pacijenata

Dekanić, Lea

Undergraduate thesis / Završni rad

2018

Degree Grantor / Ustanova koja je dodijelila akademski / stručni stupanj: **University of Split / Sveučilište u Splitu**

Permanent link / Trajna poveznica: <https://um.nsk.hr/um:nbn:hr:176:340531>

Rights / Prava: [In copyright](#)/[Zaštićeno autorskim pravom.](#)

Download date / Datum preuzimanja: **2024-09-26**



Sveučilišni odjel zdravstvenih studija
SVEUČILIŠTE U SPLITU

Repository / Repozitorij:

[Repository of the University Department for Health Studies, University of Split](#)



UNIVERSITY OF SPLIT



SVEUČILIŠTE U SPLITU

Podružnica

SVEUČILIŠNI ODJEL ZDRAVSTVENIH STUDIJA

PREDDIPLOMSKI SVEUČILIŠNI STUDIJ

RADIOLOŠKA TEHNOLOGIJA

Lea Dekanić

**RADIOLOŠKA OBRADA POLITRAUMATIZIRANIH
PACIJENATA**

Završni rad

Split, 2018.

SVEUČILIŠTE U SPLITU

Podružnica

SVEUČILIŠNI ODJEL ZDRAVSTVENIH STUDIJA

PREDDIPLOMSKI SVEUČILIŠNI STUDIJ

RADIOLOŠKA TEHNOLOGIJA

Lea Dekanić

**RADIOLOŠKA OBRADA POLITRAUMATIZIRANIH
PACIJENATA**

**RADIOLOGY PROCEDURES OF POLYTRAUMATIZED
PATIENTS**

Završni rad/Bachelor's thesis

Mentor:

Doc. dr. sc. Sanja Lovrić Kojundžić

Split, 2018.

Sadržaj:

1. Uvod.....	1
2. Epidemiologija politraume.....	2
2.2. Ljestvice za procjenu traume.....	3
3. Radiološka dijagnostika	6
4. Algoritmi snimanja.....	7
5. Radiografija.....	8
6. Uloga radiološkog tehnologa u radiografiji politraumatiziranih.....	10
7. Ultrazvučna dijagnostika politraumatiziranih pacijenata	12
8. Magnetska rezonancija.....	15
8.1. Ozljeda kralježnice	15
8.2. Ozljeda leđne moždine	16
8.3. Ekstramedularno krvarenje.....	17
9. Kompjutorizirana tomografija.....	18
9.1. Indikacije za CT	19
9.2. Mozak.....	19
9.3. Vratna kralježnica	21
9.4. Prsni koš	22
9.5. Abdomen	23
10. Pan scan (WBCT).....	24
10.1. Indikacije za WBCT.....	25
11. Zaključak.....	26
12. Sažetak	27
13. Summary	29
14. Literatura	31
15. Životopis.....	33

1. Uvod

Politrauma podrazumijeva ozljedu u kojoj su najmanje dvije tjelesne regije ozlijeđene, a jedna ili kombinacija više njih ugrožava život. Primjer takve je istovremena ozljeda glave i mozga uz ozljedu abdominalnih organa. Politraumu treba razlikovati od multiple traume koja podrazumijeva ozljedu istog organskog sustava, ali na više mjesta. Sve većim rastom broja vozila i gustoće prometa dolazi do porasta prometnih nesreća koje su danas jedan od vodećih uzroka politraume. U posljednja dva desetljeća rezultati brojnih istraživanja doveli su do poražavajućih podataka koji politraumu uspoređuju s epidemijom, nazivajući je i "trauma-bolest", te je svrstavaju na treće mjesto uzroka smrtnosti općenito. Klinička slika politraume uvijek je atipična, kompleksna i promjenjiva, što otežava postavljanje točne dijagnoze. Razvojem tehnologije povećale su se mogućnosti suvremene radiološke obrade koja je danas neizostavan čimbenik svakog traumatološkog tima. Suvremene dijagnostičke metode u radiologiji omogućile su brže i temeljitije dijagnosticiranje ozljeda svih organskih sustava. Zbog mogućnosti rekonstrukcije i skeniranja u spiralnom modu te zbog brzine i točnosti pri postavljanju dijagnoze, kompjutorizirana tomografija (CT) se nameće kao metoda izbora. Kod politraumatiziranih pacijenata vrijeme je odlučujući čimbenik, stoga su uigranost tima i odgovarajuća oprema neophodni u prevenciji naknadnih posljedica kao i u primarnom očuvanju života. Cilj ovoga rada je opisati radiološke dijagnostičke metode te ukazati na važnost i ulogu radiološkog tehnologa u njihovom provođenju.

2. Epidemiologija politraume

Ozlijeđeni ili traumatizirani pacijenti predstavljaju veliki izazov za zdravstveni sustav, kako za njegove stručne djelatnike koji sudjeluju u zbrinjavanju, tako i za financijske resurse zdravstvenog sustava, jer troškovi liječenja i rehabilitacije rastu do neslućenih razina (1). Udio politraume u ukupnim ozljedama iznosi 3-8 %, ali je vodeći uzrok mortaliteta i značajno utječe na morbiditet (morbiditet na licu mjesta je 50-80 %) (2). Mortalitet u prvih 6 sati iznosi 50%, a u daljnja 24 sata 30%, dok je 20% posljedica sekundarnih oštećenja i komplikacija. Najčešći uzrok nastanka politraume su prometne nesreće (60%) (3). Uzrok ozljeda po podacima Hrvatskog zavoda za javno zdravstvo iz 2009.godine su padovi (32%), samoubojstva (27%) i prometne nesreće (21%). Djeca i mlađe osobe (0 - 39 g.) umiru najviše uslijed prometnih nesreća, osobe srednje dobi (40 - 64 g.) najviše uslijed samoubojstava, dok je u starijih osoba (65 i više g.) pad vodeći vanjski uzrok smrti (4). Širom svijeta, oko 16000 ljudi umire svaki dan kao rezultat povrede (5,8 milijuna smrtnih slučajeva godišnje). Projekcije za 2020. godinu, pokazuju da će se taj broj drastično uvećati na oko 8,4 milijuna smrtnih slučajeva u tijeku jedne godine (5).

2.2. Ljestvice za procjenu traume

Za ocjenu težine ozljede u zadnjih nekoliko desetljeća razvijale su se ljestvice pomoću kojih je moguće brojčano izraziti težinu ozljede. One olakšavaju odluku o trijaži, identificiraju pacijente s neočekivanim ishodom, i koriste se kao podloga za objektivnu procjenu i komparaciju ishoda liječenja (6).

Prema kliničkim parametrima možemo ih podijeliti u tri osnovne skupine:

- Anatomske-pokazuju stupanj ozljede tijela prema anatomskim područjima: Abbreviated Injury Score-AIS, Injury Severity Score-ISS, New Injury Severity Score-NISS, Hannover Polytrauma Schlüssel, Anatomic Indeks
- Fiziološke-pokazuju stupanj ozljede tijela prema fiziološkim parametrima: Glasgow Coma Score-GCS, Trauma Score-TS, Revised Trauma Score-RTS, Trauma Index , Hospital Trauma Indeks
- Kombinirane-udružuju podatke ozljeda anatomskih regija s fiziološkim mjerenjima: Trauma and Injury Severity Score-TRISS, A Severity Characterisation of Trauma-ASCOT

U literaturi se najčešće navodi „Injury Severity Score“ (ISS) ljestvica, koja upisuje zbirnu težinu ozljeda - „Abbreviated injury score“ (AIS).

AIS stupnjuje težinu svake pojedine ozljede od 1 (blaga) do 6 (maksimalna), a značajnu ozljedu predstavlja AIS > 2. $ISS = A^2 + B^2 + C^2$, gdje su A, B, C AIS bodovi za tri najteže ozlijeđene tjelesne regije. Politrauma se može definirati kao ozljeda s AIS > 2 u najmanje dvije od šest tjelesnih regija (ISS > 17), a to su:

- glava, vrat i vratna kralježnica,
- lice prsište i prsna kralježnica,
- trbuh i slabinska kralježnica,
- udovi i zdjelična kost,
- koža (7).

Tablica 1. Primjer izračuna po ISS tablici (7)

DIO TIJELA	OPIS OZLJEDE	AIS	KVADRAT VODEĆE TRI OZLJEDE
Glava i vrat	Ozljeda mozga	3	9
Lice	Bez ozljeda	0	
Prsni koš	Nestabilni prsni koš	4	16
Trbuh	Minimalno		
	nagnječenje jetre	2	
	Komplicirano		25
	prsnuće slezene	5	
Udovi	Prijelom bedra	3	
Koža	Bez ozljede	0	
Jačina ozljede - broj bodova			50

Bodovi se kreću od 0 do 75. Ako je ozljeda okarakterizirana prema AIS-u na 6 bodova (smrtonosna ozljeda), automatski se po ISS dodjeljuje 75 bodova (7).

Tablica 2. AIS -Abbreviated Injury Scale (7)

OZLJEDA	AIS BODOVI
1	minorna
2	umjerena
3	ozbiljna
4	teška
5	kritična
6	nepreživljavajuća

AIS tablica je anatomske sistem bodovanja, prvotno predstavljen 1969. Od tada je više puta promijenjena i nadograđena. Posljedna revizija je iz 1998. Ozljede su rankirane na ljestvici od 1 do 6, s time da je 1 minorna, lagana ozljeda, 5 kritična a 6 ozljeda pogubna za život (7).

REAKCIJA	OPIS	SATI
OTVARANJE OČIJU	1 SPONTANO 2 NA GOVOR 3 NA BOLNI PODRAŽAJ 4 NE OTVARA OČI	
NAJBOLJA VERBALNA REAKCIJA	5 ORJETIRAN 4 SMETEN 3 NEPRIKLADNO 2 NERAZUMLJIVO 1 NE ODGOVARA	
NAJBOLJA MOTORNA REAKCIJA	6 IZVRŠAVA NALOGE 5 LOKALIZIRA BOL 4 FLEKSIJA NA BOLNI PODRAŽAJ 3 ABNORMALNA FLEKSIJA NA BOL 2 EKSTENZIJA NA BOLNI PODRAŽAJ 1 NE REAGIRA	

Slika 1. Glasgowska skala kome

Izvor: https://hr.wikipedia.org/wiki/Glasgowska_skala_kome

Glasgowska skala kome je bodovni sustav koji se koristi kako bi se vrednovala razina svijesti kod osoba neposredno nakon ozljede mozga. Skala se dobiva zbrajanjem vrijednosti 3 parametra: najboljeg očnog odgovora s najvećom vrijednosti 4, najboljeg govornog odgovora s najvećom vrijednosti 5 te najboljeg motoričkog odgovora s najvećom vrijednosti 6 (8).

3. Radiološka dijagnostika

Politrauma zahtijeva brzu obradu, kako kliničku tako i radiološku. Kako bi se ispunili ti zahtjevi, nužna je suradnja više timova. Neposredno nakon dolaska pacijenta, unutar kratkog vremenskog perioda, potrebno je napraviti ograničen broj radiograma kralježnice, prsa, zdjelice i trbuha, bez okretanja, micanja i premještanja pacijenta. Istodobno se može primijeniti i ultrazvuk kako bi vizualizirao ili isključio postojanje slobodnih tekućina u pleuralnom prostoru ili peritonealnoj šupljini. Ultrazvukom se također mogu otkriti laceracije unutrašnjih organa (jetre, slezene ili bubrega) i oštećenja velikih krvnih žila kao što su puknuća, okluzije ili aneurizme. Navedene radiološke metode u nekim slučajevima mogu biti dovoljne, ali ponekad služe samo kao pomoć pri donošenju odluka za daljnje djelovanje, što uključuje:

- detaljnije radiografske snimke,
- CT snimke,
- invazivne intervencijske postupke (angiografije,punkcije),
- kirurške intervencije.

Ovakav koncept predstavlja izazov za medicinsko osoblje. Neograničena interdisciplinarna suradnja i međusobna razmjena informacija osnovni su principi uspješnog zbrinjavanja politraumatiziranih pacijenata.

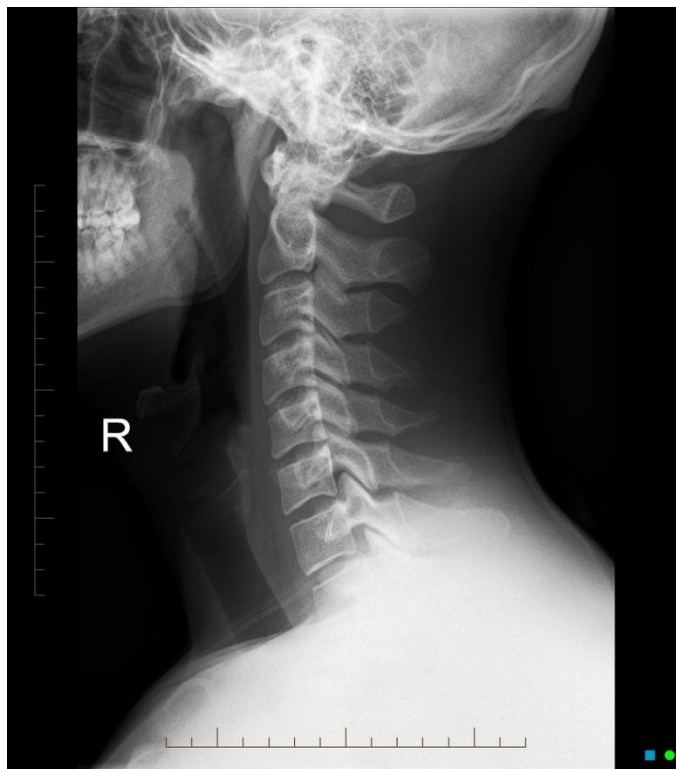4. Algoritmi snimanja

Pri dolasku na hitni prijem pacijenti su često zbunjeni, nesvjesni ili intubirani. Klinički pregled, bez ostalih pretraga, pokazao se nepouzdanim za isključivanje traumatskih ozljeda, stoga se razvio algoritam pretraga koje pacijent treba obaviti:

- AP radiogram prsnog koša; radi otkrivanja po život opasne ozljede koja zahtijeva hitno liječenje (npr. pneumotoraks, nestabilni prsni koš, ozljede krvnih žila),
- AP radiogram zdjelice,
- lateralni radiogram vratne kralježnice; postoji podijeljeno mišljenje o ovoj snimci zbog niske osjetljivosti, stoga se sumnja na frakturu isključuje tek nakon CT-a,
- ultrazvuk abdomena; odličan za brzo otkrivanje intraperitonealnog krvarenja, ali ima ograničenu osjetljivost u pronalaženju trauma jetre, slezene ili bubrega.

5. Radiografija

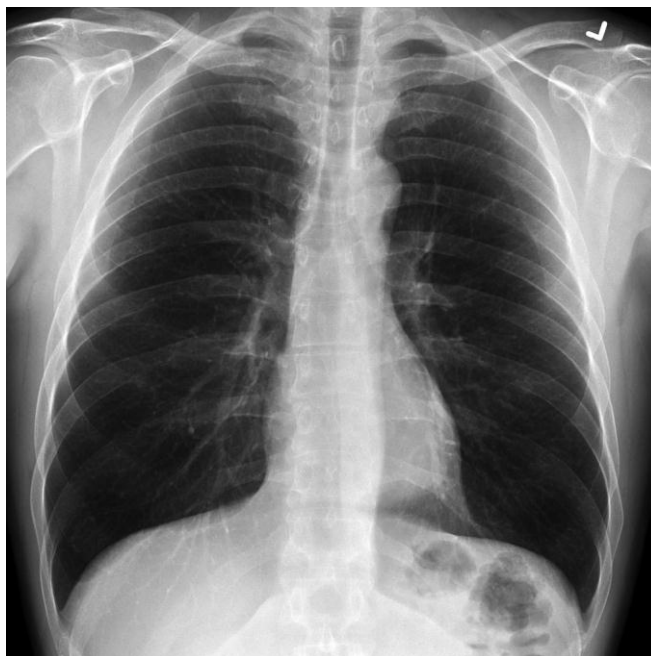
Radiografija je snimanje dijela tijela rendgenskim zračenjem proizvedenim pomoću rendgenskog uređaja. Dobivena slika naziva se radiogramom. Ova metoda bitan je dio radiološke obrade politraumatiziranih, te se najčešće koriste sljedeće projekcije:



Slika 2. Lateralni radiogram vratne kralježnice

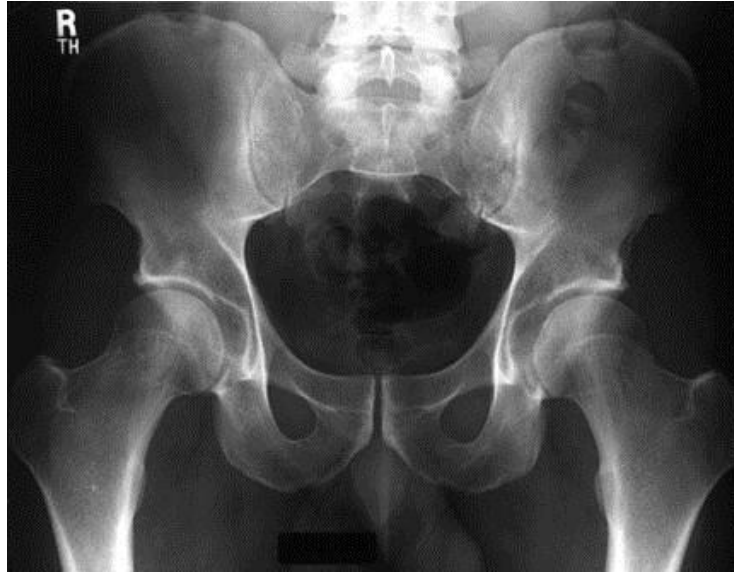Izvor: <https://radiopaedia.org/cases/normal-cervical-spine-radiographs>

Najvažnije je prikazati sve vratne kralješke, uključujući C7, što kod ove projekcije nije uvijek izvedivo (primjerice kod bolesnika s krupnijim ramenima i dubokim toraksom) (10) .



Slika 3. AP radiogram prsnog koša
Koristi se u svrhu isključenja sumnje na pneumotoraks

Izvor: <https://radiopaedia.org/cases/normal-cervical-spine-radiographs>



Slika 4. AP radiogram zdjelice

Izvor: <https://radiopaedia.org/cases/normal-cervical-spine-radiographs>

6.Uloga radiološkog tehnologa u radiografiji politraumatiziranih

Radiografija traumatiziranih pacijenata rijetko dopušta uporabu rutinskih položaja i projekcija. Osim toga, pacijent s traumom zahtijeva posebnu pažnju tijekom snimanja. Sljedeće smjernice opisuju kako bi se trebalo postupati pri snimanju takvih pacijenata (11).

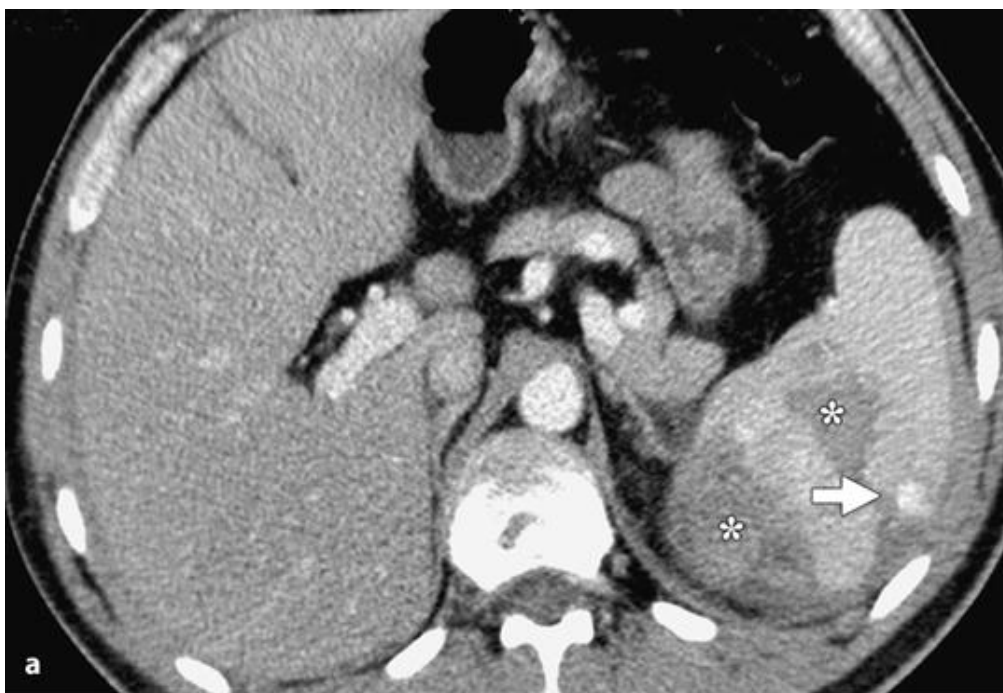- brzina; potrebno je proizvesti kvalitetne slike u najkraćem mogućem vremenu. Brzina u obavljanju dijagnostičkog postupka ključna je za spašavanje života pacijenta
- točnost; radiološki tehnolog mora napraviti ispravne snimke, uz minimalnu distorziju. Vrlo je bitno da središnja zraka bude okomita na snimani dio tijela i na receptor slike. Korištenje najkraćeg vremena ekspozicije je važno u izbjegavanju artefakata nastalih pomicanjem pacijenta

- pozicioniranje; vrlo je važno poduzeti mjere opreza kako bi osigurali da prilikom snimanja ne pogoršamo ozljede. Što je češće moguće, rendensku cijev i receptor slike treba prilagoditi položaju pacijenta
- praktične mjere opreza; u traumatologiji je česta izloženost krvi i tjelesnim tekućinama, te je potrebno nositi rukavice, maske i štitnike za oči
- imobilizacija; radiološki tehnolog nikada ne smije ukloniti imobilizacijski uređaj bez naloga liječnika. Također, prilikom snimanja potrebno je osigurati pravilnu imobilizaciju kako bi se povećala udobnost pacijenta i minimalizirao rizik od gibanja
- procjena; predviđanje potrebnih posebnih projekcija ili dijagnostičkih postupaka, radiološkog tehnolog čini aktivnim članom traumatološkog tima. U ustanovama u kojima CT nije lako dostupan, prijelomi zdjelice nekada zahtijevaju cistogram za određivanje stanja mokraćnog mjehura. Radiološki tehnolog trebao bi znati koje se pretrage u nekim slučajevima rade prije CT-a. Budući da razumije važnost dodatnih postupaka, ulijeva povjerenje i upotpunjuje traumatološki tim
- pozornost na detalje; pacijent nikada ne smije ostati bez nadzora tijekom snimanja. Stanje pacijenta može se promijeniti u bilo kojem trenutku, a radiološki tehnolog dužan je primjetiti te promjene, te ih odmah prijaviti liječniku. Ako nije u mogućnosti snimiti slike i istovremeno imati nadzor nad pacijentom, treba zatražiti pomoć. Netko mora biti s ozlijeđenim pacijentom u svakom trenutku
- profesionalnost; svi zdravstveni djelatnici moraju se držati etičkog kodeksa i u svakom trenutku biti svjesni da su oni tu zbog pacijenta

7. Ultrazvučna dijagnostika politraumatiziranih pacijenata

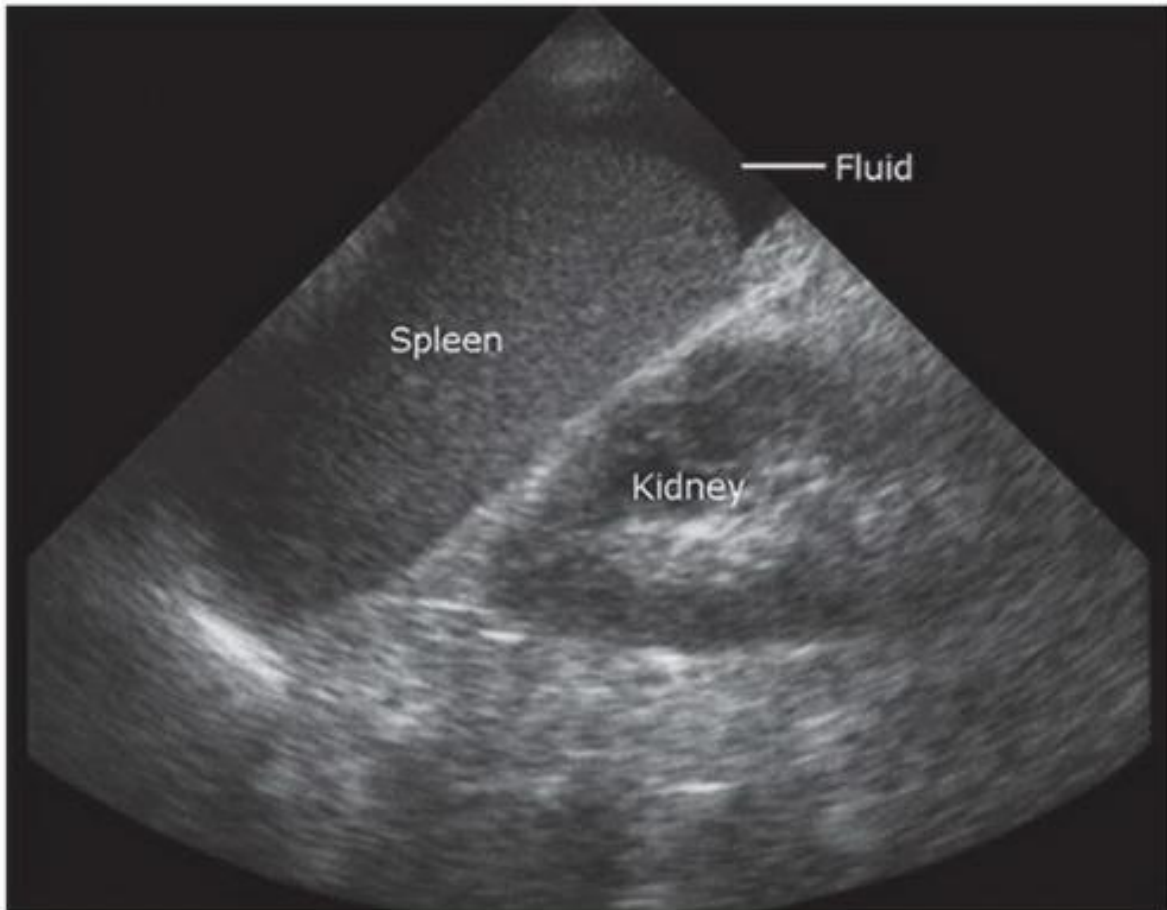
Ultrazvuk je dijagnostička metoda koja se temelji na refleksiji ultrazvučnih valova koji se odašiljaju iz sonde te nailaze na tkiva različitih gustoća. Ovisno o tome se reflektiraju, te prema vremenu potrebnom da se val vrati, određuju oblik i udaljenost objekta. Iako je danas CT najčešća metoda za obradu teških, hemodinamski stabilnih traumatiziranih pacijenata, ne smije se umanjiti vrijednost ultrazvuka u ranom otkrivanju hematoperikardija, hematoraksa ili hematoperitoneuma. Sonografija je široko prihvaćena kao djelotvorna metoda za početnu procjenu pacijenata sa sumnjom na tupu ozljedu unutarnjih organa. Razlog tomu je to što je jeftina, neinvazivna metoda koja ne koristi ionizirajuće zračenje, te se može brzo obaviti prilikom prijema pacijenta. Osjetljivost sonografije za detekciju slobodnih intraperitonealnih tekućina je izvrsna i postoji opći konsenzus da je abdominalna sonografija bolja od dijagnostičke peritonealne lavaže (12). Kod politraumatiziranih pacijenata koji su hemodinamski nestabilni, prisutnost veće količine intraperitonealne tekućine zahtijeva hitnu laparatomiju. Nedostatci sonografije vezani uz pacijente su ograničen prozor dijagnostičkog pristupa i nedostatak suradnje. Međutim, još je važnija činjenica da sonografija ovisi o operateru. U kliničkoj praksi nedavno se razvio standard za uporabu sonografije kao brzog i pouzdanog dijagnostičkog testa za prikaz slobodnih tekućina, koje obavlja hitno medicinsko osoblje s relativno ograničenom razinom obuke u sonografiji. Ova metoda nazvana je “fokusirana procjena sonografije za traumu” (FAST) (12). FAST protocol uključuje pregled četiriju abdominalnih regija u realnom vremenu. Te regije su desni gornji kvadrant s pozornošću na hepatorenalnu fossu, lijevi gornji kvadrant (subfrenični prostor), zdjelica s naglaskom na Douglasov prostor i perikard. Razlog ograničavanja FAST-a na slobodnu tekućinu leži u činjenici da je većini liječnika i kirurga teško steći i održavati vještine koje su neophodne za pouzdanu procjenu abdominalnih organa. Studija je pokazala da je osjetljivost FAST-a za pronalazak slobodne intraperitonealne tekućine između 63 i 94 posto (12). Također, drugo istraživanje provedeno je na 1090 pacijenata od strane iskusnih radiologa, a rezultati su uspoređeni s dvanaestsatnim kliničkim praćenjem. Pod tim uvjetima, FAST je postigao 94% osjetljivosti i 100% negativne prediktivne vrijednosti za velike abdominalne ozljede, te je prevalencija visceralnih ozljeda bila vrlo niska (12). Zbog navedenih činjenica može se zaključiti da je rizik od lažno negativnog nalaza za ozljede abdominalnih organa

neizbježan kada je dijagnoza zasnovana samo na prisutnosti intraperitonealne tekućine. Kako bi se povećala osjetljivost ultrazvuka za otkrivanje intraperitonealnih ozljeda, mnogi stručnjaci zalažu se za izvođenje potpunog abdominalnog ultrazvuka od strane dobro uvježbanog operatera. Provedena je studija na 260 pacijenata s tupom ozljedom abdomena. Nakon ultrazvučnog pregleda, 25% pacijenata snimljeno je CT-om te je zabilježena osjetljivost sonografije od 98% za intraabdominalne tekućine, a samo 41% za lezije organa (12). S obzirom na dobivene rezultate, ultrazvuk abdomena je koristan u procjeni tupih ozljeda, a može se čak smatrati nužnim u početnom probiru hemodinamski nestabilnih pacijenata za hitnu operaciju abdomena. Iskustvo operatera igra važnu ulogu u prepoznavanju tih stanja, ali čak i u iskusnim rukama, ultrazvuk nije dovoljno pouzdan za isključivanje ozljeda solidnih organa.



Slika 5. Vaskularna ozljeda slezene nakon pada. FAST sonografija (nije prikazana) bila je uredna, bez dokaza o intraperitonealnoj tekućini

Izvor: Marincek B, Dondelinger F, Emergency Radiology



Slika 6. Ultrazvuk slezene s prikazom intraperitonealne tekućine

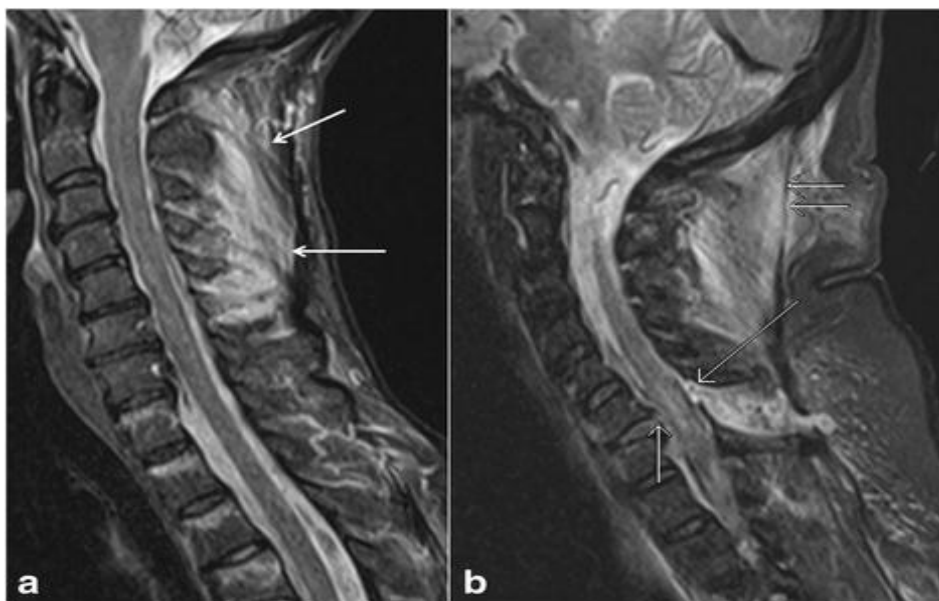
Izvor: Marinček B, Dondelinger F, Emergency Radiology

8. Magnetska rezonancija

Magnetska rezonancija (MR) je dijagnostički uređaj koji prikazuje slojeve (slikovne isječke) ljudskog tijela u transverzalnim, sagitalnim i koronarnim ravninama. Temelji se na principu interakcije radiovalova i određenih atomskih jezgara u tijelu smještenom u jakom, uniformnom i stabilnom magnetskom polju (14). MR omogućuje izravnu procjenu mekih tkiva. Dok radiogrami i CT snimke mogu uputiti na ozljede mekog tkiva, MR omogućuje njihovu izravnu vizualizaciju i potvrdu.

8.1. Ozljeda kralježnice

Uloga MR-a u procjeni traume vratne kralježnice je prepoznati izoliranu ozljedu ligamenta koja nije vidljiva na radiogramu ni CT snimci. Provedena je studija na 150 pacijenata koji su primljeni u jedinicu intenzivne njege nakon tupe ozljede. Od njih 108 s normalnim radiogramima, MR je kod 27 pacijenata pokazala ekstraduralnu ozljedu mekog tkiva ili ligamenta.



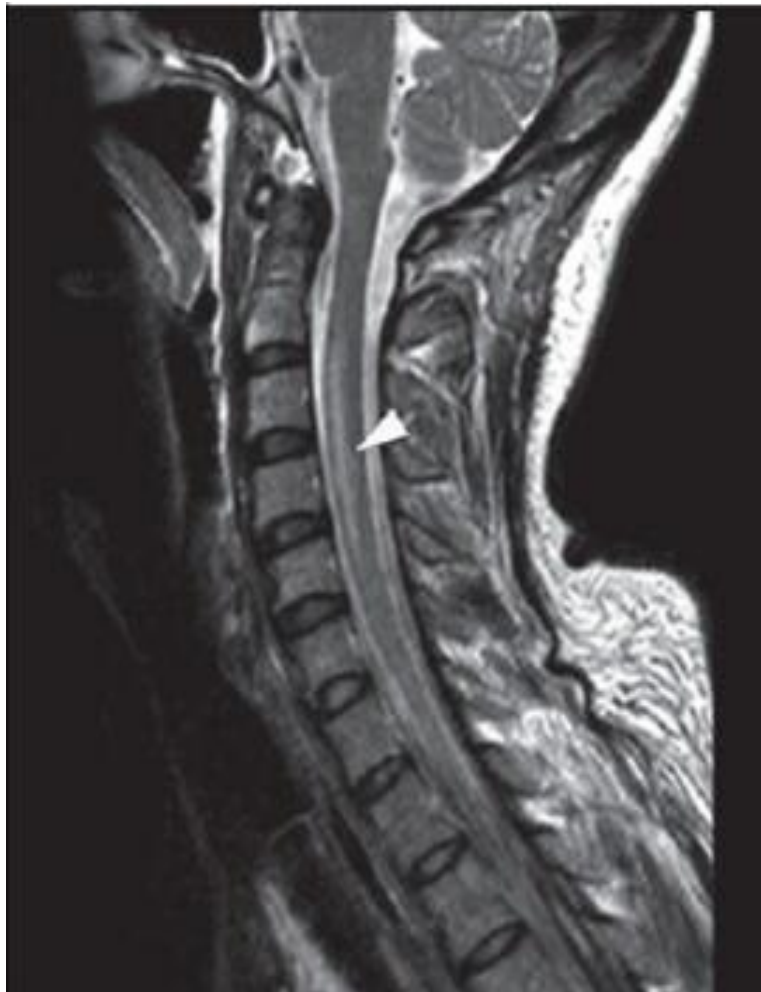Slika 7. a) STIR sekvenca prikazuje ozljedu interspinoznih ligamenata označenih strelicama b) ozljeda longitudinalnog ligamenta označenog kratkom strelicom, te ozljeda *ligamentum flavum* (duga strelica) i *ligamentum nuchae* (kratke dvostruke strelice)

Izvor: [https://bmcmusculoskeletdisord.biomedcentral.com/articles/10.1186/s12891-016-](https://bmcmusculoskeletdisord.biomedcentral.com/articles/10.1186/s12891-016-1169-6)

[1169-6](https://bmcmusculoskeletdisord.biomedcentral.com/articles/10.1186/s12891-016-1169-6)

8.2. Ozljeda leđne moždine

MR može prepoznati razinu ozljede leđne moždine i ostalih mekotkivnih struktura koje su povezane s njom, stoga služi kao pomoć u planiranju operacija. Ozljeda moždine prepoznaje se po visokom T2 signalu, što ukazuje na edem ili kontuziju. Brojne studije potvrdile su ulogu MR-a u predviđanju kliničkih ishoda nakon ozljeda leđne moždine.



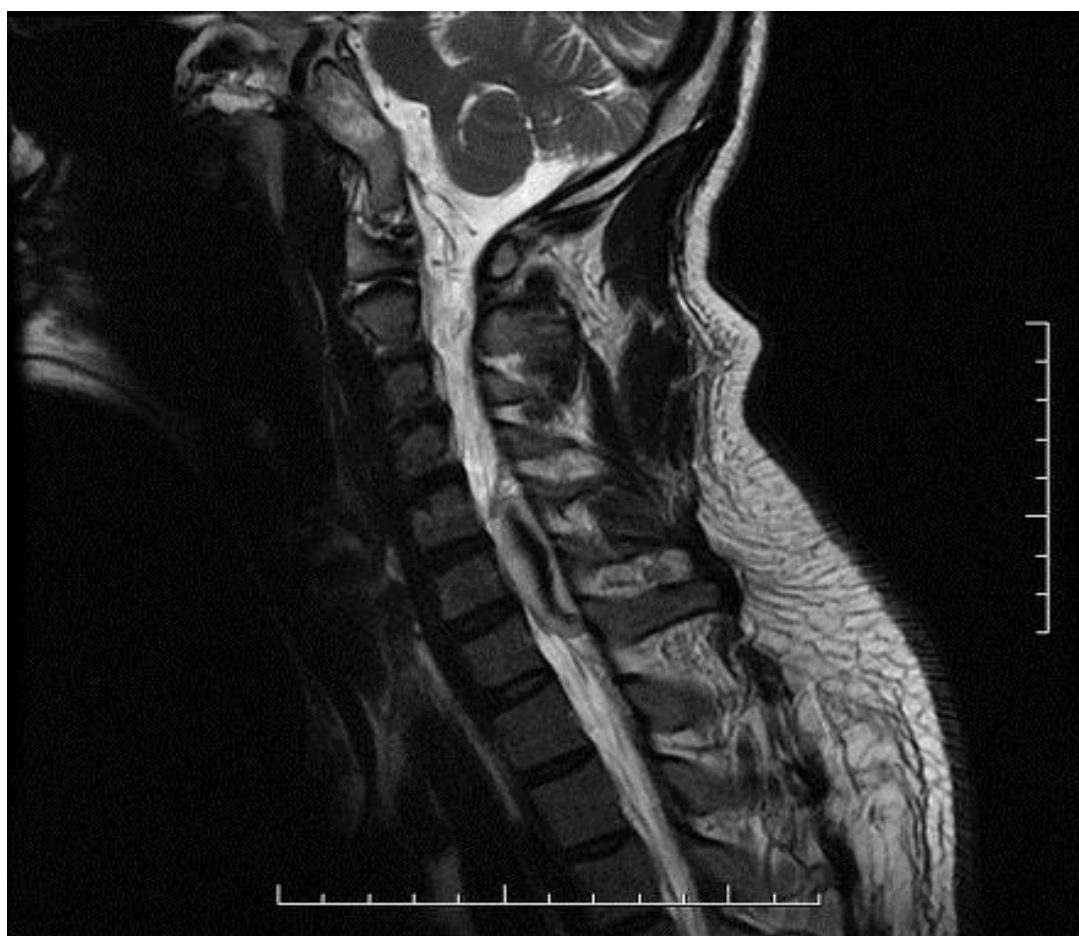Slika 8. T2 sekvenca pokazuje signal povišenog intenziteta (strelica)

Izvor:

https://www.google.hr/search?q=high+t2+signal+spinal+cord&source=lnms&tbm=isch&sa=X&ved=0ahUKEwiBwfb6v7XbAhXN-qQKHcDtCbUQ_AUICigB&biw=1280&bih=645#imgc=L2VWotffJ1mIQM:

8.3. Ekstramedularno krvarenje

MR je korisna u procjeni posttraumatskih epiduralnih i subduralnih hematoma. Rano otkrivanje ovih krvarenja ključno je za bolji klinički ishod, međutim postavljanje dijagnoze može biti otežano.



Slika 9. Epiduralni hematom

Izvor: <https://radiopaedia.org/images/2333807>

9. Kompjutorizirana tomografija

Kompjutorizirana tomografija digitalna je tehnika slikovnog prikaza koja koristi snop rendgenskih zraka u obliku lepeze, a rezultira poprečnim (aksijalnim) slikovnim isječkom snimanog objekta. Princip rada temelji se na slabljenju (atenuaciji) rendgenskih zraka prolaskom kroz snimani dio tijela, do čega dolazi zbog apsorpcije i rasapa energije rendgenskih zraka (14). Za politraumu se najčešće upotrebljava MSCT (Multi Slice Computed Tomography) koja koristi spiralni način snimanja (za vrijeme rotacije cijevi i detektora putuje i stol s pacijentom). Sve češća upotreba MSCT-a u obradi politraumatiziranih pacijenata ne samo da poboljšava sposobnost otkrivanja ozljeda i izvora krvarenja, već i znatno utječe na razumijevanje spontanog tijeka ozljeda koje se mogu konzervativno liječiti u situacijama hemodinamske stabilnosti. CT pretrage koje koriste kontrastna sredstva imaju sve veću ulogu u procjeni pacijenata s traumom zbog sposobnosti ispitivanja svih dijelova tijela tijekom jednog pregleda. Iako koristi ionizirajuće zračenje i zahtijeva aplikaciju jednog kontrastnog sredstva, CT je i dalje odlična metoda jer su te nedostatke daleko nadmašile njene prednosti. Ne samo da omogućava pouzdanu detekciju malih količina slobodne tekućine s osjetljivošću sličnom kao i sonografija, već je bolja po pitanju osjetljivosti na ozljede organa. Također, mnogo je manje ovisna o operateru u odnosu na ultrazvuk. Nedavna dostignuća u tehnologiji MSCT-a omogućila su bržu akviziciju, razlučivost te mogućnost dobivanja multiplanarnih i 3D rekonstrukcija. Iako se terapijske odluke ne mogu temeljiti samo na radiološkom nalazu, informacije koje pruža CT mogu olakšati daljnju obradu pacijenta.

9.1. Indikacije za CT

Autori brojnih radova zagovaraju primjenu CT-a kako bi isključili sumnju na postojanje kranocerebralnih i torakoabdominalnih ozljeda, te u svrhu trijaže politraumatiziranih pacijenata. Težnja za isplativijom uporabom zdravstvenih resursa kao i nastojanje da se smanji doza zračenja, nameće pitanje trebaju li svi pacijenti proći kompletnu radiološku obradu, odnosno koje su indikacije za CT? Treba li uzeti u obzir kliničku prezentaciju pacijenta, mehanizam ozljede i ostale pretrage (radiografiju, ultrazvuk) prije kompjuterizirane tomografije?

9.2. Mozak

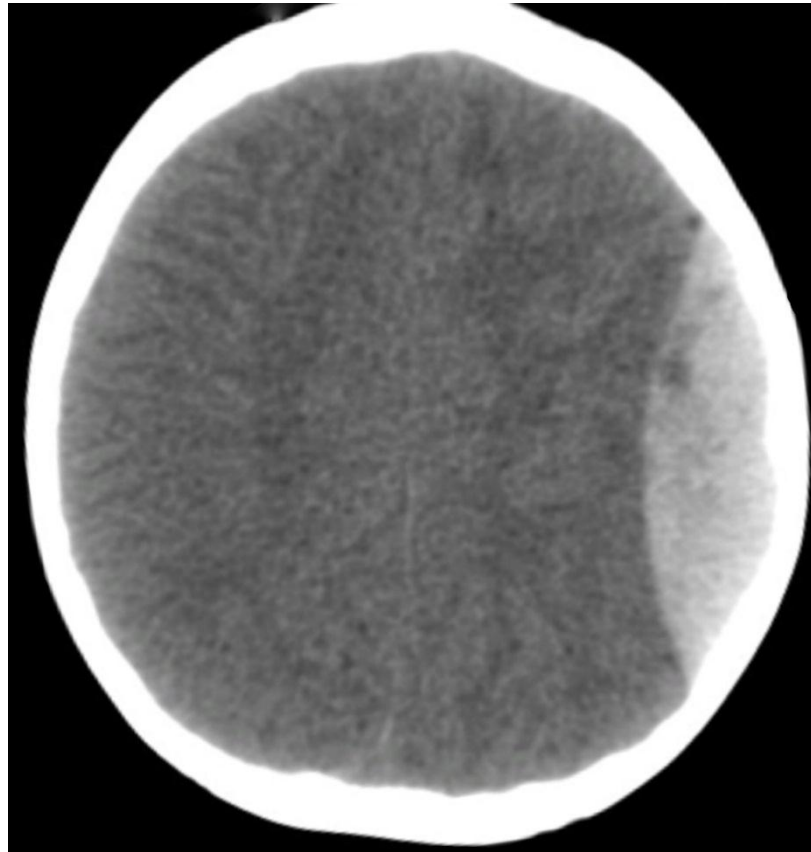
Radiogrami lubanje sve se manje koriste u procjeni trauma glave zbog toga što izolirana fraktura lubanje ne mora značiti postojanje i unutarnje ozljede glave. Kompjuterizirana tomografija danas je opće priznata metoda za procjenu bolesnika s tom ozljedom. Kako bi olakšali trijažu pacijenata, razvijen je Canadian CT Head Rule koji lakše ozljede glave definira kao gubitak svijesti, amneziju ili dezorijentiranost pacijenata u kojih je GSC veći od 13. Kod takvih ozljeda postoje visokorizična stanja koja zahtijevaju neurokiruršku intervenciju i CT snimke;

- GCS veći od 15 dva sata nakon operacije,
- sumnja na prijelom lubanje,
- svi znakovi frakture baze lubanje (otoreja, rinoreja),
- povraćanje,
- pacijenti stariji od 65 godina.

Čimbenici za srednji rizik unutrašnjih ozljeda glave u kojima se mogu otkriti klinički važne lezije, ali gdje nije potrebna intervencija su :

- amnezija,
- opasan mehanizam ozljede (pješak udaren automobilom, pad s visine veće od 2m).

Potvrđeno je da visokorizični čimbenici imaju osjetljivost 100% za predviđanje potrebe za neurokirurškom intervencijom, dok su čimbenici srednjeg rizika 98.4% osjetljivi u prepoznavanju klinički značajnih ozljeda mozga (12). Ovo istraživanje potvrdilo je činjenicu da je CT metoda izbora u obradi trauma glave.



Slika 10. Epiduralni hematom mozga

Izvor: KBC Split

9.3. Vratna kralježnica

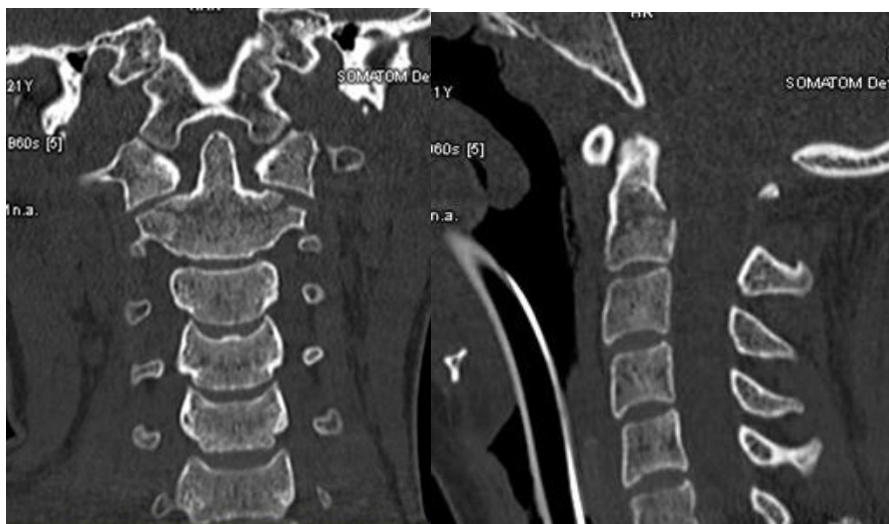Postoje dvije studije koje su napravljene u svrhu isključivanja sumnje na frakturu vratne kralježnice. Prva je The National Emergency Study (NEXUS) koja ima osjetljivost 99.6%, te je određena pomoću pet čimbenika:

- izostanak boli na području srednjeg dijela vratne kralježnice,
- izostanak simptoma intoksikacije,
- normalna razina svijesti,
- izostanak simptoma žarišnog neurološkog deficita (12).

Novija studija, Canadian Cervical Spine Clinical Prediction Rule Study (CCSPRS), sumnju na frakturu vratne kralježnice isključuje pomoću sljedećih čimbenika;

- izostanak triju visokorizičnih kriterija (životna dob veća od 65 godina, opasan mehanizam ozljede, parestezija ekstremiteta),
- pet niskorizičnih kriterija (jednostavan mehanizam ozljede, sjedeći položaj pri dolasku na hitni prijem, odgođena bol u vratu, odsutnost boli na području srednjeg dijela vratne kralježnice),
- sposobnost pacijenta da bilateralno rotira glavu za 45 stupnjeva.

Usporedbom navedenih studija dokazano je da CCSPR ima veću osjetljivost i specifičnost, te da bi uporaba tih kriterija rezultirala manjim brojem radiograma vratne kralježnice. Kada se fraktura ne može isključiti na taj način, potrebno je izvršiti snimanje. Osjetljivost radiograma u tri ravnine je 38-65%, te je dokazana mogućnost da se fraktura previdi (12). Brojne studije su dokazale da CT snimke u koronarnim i sagitalnim rekonstrukcijama mogu zamijeniti konvencionalnu radiografiju u procjeni ozljeda vratne kralježnice.

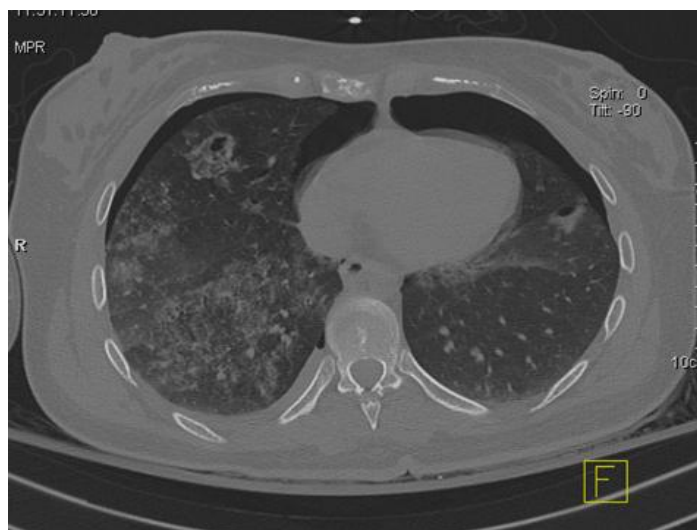

Slika 11. MSCT vratne kralježnice, prozor za kost. Fraktura baze densa (C2 kralješka).

Izvor: KBC Split

9.4. Prsni koš

CT prsnog koša potrebno je obaviti u slučaju traume sa težim mehanizmom ozljede, u svrhu isključivanja sumnje na ozljedu aorte ili pneumotoraksa u pacijenata bez svijesti. Unatoč činjenici da je CT visoko osjetljiva metoda za prikaz prsnog koša, mnoge studije pokazale su da ozljede koje su otkrivene CT-om, a nisu vidljive na radiogramu, ne ugrožavaju život pacijenta. Istina je da je CT otkrio više lezija od radiograma, što je djelovalo na promjenu terapije, ali nije imalo utjecaja na poboljšanje kliničkog ishoda. Također, normalan radiogram medijastinuma (bez proširenja medijastinuma, normalna kontura aorte) pokazao se dovoljnim da isključi postojanje traumatske ozljede aorte, sa sigurnošću od čak 98% (12). CT se u procjeni prsnog koša koristi kada klinička prezentacija pacijenta i/ili radiogram upućuju na teže ozljede, kada je pacijent bez svijesti ili pri sumnji na frakturu kralješka. Kompjuterizirana tomografija također se koristi prije operacije u kojoj će traumatizirani pacijent biti umjetno ventiliran, kako bi se isključila sumnja na pneumotoraks koji se može razviti u tenzijski pneumotoraks i tako ugroziti život pacijenta.



Slika 12. Aksijalni presjek:

MSCT toraksa/plućni prozor - kontuzijska žarišta i pneumotoraks obostrano, pleuralni izljev

Izvor: KBC Split

9.5. Abdomen

Radiološka obrada pacijenata sa sumnjom na tupu ozljedu unutarnjih organa i procjena o potrebi CT snimke još je uvijek predmet kontroverzi. CT je odlična metoda u procjeni traume abdomena, ali njegova sustavna primjena nakon manje traume dovodi do prevelikog broja pacijenata na toj pretrazi, kao i dodatnog opterećenja financijskih resursa. Također, daje visoku dozu zračenja mladoj populaciji koji su najčešći pacijenti s ovakvim ozljedama. Preporuča se prvo obaviti ultrazvučni pregled kako bi se otkrilo postoji li indikacija za CT. Ako je ultrazvučni nalaz uredan, pacijent ostaje na kliničkom promatranju 12 do 24 sata. U slučaju da kliničko promatranje nije moguće, koriste se sljedeće radiološke i laboratorijske pretrage koje su dovoljne za isključenje sumnje na intraabdominalnu ozljedu;

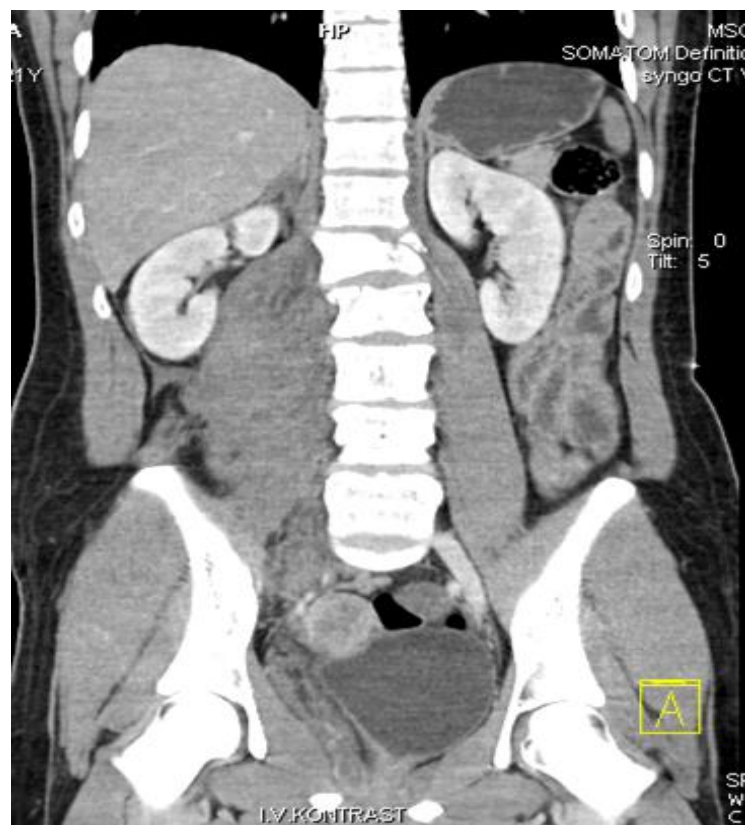
- normalan radiogram prsnog koša,
- izostanak slobodnih intraperitonealnih tekućina na ultrazvuku,
- normalan hematokrit,
- normalna glutaminska oksaloacetatska transaminaza u serumu.

Oko 12% pacijenata s abdominalnom traumom ispunjava gore navedene kriterije, dok ostali trebaju ostati na promatranju ili obaviti CT pretragu (12).

10. Pan scan (WBCT)

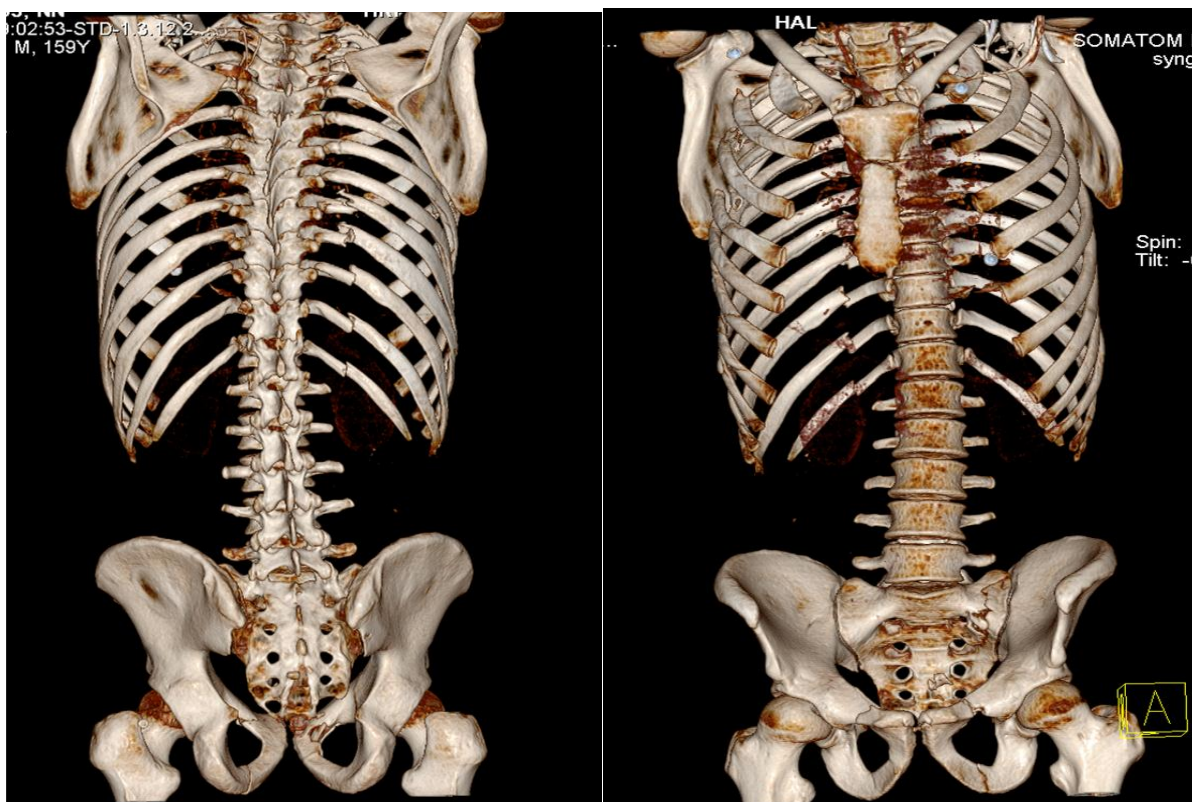
Pan scan, odnosno Whole Body Computed Tomography sve se češće koristi u procjeni pacijenata s višestrukim ozljedama. Najčešće se koristi pristup "top to bottom", budući da se mozak i kralježnica obično skeniraju prvi bez intravenskog kontrasta, nakon čega slijedi procjena prsnog koša, trbuha i zdjelice s naglaskom na otkrivanje stanja s najvećom smrtnosti u traumi; ozljede mozga te intratorakalna ili intraabdominalna krvarenja. Tipičan protokol uključuje:

- CT mozga bez kontrasta,
- CT cervikalne kralježnice bez kontrasta,
- CT toraksa i gornjeg abdomena u angiografskoj ili odgođenoj fazi,
- CT abdomena/zdjelice u venskoj fazi,
- multiplanarna rekonstrukcija torakalne i lumbalne kralježnice (18).



Slika 13. MSCT abdomena i zdjelice - serijske frakture L kralježaka, hematoma uz m. psoas desno, hematoma retroperitonealno, laceracije jetre i desnog bubrega

Izvor: KBC Split



Slika 14. VRT – koštane rekonstrukcije, prikaz serijskih fraktura rebara te multiplih fraktura kostiju zdjelice

Izvor: KBC Split

10.1. Indikacije za WBCT

WBCT služi za otkrivanje svih velikih ozljeda koje zahtijevaju hitnu intervenciju, dok istodobno naglašava ozljede koje bi mogle imati utjecaja na daljnju obradu pacijenta.

Indikacije za WBCT su:

- očigledna teška ozljeda vidljiva kliničkom procjenom (npr. dvije frakture ekstremiteta, fraktura zdjelice, amputacija),
- hemodinamska nestabilnost,
- sumnja na teške ozljede više od jedne tjelesne regije,
- značajan mehanizam ozljede (ispadanje iz vozila, preokretanje vozila pri velikoj brzini, pješak udaren automobilom, pad s visine veće od 1 m).

11. Zaključak

Radiološka dijagnostika neizostavan je dio današnje medicine te uvelike olakšava obradu politraumatiziranih pacijenata, utječe na način zbrinjavanja i klinički ishod. Razvojem tehnologije došlo je do velikog napretka u radiologiji, što omogućava sve bržu i detaljniju dijagnostiku unesrećenih. Postoje algoritmi pretraga za različite vrste ozljeda čime se na najbolji mogući način nastoji pravovremeno otkriti sva stanja opasna po život. Unatoč tomu, treba uzeti u obzir da je klinička slika politraume atipična i kompleksna, stoga se svakoj politraumi treba pristupiti individualno. Uloga radiološkog tehnologa u tom procesu od presudne je važnosti. Njegov je zadatak da u što kraćem vremenskom periodu dobije kvalitetne snimke, pazeći pritom da se stanje pacijenta tijekom snimanja ne pogorša. To zahtijeva profesionalnost i sposobnost procjene da u svakom trenutku reagira u skladu s okolnostima. Nakon primarnog zbrinjavanja pacijenta, radiološka obrada prva je stanica koja određuje daljnju obradu politraumatiziranih, što ukazuje na njenu važnost. Obzirom da je politrauma svojevrsna epidemija današnjice, treba joj tako i pristupiti, stoga se nadamo da će u budućnosti biti još napretka u ovoj grani medicine.

12. Sažetak

Politrauma podrazumijeva ozljedu najmanje dviju tjelesnih regija od kojih barem jedna ugrožava život. Diljem svijeta oko 16 000 ljudi umire svaki dan kao rezultat povrede, a procjenjuje se da će taj broj biti sve veći. Postoje ljestvice za procjenu traume, kao što su AIS (Abbreviated Injury Score) i GCS (Glasgow Coma Score) koje olakšavaju odluku o trijaži i daljnjoj obradi pacijenta.

Pri dolasku na hitni prijem, pacijent prolazi kroz algoritam brzih pretraga koje služe za procjenu stanja i pomažu pri odluci o daljnjim postupcima. Te pretrage obuhvaćaju radiograme prsnog koša, zdjelice, vratne kralježnice te ultrazvuk abdomena. Ovisno o tim početnim pretragama, donosi se odluka o načinu liječenja i zbrinjavanja pacijenta ili se pak nastavlja s detaljnijim pretragama kao što je CT. Postoje jasno propisane indikacije za CT pretrage glave, vratne kralježnice, prsnog koša i abdomena. Istraživanja su dokazala da ranije navedeni visokorizični čimbenici kod ozljeda glave imaju osjetljivost od 100% za predviđanje potrebe za neurokirurškom intervencijom. To ukazuje na važnost CT-a u obradi trauma glave. Također, brojne studije potvrdile su da CT snimke vratne kralježnice u koronarnim i sagitalnim presjecima mogu zamijeniti konvencionalnu radiografiju u procjeni ozljeda tog područja. Osim CT-a, MR također igra veliku ulogu u procjeni ozljeda kralježnice, leđne moždine ili ekstramedularnog krvarenja. Studija provedena na 150 pacijenata s tupom ozljedom pokazala je da 108 pacijenata s urednim radiogramima ima ekstraduralnu ozljedu mekog tkiva ili ligamenta. Također, brojne su potvrdile ulogu MR-a u predviđanju kliničkih ishoda kod ozljeda leđne moždine i ekstramedularnih krvarenja. Osim navedenih metoda, ultrazvuk također spada u pretrage za početnu evaluaciju pacijenta sa sumnjom na tupu ozljedu unutarnjih organa. Razvijen je FAST protokol koji uključuje skeniranje četiriju abdominalnih regija u realnome vremenu. Njegova je svrha otkrivanje slobodnih intraperitonealnih tekućina s osjetljivošću do čak 96%, ali nedostatak ove metode je relativno niska prediktivna vrijednost za laceracije solidnih organa. Zbog navedenih činjenica CT je i dalje metoda izbora za isključivanje sumnje na tupu ozljedu visceralnih organa, iako se ne može osporiti vrijednost ultrazvuka u početnom probiru hemodinamski nestabilnih pacijenata za hitnu operaciju abdomena.

Osim selektivnog CT-a koji se najčešće obavlja nakon navedenih radiograma i FAST sonografije, postoji i WBCT koji daje uvid u sve velike ozljede koje zahtijevaju hitnu

intervenciju, istodobno naglašavajući ozljede koje bi mogle imati utjecaja na daljnju obradu pacijenta. Ova metoda, poznata i kao pan-scan, obuhvaća CT snimanje mozga i kralježnice bez kontrasta, CT toraksa, abdomena i zdjelice s kontrastom te multiplanarne rekonstrukcije kralježnice. Iako mnogi autori ne zagovaraju ovakav pristup u obradi politraumatiziranih pacijenata zbog veće doze zračenja za pacijenta, postoje čvrsti dokazi da WBCT ima nižu smrtnost i bolji klinički ishod od selektivnog CT-a kojemu prethode radiogrami i FAST sonografija (19).

13. Summary

Politrauma implies injury to at least two body regions, of which at least one is life threatening. Worldwide, around 16,000 people die each day as a result of injuries, and it is estimated that this number is expected to increase. There are many trauma scales, such as the AIS (Abbreviated Injury Score) and GCS (Glasgow Coma Score), which make decision of patient triage and treating easier.

After the arrival in ER, the patient undergoes a rapid trauma assessment examination to evaluate the condition and to help in decision on further procedures. These methods include radiographs of the chest, pelvis, cervical spine and abdominal ultrasound. Further decision of patient treatment depends on these initial procedures and sometimes continues with CT. The indications for the CT scan of the head, cervical spine, chest and abdomen are clearly described. Studies have shown that these high-risk factors in head injury have 100% sensitivity in prediction for urgent neurosurgical intervention. This highlights the importance of CT in treating head trauma assessment. Also, numerous studies have confirmed that CT scan of the cervical spine in coronary and sagittal planes can replace conventional radiography in assessing the injury of that region. In addition to CT, MR also plays a major role in assessing of vertebral injury, spinal cord injury or extramedullary bleeding. A study conducted in 150 patients with blunt trauma showed that 108 patients with normal radiographs had extradural lesions of soft tissues or ligament. Also, many of them supported the role of MR in predicting clinical outcomes for spinal cord injuries and extramedullary bleeding. In addition to the previously mentioned radiographs, sonography is also important part of the initial assessment of a patient with suspected blunt injury of internal organs. A FAST protocol has been developed and includes scanning of four abdominal regions in real time. Its purpose is to detect free intraperitoneal fluids with sensitivity up to 96%, but the lack of this method is a relatively low predictive value for solid organ lacerations. Because of these facts, CT is still a method of choice for exclusion of blunt trauma injury, although the role of ultrasound in the initial triage of hemodynamic unstable patients for an abdominal surgery cannot be underestimated.

In addition to selective CT that is most commonly performed including the radiographs and FAST sonography, there is also a WBCT that provides insight into all major injuries requiring immediate intervention, while emphasizing injuries that could have an

impact on further patient treatment. This method, also known as pan-scan, includes unenhanced brain and spine scans; cervical, abdominal and pelvic scans with contrast and multiplanar spine reconstruction. Although many authors do not advocate this approach in treating polytrauma due to a higher dose of radiation for the patient, there is strong evidence that WBCT has lower mortality and better clinical outcome than selective CT preceded by radiographs and FAST sonography.

14. Literatura

1. Šoša T, Turčić J. i suradnici , XI. Politrauma ,Kirurgija. Zagreb: Naklada Ljevak (2007), str. 986–989
2. Hažiahmetović Z, Mašić I. Survival Assessment of the Polytraumatized Patients of Level of Trauma Center. *Materia Socio Medica* 2008; 20(4):212-5
3. Hadžiahmetović Z, Mašić I, Nikšić D. Transformation of the system of care of patients with multiple injuries in BiH. *Med Arh* 2003; 57(5-6):317- 9
4. <https://www.hzjz.hr/sluzba-epidemiologija-prevencija-nezaraznih-bolesti/odjel-za-ozljede/>
5. Tebby J, Lecky F, Edward A, Jenks T, Bouamra O, Dimitriou R, et al. Outcomes of polytrauma patients with diabetes mellitus. *BMC Med*. 2014 Jul 16;12:111
6. Turčić J., Lovrić, Z. Politrauma-procjena težine ozljede primjenom ocjenskih ljestvica, Zagreb, Medicinska naklada, 2002 st.8-17. i 38-47
7. http://www.surgicalcriticalcare.net/Resources/injury_severity_scoring.pdf
8. https://hr.wikipedia.org/wiki/Glasgowska_skala_kome
9. <https://radiopaedia.org/cases/normal-cervical-spine-radiographs>
10. Miletić D, *Skeletna radiografija*, 2008.
11. <https://radiologykey.com/trauma-radiography/>
12. Marinček B, Dondelinger F, *Emergency Radiology*
13. <https://radiologykey.com/trauma-11/>
14. Janković S, Mihanović F, *Uvod u radiologiju*, 2014.
15. <https://bmcmusculoskeletdisord.biomedcentral.com/articles/10.1186/s12891-016-1169-6>

16. https://www.google.hr/search?q=high+t2+signal+spinal+cord&source=lnms&tbm=isch&sa=X&ved=0ahUKEwiBwfb6v7XbAhXN-qQKHcDtCbUQ_AUICigB&biw=1280&bih=645#imgrc=L2VWotffJ1mIQM:
17. <https://radiopaedia.org/cases/elderly-ct-brain>
18. <https://radiopaedia.org/articles/ct-polytrauma-technique>
19. <https://www.ncbi.nlm.nih.gov/pmc/articles/PMC4347587/>

15. Životopis

Osobni podaci:

Ime i prezime: Lea Dekanić

Datum i mjesto rođenja: 2. studenog, 1996. godine u Splitu

Državljanstvo: Hrvatsko

Adresa stanovanja: Hercegovačka 36, 21000 Split

Mobitel: 095/897-3259

E-mail: ldekanic@gmail.com

Obrazovanje i osposobljavanje:

2003.-2011. Osnovna škola „Ravne Njive“

2011.-2015. IV. gimnazija Marko Marulić

2015.-2018. Sveučilišni odjel zdravstvenih studija, Split

Studijski program: Radiološka tehnologija