

# Zdravstvena njega bolesnika sa herpetičnim promjenama

---

**Bočina, Marina**

**Undergraduate thesis / Završni rad**

**2016**

*Degree Grantor / Ustanova koja je dodijelila akademski / stručni stupanj:* **University of Split / Sveučilište u Splitu**

*Permanent link / Trajna poveznica:* <https://um.nsk.hr/um:nbn:hr:176:357337>

*Rights / Prava:* [In copyright](#) / [Zaštićeno autorskim pravom.](#)

*Download date / Datum preuzimanja:* **2024-09-27**

*Repository / Repozitorij:*



[Repository of the University Department for Health Studies, University of Split](#)



SVEUČILIŠTE U SPLITU  
SVEUČILIŠNI ODJEL ZDRAVSTVENIH STUDIJA  
PREDDIPLOMSKI SVEUČILIŠNI STUDIJ  
SESTRINSTVA

**Marina Bočina**

**ZDRAVSTVENA NJEGA BOLESNIKA SA HERPETIČNIM  
PROMJENAMA**

**Završni rad**

Split, 2016.

SVEUČILIŠTE U SPLITU  
SVEUČILIŠNI ODJEL ZDRAVSTVENIH STUDIJA  
PREDDIPLOMSKI SVEUČILIŠNI STUDIJ  
SESTRINSTVA

**Marina Bočina**

**ZDRAVSTVENA NJEGA BOLESNIKA SA HERPETIČNIM  
PROMJENAMA**

**HEALTH CARE OF PATIENTS WITH HERPETIC  
CHANGES**

**Završni rad/Bachelor's Thesis**

**Mentor:**

**prof. dr. sc. Neira Puizina Ivić**

Split, 2016.

## *Zahvala*

*Zahvaljujem se prof. dr. sc. Neiri Puizini Ivić na mentorstvu i pomoći te stručnom vođenju kroz proces izrade završnog rada pod naslovom "Zdravstvena njega bolesnika sa herpetičnim promjenama".*

*Zahvaljujem se svojoj obitelji te bližnjima na razumjevanju i potpori prilikom izrade završnog rada.*

# SADRŽAJ

<b>1. UVOD .....</b>	<b>1</b>
<b>1.1. HERPES SIMPLEKS TIP 1 I 2 .....</b>	<b>2</b>
1.1.1. PATOGENEZA .....	3
1.1.2. KLINIČKA SLIKA .....	3
1.1.3. KLINIČKI OBLICI BOLESTI.....	6
1.1.3.1. Primarne infekcije uzrokovane HSV-om .....	7
1.1.3.2. Sekundarne infekcije uzrokovane HSV-om.....	10
1.1.3.3. Eczema herpeticum .....	11
1.1.4. NAJČEŠĆE KOMPLIKACIJE.....	12
1.1.5. DIJAGNOZA.....	12
1.1.6. LIJEČENJE.....	13
1.1.7. PREVENCIJA .....	14
<b>1.2. GENITALNI HERPES .....</b>	<b>14</b>
1.2.1. PATOGENEZA .....	15
1.2.2. RIZIČNI ČIMBENICI.....	16
1.2.3. PRIMARNA GENITALNA INFEKCIJA HSV-OM .....	16
1.2.4. RECIDIVIRAJUĆA GENITALNA INFEKCIJA HSV-OM .....	17
1.2.5. KOMPLIKACIJE GENITALNOG HERPESA.....	18
1.2.6. DIJAGNOZA.....	19
1.2.7. LIJEČENJE.....	19
1.2.8. PREVENCIJA .....	20
<b>1.3. HERPES ZOSTER.....</b>	<b>20</b>
Uobičajeni simptomi herpes zostera su: .....	20
1.3.1. KLINIČKI OBLICI HERPESA ZOSTERA.....	22
1.3.1.1. Zoster ophtalmicus .....	22
1.3.1.2. Oralni zoster .....	22

1.3.1.3. Herpes zoster u imunosuprimiranih bolesnika .....	23
1.3.1.4. Ramsay-Huntov sindrom .....	23
1.3.2. DIJAGNOZA .....	24
1.3.3. LIJEČENJE.....	25
1.3.4. PREVENCIJA .....	25
<b>2. CILJ RADA .....</b>	<b>26</b>
<b>3. RASPRAVA .....</b>	<b>27</b>
<b>3.1. PROCES ZDRAVSTVENE NJEGE BOLESNIKA SA HERPETIČNIM PROMJENAMA .....</b>	<b>27</b>
<b>3.2. SESTRINSKE DIJAGNOZE KOD BOLESNIKA SA HERPETIČNIM PROMJENAMA .....</b>	<b>28</b>
3.2.1. Bol u/s osnovnom bolesti 2° herpes zoster .....	28
3.2.2. Febrilitet u/s osnovnom bolesti 2° herpes zoster .....	28
3.2.3. Smanjeno podnošenje napora u/s osnovnom bolesti 2° herpes zoster.....	29
3.2.4. Tjeskoba u/s ishodom bolesti 2° herpes zoster ophtalmicus.....	29
3.2.5. Svrbež u/s osnovnom bolesti 2° herpes genitalis.....	30
3.2.6. Poremećen seksualni obrazac u/s osnovnom bolesti 2 ° herpes genitalis.....	30
3.2.7. Poremećaj self-imagea u/s osnovnom bolesti 2° herpes zoster .....	31
<b>4. ZAKLJUČAK .....</b>	<b>32</b>
<b>5. SAŽETAK .....</b>	<b>33</b>
<b>6. SUMMARY .....</b>	<b>35</b>
<b>7. LITERATURA .....</b>	<b>37</b>
<b>8. ŽIVOTOPIS .....</b>	<b>38</b>

# 1. UVOD

Humani herpes virusi (HHV) su veliki DNA virusi čije je temeljno obilježje da se zadržavaju u domaćinu nakon infekcije bez obzira na razvoj staničnog i humoralnog imunološkog odgovora te se mogu reaktivirati nakon određenog razdoblja latencije (1).

Herpes simpleks je infekcija uzrokovana virusom herpes simpleks, i karakterizirana je izbijanjem malih, obično bolnih mjehura na površini kože i sluznica. Postoje dva serološka tipa virusa herpes simpleks : herpes simpleks-virus tip 1 (HSV-1) obično je vezan za infekciju usnica, usta i lica, te se taj oblik bolesti naziva oralni herpes. HSV-1 se prenosi slinom (poljupcima), te zaraženom hranom i pićem (virus se također prenosi kašljanjem i kihanjem). Primarna HSV-1-infekcija se obično događa tijekom djetinjstva. Herpes simpleks -virus tip 2 (HSV-2) povezuje se s oštećenjem genitalne sluznice i prenosi se spolnim kontaktom. Ovaj oblik bolesti naziva se još i genitalni herpes. Obje vrste virusa vrlo su zarazne i prvi se simptomi javljaju 1 do 2 tjedna nakon kontakta sa zaraženom osobom. Većina ljudi su do 20 godine života zaraženi s virusom HSV-1 (3).

Virus se iz primarne kožne lezije širi duž živčanih niti i ostaje latentan u nekom od gangliona, najčešće trigeminalnom. Virus ostaje latentan u tijelu nakon aktivne infekcije i simptomi se mogu bilo kada ponoviti. Kod 20% do 40% ljudi se povremeno vraćaju simptomi nakon početne HSV-1-infekcije. Kod bolesnika s HSV-2-genitalnim herpesom, mogućnost je povratka infekcije i veća i iznosi čak 80%. Simptomi se obično javljaju na istom mjestu (1).

Herpes zoster je bolest koja nastaje reaktivacijom virusa varicellae zoster (VZV) i obilježena je unilateralnom pojavom grupiranih vezikula u predjelu jednog ili više dermatoma, uz bolnost iste regije. Primarna infekcija varicella zoster virusom nastaje najčešće u djetinjstvu i očituje se kao varicella. Nakon primarne infekcije VZV ostaje u ganglijima spinalnih živaca te se reaktivira djelovanjem provocirajućih čimbenika (imunodeficijencije, kronične bolesti, limfomi, trauma, HIV/AIDS). Bolest se češće nalazi u odraslih osoba (1).

## 1.1. HERPES SIMPLEKS TIP 1 I 2

Herpes simpleks je zarazna bolest koja dovodi do pojave grupiranih malih, bolnih, tekućinom ispunjenih mjehura na koži ili sluznicama koji leže na eritematoznoj podlozi. Takva izbijanja mjehurića jenjavaju, premda virus ostane u neaktivnom (latentnom) stanju unutar ganglija u zaraženom području. S vremena na vrijeme virus se ponovno aktivira i razmnožava, često uzrokujući izbijanja mjehurića na istom mjestu kao i pri prijašnjoj infekciji (3).

Infekcije virusima herpes simpleksa u ljudi još Herodot opisuje kao lezije koje se šire kožom. Riječ herpes dolazi od grčke riječi herpein što znači puzanje ili gmizanje. U 18. stoljeću liječnik John Astruc opisao je kliničku sliku genitalnog herpesa (2).

HSV ubraja se u porodicu Herpesviridae, porodicu Alphavirinae i rod Simplexvirus. Herpes virusi imaju dvolančanu deoksiribonukleinsku kiselinu (DNA), kuglasta su oblika, veličine približno 150 nm (2).

Infekcije prouzročene virusom herpes simpleks vrlo su učestale u ljudi. Pojavljuju se tijekom cijele godine. Zajednička stopa učestalosti za obje vrste herpesne infekcije u manje razvijenim zajednicama može dosegnuti gotovo 100%, a u razvijenijim socioekonomskim zajednicama može biti između 30% i 50%. Najčešći put prijenosa virusa je preko kontakta s tjelesnim izlučevinama zaražene osobe. Međutim, virus može postojati u koži a da ne uzrokuje očiti mjehurić; virus u takvom stanju može služiti kao izvor zaraze drugih ljudi. Izbijanja mogu izazvati prekomjerna izloženost suncu, vrućica, fizički ili emocionalni stres, potiskivanje (supresija) imunološkog sustava ili neka hrana i lijekovi, ali često su čimbenici poticanja nepoznati. Rekurentne erupcije su većinom blaže i s vremenom se pojavljuju sve rjeđe (4).

Dva tipa virusa herpesa simpleksa koji zaraze kožu su HSV1 i HSV2. HSV1 je uobičajeni uzročnik rana na usnama (herpes labijalis) i rana na rožnici oka (keratitis izazvan herpes simpleksom). Obično se prenosi dodirnom s izlučevinama iz usta ili oko usta. HSV2 obično uzrokuje genitalni herpes i prenosi se u prvom redu izravnim dodirnom rana, najčešće prilikom spolnog kontakta, što znači da je veća vjerojatnost od infekcije u onih osoba koje imaju više seksualnih partnera. Oba tipa herpes simpleks virusa HSV-1 i HSV-2, mogu uzrokovati infekcije usne šupljine i spolovila (4).



Herpes simpleks virusi tip 1 i 2 većinom se prenose izravnim kontaktom, dodirrom i poljupcem, a rjeđe posredno, preko predmeta za osobnu upotrebu zagađenima izlučevinama kliconoša (pribor za jelo i intimnu higijenu, seksualna pomagala i slično). U akutnoj fazi izlučivanja, zaražena osoba može prenijeti viruse i s jednog mjesta na tijelu na druge dijelove, poput oka, prsta, nosa, spolovila, tkiva analnog kanala i slično, a tada govorimo o autoinokulaciji (4).

### **1.1.1. PATOGENEZA**

Infekcije virusom herpes simpleks su zanimljive s jedinstvenom patogenezom događanja. HSV je osjetljiv i ne može dugo preživjeti u okolini, stoga prijenos zahtijeva inokulaciju svježe, virusom inficirane tjelesne tekućine izravno u osjetljivo tkivo neinficirane osobe (2). Na ulaznom mjestu (sluznica usne šupljine i spolnih organa, oštećena koža ) HSV se razmnožava u epitelnim stanicama, što rezultira raspadom inficiranih stanica i lokalnom upalnom reakcijom. Nastaju karakteristične površinske promjene na koži. Infekcijom su obično zahvaćeni i regionalni limfni čvorovi. Daljnje razmnožavanje virusa može rezultirati ulaskom virusa u krvotok i u različite organe, što ovisi o čovjekovoj obrambenoj sposobnosti. Nakon prve infekcije, HSV ostaje pritajen u ganglijama osjetnih živaca. Odgovor domaćina, odnosno čovjekova otpornost utječe na pojavu i kliničku težinu infekcije i učestalost reaktivacije (3).

### **1.1.2. KLINIČKA SLIKA**

Čimbenici koji utječu na kliničku prezentaciju bolesti su tip virusa, spol, prethodna imunost na autologne i heterologne viruse te imunosni status domaćina (2).

Simptomi infekcije se razlikuju tijekom svakog od tri stadija:

- početni stadij ili primarna infekcija;
- latentni (pritajeni) stadij;
- stadij povratka infekcije (rekurencija).

Bilo koji od ova tri tipa infekcije može biti simptomatski ili asimptomatski (2).

Kod simptoma primarnog stadija mjehuri se obično javljaju na usnicama, a mogu se javiti i na jeziku. Mjehuri vremenom pucaju i otvaraju se bolne rane. Zatim se stvara žućkasta membrana da bi sve prošlo unutra 3 do 14 dana. HSV-2-infekcija obično se pojavljuje u području genitalija 2 do 8 dana nakon izloženosti virusu. Vrućica, svrbež, bolovi u donjem trbuhu, malaksalost, teškoće s mokrenjem i gljivične infekcije kod žena mogu prethoditi ili pratiti izbijanje karakterističnih mjehura. Simptomi mogu trajati do 6 tjedana (4).

Tijekom razdoblja latencije, herpes-virus ne uzrokuje simptome i nije prijenosan. S vremenom, međutim ovo razdoblje završava i virus se počinje širiti. Tada postaje prijenosan, ali još uvijek bez očitih simptoma. HSV-2 se češće prenosi bez prisutnosti ikakvih simptoma, i to pogotovo kod žena. Ovo je vrlo opasan stadij jer ne postoje upozoravajući mjehuri. Nedavna studija je pokazala kako je asimptomatsko širenje kod žena odgovorno za trećinu svih HSV-2-infekcija. Rezultati ostalih studija ukazuju kako to isto vjerojatno vrijedi i za muškarca (4).

Rekurentne HSV-infekcije imaju većinu istih simptoma, na istim mjestima kao i primarne infekcije, ali su simptomi nešto blaži i kraće traju (4).

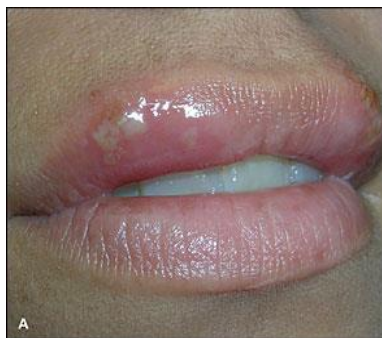Neki od najčešćih simptoma su:

- kožni osip ili promjena koja svrbi
- osjećaj škakljanja ili pečenja prije nego se pojave simptomi
- rane u ustima
- genitalne promjene (muškarci i žene)
- mjehuri
- blaga vrućica
- povećanje limfnih čvorova na vratu ili preponama (1)

Dodatni simptomi koji se mogu povezati s bolešću:

- vaginalni iscjedak
- glavobolja (1)

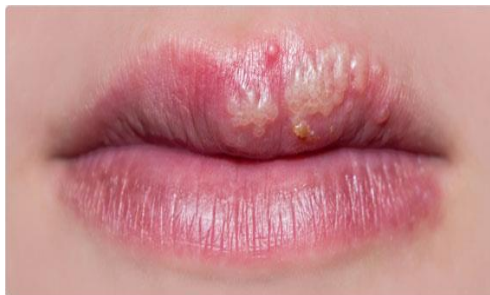Prije izbijanja herpes simpleksa javljaju se trnjenje, peckanje, nelagoda i svrbež što prethodi mjehurima nekoliko sati pa 2 do 3 dana. Mjehuri okruženi crvenkastim rubom mogu se pojaviti bilo gdje na koži ili sluznicama, ali najčešće u ustima i oko ustiju, na usnama i na spolnim organima (Slika 1) (4).



**Slika 1.** Herpes simpleks

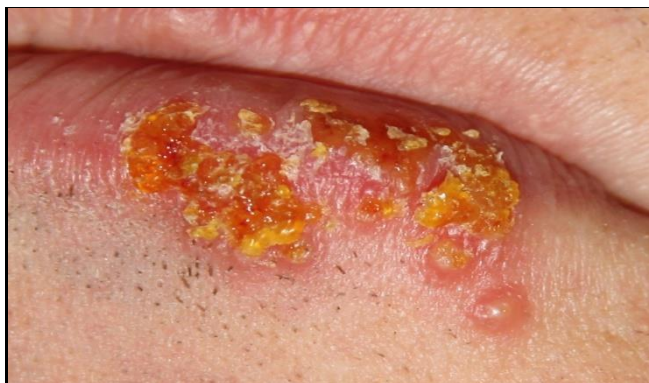(Izvor: <http://www.aafp.org/afp/2010/1101/p1075.html>)

Mjehuri se najčešće oblikuju u grozdove koji se udružuju u velika pojedinačna žarišta. Veličina nakupina može biti od 0,5 do 1,5 cm, a mogu se spajati. Promjene na nosu, ušima, očima, prstima ili genitalijama mogu biti izrazito bolne (Slika 2) (4).



**Slika 2.** Herpes simpleks (Izvor: <http://danielbeckworth.com/page/386/>)

Nakon nekoliko dana mjehuri se počinju sušiti tvoreći tanku žućkastu krastu i plitke vrijedove (Slika 3) (4).



**Slika 3.** Herpes simpleks

(Izvor: <http://sonelis.com/meaning-of-herpes-labialis/>)

Cijeljenje tipično započinje unutar 1 do 2 tjedna nakon pojave i obično se završi do 21. dana. Međutim, mjehuri u vlažnim područjima tijela katkada sporije zacjeljuju. Ako se izbijanja stalno događaju na istom mjestu ili ako dođe do sekundarne bakterijske infekcije, može doći do ožiljkavanja tkiva. Nakon spontana oporavka incijalne infekcije, virusi miruju u tijelu u latentnoj fazi u ganglijima živaca leđne moždine, dok ih ne reaktiviraju različiti podražaji ili stresor (4).

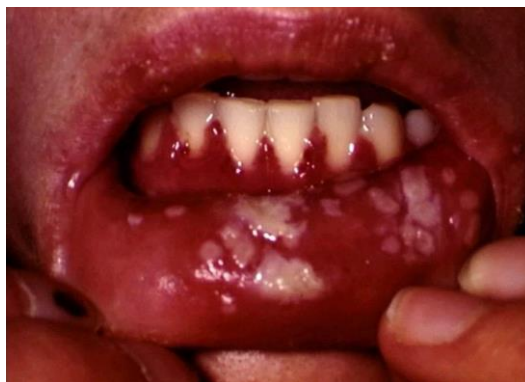### **1.1.3. KLINIČKI OBLICI BOLESTI**

Razlikuju se primarne i sekundarne (recidivirajuće ) infekcije HSV-om. Primarne nastaju u osoba koje jos nemaju neutralizirajuća protutijela u krvi i rekurentnu infekciju. Obično nastaju u dječjoj dobi. Primarna je infekcija praćena viremijom te stvaranjem protutijela; međutim, ne dolazi do eliminacije virusa. Virus se duž perifernih živaca širi do ganglija odakle se može reaktivirati te nastaje sekundarna infekcija (1).

### 1.1.3.1. Primarne infekcije uzrokovane HSV-om

#### a) Gingivostomatitis herpetica

Većina oboljelih su djeca kod kojih nakon inkubacije od 2 do 7 dana nastaju bolne aftoidne promjene na sluznici usne šupljine uz opće simptome ( slabost, povraćanje, proljev, vrućica). Na edematoznoj sluznici se nalaze plitke erozije ili ulceracije okružene eritematoznim rubom a promjene se mogu proširiti i na perioralnu regiju. Često je uz bukalnu sluznicu zahvaćen i jezik. Pojačana je salivacija. Djeca odbijaju hranu i piće. Tuže se na bol i pečenje u ustima. Limfni čvorovi na vratu su povećani i bolno osjetljivi. Aftoidne promjene obično se povlače bez komplikacija nakon 7-14 dana, a vrlo rijetko nastaje herpetični meningoencefalitis (Slika 4) (1).



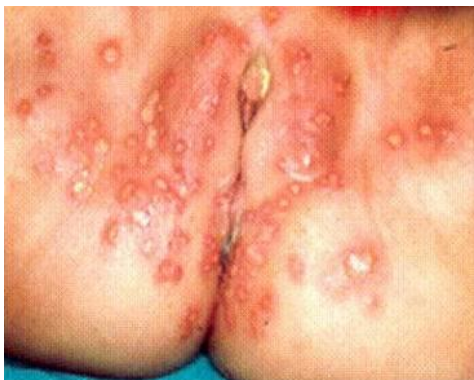**Slika 4.** Gingivostomatitis herpetica

(Izvor: <http://danielbeckworth.com/herpes-gingivostomatitis-pictures/>)

#### b) Vulvovaginitis herpetica

Prva infekcija herpesom u dojenčadi i male djece može uzrokovati bolnu upalu stidnice i rodnice (vulvovaginitis), a uz to se nalazi i eritem uz brojne vezikule koje ubrzo pucaju uz zaostajanje erozija. Ta stanja uzrokuju i razdražljivost, gubitak apetita i vrućicu.

U dojenčadi, a rjeđe u veće djece, infekcija se može širiti krvlju i zahvatiti unutarnje organe uključujući mozak—infekcija koja može dovesti do smrti (Slika 5) (1).

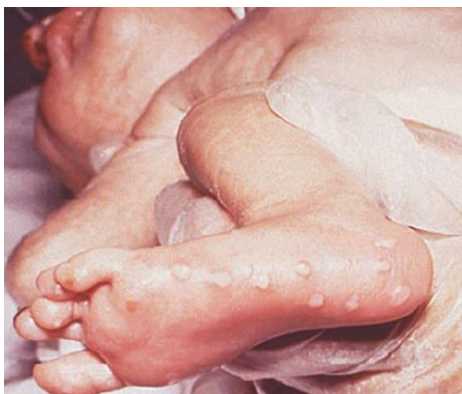

**Slika 5.** Vulvovaginitis herpetica

(Izvor: <http://ricardoruizdeadana.blogspot.hr/2011/07/herpes-simple.html>)

c) Herpes simpleks neonatorum

Ovo je najteža primarna infekcija u novorođenčadi, koja nastaje tijekom porođaja, prijenosom HSV-2 ili HSV-1 iz cervikalnog kanala ili s vanjskih genitalija na novorođenče. Samo u trećine novorođenčadi nalaze se vezikule pri porođaju dok trećina bolesnika razvije kožne promjene kasnije-tijekom 1.-9. tjedna života. U preostale trećine bolesnika nikada se ne razviju promjene na koži, ali se ipak u njih razvija sepsa. Postoje tri klinička oblika neonatalnog herpesa. Kod polovice oboljelih nastaje najblaži oblik u kojega su zahvaćene koža, oči i usna šupljina. Kod trećine bolesnika razvije se encefalitis, a u oko 17 % bolesnika nastaje diseminirana infekcija HSV-om praćena hepatitisom, pneumonijom, diseminiranom intravaskularnom koagulacijom te šokom, često uz smrtni ishod (Slika 6) (1).

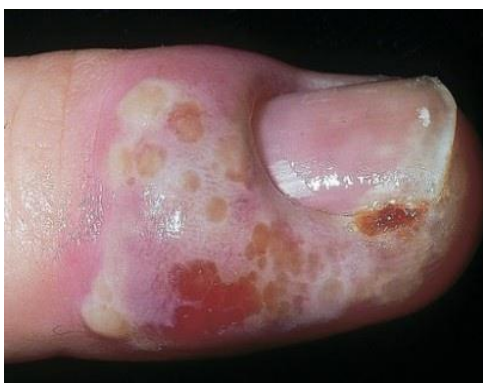

**Slika 6.** Herpes simpleks neonatorum

(Izvor: <http://reference.medscape.com/features/slideshow/skin-conditions-infancy>)

d) Herpetička paronihija

Otečene, bolne i eritematozne promjene na distalnim falangama prstiju posljedica su inokulacije HSV-a kroz kožu i uglavnom se susreće u zdravstvenih djelatnika (Slika 7) (1).



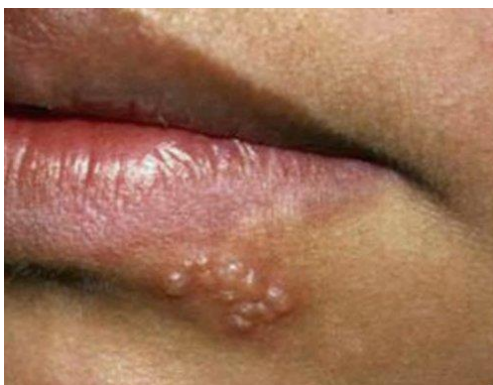
**Slika 7.** Herpetička paronihija

(Izvor: <http://www.dermatalk.com/blogs/category/viral-infection/>)

### 1.1.3.2. Sekundarne infekcije uzrokovane HSV-om

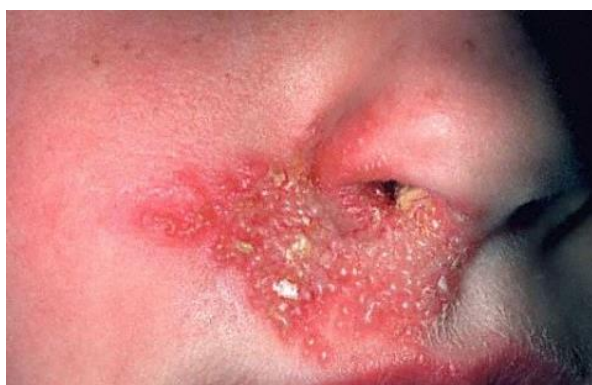Nakon primarne infekcije, HSV latentno perzistira u ganglijima perifernih živaca, a reaktivacija virusa nastaje djelovanjem provocirajućih čimbenika poput vrućice, UV zraka, stresa, menstruacije. Recidivirajuće infekcije HSV-om nastaju povremeno tijekom više godina.

Tako se javljaju kožne promjene koje su obično smještene na granici kože i sluznica i to najčešće na usnicama - **herpes simpleks labialis** (Slika 8) i oko nosa - **herpes simpleks nasalis** (Slika 9) (1).



**Slika 8.** Herpes simpleks labialis

(Izvori: Slika 8. <http://nonprofitstdtesting.org/std-pictures/oral-herpes-hsv1/>)

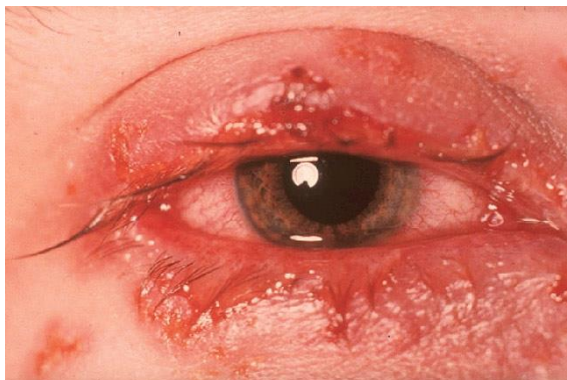

**Slika 9.** Herpes simpleks nasalis

(Izvor: <http://danielbeckworth.com/cold-sores-under-nose/>)



Herpes može nastati i na drugim lokalizacijama poput uški, obrazima, vratu. Iako je infekcija virusom herpes simplex tip 1 relativno bezazlena, komplikacije nastaju ako se bolest proširi na druge dijelove tijela, a posebno je opasan prijelaz na oči gdje virus može uzrokovati infekciju oka, uz vjeđe, spojnicu i rožnicu i tako dovesti do oštećenja rožnice - **herpes simpleks keratitis** (Slika 10) (3).

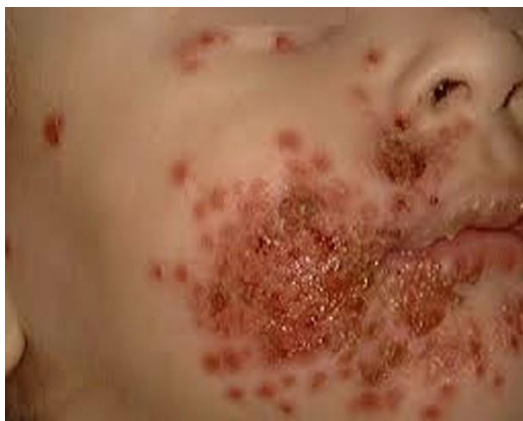

**Slika 10.** Herpes simpleks keratitis

(Izvor: <http://danielbeckworth.com/herpes-on-the-eyelid-pictures/>)

### **1.1.3.3. Eczema herpeticum**

Eczema herpeticum akutna je bolest koja čini primarnu ili recidivirajuću infekciju HSV-om. Nastaje autoinokulacijom, najčešće iz lezija herpes simpleks labialis, ili heteroinokulacijom virusa na prethodno oštećenoj koži (atopijski dermatitis, dugotrajna primjena kortikosteroida). Klinički se uz pojavu općih simptoma (vrućica, slabost) javljaju brojne vezikule koje se brzo šire te prelaze u pustule. Promjene najčešće nalazimo na vratu i licu ali ubrzo zahvaćaju i ostale predjele. Ponekad je bolest praćena pneumonijom, proljevom i zahvaćanjem središnjeg živčanog sustava (Slika 11) (1).



**Slika 11.** Herpetični ekcem

(Izvor: <http://healthh.com/eczema-herpeticum/>)

#### **1.1.4. NAJČEŠĆE KOMPLIKACIJE**

Komplikacije se kreću od sljepoće (posljedica infekcije oka), preko komplikacije u trudnoći, koje mogu dovesti do spontana pobačaja, prijevremenog poroda, zastoja rasta i mikrocefalije ploda, pa do upala genitalnih organa u oba spola s nastankom priraslica na sluznici i suženja izvodnih kanala mokraćne cijevi. U imunokompromitiranih osoba česte su teške upale pluća, ždrijela, crijeva, mozga (5).

#### **1.1.5. DIJAGNOZA**

Uz klasični dokaz HSV virusa iz lezija i virusnih mjehurića direktnom imunofluorescencijom i citološkom pretragom materijala s dna herpetične lezije (Tzankov test), molekularna dijagnostika herpes infekcija postaje zlatni standard dijagnostike u razvijenim zemljama svijeta, pa i kod nas. Moguće ju je provesti ne samo iz različitih vrsta obrisaka (cerviksa, sluznice i kože vanjskoga muškoga i ženskoga spolovila, mokraćne cijevi, oka, usne šupljine, nosa, analnog kanala i slično), nego i iz krvi te seruma, mokraće, ejakulata i eksprimata prostate te likvora.

Pokazuje visoku osjetljivost i specifičnost, brza je (rezultat se u žurnim slučajevima može dobiti već za nekoliko sati, a u prosjeku za dva do četiri dana) i ekonomski isplativa (3).

PCR dijagnostikom moguće je dokazati genom virusa, a genotipizacijom se dokazuje je li infekcija uzrokovana virusom HSV tip 1 ili HSV tip 2. Molekularne (PCR) metode posebno su dobro prilagođene za dijagnostiku HSV infekcija u likvoru te tkivima kralježnice i mozga, što je od iznimne važnosti u dijagnostici herpesnih bolesti centralnoga živčanog sustava, gdje brza i točna identifikacija uzročnika te brz početak antimikrobne terapije često znače spašen život (5).

Slične metode dijagnostike danas se koriste i za ostale pripadnike herpes virusne obitelji, jer se zbog opće prokuženosti tim humanim virusima kod većine ljudi danas mogu istodobno otkriti krvni i molekularni biljezi prisutnosti različitih vrsta herpes virusa, koji koegzistiraju u latentnom obliku infekcije (5).

#### **1.1.6. LIJEČENJE**

Herpes nije potpuno izlječiva zaraza, ali postoje lijekovi kojima je moguće ublažiti simptome i količinu virusa u organizmu, što smanjuje broj recidiva u pojedinaca i širenje epidemije (5). Neki slučajevi bolesti su relativno blagi i liječenje nije potrebno. Anestetici otopljeni u tekućini za ispiranje usta kao što je 2% lidokain ili otopine sode bikarbone mogu ublažiti bol lezija koje se nalaze u usnoj šupljini. Tekućine za ispiranje usta na temelju alkohola ne smiju se koristiti. Preporuča se nježno ispiranje kožnih promjena vodom i sapunom. Također, losioni za sušenje kože mogu ublažiti bol kožnih promjena. Tople kupke mogu ublažiti bol genitalnog herpesa. Oralni oblici aciklovira i famciklovira mogu se propisati kako bi se suzbilo ponavljano izbijanje genitalnog herpesa. Liječenje genitalnoga herpesa ne djeluje na samu bolest, ali može ublažiti simptome. Liječenje može ublažiti nelagodu i bol te skratiti vrijeme ozdravljenja. Topička (lokalna) primjena aciklovira je također učinkovita, ali mora se češće primjenjivati od 5 puta dnevno, što se danas uobičajeno propisuje. Tijekom prvih 24 sata primjena masti svakih sat vremena (dok je bolesnik budan) može skratiti period bolesnikove zaraznosti za okolinu. Ako se pojave

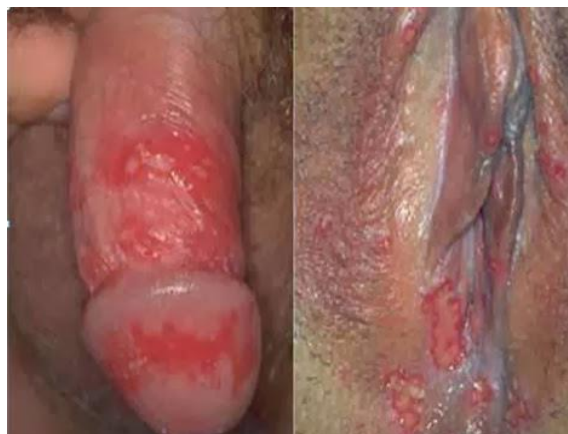sekundarne bakterijske infekcije kože, indicirana je lokalna ili sustavna primjena antibiotika (4).

### **1.1.7. PREVENCIJA**

Prevenciju je teško provoditi, s obzirom na činjenicu da se virus može širiti na okolinu u trenutku kada kod zaražene osobe ne postoje znakovi zaraze. Međutim, izbjegavanje direktnog kontakta s otvorenom lezijom smanjit će rizik od infekcije. Osobe s genitalnim herpesom trebaju izbjegavati spolne kontakte tijekom prisutnosti aktivne infekcije. Osobe koje znaju da imaju genitalni herpes, ali nemaju kliničke znakove infekcije, o tome moraju obavijestiti svoga partnera. To će omogućiti da se oba partnera koriste trajnom kontaktnom zaštitom u obliku kondoma, pa će na taj način spriječiti širenje bolesti. Korištenje kondoma je najbolja zaštita od genitalnoga herpesa. Pravilno korištenje kondoma može pomoći u prevenciji širenja ove bolesti (3). Trudnice s herpes simpleks infekcijom moraju se često kontrolirati. Ako je bolest aktivna u vrijeme termina porođaja, preporuča se napraviti carski rez kako bi se izbjegla mogućnost infekcije novorođenčeta (4).

## **1.2. GENITALNI HERPES**

Mnoge osobe ne znaju da boluju od genitalnog herpesa jer nikada nisu imale simptome ili ne prepoznaju simptome kada ih imaju. Premda je 10 do 25% žena reproduktivske dobi inficirano virusom genitalnog herpesa, tek u oko polovine inficiranih žena s vremena na vrijeme nastupaju simptomi bolesti. Čak i u slučaju izloženosti virusu herpesa, mnoge žene neće nikada razviti simptome, niti posumnjati da u sebi nose virus. Kada se osoba prvi put zarazi, simptomi se najčešće pojavljuju kroz dva do deset dana. Ove prve epizode simptoma obično traju dva do tri tjedna. Ovo je najčešća virusna spolno prenosiva bolest (Slika 12) (1).



**Slika 12.** Genitalni herpes kod muškarca (lijevo) i žene (desno)

(Izvor: <http://danielbeckworth.com/category/herpes-contagious/page/6/>)

U 60-80 % oboljelih uzrokovan je virusom herpesa simpleks tipa 2, a rjeđe tipa 1. Glavni način prijenosa HSV-2 je inficiranim genitalnim sekretom. Ove infekcije se događaju u dobi seksualne zrelosti, najčešće od 15. do 29. godine. Oralno-genitalni kontakti mogu rezultirati pojavom genitalnih HSV-1 i oralnih HSV-2 infekcija. Genitalne infekcije koje uzrokuje HSV-2 reaktiviraju se osam do deset puta češće od genitalnih infekcija koje uzrokuje HSV-1 (1).

### **1.2.1. PATOGENEZA**

Nakon kontakta sa sluznicama i mukoznim sekretima osobe koja ima genitalne ili orolabijalne lezije, virus ulazi u epitelne stanice te se putem senzornih živčanih završetaka širi do senzornih ganglija (trigeminus, vagus, sakralni gangliji). Virus ostaje nereaktivan u stanicama ganglija (latentno je prisutan). U oko 90% inficiranih osoba dolazi do reaktivacije virusa, nakon egzogene ili endogene provokacije. Tijekom reaktivacije HSV-2 virus putuje descendentno duž senzornog neurona prema odgovarajućoj mukokutanoj regiji (1).

### 1.2.2. RIZIČNI ČIMBENICI

Genitalni herpes ima osobiti značaj u razdoblju adolescencije. Američki znanstvenici upozoravaju da se četvrtina svih spolno prenosivih bolesti javlja u dobnoj skupini od 15 do 19 godina, pri čemu najveći značaj imaju uzročnici klamidija, gonoreja, herpes i HPV. Jedan od pet adolescenata pati od genitalnog herpesa. Glavni razlog porasta učestalosti spolno prenosivih bolesti u mlađoj populaciji osim biološkog čimbenika predstavljenog velikom osjetljivošću stanica genitalnog sustava prema infekciji, pripada i kulturološko - odgojnom čimbeniku. Premda je uporaba kondoma kod mladih adolescenata općenito u porastu, njegova uporaba je i dalje na nezavidno niskoj razini. Većina adolescenata potcjenjuje rizik zaraze. Pa čak i kod sasvim ispravne uporabe kondoma, virus herpesa se može prenijeti s mjesta koje kod zaražene osobe nije prekriveno kondomom (4).

Kod imunokompromitiranih bolesnika raste prevalencija genitalnog herpesa. Takvi bolesnici imaju učestale i prolongirane mukokutane HSV-infekcije. Više od 70 % primatelja transplantata bubrega i koštane srži, koji imaju serološki dokazanu HSV-infekciju, klinički reaktiviraju infekciju tijekom prvog mjeseca nakon transplantacije. Bolesnici koji primaju kemoterapiju, također često imaju rekurentne epizode. Mukokutana HSV-infekcija u imunokompromitiranih bolesnika je povezana sa sustavnim tegobama, produljenim lokalnim simptomima kao i izlučivanjem virusa dulje od 30 dana (2).

### **1.2.3. PRIMARNA GENITALNA INFEKCIJA HSV-OM**

Primarna genitalna infekcija HSV-om nastane kad prethodno HSV seronegativna osoba postane inficirana virusima HSV-1 ili HSV-2. Promjene se obično pojavljuju četiri do sedam dana nakon spolnog odnosa (1).

Primarna infekcija HSV-om obilježena je pojavom općih simptoma u obliku glavobolja, bolova u mišićima i katkad povišene tjelesne temperature te izraženom slikom lokalnih simptoma. Rani simptomi izbijanja genitalnog herpesa uključuju: svrab ili osjećaj pečenja genitalnog ili analnog područja, bolove u nogama, genitalijama ili u glutealnoj regiji, iscjedak iz vagine, osjećaj pritiska u trbuhu. Javlja se erupcija mjehura koju obično prate lokalna limfadenopatija, dizurija te osjećaj bolnosti. Na sluznici kao i na graničnom dijelu kože i sluznice genitalnog sustava (kod muškaraca na glansu penisa, kod žena na vulvi, vagini, vratu maternice, uretri, perineumu i bedrima) pojavljuju se grupirane vezikule na eritematoznoj podlozi koje mogu prijeći i u pustule a njihovim pucanjem nastaju ulceracije koje su poslije prekrivene krastama. Genitalne lezije u žena brzo ulceriraju i prekrivene su žućkasto-sivkastim eksudatom uz jaki osjećaj boli. U žena se pojavljuju i promjene cerviksa u obliku eritema, edema i erozija. Prosječno trajanje primarne infekcije je od 16 do 20 dana (1).

### **1.2.4. RECIDIVIRAJUĆA GENITALNA INFEKCIJA HSV-OM**

Recidivirajuće infekcije genitalnim herpesom imaju blaži tijek od primarnih. Oboljela osoba će vjerojatno imati ponavljano izbijanje simptoma s vremena na vrijeme. Kada se virus ponovno aktivira, putuje uzduž neurona u kožu gdje stvara još više virusa u blizini mjesta prve infekcije. Tu se obično javljaju nove kožne promjene. Nakon prvog izbijanja kožnih promjena, sljedeća izbijanja su obično blaža i bezbolnija i spontano nestaju nakon 6 do 12 dana (2). Neke osobe imaju samo jedan ili dva recidiva tijekom cijelog života, a druge nekoliko puta godišnje. U žena vezikule su najčešće lokalizirane na vulvi i perineumu a u muškaraca na korpusu i glansu penisa. Obično nastaju nakon

utjecaja provocirajućih čimbenika. Ovisne su o dobi, socioekonomskom statusu i o učestalosti mijenjanja spolnog partnera (1).

### **1.2.5. KOMPLIKACIJE GENITALNOG HERPESA**

Komplikacije mogu biti lokalne i sustavne. Učestala komplikacija je zahvaćenost središnjega živčanog sustava (SŽS) kao i gljivična superinfekcija. Komplikacije su češće javljaju u žena (2).

Zahvaćenost SŽS-a se može očitovati kao aseptični meningitis, transverzalni mijelitis ili sakralna radikulopatija. Dominantni simptomi HSV-aseptičnog meningitisa su vrućica, glavobolja, povraćanje, fotofobija i ukočenost vrata. Pojavljuju se 3 do 12 dana nakon izbijanja genitalnih lezija (2).

Simptomi autonomne živčane disfunkcije povezane s HSV-om su hiperestezija ili anestezija perineja, donjeg dijela leđa, sakralnog područja te urunarna retencija. Većina simptoma je reverzibilna i povlači se tijekom 4 do 8 tjedana (2).

Transverzalni mijelitis je povremena manifestacija HSV-infekcije koja se očituje smanjenjem tetivnih refleksa i mišićne snage donjih udova kao i simptomima disfunkcije autonomnog živčanog sustava (2).

Ekstragenitalna lezija je također jedna od komplikacija koja je najčešće lokalizirana na glutealnom području, ingvinalno područje i bedrima, iako mogu biti zahvaćeni oči i prsti. Kod HSV-2 primoinfekcije ekstageitalne lezije pojavljuju se u 9 % oboljelih i to najčešće u glutealnom području, dok se u bolesnika s HSV-1 primoinfekcijom pojavljuju u 25 % oboljelih a najčešće je zahvaćeno perioralno područje (2).

U osoba s primarnom mukokutanom infekcijom rijetka je pojava hematogene diseminacije virusa sa širokom proširenošću multiplih lezija po toraksu i udovima. Pojavljuje se rano tijekom bolesti i često je udružena s aseptičnim meningitisom, hepatitisom i artritisom a mogu se pojaviti i trombocitopenija i mioglobinurija. Dijagnoza se često postavlja odgođeno, ako manifestacija kožnih lezija nije izražena. U osoba s



nedostatnom staničnom imunosti reaktivacija genitalnog herpesa je povezana s diseminacijom u brojne organe. Takvi su oblici bolesti visoko letalni (2).

Imunokompetentne osobe rijetko razvijaju superinfekciju na herpetičnim lezijama, koja se očituje kao zdjelični celulitis, progresivni eritem i edem perinealnog područja. Gljivična superinfekcija je često popratna pojava genitalne primoinfekcije. Karakteristično se vaginalna superinfekcija pojavljuje u drugom tjednu bolesti s promjenom vaginalnog sekreta, iritacijom i svrbežom vagine.

### **1.2.6. DIJAGNOZA**

Dijagnoza se postavlja na temelju anamneze i kliničke slike, a potvrđuje se dokazivanjem virusa na osnovi rezultata mikrobiološke i citološke pretrage - izolacije virusa, seroloških metoda ( ELISA, indirektna imunofluorescenca, PCR) i informacije o zdravlju seksualnih partnera (1).

### **1.2.7. LIJEČENJE**

Liječenje kod primarnog genitalnog herpesa trebalo bi početi odmah primjenom antivirusnih lijekova (aciklovir, valaciklovir, famciklovir) jer se mogu smanjiti izraženost i broj recidiva. Najčešće se primjenjuje peroralno aciklovir 5 x 200 mg tijekom 5 dana, a intravenska se terapija daje ako bolesnik otežano guta ili povraća. Ne preporučuje se lokalna primjena antivirusnih masti. Mogu se primjeniti antiseptični oblozi. Ako herpes recidivira više od 6 puta godišnje, primjenjuje se supresijska antivirusna terapija acikovirom 2-3 x 200 mg dnevno tijekom 6-12 mjeseci (1).

### **1.2.8. PREVENCIJA**

Budući da zasad nema adekvatnog cjepiva protiv herpesa, osnova prevencije ostaju higijensko-epidemiološke mjere : pranje ruku, zaštita kondomom, apstinencija tijekom klinički aktivne bolesti i porođaja trudnica s aktivnim herpesom carskim rezom (2).

### **1.3. HERPES ZOSTER**

Herpes zoster posljedica je reaktivacije varicella–zoster virusa koji se nalazi latentan u posteriornim ganglijima dorzalnih korjenova kralježnične moždine. Bolest obično počinje bolovima duž zahvaćenog dermatoma, a nakon 2 do 3 dana pojavljuje se vezikulozni osip na osnovu kojeg se obično može postaviti dijagnoza. Liječi se antivirusnim lijekovima i katkad kortikosteroidima, a liječenje treba započeti unutar 72 sata od izbijanja osipa (1).

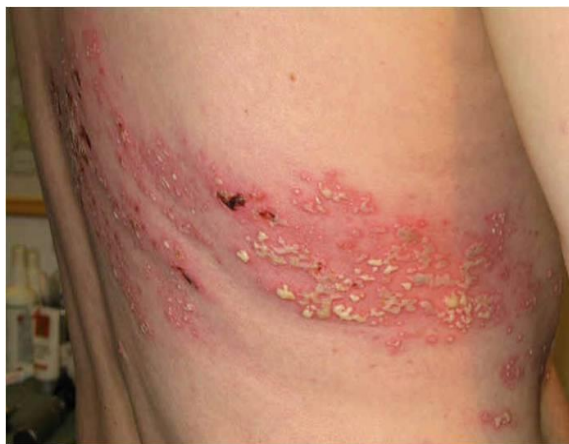Varicelu i herpes zoster uzrokuje varicella–zoster virus (humani herpes virus tip 3). Varicela je akutna invazivna faza virusne infekcije a herpes zoster reaktivacija virusa iz latentne faze (2).

Uobičajeni simptomi herpes zoster su:

- umjereno povišena temperatura;
- slabost i umor;
- osjećaj peckanja, bockanja i svrbež;
- crvenilo dijela kože s grupiranim mjehurićima;
- žareća ili probadajuća bol, koja može biti povremena ili stalna;
- mučnina;
- proljev;
- poteškoće s mokrenjem

Bolest tipično počinje prodromalnim stadijem koji je obilježen bolom u predjelu zahvaćenog dermatoma, katkad uz opću slabost, umjereno povišenu temperaturu i osjećaj pečenja. Najčešće su zahvaćeni segmenti torakalnih i lumbalnih živaca te područje inervacije trigeminalnog živca. Jedan do pet dana nakon pojave neuralgije nastaju promjene na koži. Tipično se jednostrano, uzduž zahvaćenog dermatoma od medijalne linije pojavljuju eritematozni, ovalni plakovi na kojima nastaju grupirane vezikule veličine 2-5 mm, koje se pretvaraju u pustule, koje pucaju te nastaju adherentne kraste. Obično nove lezije nastaju tijekom 2-3 dana. Regionalni limfni čvorovi su obično povećani (1).

Manje od 4% bolesnika ima recidiv herpes zoster. Ipak, mnogi, pogotovo stariji, imaju trajne ili ponavljajuće bolove zahvaćenog dermatoma (postherpetična neuralgija), koji mogu perzistirati mjesecima, godinama ili doživotno. Kod zahvaćenosti trigeminalnog živca često zaostaje jaka i trajna bol (Slika 13) (3).



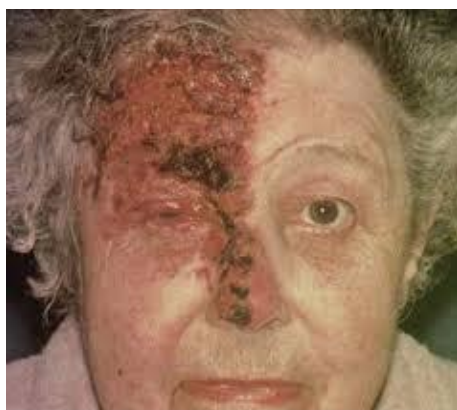**Slika 13.** Herpes zoster

(Izvor: <http://danielbeckworth.com/pictures-herpes-zoster/>)

### 1.3.1. KLINIČKI OBLICI HERPESA ZOSTERA

#### 1.3.1.1. Zoster ophtalmicus

Oftalmički herpes nastaje ako je zahvaćena prva grana nervusa trigeminusa. Promjene na koži često su bolne i hemoragične, praćene edemom gornje vjeđe. U nekih bolesnika nastaju komplikacije koje uključuju konjuktivitis, keratitis, uveitis i paralizu mišića. Vezikule na vrhu nosa (Hutchinsonov znak) ukazuju na zahvaćenost nazocilijarne grane i obično tešku očnu bolest. Zahvaćenost oka moguća je i bez promjena na vrhu nosa (Slika 14) (1).

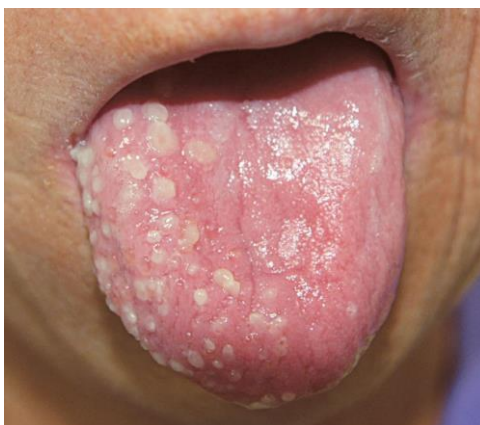

**Slika 14.** Oftalmički herpes zoster

(Izvor: <http://www.cdc.gov/mmwr/preview/mmwrhtml/rr57e0515a1.htm>)

### 1.3.1.2. Oralni zoster

Mandibularni zoster/zoster usne šupljine je rijedak. Zahvaćene su druga i treća grana n.trigeminusa. Mogu se pojaviti grupirane eritematozne erozije u usnoj šupljini, u predjelu tvrdog nepca i gornje čeljusti (druga grana ) ili jezika i donje čeljusti (treća grana ) (Slika 15) (1).



**Slika 15.** Oralni herpes zoster

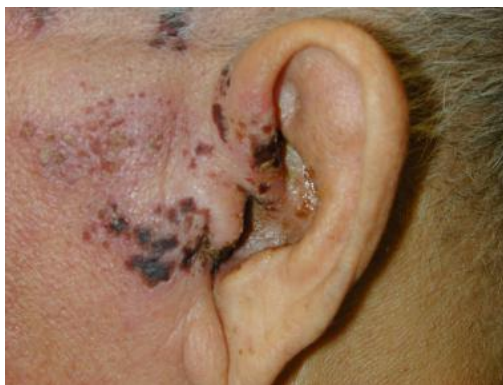(Izvor: <http://danielbeckworth.com/category/oral-herpes/page/11/>)

### 1.3.1.3. Herpes zoster u imunosuprimiranih bolesnika

Bolest zahvaća više dermatoma, a katkad su promjene diseminirane. U uznapredovaloj bolesti lezije mogu postati hemoragične i nekrotične (1).

### 1.3.1.4. Ramsay-Huntov sindrom

Zbog zahvaćenosti vestibulokohelnog živca, nastaje unilateralna bol uha, tinitus, vrtoglavica, a u nekih bolesnika i privremeni gubitak sluha (Slika 16) (1).



**Slika 16.** Ramsay-Huntov sindrom

(Izvor: <http://emedicine.medscape.com/article/1166804-overview>)

### 1.3.2. DIJAGNOZA

Liječnik može imati poteškoća u postavljanju dijagnoze herpes zosteru prije nego se pojave mjehurići, ali početna nejasna bol koja se širi poput pojasa na jednoj strani tijela i njeno mjesto mogu uputiti na točnu dijagnozu. Ovisno o zahvaćenim živcima, bol može biti slična bolovima kod upale slijepog crijeva, bubrežnih ili žučnih kamenaca ili može oponašati upalu debelog crijeva. Na herpes zoster treba posumnjati u bolesnika s karakterističnim vezikulama i bolovima koji zahvaćaju jedan dermatom (3). Dijagnoza se većinom postavlja na osnovu kožnih promjena. Ako dijagnoza nije sigurna, dokazivanje multinuklearnih orijaških stanica Tzankovim testom može potvrditi da se radi o infekciji herpesvirusom. Herpes simpleks virus (HSV) može uzrokovati slične kožne promjene, no valja ga isključiti. Kod herpes simpleksa kožne lezije su u istome stadiju, ima sklonost recidivima i ne zahvaća jedan dermatom, dok su kod zosteru lezije u različitim stadijima i češće hemoragične. Virus se mogu razlučiti kultivacijom, a pomaže i dokazivanje antigena u bioptičkom materijalu (5).

### **1.3.3. LIJEČENJE**

Liječenje treba započeti što prije, najbolje tijekom prodroma, a vjerojatno nije učinkovito ako se započne 72 nakon pojave kožnih lezija stoga se sustavna antivirusna terapija (aciklovir, brivudin, famciklovir, valaciklovir ) uvodi unutar prva tri dana. Obično se primjenjuje aciklovir 800 mg per os 5 puta na dan tijekom 7 dana, a u imunosuprimiranih bolesnika 10 mg/kg iv svakih 8 sati, tijekom 5-7 dana. Lokalno se primjenjuju losioni s cinkovim oksidom ili cinkova pasta. Postherpetične neuralgije su rjeđe i slabijeg intenziteta ako se rano uvede antivirusna terapija. Liječenje postherpetičnih neuralgija uključuje lokalnu terapiju (kapsaicin krema) a može se primjeniti dugoročna sustavna terapija ( antidepresivi, antiepileptici, tramadol ) pri kojoj valja uzeti u obzir nuspojave poput sedacije i promjena raspoloženja (1).

### **1.3.4. PREVENCIJA**

Prevenција uključuje prevenciju primoinfekcije (varicela) cijepljenjem djece i osjetljivih odraslih. Nedavno objavljeno veliko istraživanje pokazalo je da cijepljenje protiv VZV-a smanjuje incidenciju herpes zosteru u starijih bolesnika koji su preboljeli varicelu (3).

## **2. CILJ RADA**

Cilj rada je prikazati osobitosti infekcija uzrokovanih virusima herpes simpleks (HSV-1 i HSV-2) i herpes zoster kroz kliničku sliku, dijagnozu, liječenje te prevenciju. Cilj rada medicinske sestre kod zbrinjavanja bolesnika oboljelog od infekcija uzrokovanih ovim virusima prvenstveno je očuvati normalnu funkciju kože čime će se povećati bolesnikova samostalnost, samopoštovanje i odlučnost. Uloga medicinske sestre kao dijela medicinskog tima istaknuta je kroz uočavanje simptoma i prepoznavanja problema te pružanja zdravstvene njege bolesniku sa herpetičnim promjenama.



### **3. RASPRAVA**

#### **3.1. PROCES ZDRAVSTVENE NJEGE BOLESNIKA SA HERPETIČNIM PROMJENAMA**

Proces zdravstvene njege je sustavna, logična i racionalna osnova za utvrđivanje i rješavanje bolesnikovih problema te se odvija kroz četiri faze : utvrđivanje potreba za zdravstvenom negom, planiranje, provođenje i evaluiranje zdravstvene njege. Svaka intervencija medicinske sestre usmjerena je rješavanju bolesnikovog problema. U prvoj fazi medicinska sestra utvrđuje potrebe za zdravstvenom negom prikupljanjem podataka (intervjuom, promatranjem, mjerenjem, analizom dokumentacije), analizom podataka te definira problem (zaključivanje o problemu i uzroku). U drugoj fazi medicinska sestra planira zdravstvenu negu na način da utvrđuje prioritete (analiza s aspekta hijerarhije osnovnih ljudskih potreba, bolesnikove važnosti problema), definira ciljeve (realne ishode), planira intervencije (odabir najprikladnijih intervencija), te izrađuje plan zdravstvene njege. Treća faza se odnosi na provođenje koja obuhvaća validaciju plana, analizu uvjeta te realizaciju – provođenje planiranih intervencija. Evaluacija je četvrta, posljednja faza procesa koja se sastoji od evaluacije cilja (ponovne procjene bolesnikovog stanja) i evaluacije procesa (8).

Kod utvrđivanja potreba medicinska sestra prikuplja podatke od bolesnika osobno i drugih članova obitelji i bliskih mu osoba : opće podatke o bolesniku (ime, prezime, dob, spol, visina, težina, promjene težine, ITM, bračno stanje, zanimanje i radni status); situacijske podatke (prijam u bolnicu, stanje pri prijemu, posljednje uzimanje lijekova) te podatke o obrascima zdravstvenog funkcioniranja (percepcija i održavanje zdravlja, nutritivno-metabolički obrazac, eliminacija, tjelesna aktivnost, odmor i spavanje, kognitivno percepcijski obrazac, samopercepcija, obrazac uloga i odnosa, seksualno-reprodukcijski obrazac, sučeljavanje i tolerancija stresa te obrazac vrijednosti i vjerovanja) (10).

## **3.2. SESTRINSKE DIJAGNOZE KOD BOLESNIKA SA HERPETIČNIM PROMJENAMA**

- Bol u/s osnovnom bolesti 2° herpes zoster
- Febrilitet u/s osnovnom bolesti 2° herpes zoster
- Smanjeno podnošenje napora u/s osnovnom bolesti 2° herpes zoster
- Tjeskoba u/s ishodom bolesti 2° herpes zoster ophtalmicus
- Svrbež u/s osnovnom bolesti 2° herpes genitalis
- Poremećen seksualni obrazac u/s osnovnom bolesti 2 ° herpes genitalis
- Poremećaj self-imagea u/s osnovnom bolesti 2° herpes zoster

### **3.2.1. Bol u/s osnovnom bolesti 2° herpes zoster**

Postupci medicinske sestre :

1. Obavijestiti liječnika
2. Primjeniti ordiniranu terapiju
3. Postaviti bolesnika u odgovarajući položaj
4. Procijeniti razinu boli pomoću skale za mjerenje boli

### **3.2.2. Febrilitet u/s osnovnom bolesti 2° herpes zoster**

Postupci medicinske sestre:

1. Obavijestiti liječnika o vrijednostima povišene tjelesne temperature
2. Primjeniti ordiniranu terapiju

3. Osigurati optimalne mikroklimatske uvjete u sobi (sobna temperatura od 20°C do 24°C, vlažnost zraka u sobi 60%, sobu redovito provjetravati)
4. Osloboditi bolesnika suvišne odjeće
5. Mijenjati posteljno rublje
6. Hidrirati bolesnika (minimalno 2000ml dnevno)
7. Mjeriti i evidentirati unosi izlučivanje tekućine
8. Mjeriti i evidentirati promjene tjelesne temperature

### **3.2.3. Smanjeno podnošenje napora u/s osnovnom bolesti 2° herpes zoster**

Postupci medicinske sestre:

1. Objasniti bolesniku sadašnje stanje i uzroke tog stanja
2. Educirati bolesnika kako će racionalno rasporediti energiju tokom dana
3. Poticati bolesnika na aktivnosti sukladne njegovim mogućnostima
4. Izraditi plan dnevnih aktivnosti s bolesnikom
5. Educirati bolesnika da tijekom svake aktivnosti, čim osjeti znakove umora mora stati i odmoriti se
7. Uočiti potencijalnu opasnost od ozljeda i pada pri obavljanju dnevnih aktivnosti
8. Povećavati aktivnosti sukladno mogućnostima i napretku
9. Hidrirati bolesnika (minimalno 2000 ml dnevno)
10. Provoditi svaki dan vježbe dubokog disanja

### **3.2.4. Tjeskoba u/s ishodom bolesti 2° herpes zoster ophtalmicus**

Postupci medicinske sestre :

1. Educirati bolesnika o bolesti
2. Stvoriti osjećaj povjerenja i pokazati stručnost

3. Pokazati razumijevanje njegovih osjećaja
4. Opažati neverbalne znakove zabrinutosti i tjeskobe
5. Potaknuti pacijenta da izrazi svoje osjećaje
6. Izbjegavati površnu potporu i tješnje
7. Redovito informirati pacijenta o tretmanu i planiranim postupcima
8. Poučiti pacijenta o postupcima koje će se provoditi
9. Osigurati željeno vrijeme posjeta bliskih osoba

### **3.2.5. Svrbež u/s osnovnom bolesti 2° herpes genitalis**

Postupci medicinske sestre :

1. Provoditi osobnu higijenu
2. Primjenjivati pH neutralne šampone
3. Tijelo sušiti tapkanjem po koži, ne trljanjem
4. Primjenjivati antiseptične obloge
5. Zaštititi ruke rukavicama
6. Podučiti bolesnika da izbjegavaju češanje i dodirivanje
7. Obavijestiti liječnika o pojavi svrbeža
8. Primijeniti ordiniranu terapiju

### **3.2.6. Poremećen seksualni obrazac u/s osnovnom bolesti 2 ° herpes genitalis**

Postupci medicinske sestre :

1. Educirati bolesnika o bolesti
2. Objasniti bolesniku sadašnje stanje te uzroke toga stanja
3. Uputiti bolesnika u važnost redovitog održavanja osobne higijene i pranja ruku
4. Objasniti važnost apstinencije od seksualnih odnosa za vrijeme klinički aktivne bolesti
5. Educirati bolesnika o važnosti korištenja zaštite kod seksualnih odnosa
6. Bolesniku dati pisane letke o mjerama prevencije i zaštiti
7. Poticati na verbalizaciju svojih osjećaja i postavljanje pitanja

### **3.2.7. Poremećaj self-imagea u/s osnovnom bolesti 2° herpes zoster**

Postupci medicinske sestre :

1. Poticati bolesnika na verbalizaciju osjećaja
2. Poticati bolesnika na razmjenu iskustava s drugim bolesnicima
3. Ohrabriti bolesnika pozitivnim primjerima
4. Savjetovati razgovor s bliskim osobama o problemima
5. Osigurati željeno vrijeme posjeta bliskih osoba
6. Podučiti bolesnika tehnikama opuštanja ( slušanje glazbe, čitanje knjiga, duboko disanje, vizualizacija ugodnih trenutaka)

## 4. ZAKLJUČAK

Infekcije prouzročene virusima hepes simpleks tip 1 i tip 2 te herpes zoster vrlo su učestale u ljudi. Klinički se infekcije prezentiraju s karakterističnim promjenama na koži i sluznicama. Te promjene opažaju se kao mjehurići koji se javljaju na usnama , unutar usne šupljine, nosu, očima, ušima, vratu, urogenitalnom sustavu te po cijelome tijelu a kasnije ovisno o tipu infekcije mogu dovesti do veoma bolnih rana pa čak i upale mozga i moždanih ovojnica. Oboljeli ne samo da trpi jake i neugodne bolove već infekcija izaziva vrlo ružne promjene na koži što dovodi bolesnika do nesigurnosti, potištenosti, tjeskobe i osjećaja sramote. U konačnici takvo stanje može dovesti i do ozbiljnih psiholoških problema.

Stoga, sestrinske intervencije trebaju osigurati aktivno sudjelovanje bolesnika u pružanju zdravstvene njege da bi se on osjećao korisnim, pouzdanim i svrsishodnim u procesu svog liječenja. U pružanju zdravstvene njege bolesnika, dolazi do izražaja samostalnost medicinske sestre kako bi osigurala pozitivan utjecaj okoline na zdravstveno stanje i prihvaćanje bolesnika kao aktivnog sudionika u procesu liječenja. Pri tome treba izgraditi stav ne potcjenjivanja sposobnosti bolesnika već njegovo aktivno uključivanje u proces zbrinjavanja. Ovakvim pristupom osigurati će se osnovni cilj rada medicinske sestre a to je da se na najbolji i najstručniji način pomogne oboljelima.

## 5. SAŽETAK

Herpes simpleks virus (HSV) je infekcija koja uzrokuje herpes. Herpes se može pojaviti na različitim dijelovima tijela, najčešće na genitalijama ili ustima. Postoje dvije vrste virusa herpes simpleks. HSV-1, također poznat kao oralni herpes, može izazvati mjehuriće i plikove oko usta i na licu. HSV-2 je uglavnom odgovoran za izbijanje genitalnog herpesa. Virus herpes simpleks je zarazan virus koji se može prenijeti s osobe na osobu putem izravnog kontakta. Djeca će često dobiti HSV-1 od ranog kontakta sa zaraženim odraslim osobama. Oni će od tada nositi virus ostatak svog života. Virus se širi brže kada je zaražena osoba u fazi prodroma virusa. Osim toga, moguće je da se genitalni herpes dobije od HSV-1, ako je osoba imala mjehure i seksualne aktivnosti u tom razdoblju. HSV-2 se dobiva kroz oblike seksualnog kontakta sa osobom koja ima HSV-2. Većina ljudi se zarazi HSV-1 od zaražene osobe koja nema simptome, ili nema mjehure. Svatko može biti zaražen HSV, bez obzira na dob. Rizik je određen gotovo u cijelosti na temelju izlaganja infekciji. U slučajevima spolno prenosivih HSV, ljudi su više u opasnosti kad sudjeluju u rizičnom seksualnom ponašanju bez korištenja zaštite(kondomi). Ostali faktori rizika za HSV-2 su: imaju više seksualnih partnera, ženski spol, imaju druge spolno prenosive infekcije, imaju oslabljen imunološki sustav. Ako majka ima genitalni herpes u vrijeme porođaja, može izlagati bebu objema vrstama HSV, i na taj način se riskiraju daljnje opasne komplikacije.

Važno je razumjeti da iako netko nema vidljive rane ili simptome, oni još uvijek mogu biti zaraženi od strane virusa i mogu prenijeti virus na druge. Neki od simptoma povezanih s virusom su mjehurići (u ustima ili na genitalijama), bol tijekom mokrenja (genitalni herpes), svrbež. Možda ćete primijetiti mnoge simptome koji su slični gripi. Ovi simptomi mogu uključiti groznicu, otečene limfne čvorove, glavobolju, umor i nedostatak apetita. HSV se također može proširiti na oči, uzrokujući stanje koje se naziva herpes keratitis.

Ova vrsta virusa se obično dijagnosticira fizikalnim pregledom. Liječnik može zatražiti HSV testiranje, za potvrdu dijagnoze ako imate mjehuriće na genitalijama. Krvni

testovi traže antitijela na HSV-1 i HSV-2 i također se mogu koristiti za dijagnosticiranje ove infekcije. To je osobito korisno kada nema prisutnih rana.

Trenutno ne postoji lijek za ovaj virus. Liječenje se temelji na sprječavanju nastanka mjehurića i plikova te sprečavanjem prodroma. Liječnik može odrediti da li je potrebno jedan ili više od sljedećih lijekova: aciklovir, famciklovir, valaciklovir. Ovi lijekovi mogu pomoći inficiranim osobama da se smanji rizik od širenja virusa na druge ljude. Lijekovi će također smanjivati intenzitet i učestalost izbijanja. Ljudi koji su inficirani HSV će nositi virus za ostatak svog života. Čak i ako je virus u mirovanju, izbijanja mogu pokrenuti određeni podražaji, kao što su: stres, menstruacija, povišena tjelesna temperatura, izlaganje suncu ili opekline. Iako ne postoji lijek za herpes, možete poduzeti mjere opreza kako bi se izbjegle zaraze, ili kako bi se spriječilo širenje HSV na drugu osobu. Ako imate HSV-1, treba izbjeci izravan fizički kontakt s drugim ljudima. Ne bi se smijeli dijeliti predmeti koji mogu prenijeti virus kao što su šalice, ručnici, odjeća, šminka, ili balzam za usne. Liječnici također preporučuju da zaražene osobe ne prakticiraju oralni seks, ljubljenje, ili bilo koju drugu vrstu seksualne aktivnosti za vrijeme infekcije.

### **Herpes zoster**

Herpes zoster je infekcija izazvana virusom varicella-zoster. Primarna infekcija ovim virusom uzrokuje vodene kozice (varicella). U tom trenutku virus zarazi živce (ganglije dorzalnog korijena) gdje ostaje latentan godinama. Nakon dugo godina se može aktivirati i uzrokovati crvenilo sa mjehurima nad distribucijom zahvaćenog živca u pratnji često intenzivne boli i svrbeža. Herpes zoster je češći s povećanjem starosti. Cijepljenje protiv herpes zostera se preporučuje za sve odrasle starije od 60 godina da se spriječi ili smanjiti ozbiljnost budućih epizoda ovog bolnog stanja.



## 6. SUMMARY

The herpes simplex virus (HSV) is an infection that causes herpes. Herpes can appear in various parts of the body, most commonly on the genitals or mouth. There are two types of the herpes simplex virus. HSV-1, also known as oral herpes, can cause cold sores and fever blisters around the mouth and on the face. HSV-2 is generally responsible for genital herpes outbreaks. The herpes simplex virus is a contagious virus that can be passed from person to person through direct contact. Children will often contract HSV-1 from early contact with an infected adult. They then carry the virus with them for the rest of their life. The virus spreads more quickly when an infected person is experiencing an outbreak. Additionally, it is possible to get genital herpes from HSV-1 if the individual has had cold sores and performed sexual activities during that time. HSV-2 is contracted through forms of sexual contact with a person who has HSV-2. Most people get HSV-1 from an infected person who is asymptomatic, or does not have sores. Anyone can be infected with HSV, regardless of age. Your risk is determined almost entirely based on exposure to the infection. In cases of sexually transmitted HSV, people are more at risk when they participate in risky sexual behavior without the use of protection, such as condoms. Other risk factors for HSV-2 include: having multiple sex partners, being female, having another sexually transmitted infection (STI), having a weakened immune system.

If a mother is having an outbreak of genital herpes at the time of childbirth, it can expose the baby to both types of HSV, and may put them at risk for serious complications.

It is important to understand that although someone may not have visible sores or symptoms, they may still be infected by the virus and may transmit the virus to others. Some of the symptoms associated with this virus include blistering sores (in the mouth or on the genitals), pain during urination (genital herpes), itching. You may experience many symptoms that are similar to the flu. These symptoms can include fever, swollen lymph nodes, headaches, tiredness, and lack of appetite. HSV can also spread to the eyes, causing a condition called herpes keratitis.

This type of virus is generally diagnosed with a physical exam. Your doctor may also request HSV testing, also known as a herpes culture, to confirm the diagnosis if you have sores on your genitals. Blood tests looking for antibodies to HSV-1 and HSV-2 may also be used as diagnostic tool of these infections. This is especially helpful when there are no sores present.

There is currently no cure for this virus. Treatment focuses on getting rid of sores and limiting outbreaks. your doctor may determine that you need one or more of the following medications: acyclovir, famciclovir, valacyclovir. These medications can help infected individuals reduce the risk of spreading the virus to other people. The medications also help to alleviate the intensity and frequency of outbreaks. People who become infected with HSV will have the virus for the rest of their lives. Even if a virus is dormant, an outbreak can be triggered by certain stimuli, such as: stress, menstrual periods, fever or illness, sun exposure or sunburn. Although there is no cure for herpes, you can take precautionary measures to avoid becoming infected, or to prevent spreading HSV to another person. If you are experiencing an outbreak of HSV-1, try to avoid direct physical contact with other people. Do not share any items that can pass the virus around, such as cups, towels, silverware, clothing, makeup, or lip balm. Doctors also recommend that infected individuals should not participate in oral sex, kissing, or any other type of sexual activity, during an outbreak.

### **Herpes zoster**

The culprit is the varicella-zoster virus. Primary infection with this virus causes chickenpox (varicella). At this time the virus infects nerves (namely, the dorsal root ganglia) where it remains latent (lies low) for years. It can then be reactivated to cause shingles with blisters over the distribution of the affected nerve accompanied by often intense pain and itching. Herpes zoster is more frequent with increasing age. Vaccination against herpes zoster is recommended for all adults age 60 and older to prevent or decrease the severity of future episodes of this painful condition.

## 7. LITERATURA

1. Basta-Jazbašić A. i suradnici, Dermatovenerologija, Zagreb: Medicinska naklada; 2014.
2. Karelović D. i suradnici, Infekcije u ginekologiji i perinatologiji, Zagreb: Medicinska naklada; 2012.
3. Kuzman I., Infektologija, Zagreb: Medicinska Naklada; 2012.
4. <http://www.plivazdravlje.hr/bolest-clanak/bolest/405/Herpes.html>
5. <http://www.vasezdravlje.com/izdanje/clanak/2094/>
6. Fučkar G., Proces zdravstvene njege. Zagreb: Medicinski fakultet sveučilišta u Zagrebu; 1996.
7. HKMS, Sestrinske dijagnoze, Zagreb: HKMS; 2011.
8. Fučkar G., Uvod u sestrinske dijagnoze, Zagreb: HUSE; 1996.

## 8. ŽIVOTOPIS

### Osobni podaci

Ime i prezime	Marina Bočina
Adresa	Slobode 40, 21000 Split
Telefonski broj	021 530 331
Broj mobilnog telefona	099 464 4665
E mail	<a href="mailto:bocinamarina@gmail.com">bocinamarina@gmail.com</a>
Datum rođenja	07.05.1986.

### Obrazovanje

2012. - 2016. Sveučilišni odjel zdravstvenih studija - Sestrinstvo

2001. - 2005. Zdravstvena škola Split

### Osobne vještine i kompetencije

Strani jezici      Engleski jezik (aktivno)  
                            Talijanski jezik (pasivno)

### Tehničke vještine i kompetencije

Vozačka dozvola    B kategorija