

Primaljska skrb kod porodničkih operacija

Ukić, Ivana

Undergraduate thesis / Završni rad

2018

Degree Grantor / Ustanova koja je dodijelila akademski / stručni stupanj: **University of Split / Sveučilište u Splitu**

Permanent link / Trajna poveznica: <https://um.nsk.hr/um:nbn:hr:176:937327>

Rights / Prava: [In copyright](#)/[Zaštićeno autorskim pravom.](#)

Download date / Datum preuzimanja: **2024-09-22**



Sveučilišni odjel zdravstvenih studija
SVEUČILIŠTE U SPLITU

Repository / Repozitorij:

[Repository of the University Department for Health Studies, University of Split](#)



UNIVERSITY OF SPLIT



DIGITALNI AKADEMSKI ARHIVI I REPOZITORIJI

SVEUČILIŠTE U SPLITU

Podružnica

SVEUČILIŠNI ODJEL ZDRAVSTVENIH STUDIJA

PREDDIPLOMSKI SVEUČILIŠNI STUDIJ

PRIMALJSTVA

Ivana Ukić

Primaljska skrb kod porodničkih operacija

Završni rad

Split, 2018.

SVEUČILIŠTE U SPLITU

Podružnica

SVEUČILIŠNI ODJEL ZDRAVSTVENIH STUDIJA

PREDDIPLOMSKI SVEUČILIŠNI STUDIJ

PRIMALJSTVA

Ivana Ukić

Primaljska skrb kod porođničkih operacija

Midwifery care in obstetrical operations

Završni rad / Bachelor's Thesis

Mentor:

Dr. sc. Nađa Aračić, dr. med.

Split, 2018.

SADRŽAJ

1. UVOD.....	1
1.1.CARSKI REZ.....	2
1.1.1.INDIKACIJE ZA CARSKI REZ.....	3
1.1.1.1. APSOLUTNE INDIKACIJE.....	4
1.1.1.2. RELATIVNE INDIKACIJE.....	5
1.1.2. KOMPLIKACIJE TIJEKOM I NAKON CARSKOG REZA.....	6
1.1.3. UČESTALOST CARSKOG REZA.....	7
1.1.4.PONOVLJENI CARSKI REZ.....	8
1.2. UREZ MEDICE -EPIZIOTOMIJA.....	8
1.2.1. INDIKACIJE.....	9
1.2.2. TEHNIKE ZAHVATA.....	9
1.2.3. KOMPLIKACIJE.....	11
1.3 VAKUUM EKSTRAKCIJA DJETETA.....	12
1.3.1. INDIKACIJE I KONTRAINDIKACIJE.....	14
1.3.2. OZLJEDE MAJKE I DJETETA.....	15
2. CILJ RADA	16
3. RASPRAVA.....	17
3.1. PRIMALJSKA SKRB KOD CARSKOG REZA.....	17
3.2. PRIMALJSKA SKRB KOD UREZA MEDICE.....	19
3.3. PRIMALJSKA SKRB KOD VAKUUMSKE EKSTRAKCIJE DJETETA.....	19
4. ZAKLJUČAK.....	20

5. SAŽETAK.....	22
6. SUMMARY.....	23
7. LITERATURA.....	24
8. ŽIVOTOPIS.....	26

1. UVOD

Porodnički procesi postoje otkada postoje i najstarije medicinske struke, primaljstvo i porodništvo. Kada bi se pojavili određeni problemi prilikom porođaja, nerijetko ga je trebalo završiti ručno ili uz pomoć instrumenata, embriotomijama i ekstrakcijama, čak mortuornim carskim rezom. Do usavršavanja carskog reza, kao sigurne operacije za majku i novorođenče, takvi zahvati su bili jedino rješenje pri kompliciranom porođaju, a porodničari su bili iznimno vješti prilikom izvođenja takvih postupaka. Stoga možemo reći da je porodništvo s pravom nazvano umjetnošću, *ars obstetriciae* (1).

U ovom radu, poseban naglasak biti će na tri porodničke operacije koje se najčešće izvode u našim rodilištima. To su carski rez, urez međice ili vakuumska ekstrakcija novorođenčeta.

Carski rez najčešća je instrumentalno-manualna operacija u porodništvu. To je kirurški zahvat kojim se dijete vadi iz maternice. Sastoji se od laparotomije i histerotomije. Incidencija carskog reza u porastu je dugi niz godina. Tom porastu pridonijele su brojne znanstvene, medicinske novine te usavršavanje izvođenja samog zahvata (1, 2).

Epiziotomija se izvodi u svrhu zaštite međice. Prilikom epiziotomije proširuje se porodni kanal te se dijete lakše rađa. Izvođenje samog zahvata obavlja se u trenutku najjačeg truda. Izvode ga primalje (2).

Vakumska ekstrakcija djeteta izvodi se u situacijama zastoja porođaja i kada je potrebno skratiti trajanje drugog porođajnog doba zbog maternalnih ili fetalnih razloga (2).

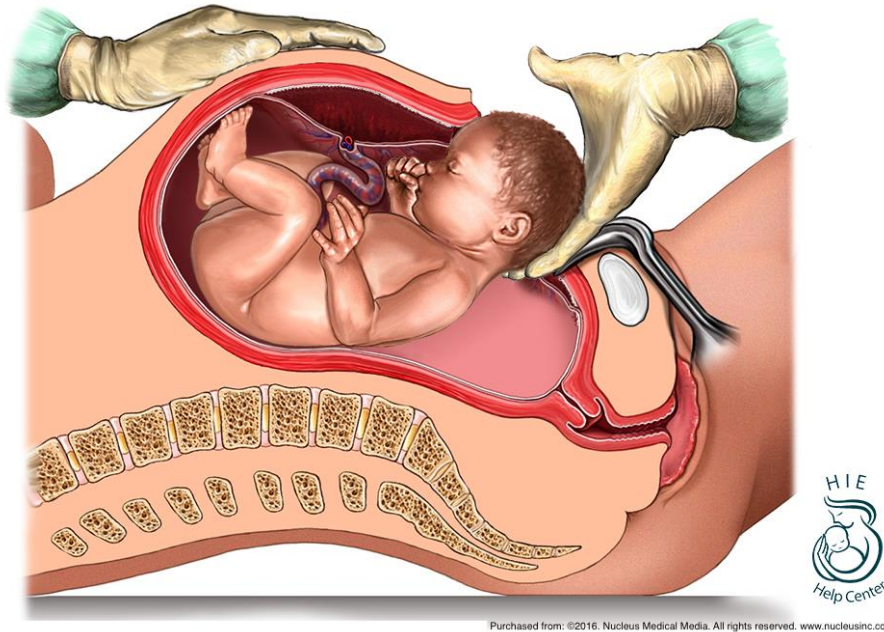
1.1. Carski rez

Carski rez (lat. *Sectio caesarea*) je kirurški zahvat kojim se dijete vadi iz maternice nakon otvaranja trbušne šupljine prerezivanjem prednje trbušne stijenke i maternice (1).

Podrijetlo naziva zahvata još uvijek nije posve jasno, iako se pokušalo razjasniti na više načina i iz nekoliko izvora. Prema prvoj teoriji, dugo se vjerovalo da naziv „carski“ potječe od rimskog imperatora Gaja Julija Cezara koji je rođen na taj način. Danas se ova teorija smatra nevjerojatnom iz dva razloga. Prvo, prema povijesnim činjenicama utvrđeno je da je njegova majka živjela još nekoliko godina nakon što ga je rodila. Obzirom da je do 17. stoljeća carski rez gotovo uvijek završavao smrću majke, smatra se nevjerojatnim da je porođaj dovršen na takav način. Drugi razlog sumnje je činjenica da se termin carskog reza spominje tek u srednjem vijeku, a ne u antičkom dobu Gaja Julija Cezara. Sljedeća teorija govori da naziv „carski rez“ potječe iz rimskog zakonika, *lex regia vs lex caesarea*, koji je sadržavao odredbe o obveznoj operaciji nad roditeljama koje su umirale kako bi se spasilo dijete. I konačno, treće najlogičnije objašnjenje naziva operacije potječe iz srednjeg vijeka od latinizama *caedere* (rezati) i *secare* (sjeći), što govori da je kirurški zahvat pleonazam dvaju sinonima (2).

Incidencija carskih rezova u stalnom je porastu zbog brojnih opravdanih i neopravdanih medicinskih i nemedicinskih razloga. Premda su se tehnike operiranja znatno usavršile i na taj način smanjile perioperacijska smrtnost roditelja, poznato je da carski rez s mogućim komplikacijama višestruko povisuje ukupni majčinski mortalitet, više nego porođaj rodničnim putem (1).

Carski rez se izvodi se u regionalnoj (spinalnoj, epiduralnoj) ili općoj endotrahealnoj anesteziji odmah nakon postavljanja indikacije koja može biti primarna ili sekundarna. Primarna indikacija postavlja se prije spontanog početka porođaja. Do sekundarnog carskog reza dolazi ako je indikacija postavljena tijekom porođaja, nakon početka trudova ili prsnuća vodenjaka. Carski rez također može biti elektivan, odnosno programski ili pak urgentni, odnosno hitni. Ovu porodničku operaciju moguće je izvesti nekoliko puta. Tijekom carskog reza moguće je učiniti i još neke zahvate, poput sterilizacije, tumorektomije, histerektomije i brojnih drugih (1).



Slika 1. Carski rez. Izvor [Internet]. Dostupno na:

https://www.google.hr/search?q=caesarean+section&hl=hr&dcr=0&source=lnms&tbn=isch&sa=X&ved=0ahUKEwjV_PXUwN7cAhXpMewKHeGtBWUQ_AUICigB&biw=665&bih=610#imgrc=Sq8hvPXHYvT9IM:

1.1.1. Indikacije za carski rez

Indicirani carski rez temelji se na medicinskim indikacijama za kirurški zahvat koje će svaki iskusni porodničar zaključiti na temelju dobre kliničke prakse suvremenog porodništva. Postoji i veći broj neopstetričkih indikacija koje su više ili manje bile indikacije za dovršenje trudnoće carskim rezom. Te indikacije mora procijeniti porodničar nakon konzultacijskog pregleda užih specijalista pojedinih područja (1).

Premda su pobol i smrtnost od carskog reza niski, ipak su nekoliko puta veći od onih kod vaginalnog poroda, stoga carski rez treba izvoditi isključivo onda kada je za ženu ili dijete carski rez sigurniji način dovršenja porođaja nego prirodni put (3).

Uopćeno, indikacije za carski rez mogu biti apsolutne i relativne. One mogu biti trajne, poput sužene zdjelice ili privremene, npr. *placenta previa* (1).

1.1.1.1. Apsolutne indikacije

Apsolutne indikacije za carski rez su stanja pri kojima je nemoguće porod dovršiti prirodnim putem ili ako je akutno ugrožen život majke i /ili ploda. Takvih porođaja je oko 10%. Ovdje je riječ o zaprekama normalnom mehanizmu porođaja ili o akutnim stanjima (urgencijama) koja zahtjevaju neodgodiv kirurški zahvat (1).

Apsolutne indikacije za carski rez:

- *Placenta previa totalis (centralis)*
- Odljuštenje posteljice uz krvarenje i djetetovu patnju
- Uska zdjelica III. i IV. stupnja
- Cefalopelvina (fetopelvina) disproporcija (zbog sužene zdjelice i/ili velikog djeteta)
- Ispala pupkovina
- Prijeteća i početa djetetova patnja (hipoksija, asfiksija) pri nepotpuno otvorenom ušću i visokom položaju glavice
- Poprečni položaj
- Zapušteni poprečni položaj
- Održani visoki uzdužni stav glavice
- Drugi abnormalni stavovi glavice kod kojih je porođaj nemoguć
- Zdjelični tumori koji onemogućuju porođaj

- Prijeteći razdor maternice u I. i II. porođajnom dobu
- Svježa smrt majke

1.1.1.2. Relativne indikacije

Relativne su indikacije one pri kojima je porođaj rodničnim putem moguće izvršiti, no zbog spoznaja struke i pravila dobre kliničke prakse preporučuje se u takvim stanjima napraviti carski rez.

Relativne indikacije za carski rez:

- Prethodni carski rez s nezrelim materničnim vratom
- Prethodne operacije na maternici
- Složeni stav djeteta (pupkovina, sitni dijelovi uz predležeći dio)
- Abnormalni stav
- Distocija
- Fetalne anomalije koje sprječavaju normalni porođaj
- Teška preeklampsija uz djetetovu patnju
- Eklampsija
- Stražnja *placenta previa marginalis*
- Prethodni carski rez i stav zatkom
- Stav zatkom i veliko dijete (> 3600 -3800 grama)
- Stav zatkom i prijevremeni porođaj (28-36 tjedana)
- Stav zatkom prvog blizanca
- Neuspjela vakuumska ekstrakcija ili forceps
- Produljeni porođaj > 18 sati

- Aktivna kondilomatozna ili ulcerativna infekcija HSV-om i HPV-om koja ispunjava rođnicu
- Intraamnijska infekcija (1)

1.1.2. Komplikacije tijekom i nakon carskog reza

Zbog korištenja anestezije i drugih lijekova, kao i samog operativnog zahvata, oporavak nakon carskog reza duži je u usporedbi s prirodnim porođajem. Pored toga, ovim načinom porođaja mogu nastati i mnoge druge postporođajne komplikacije.

Tijekom samog zahvata može doći do raznih poteškoća i komplikacija koji mogu uvelike zakomplicirati tijek carskog reza. Nemogućnost ekstrakcije glavice djeteta zahtjeva upotrebu instrumenata kao što je forceps ili vakuum ekstraktor kako bi se glavica porodila. Do komplikacija može doći i ako je djetetova glavica uklještena u zdjelici. Tada je potrebno učiniti transvaginalnu interiorizaciju glavice, luksirati je i poroditi. Kod slučajeva visoke prezentacije glavice i kosog položaja tijekom carskog reza preporučljivo je poroditi vakuumskim ekstraktorom. Ovakva je praksa u europskim rodilištima svakodnevna. Ako se dogodi krvarenje iz ležišta posteljice ili ležišta nasjele posteljice u donjem materničnom segmentu, moguće je tamponirati jednom tamponadom. Pri invazivnoj malplacentaciji ne preporučuje se „pod svaku cijenu“ evakuirati uraslo ili proraslo posteljično tkivo ako je maternica kontrahirana. Štoviše posteljične fragmente urasle u miometriju treba ostaviti i pratiti, a taj postupak znatno očuva fertilitet majke.

Pojava bolova češća je nakon porođaja carskim rezom te su bolovi većeg inteziteta nego kod žena koje su imale vaginalni porođaj. Također, dugačka incizija kože može rezultirati kozmetičkim i senzoričkim defektom. Upravo zbog dugačkog reza može doći i do oštećenja periuterinog vaskularnog spleta. Nerijetko se događa da se rana od carskog reza inficira, posebno ako krvarenje nije uredno zbrinuto u mišićnom i potkožnom masnom tkivu. Stoga pacijentice u predjelu rane osjećaju bol i pritisak,

temperatura raste te je potrebno postaviti dren i svakodnevno previti ranu uz primjenu antibiotika (1,4).

1.1.3. Učestalost carskog reza

Carski rez jedna je od najčešće izvođenih operacija u žena širom svijeta s učestalošću koja se kreće u rasponu od 0,3% (Nigerija) i 1,6% (Haiti) do čak preko 50% u zemljama Latinske Amerike (Čile 70%, Brazil 80%), u odnosu na broj svih porođaja. Prema podacima Hrvatskog zavoda za javno zdravstvo u Hrvatskoj se opaža sličan trend porasta broja porođaja dovršenih carskim rezom. Izraženiji porast nastupio je 1997. godine s 12,4%, a od tada slijedi kontinuirani blagi porast, 14,4% 2003. godine, 15,5% 2004. godine, pa sve do 22,7% 2016. godine (2).

Obzirom da postoji opći trend manjeg broja porođaja i rađanja u kasnijoj životnoj dobi, od čega više od 50% pripada prvotkinjama, kod njih se češće postavljaju indikacije za carski rez nego kod žena koje su već rodile. Također, poznato je da sve prisutniji trend odgađanja rađanja rezultira većim brojem starijih prvotkinja kod kojih se porodničari lakše odlučuju na carski rez nego li u mlađih roditelja. Sve veća učestalost carskog reza objašnjava se sve brojnijim indikacijama i dijelom zbog usavršavanja kirurških tehnika, anesteziološke i neonatalne skrbi.

Osim medicinskih razloga, na sve veći broj carskih rezova utječu i društveni, gospodarski i financijski status roditelja, privatno zdravstveno osiguranje, privatno rođilište te izbor carskog reza kao željenog načina dovršenja trudnoće (2).

1.1.4. Ponovljeni carski rez

Ponovljeni carski rez povećava ukupni majčin pobol i pomor zbog prsnuća maternice, invazivne malplacentacije u ožiljku, nasjele posteljice, abrupcije posteljice, ranog i kasnog poslijeporođajnog krvarenja. Zbog toga se carski rez izvodi samo kada postoje neke od apsolutnih ili relativnih porodničarskih indikacija. U rijetkim slučajevima ektopična trudnoća se implantira na mjesto ožiljka, s posljedičnim sindromom akutnog abdomena i neodgodive kirurške intervencije.

Klinički je opravdano da se rodničnim putem rađa 60-85% djece nakon prethodnog carskog reza. Iako se u nekim zemljama smatra da je porođaj rodničnim putem siguran samo ako je prethodio jedan carski rez, postoje brojni radovi koji tumače sigurnost prirodnog porođaja nakon nekoliko prethodnih carski rezova (1).

Ukoliko se porodničar odluči za rađanje prirodnim putem nakon prethodnog carskog reza, potrebno je ultrazvučno procijeniti morfologiju i debljinu ožiljka. Preporuča se napraviti UZV i doplersku procjenu eventualne malplacentacije u ožiljku. Bitno je procijeniti i težinu djeteta.

1.2. Urez međice- epiziotomija

Epiziotomija je porodnička operacija urezivanja međice zbog sprječavanja razdora perineoanalne regije. Izvodi se u svrhu širenja krajnjeg izlaznog dijela mekog porođajnog kanala, na kraju drugog porođajnog doba. Epiziotomija se izvodi u interesu majke i ploda (5).

Epiziotomiju je prvi opisao porodničar Sir Fielding Ould, 1742. godine, kada je preporučio medijalni urez međice pri produljenom i teškom porođaju. Kao porodnička operacija uvodi se krajem 19. stoljeća, dok se u Hrvatskoj počela primjenjivati u prvoj polovici 20. stoljeća. Šezdesetih i sedamdesetih godina 20. stoljeća epiziotomija se primjenjivala u gotovo 90% porođaja, čak kada i nije bilo prave indikacije za tu

operaciju. Rutinska epiziotomija nije medicinski opravdana. Treba je shvatiti kao zahvat koji se izvodi kada postoje određene indikacije i koji nosi moguće komplikacije (1).

Poznato je da u rodilištima gdje porod vode liječnici postotak primjene epiziotomije je visok, dok je u primaljskim rodilištima nizak. Svjetske udruge smatraju da postotak primjene epiziotomije u tercijarnim perinatalnim centrima (veći broj patoloških trudnoća i porođaja) ne bi smio prelaziti 30%, dok u primarnim i sekundarnim rodilištima taj postotak ne bi smio prelaziti 10-20% (1).

1.2.1. Indikacije

Izvođenjem epiziotomije, presjecanjem perineuma, sprječava se njegov nepravilan rascjep, odnosno ruptura. Također, izbjegavaju se oštećenja dna zdjelice, nastanak vezikovaginalnih i rektovaginalnih fistula, spuštanje i prolaps urogenitalnih organa te nevoljno oticanje mokraće u kasnijoj životnoj dobi.

Epiziotomijom se skraćuje drugo porođajno doba što umanjuje mogućnost nastanka perinatalne asfiksije ploda. Ovaj postupak iznimno je važan kod nedonošenog ploda, makrosomije, patološkog položaja, stava i rotacije ploda i glavice (stav zatkom, stražnji smještaj glavice ploda, defleksijski stavovi te duboki poprečni stav (5).

1.2.2 Tehnike zahvata

Prema mjestu gdje se pravi urez međice razlikujemo medijalnu, mediolateralnu i lateralnu epiziotomiju. Također, postoji i bilateralna (obostrana) epiziotomija ali se vrlo rijetko primjenjuje.

Kod medijalne epiziotomije ureže se *centrum tendineum perinei* prema anusu od kojeg mora biti udaljen 2cm. Ova tehnika epiziotomije indicirana je kod visoke međice,

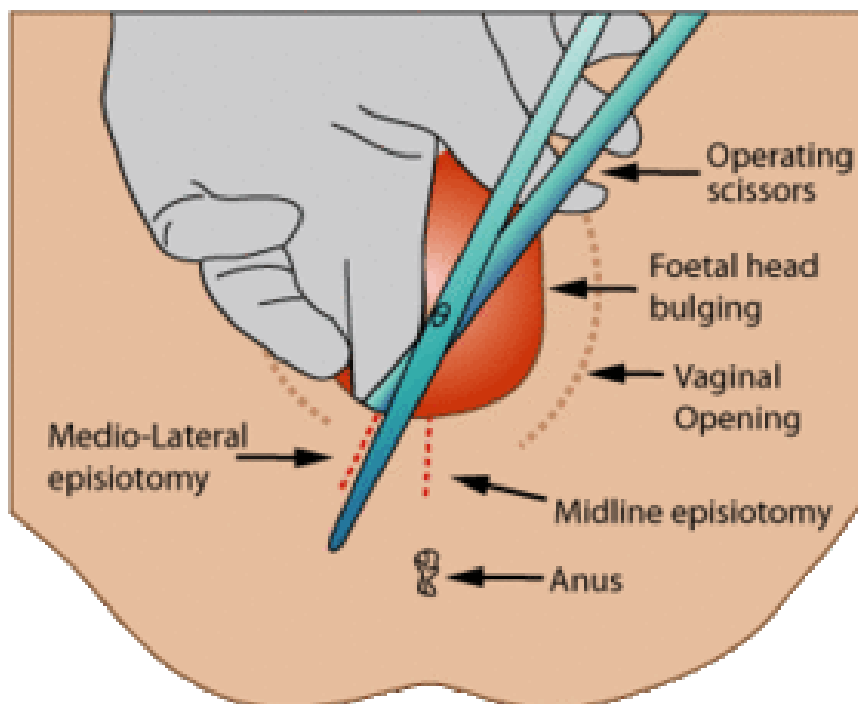
spontanog porođaja i uranjenog rađanja. Prednost medijalne epiziotomije je što se ne režu mišići već samo medijalna vezivna ploča. Nedostatak je što se lako može neplanirano produžiti u rupturu sfinktera anusa i rektuma.

Mediolateralna epiziotomija se ureže 4-5 cm *commisurae labiorum posterior* prema *tuber ossis ischii*. Reže se koža, potkožno tkivo i mišić. Metoda je idealna kod porodničkih operacija, makrosomije, rađanja zatkom, defleksijskih stavova te niske međice. Krvarenje je minimalno zbog toga što se miofibrili bulbokavernoznog mišića ne sijeku uzdužno nego poprečno (1,5).

Lateralnu epiziotomiju treba maksimalno izbjegavati zbog ekstenzivnije ozljede mišićnog dna. Ova tehnika se nerijetko izvodi iako nosi rizik od obilnijeg krvarenja i ozljede Bartholinijeve žlijezde.

Obostrana epiziotomija se rijetko primjenjuje. Indicirana je kod ožiljaka ili stenoza nakon genitalne mutilacije, komplicirane distocije ramena ili rađanja makrosomnog djeteta (1).

Epiziotomija se nakon III. porođajnog doba zbrinjava po kiruškim aseptičnim pravilima pazeći na obuhvaćanje cijele rane kako se ne bi stvarali poslijeoperacijski hematomi. Krvareće žile se podvezu. Zahvat se obavlja u lokalnoj, epiduralnoj ili općoj anesteziji.



Slika 2. Epiziotomija. Izvor [Internet]. Dostupno na:

https://www.google.hr/search?q=episiotomy&hl=hr&dcr=0&source=lnms&tbn=isch&sa=X&ved=0ahUKEwjx_ZOkmNvcAhUSsKQKHdHBDVsQ_AUICigB#imgrc=3E2kB_s7pUB_nvM:

1.2.3 Komplikacije

Zarastanje rane od epiziotomije najčešće prolazi bez komplikacija. Ozbiorom da je takva rana lokalizirana na mjestu gdje je izložena iritaciji zbog kretanja, pomicanja ili sjedenja te pražnjenju crijeva i mokrenju, njezino zarastanje donosi više tegoba nego zarastanje kod uobičajenih postoperacijskih rezova.

U prvim danima nakon poroda, gotovo sve babinjače koje imaju rez epiziotomije žale se na bolnost rane i otežano obavljanje osnovnih životnih funkcija.

Nerijetko tu bolnost prati i nelagoda povezana s neredovitim pražnjenjem crijeva što dovodi do dugotrajnog zatvora. Prisutan je i osjećaj peckanja prilikom mokrenja.

Ponekad bolnost koja dolazi od rane epiziotomije može rezultirati smanjenim lučenjem hormona oksitocina, koji je važan za otpuštanje mlijeka. Oksitocin u prvim danima nakon poroda nije dobro automatiziran pa se lako zakoči.

Kod nekih roditelja epiziotomija se komplicira razvojem edema ili hematoma koji sprječavaju cijeljenje rane te povećavaju rizik za nastanak infekcije. Vrlo često roditelje zbog toga zatraže analgetik. Kod ovakvih komplikacija, potrebno je umjereno mirovanje te pojačana higijena koja podrazumijeva učestalo tuširanje, promjenu predložaka i donjeg rublja (preporuča se rublje od prirodnih materijala). Na mjesto rane može se nanijeti mast koja pospješuje zarastanje i umiruje iritaciju (6).

Infekcija rane epiziotomije javlja se vrlo rijetko, od 0,05 do 0,5%. Takve infekcije izrazito su bolne i liječe se postavljanjem drena, uz davanje antibiotika. Iznimno su rijetki slučajevi kada dolazi do komplikacija inficiranih rana perineuma i rodnice kao što su duboke infekcije mišića i fascije (7).

1.3. Vakuum ekstrakcija djeteta

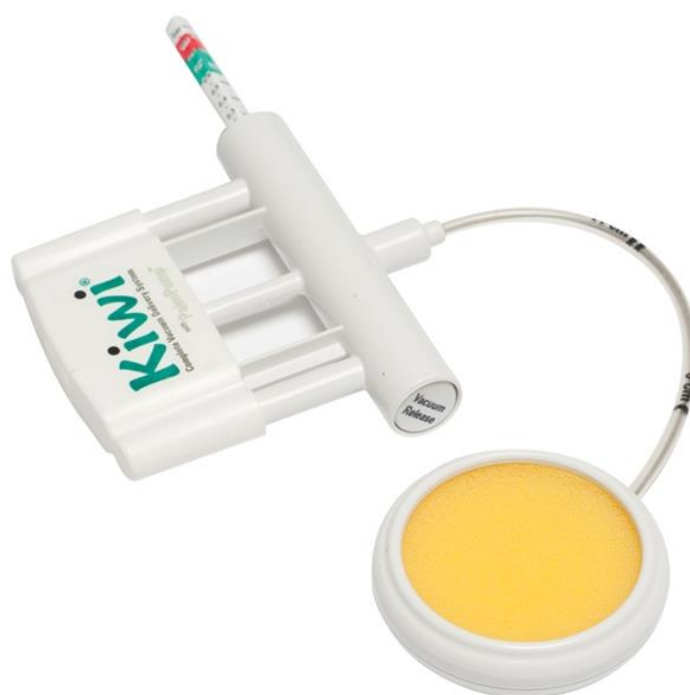Vakuum ekstrakcija je način instrumentalnog dovršenja poroda koji se primjenjuje kada II porodno doba traje predugo te rezultira iscrpljenošću roditelje i slabijom oksigenacijom djeteta.

U nekim europskim rodilištima, primjerice u Barceloni, vakuumskom ekstrakcijom dovršava se čak 40% porođaja. U srednjoeuropskim klinikama ne podržava se česta upotreba vakuuma, postotak izvođenja takvog poroda iznosi 2-10%. Hrvatska je u razdoblju od 2000. do 2003. godine zabilježila postotak od 1,1% do 1,29% (1).

Vakuumska ekstrakcija u potpunosti je preuzela glavnu ulogu u asistiranom vaginalnom porođaju te na taj način u potpunosti bacila sjenu na instrument forceps koji je imao široku primjenu do pojave vakuuma. Takvom slijedu događanja je pridonijela je

spoznaja da se vakuumskom ekstrakcijom izvodi samo trakcija, dok se forcepsom izvodi kompresija i trakcija, što povećava mogućnost intrapartalne patnje i ozljede djeteta. Upravo zbog ovih činjenica, u hrvatskim rodilištima taj instrument više se ne primjenjuje (1).

Škotski profesor primaljstva James Simpson uveo je u praksu 1849. godine prvi klinički uporabljivi vakuumski ekstraktor. Bio je to metalni instrument zvonolikog oblika, pokriven kožom na cefalopelvičnom kraju. Mekani vakuum uveden je 1973. godine. Od tada se pojavljuju brojne izvedbe mekih, polurigidnih i rigidnih poklopaca izrađenih od različitih materijala (gume, plastike, spužve). U zadnje vrijeme proizvode se i rabe mekani silastični vakuumski ekstraktori s portabilnom ručnom vakuumskom crpkom i centralnim aplikatorom. Najpopularniji takav instrument je vakum Kiwi.



Slika 3. Kiwi vakuum sistem za pomoć pri porodu. Izvor [Internet]. Dostupno na: https://www.google.hr/search?q=kiwi+vakum&hl=hr&dcr=0&source=lnms&tbn=isch&sa=X&ved=0ahUKEwi3md6T8NvcAhWlzIUKHRZuDpEQ_AUICigB&biw=1366&bih=631#imgrc=9mDCHIWUbeIMqM:

Kiwi ima ventuzu izrađenu od plastike koja je s fetalne strane obložena spužvicom tako da prilikom postavljanja na glavicu ploda bude što nježnija u kontaktu. Nakon postavljanja ventuze na glavicu djeteta, pumpanjem se postigne negativni tlak i zatim se sinkrono s trudom, u smjeru crte vodilje porodnog kanala, povlači imitirajući mehanizam normalnog porođaja. Prije instrumentalnog dovršenja poroda vakuumom potrebno je isprazniti mokraćni mjehur i učiniti epiziotomiju (1,8).

1.3.1 Indikacije i kontraindikacije

Da bi se izvršila vakuumska ekstrakcija neki uvjeti moraju biti zadovoljeni. Djetetova prezentacija mora biti glavom i vodenjak ne smije biti održan. Rodilja mora imati potpuno otvoreno ušće kako bi se vakuum mogao pravilno postaviti na djetetovu glavicu. Vakuum ekstrakciju uvijek obavlja iskusan porodničar uz suglasnost majke. Obzirom da nikada ne možemo sa sigurnošću utvrditi kako će ovakav način dovršetka poroda napredovati, potrebno je da u ustanovi gdje se obavlja vakuumska ekstrakcija, postoji mogućnost dovršenja poroda carskim rezom (1).

Indikacije za izvođenjem vakuumske ekstrakcije mogu biti od strane majke kao i od strane djeteta. Vakuum se preporučuje napraviti ako drugo porođajno doba traje predugo, kod primipare više od 60 minuta, a kod pluripare više od 30 minuta. Također se preporuča i kod rodilja koje su iscrpljene, s ciljem da se skрати trajanje drugog porođajnog doba. U rijetkim situacijama trudnica je vrlo nesuradljiva, otežava i produžava izgon djeteta zbog čega je nužno upotrijebiti vakuum ekstraktor. Ovaj zahvat preporuča se i kod trudnica koje imaju određene kardiološke, pulmonalne, cerebrovaskularne, neuromuskularne, oftamološke bolesti kao i kod teške preeklampsije. Ukoliko postoje znakovi fetalne patnje, distresa, vakuumska ekstrakcija indicirana je zbog fetalnih razloga (1,9).

U nekim slučajevima vakuumska ekstrakcije je kontraindicirana. Ukoliko je gestacijska dob manja od 34 tjedna, ovakav zahvat se ne preporuča. Nije ga moguće izvesti ako fetus ima dokazane poremećaje koštane mijelinizacije. Kontraindiciran je kod određenih defekata djetetove kože, poznate anomalije glavice, stava licem, cefalopelvine disproporcije i ako je vodeća točka glavice iznad interspinalne linije. Veliki se problem prilikom izvođenja vakuumske ekstrakcije može dogoditi ako porodničar nije vješt u izvođenju zahvata. Ako trudnica odbije izvođenje ove porodničke operacije, ginekolog ga ne smije izvesti bez njenog dopuštenja (1).

1.3.2 Ozljede majke i djeteta

Prilikom izvođenja vakuumske ekstrakcije može doći do raznih ozljeda majke i djeteta.

Laceracije kože najčešća je ozljeda koja se javlja u 9-70% djece porođene vakuuskom ekstrakcijom. Druga najčešća ozljeda djeteta je kefalhematom koji se pojavljuje u području parijetalnih kosti s incidencijom od 4,8%. Njegov nastanak povećava se s vremenski duljom aplikacijom ventuze. Najopasnija komplikacija kod djeteta je nastanak subgalealnog ili subaponeurotičnog hematoma u kojem se krv kumulira između *galeae aponeuroticae* i periosta kranijalnih kostiju. To može dovesti do ozljede emisarnih vena koje premošćuju subgalealni prostor, ozljede velikih intrakranijalnih žila i sinusa te frakture lubanjskog svoda. Rijetko dolazi i do hemoragijskog šoka čije posljedice mogu biti fatalne. Retinalna hemoragija povezana s vakuuskom ekstrakcijom također je vrlo česta komplikacija koja se pojavljuje u 49% slučajeva. Ova komplikacija je prolazna i ne ostavlja posljedice (1).

Brojna istraživanja koja su provedena u svrhu uočavanja razlike u neurološkom statusu i inteligenciji pokazala su da djeca rođena vakuuskom ekstrakcijom ne pokazuju nikakvu razliku u usporedbi s djecom iz spontanijih porođaja (1).

Ozljede majke prilikom izvođenja vakuumske ekstrakcije su razdor međice, rodnice, materničnog vrata i stidnice. Do ovih ozljeda može doći ukoliko dođe do preuranjene ili nekritički izvršene epiziotomije prije vakuumske ekstrakcije (1).

2.CILJ

Cilj ovog rada je prikazati primaljsku skrb prilikom izvođenja porodničkih operacija s posebnim naglaskom na aktivnosti primalje prilikom izvođenja carskog reza, epiziotomije i vakuumske ekstrakcije. Također, cilj rada je prikazati osobitosti svakog navedenog porodničkog procesa s osvrtom na ulogu primalje prilikom ranog prepoznavanja indikacija i komplikacija svakog navedenog porodničkog procesa.

3. RASPRAVA

Prilikom zbrinjavanja žene prije, tijekom i poslije porođaja te u njegovanju novorođenčadi najveću ulogu imaju primalje. Primalja ima važnu ulogu bez obzira na način kojim je porođaj dovršen.

Od primitka trudnice u rađaonicu, primalja čini sve kako bi se buduća majka osjećala dobro i sigurno. Nakon njenog primitka u rađaonicu slijedi priprema trudnice za porođaj (priprema spolovila, primjena klizme, uspostavljanje venskog puta, uzimanje uzoraka krvi za pretrage). Uz pružanje podrške trudnici tijekom cijelog porođaja, one su dužne pratiti njezino opće stanje (disanje, puls, tlak, temperaturu, učestalost i trajanje trudova). Kada se dijete porodi, primalja osigurava prohodnost dišnih putova djeteta, osuši ga i utopli te procjenjuje njegovo opće stanje (Apgar score) (10).

3.1 Primaljska skrb kod carskog reza

Svaka kirurška operacija zahtjeva posebno obradu prije i nakon obavljenog zahvata. Isto se odnosi na carski rez. Kada je carski rez planiran, trudnica se hospitalizira najčešće dan ili dva prije zahvata. Veliku ulogu u pripremi trudnice za carski rez ima primalja. Prilikom boravka trudnice u bolnici prije zahvata, potrebno joj je objasniti kako će izgledati sam tijek njezinog poroda, što će se događati s njom i djetetom nakon porođaja i kojim postupcima će se skrbiti o njoj i djetetu.

Naglasak primaljske skrbi prije same operacije je u psihičkoj pripremi trudnice. Ona je vrlo važna kako bi se trudnica opustila, osjećala sigurno i smanjila tjeskobu. Primalja mora naglasiti trudnici da najmanje osam sati prije zahvata ne smije jesti. Slijedi brižanje trudnice, ako to sama nije ranije napravila, u području donjeg dijela trbuha do simfize.

Ponekad, na zahtjev liječnika, trudnica prije carskog reza dobiva klizmu. Klizma je postupak kojeg obavlja primalja, a izvodi se u svrhu čišćenja, odnosno pražnjenja crijeva. Postupak se izvodi uvođenjem fleksibilne rektalne sonde ili katetera u debelo crijevo do 10 cm dubine. Instalira se 250-1000 mililitara tekućine i trudnici se savjetuje da stisne analni sfinkter. Nakon postupka, potrebno je osigurati trudnici adekvatno

mjesto za defekaciju i provesti anogenitalnu higijenu nakon završetka pražnjenja crijeva.

Slijedi postavljanje urinarnog katetera od strane primalje. Urinarni kateter omogućuje nesmetano otjecanje urina iz mokraćnog mjehura prilikom operacije i prvih sati nakon operacije, dok pacijentica nije u stanju samostalno se podizati. Ovakav postupak zahtjeva sterilan pristup i poznavanje anatomije i fiziologije mokraćnog sustava. Prije postavljanja katetera, potrebno je isprati spolovilo i perianalni dio toplom vodom i posušiti ga. Primalja zatim oblači sterilne rukavice te joj druga primalja asistira i otvori sterilni set za kateterizaciju i antiseptik za dezinfekciju sluznice vagine. Nedominantnom rukom, palcem i kažiprstom, primalja razmiče male usne otvarajući urinarni kanal. Male usne treba držati razmaknute tijekom cijelog postupka. Dominantnom rukom se zatim dezinficira spolovilo najmanje tri puta. Istom tom rukom, primalja uzima sterilni kateter te ga uvodi dok urin ne poteče, nakon toga puni balon propisanom količinom redestilirane vode. Primalja koja asistira zatim skida zaštitni poklopac s urinarske vreće i spaja je s kateterom čime postupak završava (11).

Nakon rođenja djeteta, primalja obavlja prvu opskrbu novorođenčeta. Prva stvar je oslobađanje dišnih puteva djeteta od suvišne sluzi i plodove vode. Neposredno nakon poroda potrebno je utvrditi disanje djeteta, frekvenciju rada srca, boju kože, tonus i reflekse kako bi se odredio Apgar indeks u prvoj minuti života. Osim Apgar indeksa, treba pomno pregledati novorođenče tražeći vidljive anomalije i druge abnormalnosti. Slijedi vaganje i mjerenje dužine djeteta. Kada se to obavi, potrebno je očistiti pupak te ga sterilno poviti, a zatim obući djetetu pelenu. Tek rođeno dijete nema razvijen termoregulacijski centar i vrlo brzo se pothladi. Zbog toga je neophodno utopli ga što je prije moguće. Vrlo je bitno staviti identifikaciju narukvicu na ruku djeteta i majke dok su još u operacijskoj dvorani (12).

Nakon što carski rez završi, majka se na neko vrijeme smješta u jedinicu intenzivne njege. Poslijeoperacijska skrb primalje uključuje praćenje kontrakcija maternice, krvarenje i kontrolu rane. Kada liječnik propiše, primalja daje intravensku parenteralnu hidraciju i analgeziju. Vrlo je bitna i rana mobilizacija koja se preporuča 6-8 sati nakon zahvata (1).

3.2 Primaljska skrb kod izvođenja ureza međice

Epiziotomija se uvijek izvodi u tijeku izгона, u drugom porođajnom dobu. Ona ne bi trebala biti rutinska operacija već bi se trebala obavljati isključivo onda kada za to postoje indikacije.

Ovisno o praksi pojedinih rodilišta, epiziotomiju najčešće izvode primalje, rjeđe liječnici. Vrlo je važno da se procijeni pravo vrijeme kada će se ona izvesti. Pravilno ju je izvesti u tijeku truda, kada je glavica napela međicu, kako bi bol koju osjeća rođilja bila što manja. Ovaj zahvat obavlja se bez analgezije. Prije izvođenja samog zahvata, primalja dezinficira međicu. Zahvat se izvodi pomoću sterilnih škara. Kada primalja procijeni pravo vrijeme za izvođenje epiziotomije, sterilnim škarama zareže tkivo mediolateralno te tako proširuje porođajni kanal kojim dijete neometano izlazi. Odmah nakon poroda djeteta i posteljice, potrebno je zbrinuti ranu epiziotomije kako ne bi doslo do većeg krvarenja (2).

3.3 Primaljska skrb kod vakuum ekstrakcije djeteta

Vakuumsku ekstrakciju u našim rodilištima izvode porodničari. Uloga primalje pri takvom zahvatu svodi se na pripremu rođilje za taj postupak te skrb o babinjači i djetetu nakon poroda.

Kada se postavi opravdana indikacija za porod vakuumskim ekstraktorom, potrebno je kateterom isprazniti mokraćni mjehur. Preporuča se izvođenje epiziotomije prije vakuumske ekstrakcije ako za to postoje indikacije (opora, rigidna ili visoka međica). Epiziotomiju može napraviti primalja ili porodničar. Pravilno ju je izvesti u tijeku truda, kada je glavica napela međicu i liječnik započeo trakciju djeteta. Porodničar vrši ekstrakciju djetetove glavice, skida ventuzu s glavice i porođaj do kraja vodi primalja. Slijedi skrb o novorođenčetu, porođaj posteljice i zbrinjavanje rođilje.

4. ZAKLJUČAK

Porodničke operacije mogu se podijeliti u dvije vrste: instrumentalne i manualne. Danas je spektar porodničkih operacija veći zbog napretka fetomaternalne medicine i razvoja klasične opstetricije. U porodničke operacije ubrajaju se svi zahvati koji se izvode u trudnoći, porođaju i babinju.

Carki rez jedan je od najpopularnijih zahvata u porodništvu. Njegova učestalost u stalnom je porastu zbog raznih medicinskih razloga ali i indikacija nemedicinskog podrijetla. Porastu učestalosti carskih rezova pridonosi usavršavanje tehnike operiranja i sve manja učestalost komplikacija nakon operacije (1).

Primaljska skrb kod carskog reza usmjerena je na prijeoperacijsku i postoperacijsku skrb. Prijeoperacijska skrb uključuje edukaciju trudnice o samom tijeku zahvata, kao i o mogućim komplikacijama. Daljna prijeoperacijska skrb uključuje brijanje donjeg dijela trbuha, davanje klizme i kateterizaciju mjehura. Nakon porođaja novorođenčeta primalja obavlja prvu opsrbu novorođenčeta. Što se poslijeoperacijske skrbi tiče, primalja ima glavnu ulogu u praćenju babinja. Ona mora kontrolirati lohije, kontrakciju maternice te krvarenje. Također, primjenjuje ordiniranu terapiju ukoliko je potrebno.

U većini rodilišta u Hrvatskoj, epiziotomiju vrše primalje. Njezin postotak primjenjivanja vrlo je visok, te se u posljednje vrijeme nastoji sniziti učestalost izvođenja ureza međice, samo u porođajima koji to zahtijevaju. Primalja prilikom drugog porođajnog doba procjenjuje treba li je izvršiti ili ne. Ukoliko postoji indikacija, sterilnim škarama napravi se rez mediolateralno.

Obzirom na činjenicu da vakuumsku ekstrakciju u našim rodilištima obavljaju liječnici specijalisti, oni imaju najznačajniju ulogu prilikom obavljanja samog zahvata. Prije samog početka ekstrakcije, primalja isprazni mokraćni mjehur prema pravilima o standardiziranim postupcima o zdravstvenoj njezi i dezinficira ga. Često napravi urez međice i prihvati novorođenče nakon ekstrakcije glave i skidanja ventuze s oglavine djeteta.

Najznačajnija uloga primalje u zdravstvenim ustanovama je sama skrb o roditelji i novorođenčetu prije, tijekom i nakon porođaja, neovisno o načinu dovršenja porođaja. Obzirom da je samostalnost primalja u porastu, iznimno je nužno da primalja zna

prepoznati indikacije za porodničke operacije, način njihovog izvođenja i moguće komplikacije (1).

Zadaća primalje je da promovira, štiti i podupire ženska preproduktivna prava, poštuje kulturne raznolikosti, održava povjerenje i međusobno poštovanje između primalje i obitelji. Primaljska djelatnost provodi se na svim razinama zdravstvene zaštite koji je pravilnikom utvrđen od strane ministra zdravstva (2).

5. SAŽETAK

Danas u svijetu postoji sve veći broj porodničkih operacija. Prilikom izvođenja svake od njih, primalja ima vrlo važnu ulogu u porodničarskom timu. Najpopularnija porodnička operacija današnjice je carski rez čija je učestalost izvođenja u porastu. Za izvođenje tog kiruškog zahvata nužno je postojanje medicinskih indikacija za obavljanje istog.

Tijekom carskog reza i nakon njega moguće su kiruške komplikacije koje otežavaju proces babinja. Proces babinja uvelike otežava i bolnosti koju izaziva druga najpopularnija porodnička operacija, epiziotomija. Taj zahvat vrši se u svrhu proširivanja porođajnog kanala. Rez epiziotomije ponekada stvara brojne probleme koji sprječavaju babinjaču u svakodnevnoj skrbi za novorođenče. Vakuumska ekstrakcija najrjeđe je korištena porodničarska operacija od navedenih. Iako je njena incidencija u padu, ona je ponekad jedino rješenje kada dođe do zastoja porođaja. Isto tako, često se koristi u svrhu skraćivanja drugog porođnog doba kada je roditeljica jako iscrpljena. Žene su oduvijek u ovakvim situacijama imale potrebu za nekim tko će im pružiti sigurnost i smanjiti njihovu zabrinutost.

Primalje oduvijek imaju važnu ulogu u pružanju psihičke potpore roditeljicama koje su se našle pred tako važnim životnim događajem. Važnost primalje je i u prosvjećivanju žena, njihovih obitelji i šire društvene zajednice. Zanimanje primalje privilegirano je zbog toga što one imaju priliku prisustvovati u najranjivijim trenucima ženinog života, koji će zauvijek ostati u njihovom sjećanju.

Ključne riječi: porodničke operacije, carski rez, epiziotomija, vakuum ekstrakcija, primalje

6. SUMMARY

Today, there is an increasing number of obstetrical operations in the world. When performing each of them, the midwife has a very important role in the obstetrical team. The most popular obstetrical operation is the Ceasarean section whose incidence is increasing.

To perform this surgical procedure, it is necessary to have medical indications for doing the same. Once the Ceasarean section is done, complications can always be present, which can make the puerperal process difficult. The puerperal process is greatly hampered by the pain caused by the other most popular obstetrical operation, episiotomy. This procedure is made for the purpose of expanding the vaginal canal. The incision of episiotomy sometimes can create numerous problems that prevent puerperae in everyday care for newborns. Vacuum extraction is the least utilized obstetrical operation of the above mentioned. Although its incidence is declining, it is sometimes the only solution when there is a delay in delivery. Also, it is often used to shorten the second birth period when the woman in labor is heavily exhausted. Women in such situations have always had the need for someone who will give them security and reduce their concerns.

Midwives have always played an important role in providing psychological support to women in labor who have encountered before such important life events. The importance of the midwife is also in the enlightenment of women, their families and the wider community. The profession of the midwife is privileged because they have the opportunity to attend the most vulnerable moments of a woman's life, which will forever remain in their memory.

Key words: obstetrical operations, Ceasarean section, episiotomy, vacuum extraction, midwives.

7. LITERATURA

1. Habek D. i suradnici. Porodničke operacije. Zagreb: Medicinska naklada: 2009.
2. Kuvačić I, Kurjak A, Đelmiš J i suradnici. Porodništvo. Zagreb. Medicinska naklada; 2009.
3. MSD Priručnik dijagnostike i terapije. Poremećaji i komplikacije poroda. [Internet]. Dostupno na: <http://www.msd-prirucnici.placebo.hr/msd-prirucnik/ginekologija/poremecaji-i-komplikacije-poroda>
4. Popović V. Trudnoća i zdravlje. Najčešće komplikacije poslije porođaja carskim rezom. [Internet]. Dostupno na: <http://trudnocaizdravlje.rs/najcesce-komplikacije-posle-porodjaja-carskom-rezom/>
5. Univerziteti klinički centar Tuzla. Epizotomija. [Internet]. Dostupno na: http://www.ukctuzla.ba/ukctuzla/?page_id=1263&lang=bs
6. Stanković A. Narodni zdravstveni list. Oporavak roditelja. [Internet]. Dostupno na: http://www.zzjzpgz.hr/nzl/94/oporavak_rodilje.htm
7. Iskrić I., Spirić E. Komora primalja-babica. Puerperalne infekcije. [Internet]. Dostupno na: <http://www.primalje-babice.ba/index.php/trending/item/429-puerperalne-infekcije>
8. Sablović Rudman S. Klokanica. Porod vakuumom nije štetan ni za majku ni za dijete. [Internet]. Dostupno na: <https://klokanica.24sata.hr/trudnoca/porodaj/porod-vakuomom-nije-stetan-ni-za-majku-ni-za-dijete-3321>
9. Djelmiš J. Cybermed. Vaginalno operativno dovršenje poroda. 2010. [Internet]. Dostupno na: http://www.cybermed.hr/centri_a_z/trudnoca/vaginalno_operativno_dovrsenje_poroda
10. Filozofski fakultet Zagreb. Primalje. [Internet]. Dostupno na: <http://mrav.ffzg.hr/zanimanja/book/part2/node1105.htm>
11. Šepić S. i suradnici. Standardizirani postupci u zdravstvenoj njezi. Zagreb: Hrvatska komora medicinskih sestara: 2010.
12. MSD priručnik dijagnostike i terapije. Pregled, obrada i skrb za normalno novorođenče. [Internet]. Dostupno na: <http://www.msd-prirucnici.placebo.hr/msd->

[prirucnik/pedijatrija/zdravstvena-skrb-zdrave-dojencadi-i-djece/pregled-obra-da-i-skrb-za-normalno-novorodjence](#)

8. ŽIVOTOPIS

Osobni podaci

Ime i prezime Ivana Ukić
Adresa Kosorova 4, 22300 Knin
E-mail ivanaukic049@gmail.com
Datum rođenja 04.03.1997.

Obrazovanje

2010. – 2015. Srednja škola Lovre Montija, Knin, Opća gimnazija
2015. – 2018. Preddiplomski studij primaljstva, Sveučilišni odjel zdravstvenih
studija

Stručno usavršavanje

XLI. SIMPOZIJA HUPP-A, “Primaljstvo- izazovi profesije”, 04.05.2017.

Dodatne informacije

Poznavanje rada na računalu u MS Officu.
Poznavanje engleskog jezika u govoru i pismu.