

Primjena kontrastnih sredstava u ultrazvučnoj dijagnostici

Smoljko, Ivan

Undergraduate thesis / Završni rad

2022

Degree Grantor / Ustanova koja je dodijelila akademski / stručni stupanj: **University of Split / Sveučilište u Splitu**

Permanent link / Trajna poveznica: <https://um.nsk.hr/um:nbn:hr:176:634876>

Rights / Prava: [In copyright](#) / [Zaštićeno autorskim pravom.](#)

Download date / Datum preuzimanja: **2024-06-30**

Repository / Repozitorij:



Sveučilišni odjel zdravstvenih studija
SVEUČILIŠTE U SPLITU

[Repository of the University Department for Health Studies, University of Split](#)



UNIVERSITY OF SPLIT



SVEUČILIŠTE U SPLITU

Podružnica

SVEUČILIŠNI ODJEL ZDRAVSTVENIH STUDIJA

PREDDIPLOMSKI SVEUČILIŠNI STUDIJ

RADIOLOŠKA TEHNOLOGIJA

Ivan Smoljko

PRIMJENA KONTRASTNIH SREDSTAVA U

ULTRAZVUČNOJ DIJAGNOSTICI

Završni rad

Split, 2022.

SVEUČILIŠTE U SPLITU

Podružnica

SVEUČILIŠNI ODJEL ZDRAVSTVENIH STUDIJA

PREDDIPLOMSKI SVEUČILIŠNI STUDIJ

RADIOLOŠKA TEHNOLOGIJA

Ivan Smoljko

**PRIMJENA KONTRASTNIH SREDSTAVA U
ULTRAZVUČNOJ DIJAGNOSTICI
APPLICATION OF CONTRAST AGENTS IN
ULTRASOUND DIAGNOSTICS**

Završni rad/ Bachelor's Thesis

Mentor:

Dr. sc. Danijela Budimir Mršić, dr. med.

Split, 2022.

TEMELJNA DOKUMENTACIJSKA KARTICA

ZAVRŠNI RAD

Sveučilište u Splitu

Sveučilišni odjel zdravstvenih studija

Radiološka tehnologija

Znanstveno područje: Biomedicina i zdravstvo

Znanstveno polje: Temeljne medicinske znanosti

Mentor: dr. sc. Danijela Budimir Mršić, dr. med.

Primjena kontrastnih sredstava u ultrazvučnoj dijagnostici

Ivan Smoljko, 611128

Sažetak: Ultrazvuk je neionizirajuća dijagnostička metoda koja se temelji na fizici piezoelektričnog kristala i prolasku ultrazvučnih valova kroz tkivo. Napretkom medicine i tehnologije, svakim danom sve više napreduje i zastupljena je u mnogim granama medicine. Najvažnije prednosti ultrazvučne dijagnostike su neionizirajuće zračenje, niska cijena te visoka dostupnost. Posljednjih desetljeća ultrazvučna dijagnostika je unaprijeđena uvođenjem ultrazvučnih kontrastnih sredstava, koja imaju za cilj omogućiti bolji prikaz i karakterizaciju suspektnih patoloških promjena. Uporaba kontrastnih sredstava u ultrazvuku je poznata pod nazivom CEUS, engl. contrast enhanced ultrasound. Mikromjehurići plina, umotani u biorazgradivu ovojnicu, povećavaju refleksiju ultrazvučnih valova, čime dovode do veće ehogenosti tkiva u kojima se nalaze i na taj način omogućuju veći kontrast. Tijekom godina su različitim metodama poboljšana svojstva mikromjehurića te postoji više generacija istih.. Najznačajnije prednosti mikromjehurića u usporedbi s jednim kontrastnim sredstvom, koja se široko koriste u konvencionalnim radiološkim metodama i kompjuteriziranoj tomografiji, jeste mala incidencija pojave alergijskih reakcija, kao i sigurna primjena kod pacijenta s oslabljenom bubrežnom funkcijom. Ipak, postoje kontraindikacije za uporabu mikromjehurića, koje nisu tako česte, a to su pacijenti sa šantovima, teškom plućnom hipertenzijom, nekontroliranom sistemskom hipertenzijom, kao i u pacijenata sa sindromom respiratornog distresa. Ultrazvučna kontrastna sredstva su pronašla svoje mjesto u dijagnostici raznih patoloških promjena. Prvotno su korištena u kardiologiji, a danas se rutinski koriste u procjeni patologije i opisivanju patoloških stanja abdominalnih organa (jetra, bubreg, gušterača), dojke, kao i krvožilnih poremećaja. Istraživanja su pokazala visoku osjetljivost i specifičnost u raspoznavanju patologije, usporedivu s jednim kontrastnim sredstvom. Naravno, ukoliko dijagnoza dopušta, CEUS bi trebao imati prednost pred rendgenskim kontrastnim metodama, budući da ultrazvuk nema štetni učinak ionizirajućeg zračenja, a i ultrazvučna kontrastna sredstva su u pravilu sigurnija. Budućnost će sigurno dovesti do bitnih spoznaja, koja će unaprijediti CEUS i raširiti njegovu primjenu u medicinskoj dijagnostici i terapiji.

Ključne riječi: ultrazvuk, kontrastna sredstva, CEUS, mikromjehurići, abdominalna dijagnostika, patologija

Rad sadrži: 33 stranice, 17 slika, 1 tablicu, 19 literaturnih referenci

Jezik izvornika: hrvatski

BASIC DOCUMENTATION CARD

BACHELOR THESIS

University of Split

University Department for Health Studies

Radiologic technology

Scientific area: Biomedicine and health

Scientific field: Basic medical sciences

Supervisor: dr. sc. Danijela Budimir Mršić, dr. med.

Application of contrast agents in ultrasound diagnostics

Ivan Smoljko, 611128

Summary: Ultrasound is a non-ionizing diagnostic method, which is based on the physics of a piezoelectric crystal and of the ultrasonic wave's properties through tissues. With the advancement of medicine and technology, ultrasound develops fast being more present in many branches of medicine. The most important advantages of ultrasound diagnostics are non-ionizing radiation, low cost and high availability. In recent decades, ultrasound diagnostics has been improved by the introduction of ultrasound contrast agents, which aim to provide better cauterization of suspected pathological changes. The use of contrast agents in ultrasound is known as CEUS, contrast-enhanced ultrasound. Gas microbubbles, wrapped in a biodegradable shell, increase the reflection of ultrasonic waves, thus enhancing the echogenicity of the tissues in which they are applied and providing greater contrast properties. Microbubbles have advanced over decades of use and there are several generations of them. The most significant advantages of microbubbles compared to iodine contrast agents, which are used in X-ray methods and computed tomography, is the low incidence of allergies, as well as safe use in patients with impaired renal function. However, there are contraindications to the microbubbles use, which are not so common, and they are in patients with shunts, severe pulmonary hypertension, uncontrolled systemic hypertension, as well as in patients with respiratory distress syndrome. Ultrasound contrast agents have found their place in the diagnosis of various pathological changes. They were originally used in cardiology, and today they are routinely used in assessing pathology and describing pathological conditions of abdominal organs (liver, kidney, pancreas), breast as well as vascular disorders. Studies have shown high sensitivity and specificity in pathology recognition, comparable to iodine contrast agents. Of course, if the diagnosis allows, CEUS should have the advantage over X-ray contrast methods, since ultrasound does not have the harmful effect of ionizing radiation, and ultrasound contrast agents are generally safe. The future will certainly lead to important insights, which will improve CEUS and expand its application in medical diagnostics and therapy.

Key words: ultrasound, contrast media, CEUS, microbubbles, abdominal diagnostics, pathology

Thesis contains: 33 pages, 17 figures, 1 table, 19 references

Original in: Croatian

SADRŽAJ

| | |
|--------------------------------------------------------------------|----|
| 1. UVOD | 1 |
| 2. ULTRAZVUK | 2 |
| 2.1. Povijest ultrazvuka | 2 |
| 2.2. Fizika ultrazvučnih valova u medicini | 3 |
| 2.3. Interakcija ultrazvučnih valova i tkiva | 4 |
| 2.4. Ultrazvučni prikazi | 6 |
| 2.4.1. A-prikaz | 6 |
| 2.4.2. B-prikaz | 7 |
| 2.4.3. M-prikaz | 9 |
| 3. ULTRAZVUČNA KONTRASTNA SREDSTVA | 10 |
| 3.1. Podjela ultrazvučnih sredstava | 12 |
| 3.2. Mehanizam djelovanja mikromjehurića | 15 |
| 3.3. Farmakokinetika mikromjehurića | 16 |
| 3.4. Sigurnost uporabe mikromjehurića i kontraindikacije | 18 |
| 4. PRIMJENA ULTRAZVUČNIH SREDSTAVA U KLINIČKOJ PRAKSI | 19 |
| 4.1. Bubrežne indikacije | 19 |
| 4.2. Vezikoureteralni refluks | 21 |
| 4.3. Krvožilne indikacije | 23 |
| 4.3.1. Klinička primjena kod bolesti karotide | 23 |
| 4.3.2. Klinička primjena kod aorte | 25 |

| | |
|-------------------------------|-----------|
| 4.4. Jetrene indikacije | 27 |
| 5. ZAKLJUČAK | 29 |
| 6. LITERATURA | 30 |
| 7. ŽIVOTOPIS | 33 |

1. UVOD

Ultrazvuk je široko rasprostranjena neionizirajuća dijagnostička metoda. Temelji se na širenju ultrazvučnih valova kroz sredstvo, pri čemu prolaskom kroz različita tkiva dolazi do odbijanja i loma ultrazvučnih valova te nastajanja ultrazvučne slike. (1) Frekvencija zvučnih valova, koji se koriste u dijagnostici, iznad su frekvencije čujnosti ljudskog uha i dosežu megaherce (Mhz), nasuprot gornjem rasponu zvučnih frekvencija za čovjeka, koji iznosi oko 20 kiloherca (Khz). (2) Ultrazvuk je korisna, jeftina i fleksibilna metoda u medicinskom snimanju, a često pruža dodatnu ili jedinstvenu karakterizaciju tkiva u usporedbi s drugim metodama, kao što su konvencionalna radiografija ili kompjuterizirana tomografija (CT). Nadalje, ne koristi ionizirajuće zračenje, pa je pogodan za pregled djece ili trudnica te se može više puta ponavljati. Omogućuje i snimanje u stvarnom vremenu, a različitim položajima sonde i pregled u više ravnina. Nedostatak mu je ovisnost interpretacije o vještini operatera i nemogućnost prikazivanja svih dijelova tijela. (2)

Ultrazvučna kontrastna sredstva su u sve široj uporabi posljednjih nekoliko desetljeća. Mikromjehurići plina, umotani u biorazgradivu ovojnicu, povećavaju refleksiju ultrazvučnih valova, čime pojačavaju ehogenost tkiva u kojima se nalaze i omogućuju veći kontrast. Radi se o sigurnim tvarima, koje se lako primjenjuju i brzo odstranjuju iz organizma te imaju vrlo malo opisanih nuspojava. Sigurni su u primjeni bolesnika s bubrežnim oštećenjima, a njihova primjena ne nosi rizik ionizirajućeg zračenja. Danas je klinička primjena mikromjehurića široka, a najčešće se rabe u karakterizaciji lezija jetre i bubrega te poremećajima krvožilnog sustava. Prva istraživanja mikromjehurića kao nositelja lijeka pokazuju da bi se uporaba mogla proširiti na još mnoge neistražene indikacije.

2. ULTRAZVUK

2.1. Povijest ultrazvuka

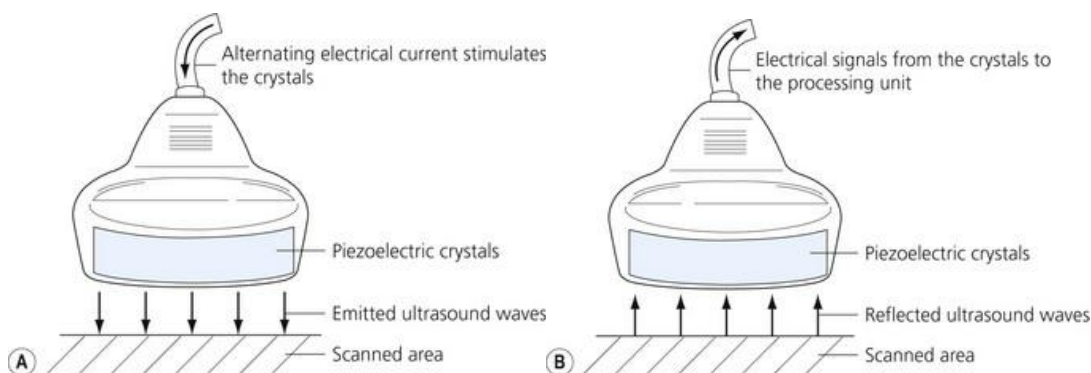
Povijest ultrazvuka i ultrazvučnih uređaja seže u 18. stoljeće, točnije u 1790. godinu, kada je Lazzaro Spallanzani otkrio da se šišmiši koriste sluhom prilikom kretanja, a da manje koriste vid. U pokusima je ustanovio ukoliko bi šišmišima začepio uši da bi se oni sudarali s preprekama, tj. postali bi dezorijentirani. Ovakvim pokusima je zaključio da se šišmiši koriste visokim frekvencijama zvuka, koje mi ne možemo čuti, ali oni mogu i čuti i proizvoditi te na taj način ostvariti prostornu navigaciju. (3)

Jean-Daniel Colladon, švicarski fizičar, u 19. stoljeću je otkrio sonografiju koristeći podvodno zvono. Pokusima je utvrđena brzina zvuka u vodi, što je otvorilo velike mogućnosti u razvoju ultrazvuka. Prava revolucija dogodila se 1881. godine kada su Pierre i Jacques Curie otkrili piezoelektrični učinak te ustanovili da postoji i obrnuta pojava tj. da se neki kristali pod djelovanjem električnog polja stežu ili rastežu, što je otvorilo put razvoju ultrazvučnih sondi kakve danas koristimo. (3)

Paul Langevin i njegov suradnik su nakon potonuća Titanika osmislili hidrofona koji je služio za detekciju ledenih santi. Ultrazvučni stroj odašiljao je niske frekvencije zvučnih valova, koji su prateći jeku objekata u vodi, došli ponovno do prijemnika. U medicini, austrijski psihijatar i neurolog Karl Dussik, prvi je koristio ultrazvučne valove u dijagnostici tumora mozga. Započeo je istraživanje lubanje pomoću ultrazvuka postavljajući sondu s obje strane pacijenta, dok je glava djelomično uronjena u vodu. Odjek je snimljen na papiru osjetljivom na toplinu, a procedura je nazvana „hiperfonografija“. Nadalje, u 20. stoljeću dolazi do otkrivanja B-moda ultrazvuka, koji se i danas koristi i sve se više unaprjeđuje. (4)

2.2. Fizika ultrazvučnih valova u medicini

Ultrazvuk nastaje u ultrazvučnim generatorima, koji rade na principu piezoelektričnog učinka i obrnutog piezoelektričnog učinka. Piezoelektrični učinak je osobina nekih kristala (kvarc, barijev titanat, natrijev i kalijev tartarat) da se pod pritiskom električki polariziraju. Kad se kristal električki polarizira, dolazi do mehaničke i elastične deformacije kristala i nastanka ultrazvučnih valova, što predstavlja obrnuti piezoelektrični učinak. Ultrazvučni valovi se šire kroz tkivo, reflektiraju se s reflektivnih površina tkiva te se na koncu vraćaju u sondu na piezoelektrične kristale, čijom deformacijom u konačnici nastaje električni signal (piezoelektrični učinak). Ultrazvučna sonda sadrži piezoelektrične kristale i stoga odašilje i prima ultrazvučne valove. (4) Na slici 1 je prikazan pojednostavljeni mehanizam rada ultrazvuka gdje potaknuti izmjeničnom električnom strujom, piezoelektrični kristali vibriraju i emitiraju ultrazvučne valove. Reflektirani valovi udaraju natrag u kristale, koji prolaze kroz konformacijske promjene i stvaraju električnu struju.




Slika 1. Mehanizam rada ultrazvuka

Izvor: <https://aneskey.com/principles-of-ultrasound-guided-regional-anesthesia/>

2.3. Interakcija ultrazvučnih valova i tkiva

Zvuk se kroz sredstvo širi na različite načine, a u medicinskoj dijagnostici najvažnije je longitudinalno titranje, tj. titranje čestica u smjeru širenja vala. Intenzitet zvučnog vala određen je svojstvima izvora i svojstvima tkiva kroz koja prolazi. Prolaskom ultrazvučnih valova kroz tijelo pacijenta, moguće su tri vrste interakcije ultrazvučnog vala u tijelu; atenuacija, refrakcija i refleksija. (4)

Atenuacija (prigušivanje) se događa kada tijelo u potpunosti apsorbira ultrazvučnu energiju, a ultrazvučni val nestane, tj. ne vraća se u sondu niti stvara signal i ne sudjeluje u stvaranju ultrazvučne slike (Slika 2). Što je tijelo deblje, valovi će se postupno sve više apsorbirati te je zbog toga teže vidjeti dublje položene strukture. (4) Nadalje, atenuacija je veća ako je frekvencija ultrazvučnih valova veća. Zbog toga se površinski organi pregledavaju s visokofrekventnim sondama (7-10 MHz), a dublje strukture sondama s nižim frekvencijama (najčešće 3-5 MHz). (4)



Slika 2. Shema atenuacije ultrazvučnog vala

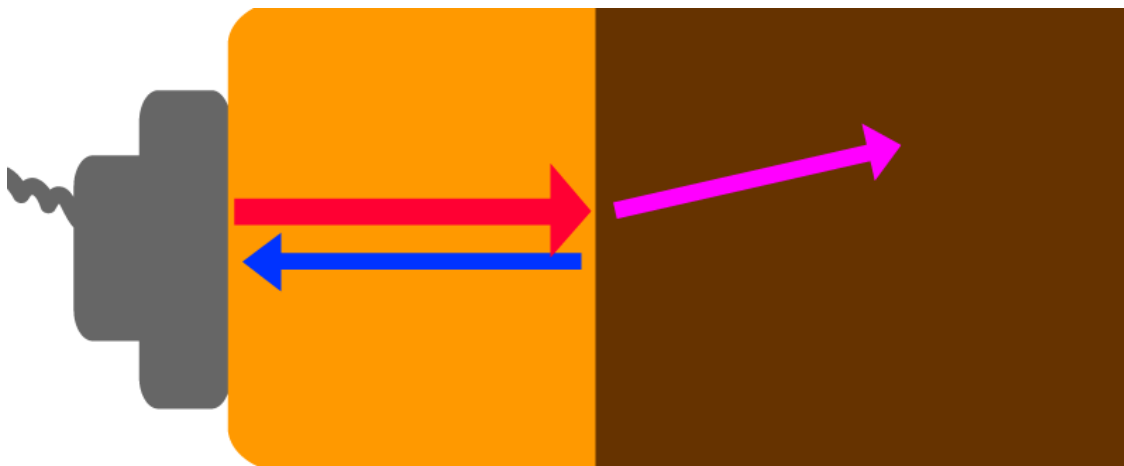
Izvor: Barišić I, Ultrazvuk-prezentacije za internu uporabu, Split, 2013.

Refrakcija i refleksija

Svako tkivo ima svojstvo koje se naziva zvučni otpor (akustična impedancija). On ovisi o gustoći tkiva i brzini ultrazvučnog vala. Kada se ultrazvučni val širi iz jednog tkiva u drugo s različitim zvučnim otporima, moguća su dva događaja (Slika 3):

- A) Dio ultrazvučnih valova biva skrenut, što se naziva refrakcija.
- B) Dio zraka se odbija i vraća u sondu, što se naziva refleksija.

Što je veća razlika zvučnog otpora, refleksija je jača. Potpunu refleksiju uočavamo u tkivu kao što je zrak ili kost te tu nije moguće provođenje vala radi potpune refleksije, a upravo reflektirani valovi stvaraju sliku. (4)



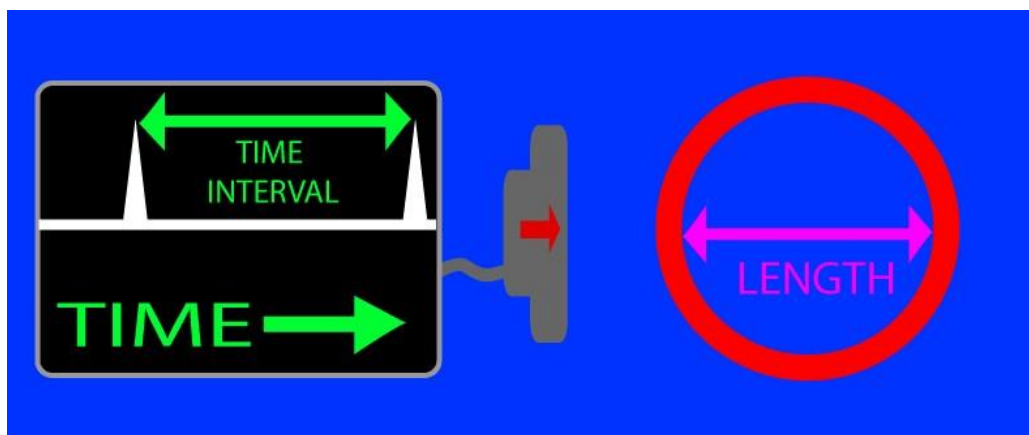
Slika 3. Shema refrakcije i refleksije ultrazvučnog vala

Izvor: Barišić I, Ultrazvuk-prezentacije za internu uporabu, Split, 2013.

2.4. Ultrazvučni prikazi

2.4.1. A-prikaz

A-prikaz („*amplitude mode*“) predstavlja najjednostavniji način prikaza ultrazvučnih odjeka. Iako predstavlja jednodimenzionalnu informaciju, isti princip se koristi u dobivanju ultrazvučnih slika u dvije dimenzije. Metoda se temelji na mjerenju vremena, koje je potrebno ultrazvučnom pulsom da dođe do granice sredstva te da se istim putem vrati natrag. Da bi se dobila slika u realnom vremenu, pretvarač radi kao emiter u jednakim vremenskim intervalima što se naziva frekvencija opetovanja pulsa. Ta frekvencija je dovoljno velika za dobru vremensku rezoluciju, a dovoljno mala da se svi odjeci, koji potječu od istog pulsa vrate u pretvarač prije sljedećeg pulsa. A-prikaz se koristi u ginekologiji, kardiologiji, oftalmologiji, neurologiji. Dobivena slika na A-prikazu ovisi o orijentaciji pretvarača te mu je primjena ograničena na strukture koje je lako identificirati (npr. biparijetalni promjer fetusa), kao i na strukture čije periodično kretanje pomaže orijentaciji pretvarača (npr. srčani zalisci). (1) Mogli bismo zaključiti da je A-mode ultrazvučna slikovna metoda, koja se koristi za određivanje dubine organa i njegovih dimenzija (Slika 4). (4)

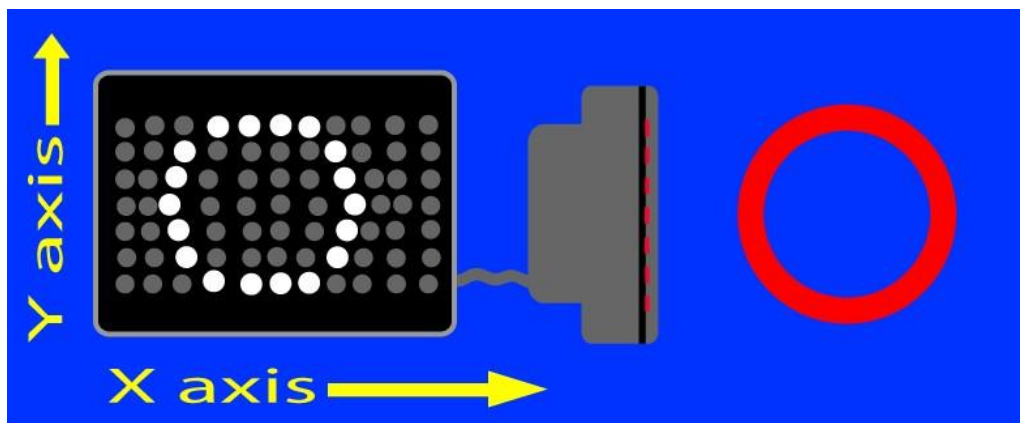


Slika 4. Shematski prikaz ultrazvučnog A-prikaza (određivanje dimenzije i organa)

Izvor: https://www.howequipmentworks.com/wp-content/uploads/2015/01/time_interval.gif

2.4.2. B-prikaz

B- prikaz („brightness mode“) je živa slika presjeka tijela, odnosno, ekstrapolacija A-prikaza u dvije dimenzije (Slika 5). Amplitude različite jakosti reflektiranih ultrazvučnih valova prikazuju se različitim sjajem točaka na ekranu, na način da veća amplituda daje jači sjaj točke na ekranu, odnosno ehogeniji prikaz. U opisu ultrazvučne slike koriste se termini na slici 6. (1) B-prikaz je najčešća metoda ultrazvučne dijagnostike. Primjenjuje se rutinski u praćenju trudnoće, detekciji cista, tumora i ostalih abnormalnosti organa. (4)



Slika 5. Shematski prikaz ultrazvučnog B-prikaza (dobivanje slike u 2D prikazu)

Izvor: https://www.howequipmentworks.com/wp-content/uploads/2015/01/xy_axis.gif

TERMINOLOŠKI OPIS EHOSTRUKTURE

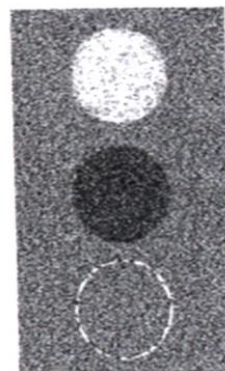EHOGEN

ANEHOGEN

HIPEREHOGEN

HIPOEHOGEN

IZOEHOGEN

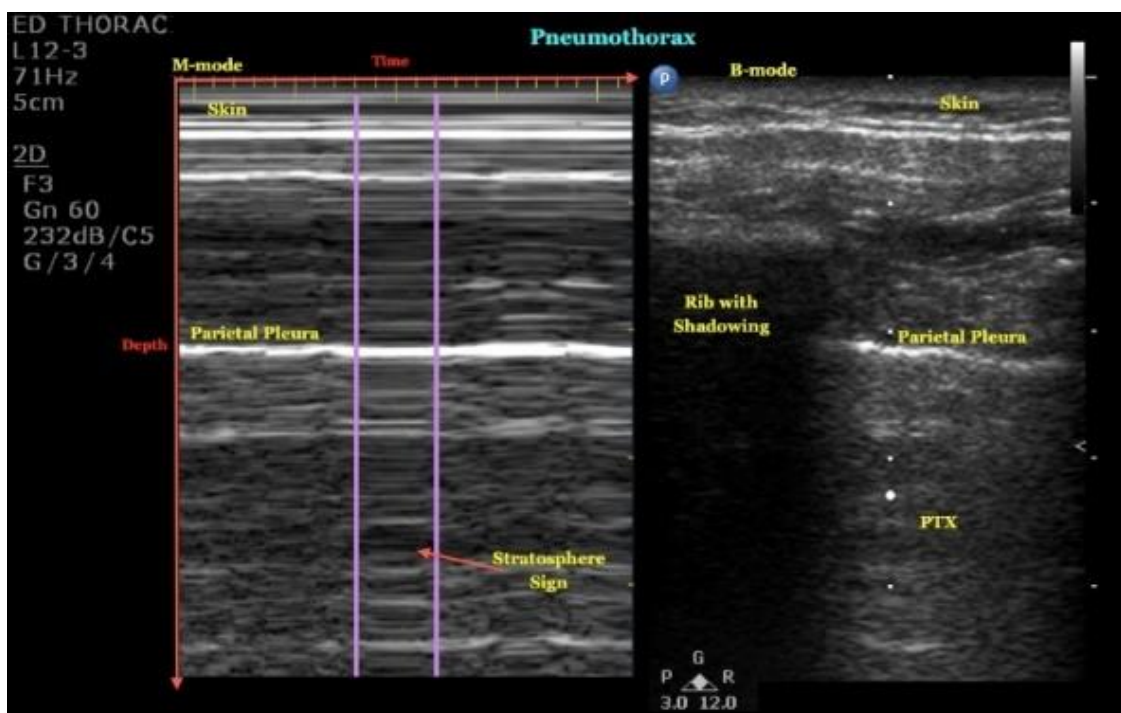


Slika 6. Terminološki opis ehostrukture

Izvor: Barišić I, Ultrazvuk-prezentacije za internu uporabu, Split, 2013.

2.4.3. M-prikaz

M-prikaz („motion mode“) je oblik ultrazvuka u kojem se emitira, prima i grafički prikazuje jedna linija skeniranja. Snimanje u M-prikazu uobičajeno se prikazuje s apscisom, koja predstavlja vrijeme, i ordinatom, koja pokazuje udaljenost od sonde. (5) U principu se radi o A-prikazu s drugačijim grafičkim rješenjem, koji na neposredan način prikazuje brzinu. Pojednostavljeno, M-prikaz je grafički zapis brzine. (1) M-prikaz se može koristiti u procjeni pneumotoraksa što je vidljivo na slici 7.

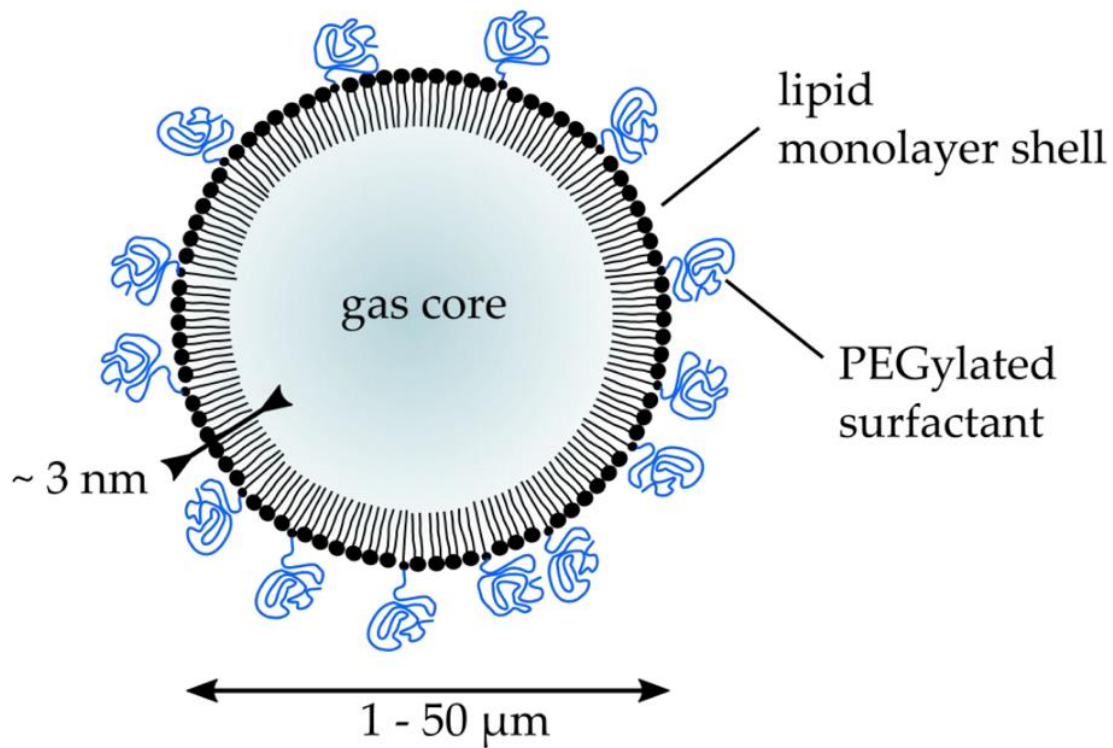


Slika 7. M-mode u dijagnostici pneumotoraksa

Izvor: https://med.emory.edu/departments/emergency-medicine/_images/ultrasound/image-week/pneumothorax.jpg

3. ULTRAZVUČNA KONTRASTNA SREDSTVA

Napretkom tehnologije razvile su se sitne čestice plina koje mogu proći plućnu membranu, što je omogućilo širu uporabu ultrazvučnih kontrastnih sredstava i izvan kardiologije, u kojoj su se prvotno upotrebljavali (fiziološka otopina se rabila kao prvo poznato ultrazvučno kontrastno sredstvo pri oslikavanju srčanih zalistaka). (1) Ultrazvučna kontrastna sredstva djeluju na način da povećaju količinu energije, koja se odbija (reflektira) od tkiva, pojačavajući ehogenost tkiva u kojima se nalaze i dovodeći do svjetlije slike na B-prikazu, što omogućuje veći kontrast između tkiva u kojem se nalaze i susjednog tkiva. Opisani učinak se postiže uporabom mikromjehurića plina, jer plin koji sadrži ima različiti zvučni otpor od većine tkiva u organizmu. Za dobru refleksiju mjehurići bi trebali biti što veći, ali ipak ne preveliki da ne izazovu plinsku embolije u plućima (obično su veličine $8+3 \mu\text{m}$), trebali bi biti i podjednake veličine, stabilni te otporni na tlak. (6) Najdjelotvorniji raspršivači ultrazvuka su mikromjehurići plina, koji rezoniraju i pri temeljnoj frekvenciji i tako pojačavaju raspršeni signal. Mikromjehurići plina stabiliziraju se organskom ovojnicom, poput jednostavnog šećera, kao što je galaktoza ili pak lipidima, čime se osigurava sigurna intravaskularna primjena, a takvu tipičnu građu možemo vidjeti na slici 8. (7) Mikromjehurić je idealno ultrazvučno kontrastno sredstvo jer je izrazito ehogen, kao i biokompatibilan, multifunkcionalan i ekonomičan.



Slika 8. Tipična građa i veličina mikromjehurića obavijenog lipidnim slojem

Izvor: <http://www.amphora-project.eu/sites/default/files/inline-images/Picture1.png>

3.1. Podjela ultrazvučnih sredstava

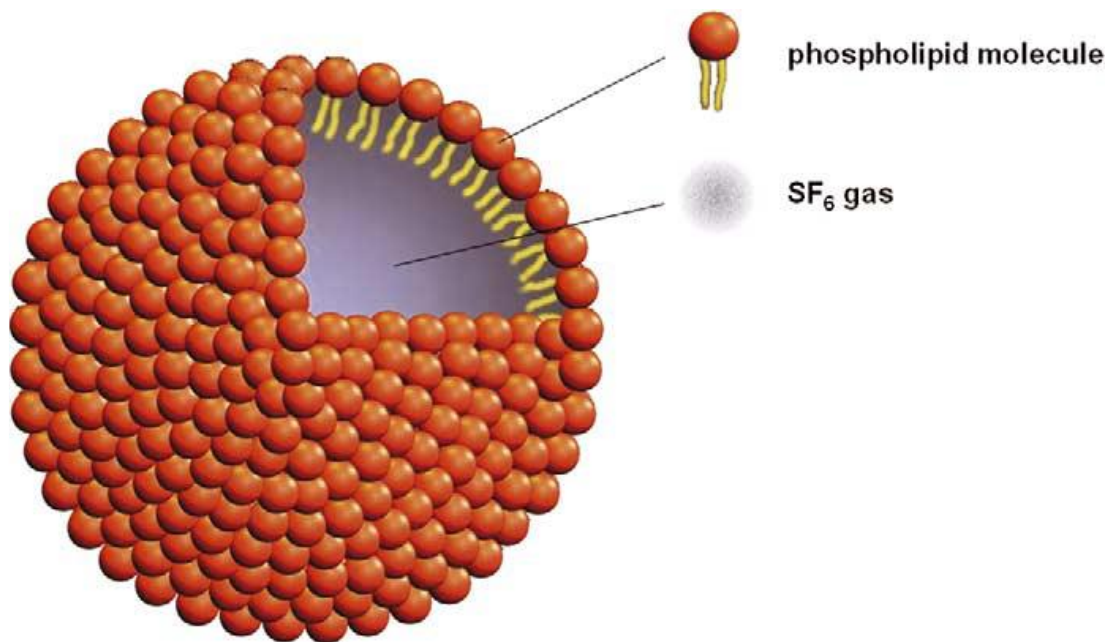
Ultrazvučna kontrastna sredstva se dijele s obzirom na veličinu čestica, kemijsku strukturu (vrstu plina i ovojnica), farmakokinetiku i biodistribuciju te sigurnost primjene. Kombinacija više biokoloida može se rabiti kao ultrazvučno kontrastno sredstvo, a u kliničkoj primjeni najčešće su zastupljeni mikromjehurići. (8)

Mikromjehurići su plinske kugle, s plinskom jezgrom niske gustoće, koja je vrlo kompresibilna, što joj omogućuje da se skupi i proširi prolaskom kroz zvučni val. Jezgra je građena od zraka ili inertnih plinova, koji su manje topivi i time duže ostaju u cirkulaciji (Slika 9). Glavna uloga plina je refleksija zvučnih valova. Biorazgradive ovojnice, koje okružuju plinsku jezgru, većinom su izrađene od galaktoze, albumina, lipida ili polimera, koji stabiliziraju plinsku jezgru i omogućuju dulje zadržavanje mjehurića u tijelu. (9,10)

Potreba za razvitkom stabilnih mikromjehurića kroz povijest rezultira razvojem triju generacija ultrazvučnih kontrastnih sredstava. Sredinom 80-tih godina prošlog stoljeća osmišljena je prva generacija kontrastnih sredstava, koja je sadržavala zrak kao središnji dio čestice, a koji je bio unutar ovojnice masnih kiselina, lipida ili proteina. Problem je bila brza resorpcija zraka uz rigidnu ovojnica, koja lako puca, te su kao takva kontrastna sredstva bila neupotrebljiva za preglede. (11) Druga generacija sadržavala je inertne plinove niske topljivosti, poput perfluorouglijika i sumpor-heksafluorida, što je omogućilo dulje zadržavanje mikromjehurića u krvotoku. Inertni plinovi su bili inkapsulirani fosfolipidima, koji su fleksibilni, što je također pridonijelo sporijem raspadu mjehurića. Treća i posljednja generacija sadrži mikromjehuriće s ovojnicom od PVA (polivinilnog alkohola), što omogućuje bolju kvalitetu slike u dijagnostici, a mogu služiti i kao nosač lijekova za terapiju. Prednosti ove vrste mikromjehurića su bolja stabilnost i dulje vrijeme zadržavanja. (12)

Tablica 1. Karakteristike pojedinih komercijalnih ultrazvučnih kontrastnih sredstava

| Naziv | Proizvođač | Plin | Stabilizacija | Mjesto aplikacije |
|--------------------|--------------------------------|--------------------------|---------------------------------------------|--------------------------------------|
| <i>Sonazonid</i> ™ | GE Healthcare | Perfluorobutan | Hidrogenirani fosfaditilserin iz jaja | Abdomen |
| <i>Optison</i> ™ | GE Healthcare | Perfluoropropan | Albumin | Srce |
| <i>SonoVue</i> ™ | Bracco | Sumporov heksafluorid | Fosfolipid | Srce Krvne žile Jetra Dojke |
| <i>Definity</i> ™ | Lantheus Medical Imaging | Oktafluoropropan | Fosfolipid | Srce Abdomen Zdjelica |

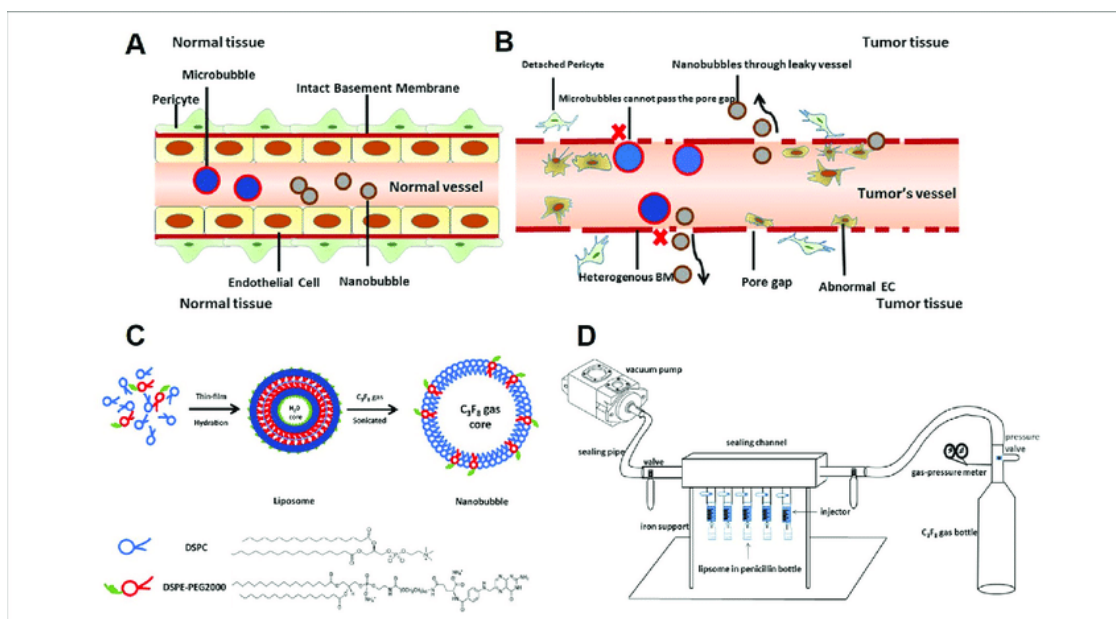


Slika 9. Sastav mikromjehurića ultrazvučnog kontrastnog sredstva (SonoVue®)

Izvor: Greis C. *Ultrasound contrast agents as markers of vascularity and microcirculation. Clinical Hemorheology and Microcirculation. 2009;43:1–9.*

3.2. Mehanizam djelovanja mikromjehurića

Mikromjehurići pojačavaju ehogenost krvi pojačavajući refleksiju ultrazvučnih valova, ali i stvaranjem valova vlastitom rezonancijom. Mikromjehurići izloženi oscilirajućem tlaku ultrazvučnog snopa šire se i sužavaju, a frekvenciju tog titranja određuje njihova elastičnost i promjer (Slika 10). Ista se poklapa s frekvencijom snopa, koji se rabi u dijagnostičkom ultrazvuku te dolazi do rezonancije između osciliranja mikromjehurića i ultrazvučnih valova, a signali refleksije i rezonancije se pribrajaju. Interakcija ultrazvučnog snopa i mjehurića ovisi o snazi snopa, fizikalnim osobinama mikromjehurića te vrsti ultrazvučnog prikaza. Refleksija mikromjehurića proporcionalna je njihovoj koncentraciji i četvrtoj potenciji njihovog promjera, te je neusporedivo veća nego refleksija objekata sličnih dimenzija u tkivu. (8)

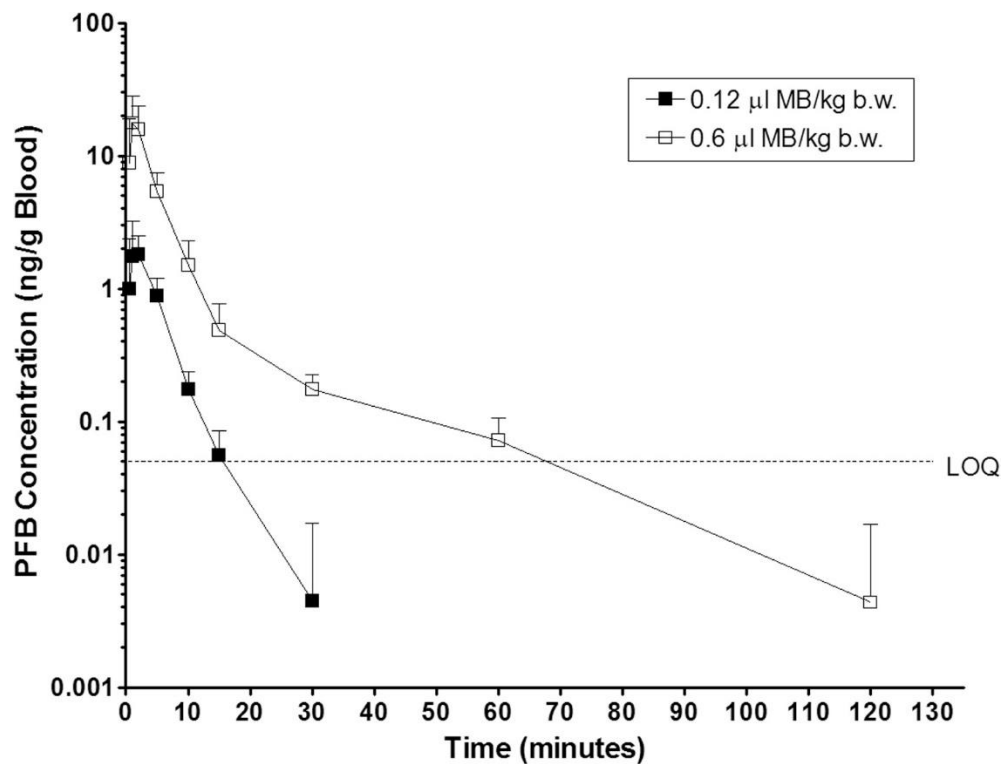


Slika 10. Mehanizam djelovanja i oslikavanja mikromjehurićima /normalno i tumorsko tkivo

Izvor: <https://www.researchgate.net/publication/333517807/figure/fig1/AS:764670050832386@1559322955994/Schematic-illustration-of-this-study-A-Neither-microbubbles-nor-nanobubbles-can-pass.png>

3.3. Farmakokinetika mikromjehurića

Nakon intravenske injekcije malog bolusa mikromjehurića isti se raspodjeljuje intravaskularno kroz cijeli organizam, najprije uspješno prolazeći plućne kapilare (veličine su manje od eritrocita) čime dopijeva u sistemski krvotok. Nakon prve vaskularne faze, smatra se da neka sredstva prolaze i kroz hepatospleničnu (postvaskularnu) fazu, no taj fenomen nije u potpunosti razjašnjen. Pretpostavlja se da se to događa radi selektivnog zadržavanja mikromjehurića u jetrenim sinusoidima ili selektivnim unosom iz cirkulacije fagocitima retikuloendotelnog sustava u jetru i slezenu. Tipično, u perifernom krvotoku ostaju nekoliko minuta, što je dovoljno za dijagnostički pregled, nakon čega bivaju odstranjeni iz organizma. Plinska komponenta mjehurića se eliminira kroz pluća, dok se ovojnice razgrađuju. Perfluorouglicji i sumpor heksafluorid su inertni plinovi koji ne ulaze u ljudski metabolizam već se izdišu, poput zraka, putem pluća nakon nekoliko minuta te je princip ovisnosti koncentracije i vremena izlučivanja prikazan na slici 11 na primjeru perfluorobutana. Sumpor heksafluorid se eliminira 40 - 50% dvije minute nakon intravenske injekcije, dok je 80 - 90% eliminirano za 11 minuta. Fosfolipidne ovojnice ulaze u normalan metabolizam. Ovojnice na bazi galaktoze su podvrgnute metabolizmu glukoze. (13)



Slika 11. Ovisnost koncentracije perfluorobutana (PFB) i vremena eliminacije za Sonazonid

Izvor: Li P, Hoppmann S, Du P, Li H, Evans PM, Moestue SA, et al. Pharmacokinetics of Perfluorobutane after Intra-Venous Bolus Injection of Sonazoid in Healthy Chinese Volunteers. *Ultrasound Med Biol.* 2017 05;43(5):1031-9.

3.4. Sigurnost uporabe mikromjehurića i kontraindikacije

Mikromjehurići su u kliničkoj uporabi više od 30 godina, i u tom vremenskom razdoblju su pokazali veću sigurnost od rendgenskih i magnetnih kontrastnih sredstava na bazi joda i gadolinija, a važno je i da su sigurni u pacijenata s bubrežnim oštećenjem. Mikromjehurići su biološki inertni. Stope nuspojava su iznimno niske; incidencija nuspojava je manja od 0,01%. Općenito, riječ je o blagim i samolimitirajućim nuspojavama, poput glavobolje, osjećaja vrućine, bola na mjestu primjene te rijetkih hipotenzivnih reakcija, koje se brzo saniraju nadoknadom tekućine. Premda se anafilaktičke reakcije javljaju vrlo rijetko, manje od 0,002%, obavezno je imati anafilaktičku opremu prilikom izvođenja pretrage.

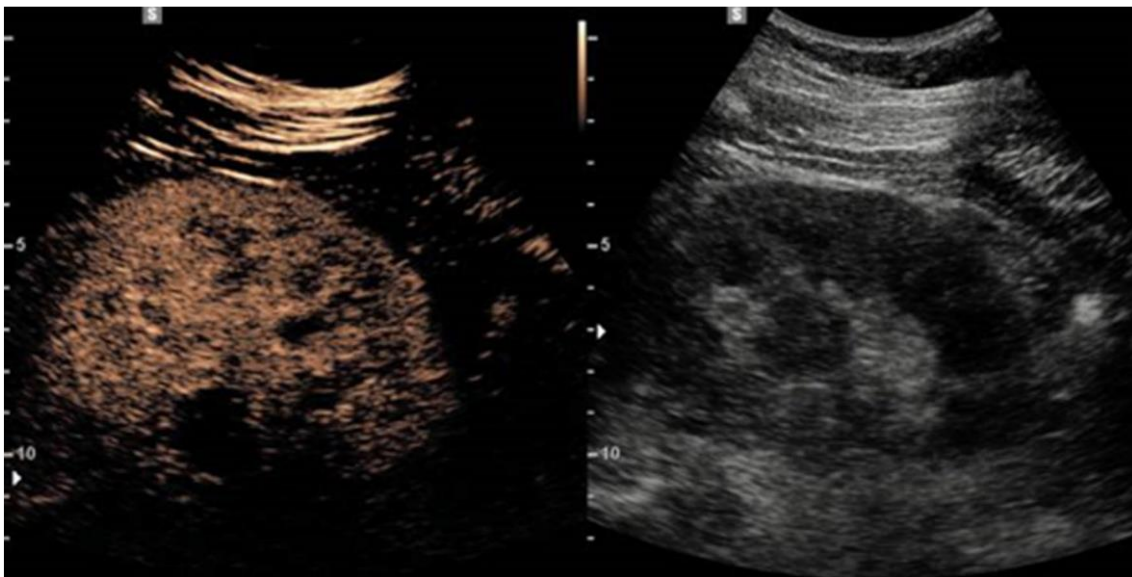
Njihova je primjena kontraindicirana u bolesnika za koje se zna da imaju šantove zdesna nalijevo, tešku plućnu hipertenziju, nekontroliranu sistemska hipertenziju i u pacijenata sa sindromom respiratornog distresa. (14)

4. PRIMJENA ULTRAZVUČNIH SREDSTAVA U KLINIČKOJ PRAKSI

Ultrazvuk s primjenom kontrastom (contrast-enhanced ultrasound - CEUS) podrazumijeva primjenu intravenskih primjenjenih mikromjehurića. Prve indikacije su bile u ehokardiografiji, a nakon čega su se široko rasprostranile u dijagnostičkoj radiologiji. Trenutno su indikacije za uporabu mnoge, a najčešće se rabe u karakteriziranju jetrenih masa (metastaze, hepatocelularni karcinomi, hemangiomi) renalnih cista i masa, u ultrazvučnim prikazom krvnih žila, procjeni perfuzije organa, ehomamografiji, a istražuju se i u dostavi lijeka. (15)

4.1. Bubrežne indikacije

Ultrazvuk je početna slikovna dijagnostika koji se koristi u procjeni bubrežnih bolesti. Unatoč poboljšanju B-mode i Doppler snimanja, ultrazvuk se još uvijek suočava s ograničenjima u procjeni fokalnih bubrežnih masa i složenih cista, kao i u procjeni mikrocirkulacije. Primjena kontrastnog ultrazvuka u navedenim stanjima je u stalnom porastu, posebice jer su iznimno sigurne intravaskularne tvari, koje se mogu koristiti kod zatajenja bubrega i opstrukcije urotakta te teških alergijskih reakcija na jodne i gadolinijske preparate, koji imaju ograničenu primjenu u navedenim stanjima. Uz to, produljeno snimanje u stvarnom vremenu može se izvesti bez izlaganja ionizirajućem zračenju i po nižoj cijeni od CT ili MR snimanja. Pokazano je da je CEUS točniji od ultrazvuka bez primjene kontrastnog sredstva (Slika 12) te da je konkurent CT-u. Krvožilna raspodjela ultrazvučnih kontrastnih sredstava omogućuje kvantitativnu analizu perfuzije mikrocirkulacije, dijagnozu krvožilnih problema i kvalitativnu procjenu prokrvljenosti tumora. CEUS je koristan u karakterizaciji neodređenih bubrežnih masa i cista. Pokazano je da CEUS može precizno razlikovati benigne od malignih tumora, kao i od žarišnih upalnih lezija. (16)



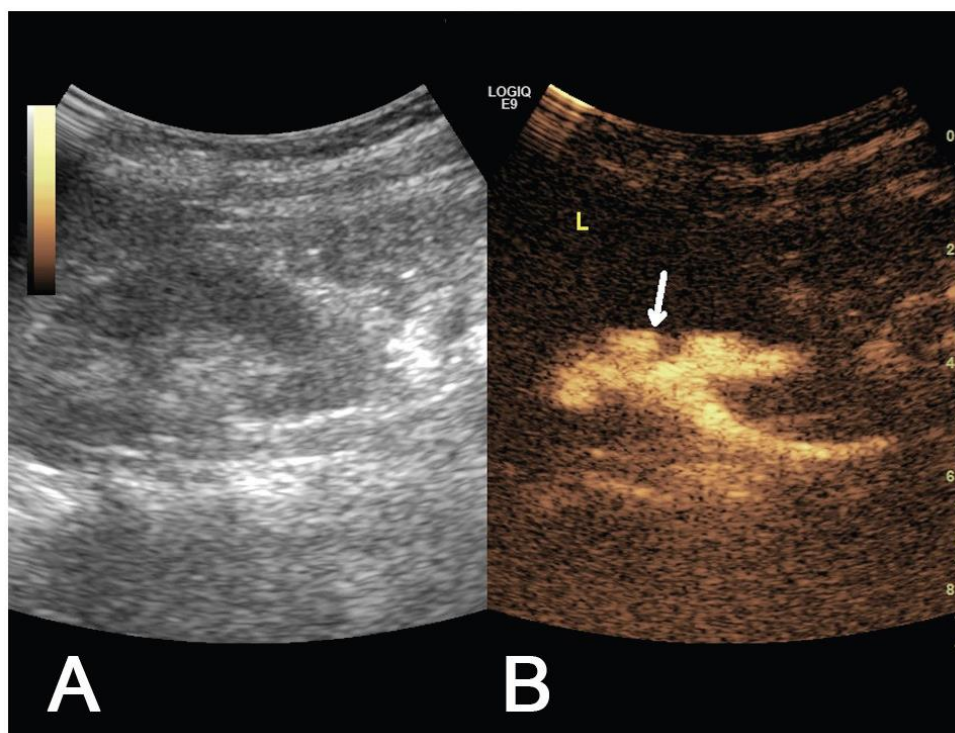
Slika 12. Prikaz reprezentativne ultrazvučne slike tijekom CEUS-a; CEUS prikazan lijevo, standardna ultrazvučna slika desno

Izvor: Jeong S, Park SB, Kim SH, Hwang JH, Shin J. Clinical significance of contrast-enhanced ultrasound in chronic kidney disease: a pilot study. J Ultrasound. 2019;22(4):453-460.

4.2. Vezikoureteralni refluks

Vezikoureteralni refluks je anomalija mokraćnog sustava kod koje dolazi do povrata urina iz mokraćnog mjehura u ureter i bubreg, što može dovesti do ozbiljnih posljedica, prvenstveno oštećenja parenhima bubrega (tzv. refluksne nefropatije). Najčešće korištena dijagnostička metoda dosada je bila mikcijska cistouretrografija (MCUG), koja je imala niz nuspojava, uz izlaganje dječjih gonada visokim dozama zračenja. Danas je MCUG potisnut primjenom kontrastne ultrazvučne urosonografije (ceVUS – engl. contrast-enhanced voiding urosonography). Istraživanja su pokazala veću dijagnostičku pouzdanost ceVUS-a u usporedbi s MCUG-om pri dijagnosticiranju vezikoureteralnog refluksa. (17)

Pretraga kontrastno pojačane ultrazvučne cistografije izvodi se standardnim ultrazvučnim pregledom mokraćnog sustava, nakon čega slijedi intravezikalna aplikacija kontrastnog sredstva i fiziološke otopine kroz postavljenu urinarni kateter, za razliku od ostalih indikacija, gdje se ultrazvučna kontrastna sredstva primjenjuju intravenski. Ukoliko postoji vezikoureteralni refluks, moguće je pratiti tijek kontrasta kroz ureter sve do kanalnog sustava bubrega. CEUS pokazuju bolju osjetljivost prepoznavanja vezikoureteralnog refluksa za razliku od običnog ultrazvuka (Slika 13). Klasifikacija vezikoureteralnog refluksa odgovara klasifikaciji za mikcijsku cistouretrografiju te se dijeli u 5 stupnjeva. (17)



Slika 13. Prikaz vezikoureteralnog refluksa trećeg stupnja na (A) standardnom ultrazvuku te (B) u CEUS-u (uočljivije proširenje zdjelice - strelica)

Izvor: Zhang W, Cai B, Zhang X, Zhou J, Qiu L, Yi H. Contrast-enhanced voiding urosonography with intravesical administration of ultrasound contrast agent for the diagnosis of pediatric vesicoureteral reflux. *Exp Ther Med.* 2018;16:4546-4552.

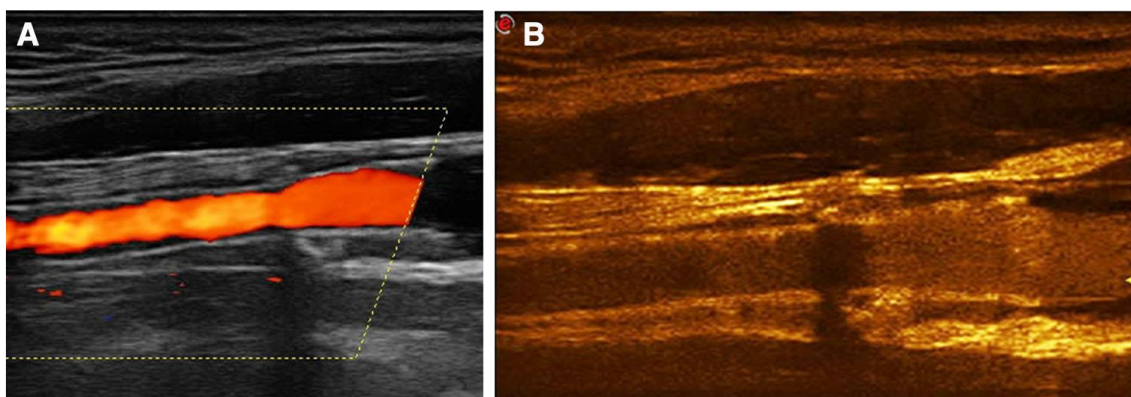
4.3. Krvožilne indikacije

Patologija karotidnih arterija, aorte i njezinih visceralnih ogranaka te v. portae čini značajni udio sveukupne krvožilne patologije, a time i čestu indikaciju za ultrazvučni pregled. B-prikaz, obojani doppler prikaz te spektralna analiza česte su i u pravilu prve dijagnostičke metode kod sumnje na patološka stanja krvnih žila, iako imaju svoja ograničenja, npr. dubina abdominalne žilne strukture. Primjena mikromjehurića, kao ultrazvučnog kontrasta omogućila je visokovrijednu tehniku važnu u kliničkoj procjeni i praćenju pacijenta. Neke od čestih krvožilnih patologija, gdje je CEUS indiciran, su procjena stenoze karotidnih arterija, veličine aneurizme abdominalne aorte, praćenje nakon operativnih zahvata abdominalne aorte, tromboza portalne vene, abdominalna vaskularna trauma i ostale. (18)

4.3.1. Klinička primjena kod bolesti karotide

Tromboembolijska stanja su često posljedica ruptуре plaka u krvožilnom sustavu. Plakovi u karotidnim arterijama su opasni jer mogu dovesti do moždanog udara, koji je veliki javnozdravstveni problem. Ultrazvučni B-prikaz, obojani doppler i spektralna analiza su često prva dijagnostička metoda u ovakvim stanjima, međutim njegovi nedostaci, poput artefakata vezanih uz protok krvi ili prebačaja (engl. aliasing), često ograničavaju objektivnu analizu i procjenu stenoza krvnih žila. CEUS sve više zauzima ulogu kao izvrsna nadopuna konvencionalnog ultrazvučnog pregleda, omogućujući objektivniji prikaz protoka bez artefakata i analize površine plaka. Nadalje, CEUS se može koristiti za identifikaciju i ocjenu neovaskularizacije unutar plaka, upalnih promjena stijenke kod arteritisa, praćenju nakon karotidne intervencije i pomoći u intervencijskim postupcima, smanjujući potrebu za nefrotoksičnim kontrastnim sredstvima. (9) Istraživanja su pokazala bolju osjetljivost prepoznavanja restenoze nakon

karotidnog stentiranja za razliku od dijagnostike Color Dopplerom što se može vidjeti na slici 14.

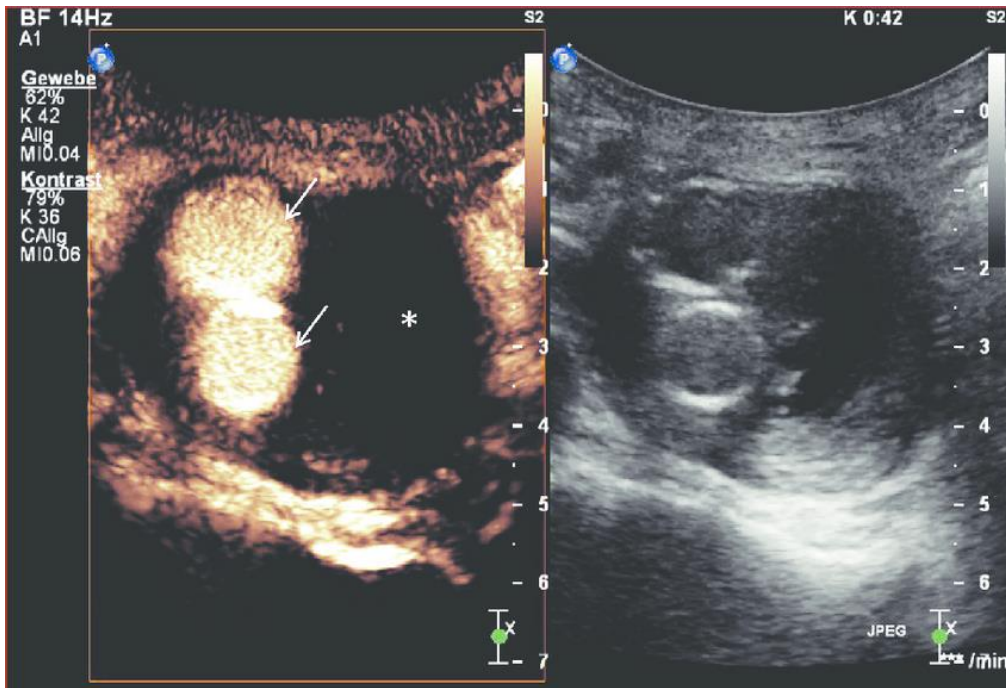


Slika 14. Usporedba Color Doppler dijagnostike s CEUS-om u procjeni restenoze

Izvor: Rafailidis V, Charitanti A, Tegos T, Destanis E, Chrysogonidis I. Contrast-enhanced ultrasound of the carotid system: a review of the current literature. J Ultrasound. 2017;20(2):97-109.

4.3.2. Klinička primjena kod aorte

Abdominalna aorta je duboko smještena u trbuhu i teško dostupna ultrazvučnom pregledu, što ponekad, posebice u debljih pacijenta otežava ili onemogućuje objektivni ultrazvučni pregled. CEUS daje dobar uvid u patološka stanja aorte i poboljšava vizualizaciju različitih patologija, kao što su aneurizma, disekcija i aortokavalne fistule. Istraživanja pokazuju visok postotak osjetljivosti i specifičnosti CEUS-a naspram običnog ultrazvuka (Slika 15). U usporedbi CEUS-a s CT angiografijom abdominalne aorte, CEUS se pokazao manje osjetljiv na otkrivanje rupture stijenke, međutim, pokazao je prednost pred CT-om jasno pokazujući hemodinamske karakteristike rascjepa intime abdominalne aorte, veličinu i položaj rupture te pravi ili lažni lumen, što je u konačnici dalo više korisnih podataka. CEUS stoga može biti održiva alternativa za CT ili konvencionalnu angiografiju, posebno kada postoji alergija na jodna kontrastna sredstva. CEUS se rutinski koristi za karakterizaciju ruptur aneurizme aorte, disekciju i procjenu „endoleak“-a nakon endovaskularnih procedura poput EVAR-a (engl. endovascular aortic repair). (9)

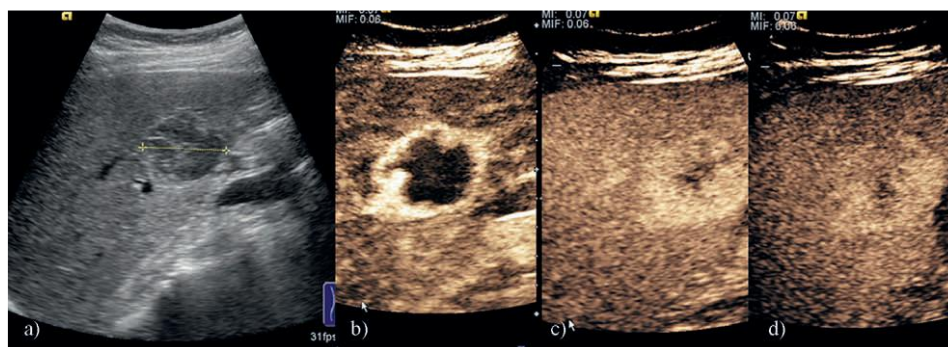


Slika 15. Usporedba prikaza abdominalne aorte nakon endovaskularnog zahvata – s kontrastom i bez kontrasta

Izvor: Partovi S, Trischman T, Rafailidis V, Ganguli S, Rengier F, Goerne H, Rajiah P, Staub D, Patel JJ, Oliveira G, Ghoshhajra B. Multimodality imaging assessment of endoleaks post-endovascular aortic repair. *Br J Radiol.* 2018;91(1087):20180013.

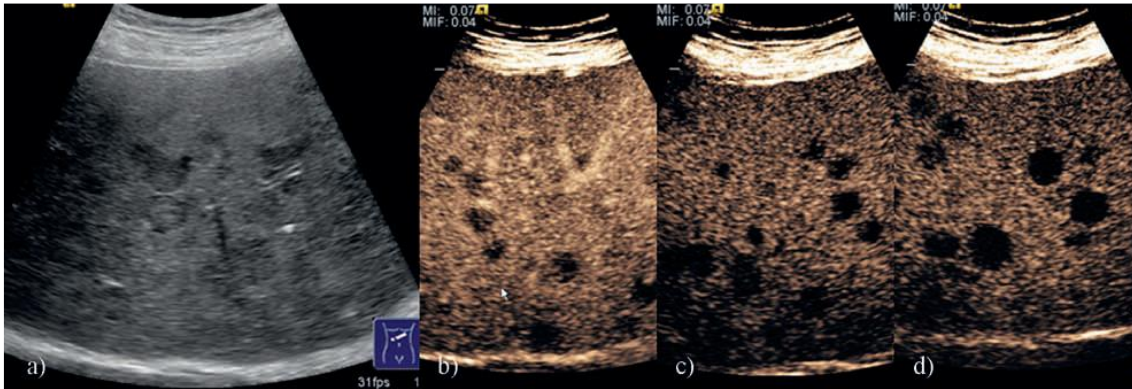
4.4. Jetrene indikacije

CEUS za razliku od MR-a i CT-a omogućuje bolju vremensku i prostornu rezoluciju jetrenog parenhima. Ultrazvučno kontrastno sredstvo je isključivo intravaskularno te nema intersticijske faze, kao ni faze ravnoteže za razliku od kontrastnih sredstava koja se koriste u CT-u i MR-u. Kao takvo, omogućuje lakše kvantificiranje protoka krvi, prepoznavanje karakterističnih obrazaca perfuzije lezija jetre te prikaz svih malignih lezija uključujući kolangiokarcinom koji je teško uočljiv uporabom ostalih kontrastnih sredstava. Ograničenja pretrage se zasnivaju na karakteristikama ultrazvuka, a to je manja prodornost kod debljih tkiva ili masne jetre. (19) Nakon primjene kontrasta možemo razlikovati 3 faze: arterijsku fazu (u kojoj kontrast dolazi do jetre hepaticnom arterijom), portalnu fazu (u kojoj se kontrast širi cirkulacijom u portalne ogranke) i odgođenu ili parenhimalnu fazu (u kojoj se kontrast širi parenhimom jetre) te se na osnovu praćenja dinamike imbibicije ili uzorka vaskularizacije s visokom preciznošću može zaključiti o kakvoj se leziji radi što možemo vidjeti na slici 16 (8). Također, CEUS se koristi kod procjena jetrenih metastaza (Slika 17).



Slika 16. Usporedba standardnog ultrazvuka hemangioma (a) i CEUS pregleda hemangioma u trima fazama (b,c,d)

Izvor: Sporea I, Badea R, Martie A, Sirli R, Socaciu M, Popescu A, Dănilă M. Contrast enhanced ultrasound for the characterization of focal liver lesions. *Med Ultrason.* 2011;13:38-44.



Slika 17. Usporedba standardnog ultrazvuka jetrenih metastaza (a) i CEUS pregleda jetrenih metastaza u dvjema fazama (b) portalno-venska te (c,d) kasna

Izvor: Sporea I, Badea R, Martie A, Sirlu R, Socaciu M, Popescu A, Dănilă M. Contrast enhanced ultrasound for the characterization of focal liver lesions. Med Ultrason. 2011;13:38-44.

5. ZAKLJUČAK

Brz napredak u razvoju i sve raširenija klinička upotreba ultrazvuka temelj su za široku praktičnu primjenu ultrazvučnih kontrastnih sredstava u mnogobrojnim dijagnostičkim, a u budućnosti i terapijskim indikacijama.

Od prve uporabe ultrazvučnih kontrastnih sredstava u kardiologiji, ultrazvučna kontrastna sredstva su prošla nekoliko generacija u razvoju. Danas su najčešće u uporabi mikromjehurići inertnog plina, promjera manjeg od eritrocita, obavijeni slojem biokompaktibilnog materijala, kao što je protein, lipid ili drugi polimer. Primjenjuju se intravenski te raspoređuju u perifernu cirkulaciju. Većina mikromjehurića odstranjuje se na način da se komponenta plina eliminira plućima, a ovojnica putem bubrega i jetre.

Njihova primjena je sigurna, s jako niskom incidencijom nuspojava, a omogućuje odgovor na klinički upit bez izlaganja ionizirajućem zračenju te u pacijenata u kojih postoji kontraindikacija za primjenu jodnih i gadolinijskih kontrastnih sredstava (alergijske reakcije, bubrežno zatajenje). Najčešće se rabe u dijagnostici poremećaja parenhimnih organa abdomena te krvnih žila. Smatra se da će u budućnosti mikromjehurići imati veliku ulogu u distribuciji lijekova te u intervencijskim zahvatima. Već u današnje vrijeme imaju prednost pred ostalim kontrastnim pretragama jer pokazuju jednaku ili bolju osjetljivost za pojedine dijagnoze, bez izlaganja pacijenta dodatnim rizicima.

6. LITERATURA

1. Janković S, Eterović D Fizikalne osnove i klinički aspekti medicinske dijagnostike. Zagreb: Medicinska naklada; 2002
2. Morgan M, Bell D. Ultrasound (introduction). Reference article, Radiopaedia.org. (pristupljeno internetu 30.12.2021.)
3. <https://ultrazvuk.hr/o-ultrazvuku/povijest-ultrazvucnih-uredaja/> (pristupljeno internetu: 26.12.2021.)
4. Barišić I, Ultrazvuk-prezentacije za internu uporabu, Split, 2013.
5. Carroll D, Bell D. M-mode (ultrasound). Reference article, Radiopaedia.org. (pristupljeno internetu: 29.12.2021.)
6. <https://www.abc-doctors.com/kontrastna-radiografija> (pristupljeno internetu: 22.12.2021.)
7. Hebrang A, Klarić-Čustović R. Radiologija, Zagreb, Medicinska naklada, 2007.
8. Brnić Z. Kontrastna sredstva u radiologiji. Zagreb: Zdravstveno veleučilište; 2014.
9. Mehta KS, Lee JJ, Taha AG, Avgerinos E, Chaer RA. Vascular applications of contrast-enhanced ultrasound imaging. J Vasc Surg. 2017;66:266-274.

10. Borden M, Ferrara K, Qin S. Ultrasound contrast agents, in *Molecular Imaging: Principles and Practice*; Academic Press; 2021.
11. Frinking P, Segers T, Luan Y, Tranquart F. Three Decades of Ultrasound Contrast Agents: A Review of the Past, Present and Future Improvements. *Ultrasound Med Biol.* 2020;46:892-908.
12. Zheng M. *Ultrasound Contrast Agents: Fabrication, size distribution and visualization [Internet] [Dissertation]*. 2011
13. Quaia E. *Contrast Media in Ultrasonography*, Trieste, 2005.
14. Tenant SC, Gutteridge CM. The clinical use of contrast-enhanced ultrasound in the kidney. *Ultrasound.* 2016;24:94-103.
15. Czarniecki M, Botz B. Contrast-enhanced ultrasound. Reference article, *Radiopaedia.org*. (pristupljeno 2.1.2022.)
16. Harvey CJ, Alsafi A, Kuzmich S, Ngo A, Papadopoulou I, Lakhani A, et al. Role of US Contrast Agents in the Assessment of Indeterminate Solid and Cystic Lesions in Native and Transplant Kidneys. *Radiographics.* 2015;35:1419-1430.
17. Cvitković Roić A, Palčić I, Jaklin Kekez A, Roić G. Kontrastni ultrazvuk u dijagnostici intrarenalnog refluksa u djece. *Liječnički vjesnik [Internet]*. 2021 (pristupljeno 15.1.2022.);143:35-41.
18. Rafailidis V, Fang C, Yusuf GT, Huang DY, Sidhu PS. Contrast-enhanced ultrasound (CEUS) of the abdominal vasculature. *Abdom Radiol (NY)*. 2018;43(4):934-947.

19. Pang EHT, Chan A, Ho SG, Harris AC. Contrast-Enhanced Ultrasound of the Liver: Optimizing Technique and Clinical Applications. *AJR Am J Roentgenol.* 2018;210:320-332.

7. ŽIVOTOPIS

OSOBNI PODACI

Ime i prezime: Ivan Smoljko

Datum i mjesto rođenja: 12.7.1989. god., Split, Republika Hrvatska

Državljanstvo: Hrvatsko

Obrazovanje i osposobljavanje:

1996. – 2004. Osnovna škola „Visoka“, Split

2004. – 2008. Srednja tehnička prometna škola Split

2018. – 2022. Sveučilišni odjel zdravstvenih studija, Split

Smjer: Radiološka tehnologija

Vještine:

Strani jezici: engleski (aktivno)

Rad na računalu: aktivno i svakodnevno korištenje MS Office paketa i interneta

Ostalo: vozačka dozvola „B kategorije“