

Porodničke operacije

Jalić, Lorena

Undergraduate thesis / Završni rad

2022

Degree Grantor / Ustanova koja je dodijelila akademski / stručni stupanj: **University of Split / Sveučilište u Splitu**

Permanent link / Trajna poveznica: <https://um.nsk.hr/um:nbn:hr:176:132837>

Rights / Prava: [In copyright](#)/[Zaštićeno autorskim pravom.](#)

Download date / Datum preuzimanja: **2024-09-09**



Sveučilišni odjel zdravstvenih studija
SVEUČILIŠTE U SPLITU

Repository / Repozitorij:

[Repository of the University Department for Health Studies, University of Split](#)



UNIVERSITY OF SPLIT



SVEUČILIŠTE U SPLITU

Podružnica

SVEUČILIŠNI ODJEL ZDRAVSTVENIH STUDIJA

PREDDIPLOMSKI SVEUČILIŠNI STUDIJ

PRIMALJSTVO

Lorena Jalić

PORODNIČKE OPERACIJE

Završni rad

Split, 2022.

SVEUČILIŠTE U SPLITU

Podružnica

SVEUČILIŠNI ODJEL ZDRAVSTVENIH STUDIJA

PREDDIPLOMSKI SVEUČILIŠNI STUDIJ

PRIMALJSTVO

Lorena Jalić

PORODNIČKE OPERACIJE

OBSTETRIC OPERATIONS

Završni rad/Bachelor's Thesis

Mentor:

Doc. prim. dr. sc. Martina Šunj

Split, 2022.

TEMELJNA DOKUMENTACIJSKA KARTICA

ZAVRŠNI RAD

Sveučilište u Splitu

Sveučilišni odjel zdravstvenih studija

Primaljstvo

Znanstveno područje: Biomedicina i zdravstvo

Znanstveno polje: Kliničke medicinske znanosti

Mentor: doc. prim. dr. sc. Martina Šunj

PORODNIČKE OPERACIJE

Lorena Jalić, 211146

Sažetak: Normalan porođaj se ponekad zna zakomplicirati pa ga je potrebno dovršiti jednom od porodničkih operacija ukoliko postoji indikacija. Primalja mora poznavati osobitosti epiziotomije, vakuum ekstrakcije i carskog reza jer manje ili više sudjeluje u svakoj. Glavna uloga joj je psihofizička priprema i poslijeoperacijska njega majke i djeteta.

Ključne riječi: carski rez; epiziotomija; porodničke operacije; primalja; vakuum ekstrakcija

Rad sadrži: 31 stranica, 3 slike, 51 literaturnih referenci

Jezik izvornika: hrvatski

BASIC DOCUMENTATION CARD

BACHELOR THESIS

University of Split

University Department for Health Studies

Midwifery

Scientific area: Medical and health sciences

Scientific field: Clinical medicine

Supervisor: doc. prim. dr. sc. Martina Šunj

OBSTETRIC OPERATIONS

Lorena Jalić, 211146

Summary: A normal birth can sometimes get complicated, in which case, it needs to be finished by one of the obstetric operations given the slightest indication. The midwife must know the properties of episiotomy, the vacuum extraction and the caesarean section because she's, more or less, present in each of them. Her main role is the psychophysiological preparation and post-operational care of the mother and the child.

Keywords: caesarean section; episiotomy; midwife; obstetrical operations; vacuum extraction

Thesis contains: 31 pages, 3 figures, 51 references

Original in: Croatian

SADRŽAJ

1. UVOD.....	1
1.1. UREZ MEĐICE	2
1.1.1. Indikacije za urez međice	2
1.1.2. Tehnike i izvođenje zahvata	3
1.1.3. Komplikacije.....	4
1.2. VAKUUMSKA EKSTRAKCIJA DJETETA.....	5
1.2.1. Uvjeti, indikacije i kontraindikacije	6
1.2.2. Postupak primjene	7
1.2.3. Ozljede djeteta i majke	9
1.3. CARSKI REZ.....	9
1.3.1. Indikacije	11
1.3.1.1. <i>Apsolutne indikacije</i>	12
1.3.1.2. <i>Relativne indikacije</i>	12
1.3.2. Tehnike carskog reza i anestezija.....	13
1.3.2.1. <i>Anestezija za carski rez</i>	13
1.3.2.2. <i>Tehnike izvođenja</i>	14
1.3.3. Komplikacije carskog reza	15
1.3.4. Ponovljeni carski rez	16
2. CILJ	18
3. RASPRAVA	19
4. ZAKLJUČAK	24
5. LITERATURA.....	26
6. ŽIVOTOPIS.....	31

1. UVOD

Porodništvo ili opstetricija grana je kliničke medicinske znanosti koja obuhvaća zdravstvenu zaštitu u trudnoći i za vrijeme poroda. Razvilo se iz najstarije medicinske struke – primaljstva. Primitivno primaljstvo obavljale su vješte i priučene žene, a poslije su izučene primalje ili babice brinule o tijeku poroda, trudnoći, babinju, novorođenčadi te pružale skrb ženama s bolestima reproduktivnog sustava. Danas posebna medicinska specijalizacija ginekologija i porodništvo, zajedno sa sestrinstvom i primaljstvom, ima značajnu ulogu u interdisciplinarnom pristupu prevencije, dijagnostike i liječenja ginekoloških bolesti, kao i u vođenju trudnoća i porođaja (1).

Trudnoća (gravidnost) je razdoblje u kojem se oplodeno jajašce implantira, raste i razvija se plod. Svaka normalna trudnoća traje 40 tjedana (280 dana) (2). Završava se najčešće spontanom rađanjem kada dođe do regresije posteljice funkcije, sazrijevanja djetetovih endokrinoloških mehanizama i molekularnih zbivanja unutar maternice. Očekuje se da će nastupiti od 37. do 42. tjedna trudnoće, a trajanje porođaja je individualno i ovisno o brojnim čimbenicima. Tako u prvorotkinja (primipara) porođaj traje 10-12 sati, dok u višerotkinja (multipara) 7-8 sati (2). Najvažniji faktori normalnog tijeka porođaja (eutocije) su porođajni objekt, porođajni kanal i porođajna snaga kontrakcija (1).

Distocijom se naziva odstupanje od normalnog tijeka porođaja, a javlja se zbog nepravilnosti gore navedenih temeljnih faktora. U tim slučajevima porođaj se obalja manualno ili uz pomoć neugodnih instrumentalnih zahvata. Tada je porodništvo s punim pravom nazivano – *ars obstetriciae* (3). Zahvaljujući napretku medicine, razvoju anestezije, uvođenjem asepsa i antisepsa, došlo je do usavršavanja carskog reza i eliminacije traumatskih vaginalnih operacija (1).

Poseban naglasak u ovom radu biti će na porodničkim operacijama koje nerijetko susrećemo u našim rodilištima. To su instrumentalne tehnike asistiranog porođaja: epiziotomija, vakuumska ekstrakcija i carski rez.

1.1. UREZ MEDICE

Epiziotomija je opstetrička operacija urezivanja međice zbog profilakse razdora perineoanalne regije. Izvodi se pri kraju drugog porođajnog doba, u svrhu širenja mekog izlaznog dijela porođnog kanala. Indikacije se postavljaju individualno. Provodi se u interesu majke i djeteta (4).

Godine 1742. magistar porodništva Sir Fielding Ould prvi put opisuje epiziotomiju te medijani urez međice preporučuje za teške produljene porode, no bez znatnog stručnog odjeka. Potkraj 19. stoljeća uvodi se kao porodnička operacija, dok se u Hrvatskoj počinje primjenjivati prvom polovicom 20. stoljeća. Iako je danas jednostavni zahvat, rutinsko izvođenje nije medicinski opravdano, već joj se mora pristupiti kao operaciji s ranim i kasnim komplikacijama te je izvoditi kada postoje određene indikacije (5).

Poznato je da u primaljskim rodilištima postotak provođenja epiziotomije jest niži nego u rodilištima gdje liječnici vode porođaje. Prema mišljenju svjetskih udruga postotak primjene epiziotomije ne bi trebao biti veći od 30% u kliničkim rodilištima gdje je veća incidencija patoloških trudnoća i porođaja, a isti postotak u primarnim i sekundarnim perinatalnim ustanovama ne bi trebao prelaziti 20% (6).

1.1.1. Indikacije za urez međice

Izvođenje epiziotomije, za majku i dijete, shvaća se preventivnim postupkom. Oštećenje dna zdjelice izbjegava se presijecanjem međice, čime se sprječava i njezina ruptura, nepravilni rascjep, što pridonosi kasnijoj profilaksi descenzusa i prolapsa urogenitalnih organa, inkontinencije i eventualnih fistula (vezikovaginalnih i rektovaginalnih) (7). Skraćanjem drugog porođajnog doba, u pogledu djeteta, umanjujemo mogućnost razvoja perinatalne asfiksije (8).

Dakle, iznimnu važnost epiziotomia ima kod nedonoščeta, makrosomnog djeteta, abnormalnog stava, položaja i rotacije djeteta i njegove glave (stav zatkom, poprečni stav, dorzoposteriorni okcipitalni stav glavom, defleksijski stavovi (4).

1.1.2. Tehnike i izvođenje zahvata

Prerano učinjena epiziotomija povećava opasnost da se rez pretvori u rascjep mišićno-vezivne dijafragme zdjelice uz nepotrebno krvarenje (4). Presijecanje međice iz tog razloga se izvodi u tijeku izгона, posebnim škarama pod zaštitom dva prsta, u jednom aktu kada je predležea čest napne (Slika 1). Kirurški pravilan rez lakše je kontrolirati nego nepravilne laceracije. Može se izvesti bez primjene analgetika ili uz prethodno infiltriranje lokalnog anestetika (6).

Tehnike epiziotomije, mediolateralna, medijalna, lateralna i bilateralna, se razlikuju prema mjestu incizije. Svaka od njih ima prednosti i nedostatke na osnovu kojih se primjenjuje ili pak izbjegava (4).

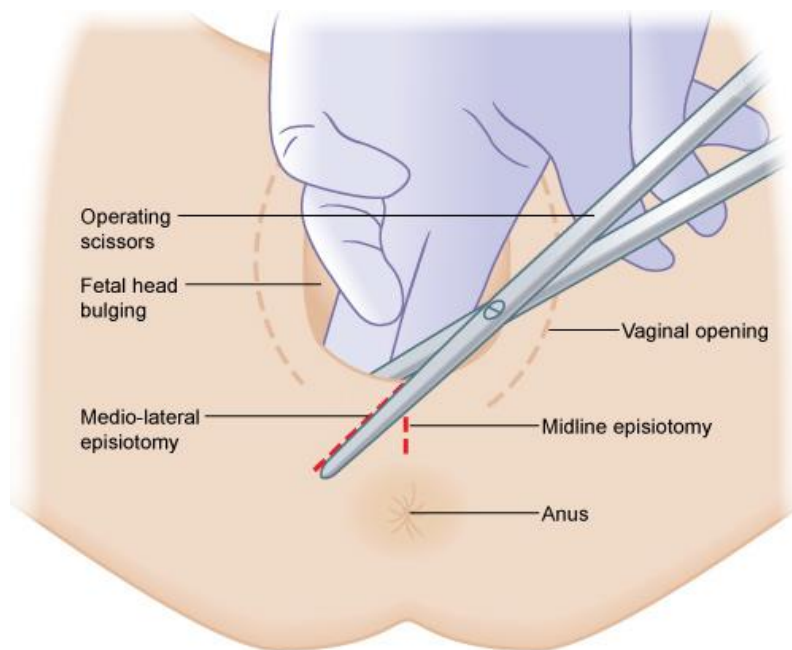
Kosa mediolateralna epiziotomija urezuje se 4-5 centimetara lateralno od središnje linije stražnje komisure prema kvrgi sjedne kosti. Koža, potkožno tkivo međice i pripadajući mišići se režu. Ovom vrstom dovoljno se proširi vanjski ulaz u rodnicu pa je najpogodnija za porodničke operacije, kod makrosomije, defleksijskih stavova, rađanja stava zatkom te niske međice. Miofibrile m. bulbocavernosusa sijeku se poprečno, stoga je krvarenje minimalno (6).

Medijalnom epiziotomijom se ureže centar stražnje komisure prema anusu s 2 centimetra udaljenosti. Primjenjiva je kod visoke međice, pri spontanom ili prijevremenom rađanju. Središnjom epiziotomijom pošteđujemo mišićje, prednost joj je što se urezuje samo vezivna ploča u medijalnoj liniji. Iako anatomski najidealnija, rizična je za nastanak neplanirane rupture perineovaginalis (III. i IV. stupnja), što je bitno prepoznati i na vrijeme zbrinuti (6).

Lateralnu epiziotomiju bi trebalo što manje izvoditi zbog opsežne ozljede mišića dijafragme urogenitalis i dijafragme pelvis. Ova metoda se katkad obavlja bez obzira na rizik koji nosi za ozljedu Bartholinijeve žlijezde i obilnije krvarenje (6).

Bilateralna epiziotomija je indicirana kod postojećih ožiljaka ili stenoza uslijed genitalnih mutilacija, složene distocije fetalnih ramena ili makrosomije djeteta, no rijetko se primjenjuje (6).

Po završetku trećeg porođajnog doba, pristupa se zbrinjavanju epiziotomije u lokalnoj anesteziji, nastavku epiduralne ili pod općom anestezijom. Za šivanje reza koristi se resorptivni kirurški konac. Obavlja se rekonstrukcija po slojevima pridržavajući se kirurških aseptičkih pravila. Potrebno je obuhvatiti cijelu ranu te podvezati krvareće krvne žile kako se ne bi stvorili poslijeoperativni hematomi (9).



Slika 1. Epiziotomija Izvor: <https://elearning.rcog.org.uk//easi-resource/vacuum-extraction/delivery/assessing-need-episiotomy>

1.1.3. Komplikacije

Zacjeljivanje epiziotomijske rane obično prolazi bez komplikacija. S tim da se rana nalazi na dijelu tijela koje je izloženo svakodnevnoj iritaciji uslijed kretanja, sjedenja ili pomicanja, mokrenja i defekacije, u procesu zacjeljivanja javlja se više neželjenih tegoba nego kod uobičajenog poslijeoperacijskog reza (9).

Svaki oporavak je individualan, no gotovo svaka roditeljica se žali na bol u prvom tjednu iza poroda. Bolnost rane im otežava obavljanje svakodnevnih životnih aktivnosti.

Često je popraćeno nelagodnom s neredovitim pražnjenjem crijeva što može dovesti do dugotrajnog zatvora stolice. Prilikom mokrenja, može se javiti osjećaj peckanja (9).

Prisutna bol postaje problemom ako uzrokuje slabije izlučivanje oksitocina, hormona ključnog za otpuštanje mlijeka i uspješnu uspostavu dojenja. Kod babinjača, kojima je napravljena epiziotomija, prikladan ležeći položaj za dojenje je najugodniji mogući.

Oko 3 tjedna potrebno je za apsorpiranje šava i potpuni oporavak. Kod nekih roditelja razvoj edema ili hematoma usporava zarastanje rane i povećava rizik nastanka infekcije. U slučaju komplikacija, preporučuje se umjereno mirovanje uz pojačanu osobnu higijenu, vrlo često liječnik treba pripisati analgetik zbog intenzivne boli i peckanja. Ako bol ne prolazi, ako primijeti sekret ili krvarenje, povišenu tjelesnu temperaturu, obavezan je liječnički pregled (10).

Infekcije rane od epiziotomije su rijetke zahvaljujući dobroj prokrvljenosti tkiva. Manifestiraju se crvenilom, većim otokom i pojačanjem postojećih simptoma. Pristupa se otvaranjem rane, liječi se lokalno oblozima i davanjem antibiotika. Potrebno je naglasiti važnost učestalog mijenjanja higijenskih uložaka i donjeg rublja, redovitog tuširanja uz pažljivo brisanje te zabraniti primjenu antiseptika. Rana može zarasti spontano ili se nakon izlječenja infekcije naknadno šiva (11).

1.2. VAKUUMSKA EKSTRAKCIJA DJETETA

Vakuumska ekstrakcija i forceps spadaju u načine vaginalnog operativnog dovršenja poroda. Indikacije, kontraindikacije i uvjeti za oba zahvata su isti. Produljeno drugo porodno doba značajni je predisponirajući čimbenik. O visini glave djeteta u porodnom kanalu te iskustvu porodničara ovisi koji će se zahvat učiniti (12).

U srednjoeuropskim rodilištima asistirano instrumentalno dovršenje poroda rade prema indikacijama pa izvođenje ovih metoda iznosi od 2 do 10%. Višestruko veći postotak imaju neke europske zemlje, a u Hrvatskoj zadnjih godina porođaj forcepsom u kliničkom radu nema ulogu; incidencija vakuumske ekstrakcije, po istraživanjima iz 2000.-ih godina, je između 1,11-1,29% (6).

Asistirani porođaj vakuumskom ekstrakcijom postupno je postao primarni izbor na svjetskoj razini u odnosu na forceps koji se do otkrića vakuumskog ekstraktora u kliničkoj praksi široko primjenjivao. Razlog tendencije prema tome jest način izvođenja. Kompresija i trakcija se vrši forcepsom, dok se vakuumskom ekstrakcijom obavlja samo trakcija što joj daje prednost.

James Simpson, profesor primaljstva iz Edinburgha, 1849. godine uvodi zvonoliki metalni instrument na cefaličnome kraju prekriven kožom - vakuumski ekstraktor. To je bio prvi poznat i klinički uporabljiv aparat. Kasnije se pojavljuju različite konstrukcije i poboljšanja potrebnog instrumenta. Značajan doprinos proširenoj primjeni omogućen je metalnim Malmstromovim vakuumskim ekstraktorom. Od kada je predstavljen mekani vakuum 1973. godine, nastavljaju se pojavljivati razni mekani, polukruti i kruti poklopci različitih materijala. U posljednje vrijeme proizvode se i koriste meki silastični vakuum ekstraktori s centralnim aplikatorom i ručnom portabilnom vakuumskom crpkom. Postoje i manevaribilne ventuze, specijalno dizajnirane za okcitoposteriornu, okcitolateralnu, defleksijsku i asinklitičku prezentaciju (6).

1.2.1. Uvjeti, indikacije i kontraindikacije

Da bi se mogla izvršiti vakuumska ekstrakcija, sljedeći uvjeti moraju biti ispunjeni (13). Prezentacija djeteta mora biti glavom, angažiranost fetalne glave u interspinalnoj liniji (0) ili niže, plodovi ovoji prsnuti. Za pravilno postavljanje vakuuma, uvjet je potpuno otvoreno ušće maternice. Iskusan porodničar uvijek izvodi instrumentalno dovršenje poroda uz suglasnost roditelja. Potrebno je da ustanova ima opciju dovršenja porođaja carskim rezom (8).

Indikacije zbog kojih se odlučuje na asistirani porođaj vakuumom mogu se pojaviti s majčine i/ili s djetetove strane. Produljeno drugo porođajno doba smatra se indikacijom ako kod prvotkinja traje dulje od 60 minuta, odnosno kod višerotkinja dulje od 30 minuta. Preporuča se s ciljem skraćivanja drugog porođajnog doba kod iscrpljene roditelje, trudnica koje boluju od određenih komorbiditeta, kardioloških, pulmonalnih, neuromuskularnih, cerebrovaskularnih, oftamoloških bolesti, teške preeklampsije. Nužno ga je upotrijebiti pri nesuradnji žene kako ne bi dovelo do fetalne

patnje uslijed produženja izгона djeteta. Kada govorimo o fetalnim naznakama, mislimo na malprezentaciju i malrotaciju ploda, akutnu fetalnu asfiksiju ili fetalni distres (8).

U trenutku manje gestacijske dobi zahvat vakuumske ekstrakcije smatra se kontraindiciranim. Također ga je zabranjeno izvoditi kod stava licem, fetusa s utvrđenim poremećajem mineralizacije kostiju, određenim defektima kože, anomalija glavice, fetalne hemoragijske dijateze. Ne preporuča se ako postoji sumnja na cefalopelvinu disproporciju, ako vodeća čest nije dovoljno angažirana ili porođničar dovoljno vješt. Bez dopuštenja trudnice ginekolog ne smije krenuti s porođničkom operacijom (6).

1.2.2. Postupak primjene

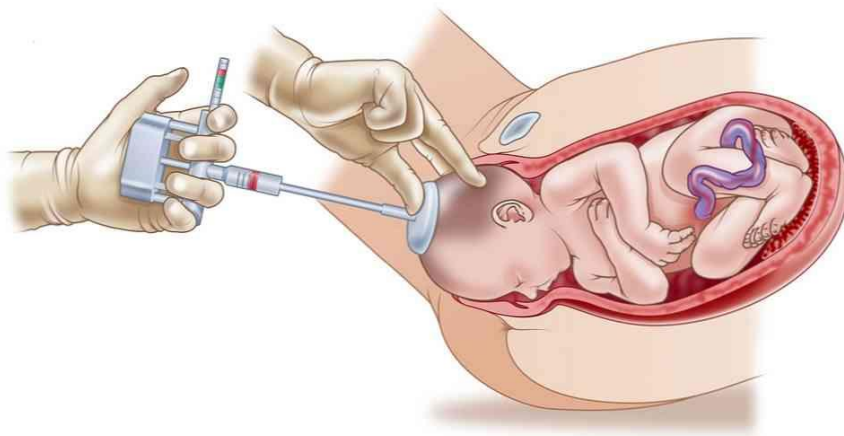
Nakon što su svi uvjeti zadovoljeni i indikacije postavljene, roditelj je potrebno objasniti potrebu za ekstrakciju djeteta vakuumom. Zatim, uz majčin potpisani pristanak, na predležecu čest pri ispražnjenom mokraćnom mjehuru postavlja se ventuza ekstraktora pazeći da se ne uhvati rub ušća maternice ili vaginalna stijenka (Slika 2). Dodatna anestezija ili analgezija nije potrebna. Negativni tlak od 550 do maksimalnih 600 mmHg omogućava trakciju, postiže se ručnom ili električnom pumpom. Prva trakcija služi da se provjeri spušta li se fetalna glavica ili stoji. Sinkronizirano s trudovima prateći biomehaniku porođaja treba izvesti trakciju bez naglih povlačenja. Kao pomoć dozvoljeno je korištenje hvata po Kristelleru, odnosno potisak na fundus maternice. Preporučuju se do tri trakcije u vremenu ekstrakcije od 15 minuta. U slučaju neuspjele ekstrakcije djeteta, u pravilu bi trebalo učiniti sekundarni carski rez. Korisnost epiziotomije u vakuumskoj ekstrakciji nije jasno definirana, ali je preporučena kod rigidne ili visoke međice (6).

Ponekad se izvode atipične vakuumske ekstrakcije. U situacijama perakutne intrapartalne fetalne hipoksije ili prolapsa pupkovine dok materničko ušće nije u potpunosti dilatirano potrebna je incizija ušća i potom vakuumska ekstrakcija, ako nema mogućnosti organiziranja urgentnog carskog reza (13).

U rijetkim slučajevima će primarna kontraindikacija prenaturnost postati indikacija za vakuumsku ekstrakciju. Kako bi se porođaj dovršio ovom metodom, isključivo je potrebno aplicirati mekane ventuze ekstraktora.

Vakuumska se ekstrakcija na zadak također smatra atipičnom. Da bi se ekstraktor postavio na prednji gluteus, pri čemu treba imati oprez na djetetovo spolovilo, zadak treba zauzimati položaj na izlazu iz zdjelice. Znakovi izrazite fetalne patnje ili zastoje porođaja ključni su u donošenju odluke. Nakon učinjene vakuumske ekstrakcije u smjeru crte prolaznice, porođaj se nastavlja zahvatima za oslobođenje ramena i glave (6).

Neuspješna vakuumska ekstrakcija, odnosno onemogućenost dovršavanja porođaja vaginalnim putem ili iskliznuća ventuze što se dogodi u 4,3-20% kod rigidne, a kod meke ventuze u 16-38%. Ukoliko vakuumska ekstrakcija nije realizirana, iskusni liječnik može intervenirati forcepsom, no češće porođaj završi sigurnijim sekundarnim carskim rezom (6).



Slika 2. Prikaz vakuumske ekstrakcije

Izvor: <https://hr.ze-signon.com/articles/vspomogatelnie-posobiya-v-rodah/primenenie-vakuum-ekstrakcii-v-rodah-pokazaniya-opasnosti-metodika.html>

1.2.3. Ozljede djeteta i majke

Pogreške u primjeni ili tehnici izvođenja, prolongirana ili neuspjela trakcija, izbor neodgovarajuće ventuze i reaplikacija iste, rezultira porođajnim ozljedama majke i/ili djeteta. Sigurnost i iskustvo porodničara ima važnu ulogu u sprječavanju komplikacija instrumentalnog dovršenja poroda.

U djece laceracija kože najčešća je ozljeda tijekom vakuumske ekstrakcije. Artificijelna porođajna otekline i kefalhematom nastaju češće uporabom rigidne ventuze te nestaju spontano, većinom bez posljedica (14). Komplikacija u kojoj se krv nakuplja između aponeuroze svoda lubanje i periosta kranijalnih kosti naziva se subgalealni ili subaponeurotični hematom. Može se proširiti, a najopasniji je zbog pozadinske ozljede emisarnih krvnih žila koje prelaze subgalealni prostor, intrakranijalnih velikih krvnih žila i sinusa, rupturu sinohondroza i frakture svoda lubanje. Ne tako često zna nastupiti hemoragijski šok s fatalnim ishodom (14). Pojavnost retinalne hemoragije u skoro 50% vakuumskih ekstrakcija ne ostavlja nikakve defekte (6).

Maternalne ozljede nastale izvođenjem vakuumske ekstrakcije uključuju razdore međice, stidnice, materničkoga vrata i rodnice. Povećan rizik nastanka navedenih ozljeda povezan je prerano ili nekritički učinjenom epiziotomijom prije zahvata vakuumske ekstrakcije.

Velik broj provedenih kliničkih istraživanja dokazuju sigurnost provedbe ove vrste asistiranog vaginalnog porođaja s pravilno postavljenim indikacijama. U istraživanjima nisu uočene razlike između djece rođene vakuumskom ekstrakcijom u fizikalnom i neurološkom statusu naspram rođenih spontanom porođajem (6).

1.3. CARSKI REZ

Carski rez, latinskog naziva *sectio caesarea*, definiran je kao kirurški zahvat kojim se vadi dijete i sekundine iz maternice otvaranjem trbušne šupljine incizijom trbušne stijenke i maternice (1).

Povijest i porijeklo naziva proizlazi iz nekoliko teorija. Prema mitološkoj predaji carskim su rezom izvađeni Dionizije, bog radosti i Asklepije, bog liječništva. Razdoblje do 1500. godine prožeto je različitim legendama. Nedokazana legenda u koju se dugo vjerovalo, iako naziv „carski rez“ nije spomenut u medicinskoj literaturi prije srednjeg vijeka, pripovijeda rađanje Gaja Julija Cezara ovom opstetričkom operacijom zbog kojeg je priklonjen epitet „carski“. Druga teorija tvrdi da je iz rimskog zakonika s odredbama o obveznoj operaciji umiruće žene za spas djeteta, *lex regia vs. lex caesarea*, sama operacija dobila ime. Kao zadnje, logično objašnjenje naziv „carski rez“ potječe još iz razdoblja srednjega vijeka od latinskih riječi *caedere* i *secare*, pleonazma dvaju sinonima, u prijevodu rezati i sjeći (8).

Po svemu sudeći, carski rez se smatra u području abdominalne kirurgije najstarijom operacijom, prvom laparotomijom. Od samog početka izvođenja ovog zahvata na mrtvim ili umirućim ženama, primjenjivane su različite tehnike. Najranijim operacijama šivao bi se samo rez na trbušnoj stjenki, dok bi rez maternice ostao otvoren. Takav način rezultirao je vrlo visokim maternalnim mortalitetom zbog sepse ili iskrvarenja. Razvijanjem kirurškog porodništva, napretku anestezije i uvođenjem postupaka sterilizacije uz aseptičke uvjete rada dolazi do najznačajnijeg preokreta za ovu instrumentalno-manualnu operaciju (8).

Upravo usavršavanjem operativnih tehnika, anestezioloških metoda i novih spoznaja o asepsi, učestalost carskog reza sve je veća (15). Incidenciji porasta pridonijeli su brojni opravdani i neopravdani razlozi, proširene indikacije, zabrinutost za nastanak novorođenačkih komplikacija, strah od tužbi, bolji gospodarski, društveni i financijski status trudnice. Bez obzira na istaknuti napredak, ovakav način dovršenja trudnoće i dalje nosi visok rizik nastanka komplikacija te maternalnog mortaliteta. Postotak primjene carskog reza jest jedan od faktora pokazatelja kvalitete perinatalne zaštite ustanove, u tercijarnim centrima ocjenjuje se dovoljnim oko 15%. Hrvatski zavod za javno zdravstvo objavilo je izvješće za 2020. godinu „Porodi u zdravstvenim ustanovama u Hrvatskoj 2020. godine“ u kojem je evidentirano 9.472 carska reza, odnosno 26,6% poroda dovršenih carskim rezom (6,16).

Na primarni carski rez odlučuje se dok porođaj nije započeo, s osvrtnom na apsolutne i relativne, trajne ili privremene indikacije. Vrijedi kod elektivnih i kod

urgentnih stanja. Ako je početak porođaja, trudovi prisutni ili vodenjak prsnut te se tijekom porođaja pojavila indikacija za carski rez, žurno se izvodi sekundarni carski rez. Većinom u hitnim stanjima. U slučajevima postavljanja postojećih apsolutnih i relativnih indikacija nakon prethodnoga carskoga reza planira se opetovani carski rez. Oko 80% trudnica može vaginalnim putem uspješno roditi nakon prethodnog carskog reza, uz oprez i spreman kirurški tim. Jako rijetko je potrebno izvršiti postmortalni carski rez. Izvodi se nad trudnicama kojima prijete neposredna smrt ili su neposredno umrle. Jedini cilj je spasiti dijete, ono može preživjeti 15-20 minuta nakon majčine smrti. Ishod ovisi o gestacijskoj dobi, vještinama kirurškog tima te učinkovitosti neonatalnog tima. Unatoč svim naporima, na žalost većinom budu prisutna neurološka oštećenja (6,8).

1.3.1. Indikacije

Svaki porodničar s iskustvom će na temelju dobrog učenja suvremenog porodništva donijeti odluku za indicirani carski rez iz medicinskih razloga (17). Trudnica ima pravo izraziti želju za operativnim dovršenjem poroda, tzv. carski rez na zahtjev, ali u Republici Hrvatskoj on nije zakonom dopušten. Situacije u kojima postoje neopstetričke indikacije porodničar rješava nakon konzultacijskog savjetovanja i pregleda užih specijalista određenih područja (6).

Porođaj treba dovršiti carskim rezom iznimno kada je sigurniji za majku i dijete od porođaja prirodnim putem, bez obzira što su pobol i smrtnost svedeni na minimum. Dakle, isključivo kod ugroženog ploda, majke ili oboje, iz medicinski opravdanih razloga i prema stručnim smjernicama dopuštena je primjena carskog reza (17).

Opće podjele indikacija za carski rez su apsolutne, relativne te proširene. U proširene indikacije ubrajamo akutna stanja ugroženosti djeteta u kojima nema drugog izbora osim da se učini hitan carski rez. Odnosi se na intrauterinu asfiksiju, ispalu pupkovinu, prijevremeni porođaj s tezom da dijete neće preživjeti ili postojanje habitualnih pobačaja s letalnim ishodom u anamnezi. Istodobno, mogu biti privremene, npr. *placenta praevia totalis* ili trajne, npr. uska zdjelica (6).

1.3.1.1. *Apsolutne indikacije*

Stanja kod kojih vaginalni porod nije moguć i stanja kod kojih je život majke i/ili fetusa akutno ugrožen klasificiramo u apsolutne indikacije carskog reza. Poprilično su rijetke, svega oko 10%. Radi se o zaprekama normalnom porođajnom mehanizmu ili o urgentnim stanjima koja zahtijevaju neodgodivo operativno dovršenje poroda (18).

U apsolutne indikacije za izvođenje carskog reza svrstavaju se *placenta praevia totalis* – komplikacija nisko ležeće posteljice koja potpuno prekriva unutarnje ušće vrata maternice. Prerano odljuštenje posteljice, abrupcija posteljice, s vidljivim krvarenjem ugrožava fetus pa je i ono razlog za urgentni carski rez. Prolaps pupkovine s hipoksijom djeteta, prijeteća ili započeta fetalna patnja znak je postavljanja apsolutne indikacije. Carski rez je neophodan u roditelja koje imaju usku zdjelicu, zdjelične tumore koji onemogućuju vaginalni porođaj, kod cefalopelvine, tj. fetopelvine disproporcije koja se najčešće javlja ukoliko žena ima suženu zdjelicu i/ili je dijete veliko. Fetalne apsolutne indikacije su: poprečni položaj, održan visoki uzdužni stav glavice, ostali abnormalni stavovi zbog kojih čedo ne može ući u porođajni kanal. U situacijama prijetećeg razdora maternice ili svježe smrti majke, nužno je što prije izvesti carski rez (18).

1.3.1.2. *Relativne indikacije*

Relativne indikacije carskog reza postavljaju se u stanjima pri kojima je prirodni put porođaja moguć, no preporučuje se izvršiti carski rez prema smjernicama struke i spoznajama iz vjerodostojne kliničke prakse (17).

Prethodni carski rez s nedovoljno zrelim nalazom vrata maternice, i prethodno izvedene operacije na maternici prijašnja su stanja koja u nekim slučajevima indiciraju carski rez. Složeni stav djeteta, abnormalni stavovi, distocija uzrokovana ili suženom zdjelicom ili makrosomnim djetetom ili neefikasnim trudovima, anomalije fetusa koje onemogućavaju normalni porod neke su od indikacija. Nadalje, stav zatkom, prethodni carski rez, veliko dijete, prijevremeni porođaj, i prvi blizanac u stavu zatkom predstavljaju potrebu za operativnim dovršenjem poroda. Teška preeklampsija s fetalnom patnjom, eklampsija, djelomična ili marginalna placenta previa, ulcerativna ili

kondilomima ispunjena rodnica zbog aktivne infekcije herpes simplex virusom ili humanim papiloma virusom, intraamnijska infekcija uz fetalnu patnju razlog su intervencije carskim rezom. Produljeni porođaj, neuspješna vakuumska ekstrakcija i forceps zahtijevaju sekundarni carski rez (1).

1.3.2. Tehnike carskog reza i anestezija

1.3.2.1. Anestezija za carski rez

Većina indikacija za porodničke operacije se postavi kada porod već krene. Tako i izbor i početak anestezije mora biti brz i učinkovit. Anestezija služi otklanjanju boli i refleksa. Anesteziolog donosi odluku na osnovi anamneze i indikacije, koju je anesteziju najoptimalnije koristiti, vodeći računa o fiziološkim promjenama kod trudnice te mogućem transplacentarnom prijenosu i učinku na fetus. Regionalna epiduralna ili subarahnoidalna i opća endotrahealna anestezija su dvije metode izbora. Rodilja upoznata sa svim potencijalnim komplikacijama i poteškoćama ima pravo prihvatiti ili odbiti postupak (19).

Regionalna anestezija označava anesteziju dijela tijela na kojem će se izvesti kirurški zahvat. Epiduralna se anestezija izvodi injiciranjem lokalnog anestetika u epiduralni prostor lumbalnog dijela leđa ili kroz već postavljeni epiduralni kateter u području sakralnog kanala. U lumbalnom dijelu kralježnice od L2 do L5-S1 izvodi se spinalna anestezija, najčešće primjenjivana za carski rez (20).

Prednost regionalnoj anesteziji daje odsustvo opasnosti od aspiracije želučanog sadržaja, manja pojavnost duboke venske tromboze, manji gubitak krvi, niža incidencija poslijeoperacijskih tegoba, mogućnost uzimanja tekućine i hrane nedugo nakon operacije. Najznačajnija prednost je što anestetik nema nepovoljnog učinka na fetus, a rani kontakt majke s novorođenčetom doprinosi boljem doživljaju poroda i razvoju djeteta (20).

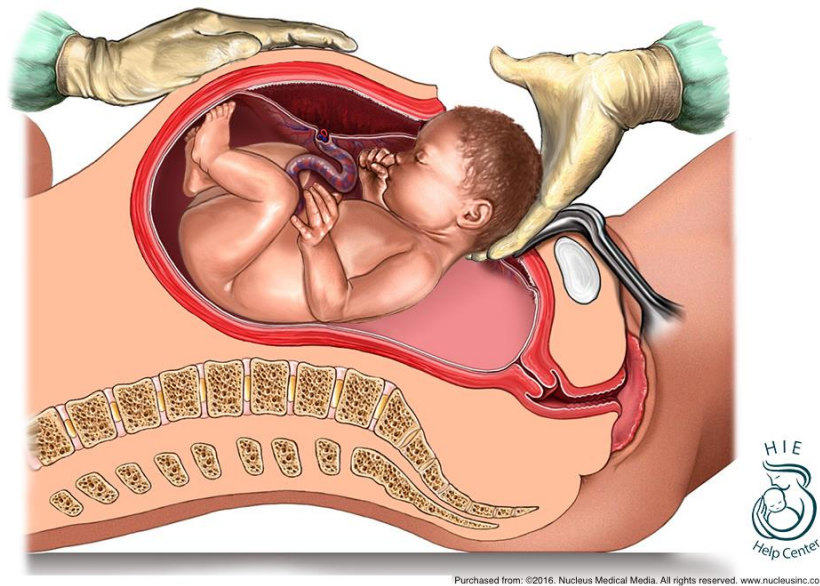
Opća anestezija jest brza i pouzdana metoda izbora prilikom hitnog carskog reza ili kod trudnica s kontraindiciranom regionalnom anestezijom. Prednost ima u slučajevima gdje će olakšati ekstrakciju čeda relaksacijom maternice (19).

1.3.2.2. Tehnike izvođenja

Temeljni tijek carskog reza počinje incizijom trbušne šupljine i organa, laparotomijom i histerotomijom (21). Do današnjeg dana razvile su se brojne tehnike zahvata sukladno novim spoznajama u medicini i kliničkoj praksi (22). Težeći usavršavanju ginekoloških i opstetričkih laparotomija izmjenjivale su se različite vrste: donja medijalna laparotomija, Pfannenstielova laparotomija, Joel-Cohenova laparotomija, Pandolfova laparotomija, Maylarodva laparotomija, Pararektalna laparotomija, gornja medijalna laparotomija. Nadalje, postoji dosta vrsta histerotomija po smjeru incizije, a mjesta izvođenja histerotomije svrstavamo u: korporealno-fundalne, istmično-korporealne i istmično-cervikalne histerotomije (6).

Najpogodnije mjesto za porađanje čeda jest u donjem dijelu trbuha, sukladno tome rez se izvodi poprečno u području donje trbušne stijenke. Kasnije nastali ožiljak estetski je prihvatljiv. Rez se radi prvotno na prednjoj trbušnoj stijenci, zatim na maternici i plodovim ovojmima. Kroz kreiran otvor porađa se dijete (Slika 3). Asistent potiskuje svod maternice, dok porodničar hvata dijete rukama. Nakon manualnog ljuštenja posteljice, šivanjem maternice, fascije i kože završava se operacijski zahvat (8).

Misgav-Ladachova metoda carskog reza ime je dobila po nazivu bolnice gdje je razvijena, u Jeruzalemu (23). Razvoj ove tehnike potaknula je želja za minimalnim oštećenjem tkiva i izbjegavanjem nepotrebnih koraka. Rezultiralo je povećanoj učinkovitosti i sigurnosti zahvata, jednostavnosti, skraćenom vremenu trajanja. Zagovara se što manja incizija donjeg materničkog segmenta, smanjeno korištenje oštrih kirurških instrumenata te manualno razmicanje tkiva. Vanjska i unutarnja potrbušnica, mišići i potkožno tkivo se ne šivaju. Šivanje je time svedeno na samo tri sloja. Smanjenjem broja kirurških šavova smanjuje se rizik nastanka postoperacijskih priraslica unutar trbušne šupljine. Manji je gubitak krvi, umanjena je potreba za antibioticima i analgeticima te je brži oporavak. Minimalno invazivna tehnika carskog reza koristi se u svakodnevnoj praksi. Unazad 15 godina do danas, temeljena na dokazima moderne medicine, Misgav Ladach metoda je izbora carskog reza u cijelom svijetu (6).



Slika 3 Porod carskim rezom

Izvor: <https://hiehelpcenter.org/medical/prevention/c-section-delivery/>

1.3.3. Komplikacije carskog reza

Vrijeme oporavka nakon dovršenja poroda carskim rezom dulje je nego kod porođaja prirodnim putem. Uz sami operacijski zahvat, razlog je upotreba anestezije i raznih lijekova. Osim toga, ovaj način poroda može izazvati mnoge intraoperacijske i postporođajne komplikacije (24).

Tijekom zahvata mogu nastati različite poteškoće koje u velikoj mjeri znaju zakomplicirati tijek carskoga reza. Kada nije moguće ekstrahirati djetetovu glavicu, potrebno se pomoći vakuum ekstraktorom ili forcepsom da bi porod nastavili. Uklještena glavica u zdjelici ima dva rješenja. Prvo je transvaginalna interiorizacija glavice, luksacija i porod. Drugo rješenje se krije u ekstrakciji nožice uz elevaciju glave s ili bez unutarnjeg okreta. Vakuumsku je ekstrakciju za vrijeme carskog reza preporučljivo provesti u slučaju visoke prezentacije glave i kosog položaja te izostaviti pritisak na fundus. Ovim principom se izbjegava rizik proširenja incizije i razdora maternice. Nastupi li krvarenje iz ležišta posteljice ili nasjele posteljice na donji uterini

segment, najbolje je pristupiti jodnom tamponadom. Ostavljanje uraslih fragmenata posteljice u miometriju značajno očuva fertilitet žene. Takvo posteljino tkivo pri invazivnoj malplacentaciji pratimo, ne forsiramo ga evakuirati ako je maternica kontrahirana (8).

Pojava bolova većeg inteziteta nije rijetkost nakon carskog reza. Prisutna je estetska smetnja dugačkog reza, može se razviti i senzorički defekt te uzrokovati oštećenja periuterinog krvožilnog spleta. Ponekad se zna dogoditi da se inficira rana carskog reza, posebice ako krvarenje u mišićnom sloju i potkožnom masnom tkivu nije adekvatno zbrinuto. Pacijentice prepoznaju neželjenu posljedicu osjećajem boli i pritiska u području incizije, porastom temperature i pojavom crvenila oko rane. Postavljanje drena, svakodnevno previjanje rane i primjena antibiotika, terapijske su metode liječenja infekcije (6).

1.3.4. Ponovljeni carski rez

Ponovljeni porođaj carskim rezom povećava ukupni maternalni morbiditet i mortalitet zbog rupture maternice, ožiljke iz invazivne malplacentacije, nisko nasjele posteljice, abrupcije posteljice, poslijeporođajnog krvarenja. Ektopična trudnoća implantirana u ožiljku rijetka je pojava koja posljedično razvije sindrom akutnog abdomena, time i potrebu za urgentnom kirurškom intervencijom. Veća incidencija pojavnosti adhezija, visoko položeni mjehur, crijevo i omentum, ozljeda organa veže se za ponovno izvođenje carskog reza (2).

Prirodni vaginalni put rađanja nakon prethodnog carskog reza klinički je opravdan u 60-85%. Naravno, postoje sudarajuća mišljenja na osnovu provedenih istraživanja. Pojedine zemlje priznaju mogućnost prirodnog porođaja nakon samo jednog prethodnog carskog reza. Nasuprot, drugi radovi podržavaju prirodni put poroda nakon više prethodnih operativnih dovršenja poroda uz naglasak da svaki porođaj mora biti individualno procijenjen prema navedenim apsolutnim i relativnim indikacijama te dalje navedenim kontraindikacijama (25).

Relativne kontraindikacije za prirodni vaginalni porod nakon prethodno učinjenog carskog reza:

- uzdužna klasična histerotomija kod prethodnog zahvata
- očiti znakovi razdora maternice
- multipla trudnoća
- prezentacija zatkom
- makrosomija djeteta
- druga akutna stanja

Ako porodničar izabere prirodni put poroda, savjetuje se prije poroda procijeniti oblik, građu i debljinu ožiljka, napraviti klasični i doplerski ultrazvuk, procjenu tjelesne mase djeteta. Ako postoji ponovna indikacija za carski rez, prije termina poroda obaviti prijem i obradu trudnice, proučiti anamnezu, medicinsku dokumentaciju i razloge postavljanja indikacije, detalje o prethodnom carskom rezu (6).

2. CILJ

Cilj završnog rada „Porodničke operacije“ je istaknuti važnost primalje i njene stručne pomoći uz opis aktivnosti i kompetencije u tri najčešće primjenjivane metode instrumentalnog dovršenja poroda u našim rodilištima.

3. RASPRAVA

U preoperativnoj pripremi, praćenju tijeka poroda pa sve do postoperativne njege i njege novorođenčeta primalja ima glavnu ulogu nevezano na koji način će porod dovršiti (26). Aktivnosti primalje usmjerene su na psihofizičku pripremu roditelje. Nakon dovršenja porođaja, glavna zadaća jest prva opskrba novorođenčeta, zbrinjavanje majke te zdravstvena njega majke i djeteta (27). Svaki pacijent je individualan, ima svoje strahove, potrebe i želje (28). Od trenutka primitka trudnice u rađaonu primalja ostvaruje prvi kontakt s trudnicom, ocjenjuje njeno emocionalno stanje te čini sve da se buduća majka osjeća sigurno i dobro (29).

U pripremu za porođaj ubraja se priprema spolovila, klistiranje, uspostava venskog puta, pomoć pri posebnim postupcima. Za vrijeme cijelog trajanja porođaja primalja daje informacije o svim postupcima i slijedu događaja, pruža podršku te je dužna pratiti opće stanje trudnice – disanje, tlak, puls, temperaturu, trajanje i učestalost trudova, kao i otkucaje srca djeteta unutar maternice. O svim promjenama obavještava liječnika (30).

Urez međice izvodi se u drugom porodnom dobu tijekom izгона djeteta. Ne bi se trebao izvoditi kao rutinski zahvat, već kao operacija za koju postoje indikacije (7). Ovisno o načinu rada pojedinih rodilišta, uglavnom primalje izvode epiziotomiju, porodničari vrlo rijetko. Aktivnost primalje kod ureza međice usmjerena je na pripremu i izvođenje epiziotomije. Nužno je procijeniti optimalno vrijeme te napraviti urez u tijeku truda dok predležeca čest napinje međicu kako bi postupak bio što pošteniji za roditelju (31). Kada glavica napinje međicu roditelja osjeća najmanju bol. Primalja prije no što napravi rez dezinficira međicu. Kada procijeni da je pravo vrijeme, pod zaštitom dva prsta, zareže tkivo mediolateralno pomoću sterilnih škara. Time proširi porođajni kanal kako bi dijete neometano izašlo. Ranu epiziotomije zbrinjavamo odmah po završetku trećeg porođajnog doba da ne bi došlo do obilnijeg krvarenja (8). Bitno je da liječnici i primalje pravodobno prepoznaju znakove krvarenja kako bi spriječili moguće komplikacije (32). Epiziotomija bi se trebala izvoditi samo kod određenih indikacija, međutim istraživanja pokazuju kako je pružateljima skrbi njihova klinička praksa važnija od indikacija navedenih u literaturi (33). Time je povećan broj rutinskih epiziotomija koje nemaju prednosti. Ista istraživanja pokazuju da selektivno učinjen

urez međice ne uzrokuje štetu ni majci ni djetetu (34). Poznato nam je da se učestalost epiziotomije smanjuje kod višerotkinja u odnosu na prvotkinje. Primalja izvodi zahvat ureza međice kako bi spriječila komplikacije, rupturu trećeg i četvrtog stupnja, ali za sobom nosi slabljenje mišića dna zdjelice i inkontinenciju u kasnijoj životnoj dobi. U vođenju poroda primalja može pripremiti međicu za porod u svrhu smanjenja postotka izvođenja epiziotomije. Prema nekim studijama, smanjenje postotka moguće je odgađanjem tiskanja, toplim oblozima te masažom međice (35). Najčešće komplikacije koje se pojavljuju nakon vaginalnog poroda s epiziotomijom su krvarenje, bolnost te infekcije (32). U takvim situacijama treba odmah reagirati u interesu roditelja, stoga je veoma važna dobra komunikacija i suradnja liječnika i primalja u svakom trenutku poroda (36). Prevencija težih posljedica je uloga primalje koja za vrijeme boravka babinjače prati lohije, daje antibiotike i analgetike ordinirane od strane liječnika ginekologa, brine o općem stanju majke i educira ju o higijeni perinealnog područja (32, 37).

U našim rodilištima porođaj vakuumskom ekstrakcijom dovršavaju porodničari. Primalja ima zadatak pripreme roditelja za taj zahvat te preuzima brigu za babinjaču i dijete nakon poroda (38). Ukoliko je potrebna vakuumska ekstrakcija djeteta, primalja je dužna pripremiti sterilne instrumente, pratiti vitalne znakove roditelja i kardiokografski zapis (39). Prije samog početka zahvata, obavezna je kateterizirati mokraćni mjehur da bi se oslobodio prostor za postavljanje ventuze i prolazak djeteta. Urezivanje međice preporučuje se kod rigidne, oporne ili visoke međice. Primalja ili porodničar izvode epiziotomiju po istim pravilima. Dok porodničar vrši ekstrakciju glavice, primalja usmjerava roditelja na pravilno disanje s ciljem sprječavanja tiskanja za vrijeme vakuumske ekstrakcije. Ključna je suradnja primalje i opstretičara za sprječavanje trauma s maternalne i djetetove strane (37). Nakon što se obavi epiziotomija, primalja se brine da je roditelja u pravilnom položaju te je vodi kroz postupak, usmjeravajući je na pravilno disanje i izbjegavanje tiskanja. Primalja preuzima porod nakon što porodničar ukloni ventuzu s djetetove glavice i vodi ga do kraja. Obavlja prvu opskrbu novorođenčeta i skrbi za roditelja do kraja četvrtog porodnog doba (40). Ispitivanja su pokazala stagnaciju učestalosti vakuumske ekstrakcije. Najčešćim indikacijama se dokazalo produljeno drugo porodno doba, zastoj glavice i fetalna asfiksija. Korištenje meke ventuze poštenije je za meki oglavak djeteta i

estetski je prihvatljivije, no istraživanja su potvrdila povećan broj neuspjelih dovršenja poroda takvom ventuzom (41). Kod visokog položaja djeteta treba izbjegavati vakuumsku ekstrakciju, zamijeniti je carskim rezom, zbog vjerojatnih cerebralnih oštećenja i/ili oštećenja brahijalnog pleksusa. Analize su ipak potvrdile sigurnost ove metode u rukama vještog i iskusnog porodničara (42).

Sve kirurške intervencije zahtijevaju posebnu obradu i povećanu zdravstvenu skrb i njegu nakon izvršenog zahvata. Isto vrijedi za carski rez. Kada se radi planirani carski rez, trudnica se dan ili dva prije hospitalizira. U psihičkoj i fizičkoj pripremi važnu ulogu ima primalja (43). Tijekom hospitalizacije trudnice je potrebno educirati o postupcima zahvata, tijekom njenog poroda, skrbi za nju i dijete nakon obavljenog porođaja (44). Primarna zadaća primalje kod poroda carskim rezom jest psihofizička priprema trudnice prije operacije (45). Ostavljen pozitivan prvi dojam znatno smanjuje strah i tjeskobu kod roditelja. Primalja provjerava medicinsku dokumentaciju, otvara venski put, upozorava na suzdržavanje od hrane najmanje osam sati prije operacije. Potrebno je obrijati trudnicu u području donjega dijela trbuha do simfize ako to ranije sama nije obavila (46).

Ne uvijek, na liječnikov zahtjev, trudnica dobiva klizmu. Klizma je postupak ubrizgavanja 250-1000 mililitara tople tekućine u završni dio debelog crijeva uvođenjem katetera ili fleksibilne rektalne sonde do 10 centimetara dubine. Primjenjuje se u svrhu pražnjenja crijeva, obavlja ga primalja. Savjetuje pacijenticu da neko vrijeme zadrži tekućinu unutar crijeva. Nakon ovog postupka, nužno je osigurati prikladno mjesto za defekaciju i za provedbu anogenitalne higijene na kraju (47).

Postavljanje urinarnog katetera u mokraćni mjehur također je posao primalje. Uvodi se neposredno prije odlaska u salu, omogućuje neometano pražnjenje mokraćnog mjehura dok roditelj ne bude sposobna samostalno se podizati. Prilikom ovog postupka prijeko je potrebno poštovati pravila rada u aseptičkim i antiseptičkim uvjetima te poznavati anatomiju i fiziologiju mokraćnog sustava. U procesu sudjeluju dvije sestre, dok nesterilna sestra priprema sterilni set za kateterizaciju, sterilna sestra ispire spolovilo i perianalno područje toplom vodom. Palcem i kažiprstom nedominantne ruke sa sterilnim rukavicama oslobađa urinarni kanal razmicanjem malih usana. Za cijelo vrijeme postupka, male usne drži razmaknute. Najmanje tri puta dezinficira spolovilo.

Dominantnom rukom uvodi sterilni kateter dok urin ne poteče kateterom, tada zadanom količinom redestilirane vode puni balon. Druga sestra spaja urinarnu vrećicu s kateterom čime je postupak završen (48).

Po dolasku u operacijsku salu potrebno je provjeriti reanimacijski stol i opremu, pripremiti set za opskrbu novorođenčeta, provjeriti identifikacijske narukvice. Nakon obavljene ekspulzije djeteta, primalja prima novorođenče, provjerava vitalnost djeteta, tzv. Apgar score u prvoj minuti. Prva intervencija je osigurati prohodnost dišnih puteva, otkloniti suvišak sluzi, krvi ili mekonija, zajedno s tim potvrditi disanje djeteta, mišićni tonus, puls, reflekse i boju kože. Dišni putovi se oslobađaju, po potrebi aspiriraju, disanje se potiče laganim trljanjem leđa. Pupkovina se podvezuje i presijeca, a prije nego što se pupčani batrljak povije sterilnom gazom, uzima se krv iz pupkovine za pH analizu. Obavlja se brzi fizikalni pregled te se postavljaju identifikacijske narukvice. Ukoliko stanje to dopušta, primjenjuje se rani kontakt kože na kožu. Istovremeno se pomno pregledava novorođenče ne bi li uočili anomalije ili vidljive abnormalnosti. Na red dolazi vaganje i mjerenje dužine djeteta, čišćenje i sterilno povijanje pupka, oblačenje pelene. Sljedeće, ne manje bitno, dapače zbog još nerazvijenog termoregulacijskog mehanizma, vrlo je važno utopiti novorođenče. Prije napuštanja operacijske dvorane, identifikacijske narukvice stavljaju se na ruku majke i djeteta (49).

Prva intervencija primalje nakon carskog reza je osnovna opskrba novorođenčeta. Završenim carskim rezom majka se premješta u jedinicu intenzivne njege. Zatim slijedi poslijeoperacijska uloga primalje u jedinici intenzivne njege, uključuje praćenje kontrakcija maternice, krvarenja i kontrolu rane roditelje. U svrhu ranog prepoznavanja i prevencije postoperativnih komplikacija, aktivno se nadzire krvni tlak, zasićenost kisikom, tjelesna temperatura, zapis EKG-a, diureza i opće stanje majke. Izgubljena tekućina se nadoknađuje pomoću infuzijskih otopina te se intravenozno osiguravaju potrebni antibiotici i analgetici (50). Terapiju ordiniranu od strane liječnika daje primalja. Preporučena rana mobilizacija ovisi o vrsti anestezije, obično 4-6 sati iza kirurškog zahvata.

Postoperativna skrb odnosi se na skrb i za babinjaču i za novorođenče. U tom periodu važna je emotivna potpora, edukacija o važnosti pravilne prehrane, dojenju i higijeni (6). Osim edukacije primalja brine o ženinoj higijeni, prehrani i psihičkom

stanju. Edukacija majke o njezi novorođenčeta, dojenju i babinju zauzima važnu ulogu do kraja boravka u bolnici (51).

4. ZAKLJUČAK

Porodničke operacije dio su svakodnevne kliničke prakse u rodilištima. Nove spoznaje, napredak ginekologije, klasične opstetricije i fetalne medicine, anestezije, pravila antiseptike i asepse, usavršili su metode izvođenja zahvata pa danas imamo široki spektar porodničkih operacija s dobrim ishodom. U kliničkom radu ključna je suradnja medicinskog tima kako bi majka i dijete dobili što bolju antenatalnu i postpartalnu zdravstvenu skrb.

U većini slučajeva i rodilišta u Hrvatskoj, primalje izvode urez međice. Za epiziotomijom se poseže kako bi spriječili rupturu međice ili razvoj perinatalne asfiksije. Iako se koristi kao preventivni postupak, treba je izvoditi samo u porođajima u kojima je urez indiciran.

Za porod vakuum ekstraktorom trebaju biti zadovoljeni određeni uvjeti i indikacije. Primalja ima zadatak prije samog zahvata isprazniti mokraćni mjehur, tijekom postupka potiče roditelju na pravilno disanje, a nakon ekstrakcije glave često vodi porod do kraja.

Carski rez postao je popularna porodnička operacija usavršavanjem tehnike izvođenja i smanjenjem maternalnog morbiditeta i mortaliteta. Zadnjih godina njegova učestalost u stalnom je porastu, razlog tomu su proširene medicinske indikacije, ali i razni neopstetrički razlozi. Primaljska skrb usmjerena je na psihofizičku pripremu trudnice prije operacije te na poslijeoperacijsku skrb.

Bez obzira na način dovršenja trudnoće, primalja ostvaruje prvi kontakt s trudnicom koji joj daje sigurnost i smanjuje strah upućivanjem u postupke koji slijede. Najznačajnija uloga primalje jest zdravstvena skrb za majku i dijete prije, tijekom i poslije poroda. Da bi kvalitetno obavljala svoj posao, primalja treba biti savjesna, odgovorna, empatična i vješta u svojoj struci. S obzirom da je samostalan rad primalja sve više zastupljen u svijetu, od velike je važnosti da zna prepoznati indikacije, način izvođenja i komplikacije porodničkih operacija.

Primalja je osoba koja uvijek prva prima novorođenče, zbrinjava ga i skrbi se o njemu. Sa ženom prolazi kroz njen emotivni životni događaj koji joj zauvijek ostaje urezan u sjećanje, stoga joj treba osigurati što ugodniji i bezbolniji porođaj. Ključno je

stvoriti odnos povjerenja kako bi roditelja surađivala. Kvalitetna skrb postiže se kontinuiranom suradnjom porodničara i primalje koja, uz poštovanje i uvažavanje, svakoj ženi pruža savjete, znanje i podršku.

5. LITERATURA

1. Habek D. Ginekologija i porodništvo. Zagreb: Medicinska naklada; 2013.
2. Gabbe SG, et al., eds. Normal labor and delivery. In: Obstetrics: Normal and Problem Pregnancies. 7th ed. Philadelphia, Pa.: Elsevier; 2017.
3. Toglia MR. Repair of perineal and other lacerations associated with childbirth. <https://www.uptodate.com/contents/search>
4. Hale RW, Ling FW. Episiotomy: Procedure and repair techniques. Washington, D.C.: The American College of Obstetrics and Gynecology; 2007.
5. Berkowitz LR, et al. Approach to episiotomy. <https://www.uptodate.com/contents/search>
6. Habek D. Maternal care under minimal conditions during the war in Croatia. Int J Gynaecol Obstet. 2009. 107(1):60-1. doi: 10.1016/j.ijgo.2009.03.056.
7. Aasheim V, et al. Perineal techniques during the second stage of labour for reducing perineal trauma. Cochrane Database of Systematic Reviews. <http://www.thecochranelibrary.com>
8. Kuvačić I, Kurjak A, Đelmiš J. i suradnici. Porodništvo. Zagreb: Medicinska naklada; 2009.
9. Toglia MR. Repair of perineal and other lacerations associated with childbirth. <https://www.uptodate.com/contents/search>
10. Pavić Gulin D. Epiziotomija – vodič kroz porođajni rez. [Internet]. vazezdravlje.com; 2021. [pristupljeno 20. svibnja 2022.]. Dostupno na: <https://www.vazezdravlje.com/zensko-zdravlje/epiziotomija-vodic-kroz-porodajni-rez>
11. Iskrić I, Spirić E. Puerperalne infekcije. Primaljski vjesnik. [Internet]. 2015. svibanj [pristupljeno 20. svibnja 2022.] Dostupno na: https://www.komora-primalja.hr/datoteke/PV_18_WEB.pdf
12. Ali UA, Norwitz ER. Vacuum-assisted vaginal delivery. Rev Obstet Gynecol. 2009. 2(1):5-17. Pubmed PMID: 19399290
13. Hoppe KK, Benedetti TJ. Complicated Deliveries. In: Gleason CA, Juul SE, eds. Avery's Diseases of the Newborn. 10th ed. Elsevier; 2018:158-169.

14. Harbert MJ, Pardo AC. Neonatal Nervous System Trauma. In Swaiman's Pediatric Neurology: Principles and Practice: Sixth Edition. Elsevier Inc. 2017. 156-160
<https://doi.org/10.1016/B978-0-323-37101-8.00021-7>
15. R-Christine Schuller, Daniel Surbek. Sectio caesarea: actual controversy. Ther Umsch 2014. 71(12):717-22. doi: 10.1024/0040-5930/a000617.
16. Rodin U, Cerovečki I, Jezdić D. Porodi u zdravstvenim ustanovama u Hrvatskoj 2020. godine. https://www.hzjz.hr/wp-content/uploads/2021/07/PORODI_2020.pdf
17. Hickl EJ. Change in indications for cesarean section. Gynakol Geburtshilfliche Rundsch. 2002. 42(1):15-8. doi: 10.1159/000057933. PMID: 12037413.
18. Mylonas I, Friese K. Indications for and Risks of Elective Cesarean Section. Dtsch Arztebl Int. 2015. 112(29-30):489-95. doi: 10.3238/arztebl.2015.0489. PMID: 26249251. Pubmed PMID: 26249251.
19. WOLF GC. Anesthesia for cesarean section. J Am Osteopath Assoc. 1956. 55(11):716-9. Pubmed PMID: 22964265.
20. Brown DL. Spinal, epidural, and caudal anaesthesia. In: Miller RD, editor. Miller's Anesthesia. 7th ed. Philadelphia: Churchill Livingstone Elsevier; 2010. 1611–38.
21. Hofmeyr JG, Novikova N, Mathai M, Shah A. Techniques for cesarean section. Am J Obstet Gynecol. 2009; 201(5):431-44. doi: 10.1016/j.ajog.2009.03.018.
22. Vejnović TR, Costa SD, Ignatov A. New Technique for Caesarean Section. Geburtshilfe und Frauenheilkunde. 2012. 72(9):840-845. DOI: 10.1055/s-0032-1315347. PMID: 25328165.
23. Katsulov A, Nedialkov K, Koleva Zh, Iankov M, Tashkov B, Iotov T, Kirov K, Genov M, Rusinov P, Doncheva Zh, Grüncharov I. The Joel-Cohen (Misgav Ladach) method--a new surgical technic for cesarean section and gynecological laparotomy Akush Ginekol (Sofia). 2000. 39(1):10-3. Pubmed PMID: 10826327.
24. Van Ham MA, van Dongen PW, Mulder J. Maternal consequences of cesarean section. A retrospective study of intraoperative and postoperative maternal complications of cesarean during a 10-year period. Eur J Obstet Gynecol Reprod Biol 1997. 74 (1): 1-6. Pubmed PMID: 9243191.
25. ACOG. Evaluation of Cesarean Delivery. Washington, DC: ACOG, 2000. Dostupno na: <https://www.acog.org/clinical/clinical-guidance/obstetric-care-consensus/articles/2014/03/safe-prevention-of-the-primary-cesarean-delivery>

26. East CE, Lau R, Biro MA. Midwifery. Midwives' and doctors' perceptions of their preparation for and practice in managing the perineum in the second stage of labour: a cross-sectional survey. 2015. 31(1):122-31. Pubmed PMID: 2508545.
27. A. Hammond et al. Space, place and the midwife: exploring the relationship between the birth environment, neurobiology and midwifery practice. *Women Birth* 2013. Pubmed PMID: 24139678.
28. S.C. Bolton. Who cares? Offering emotion work as a 'gift' in the nursing labour process. *J. Adv. Nurs.* 2000. 580-586. Pubmed PMID: 11012799.
29. Jennifer Jacksona Janet E. Andersonb Jill Mabenc. What is nursing work? A meta-narrative review and integrated framework. *International Journal of Nursing Studies* Volume 122, 2021. Pubmed PMID: 34325358.
30. Vodič kroz zanimanja [Internet]. Filozofski fakultet Zagreb. Primalje. Dostupno na: <http://mrav.ffzg.hr/zanimanja/book/part2/node1105.htm>
31. Sagi-Dain L, Sagi S. Indications for episiotomy performance - a cross-sectional survey and review of the literature. *J Obstet Gynaecol.* 2016. 36(3):361-5. doi: 10.3109/01443615.2015.1065233.
32. Bécharde F, Geronimi J, Vieille P, et al. . Are we performing episiotomies correctly? A study to evaluate French technique in a high-risk maternity unit. *J Gynecol Obstet Hum Reprod* 2018. 47:331–8. Pubmed PMID: 29680718.
33. Jiang H, Qian X, Carroli G, et al. . Selective versus routine use of episiotomy for vaginal birth. *Cochrane Database Syst Rev* 2017. 2:112–20. Pubmed PMID: 28176333
34. Seijmonsbergen-Schermers A, Thompson S, Feijen-de Jong E, Smit M, Prins M, van den Akker T, de Jonge A. Understanding the perspectives and values of midwives, obstetricians and obstetric registrars regarding episiotomy: qualitative interview study. *BMJ Open.* 2021. Dostupno na: <https://pubmed.ncbi.nlm.nih.gov/33441351>
35. American College of Obstetricians and Gynecologists' Committee on Practice Bulletins—Obstetrics. Practice Bulletin No. 165: Prevention and Management of Obstetric Lacerations at Vaginal Delivery. *Obstet Gynecol.* 2016. Dostupno na: <https://pubmed.ncbi.nlm.nih.gov/27333357>

36. Kathlee et al., Nurse-Physician Communication During Labor and Birth: Implications for Patient Safety. *Journal of Obstetric, Gynecologic & Neonatal Nursing*. Volume 35, Issue 4. 2006. 547-556. Pubmed PMID: 16882001.
37. M. Zwarenstein et al. Working together but apart: Barriers and routes to nurse-physician collaboration. *Journal on Quality Improvement* 2002. Pubmed PMID: 12053458.
38. Putta LV, Spencer JP. Assisted vaginal delivery using the vacuum extractor. *Am Fam Physician*. 2000. 15;62(6):1316-20. Pubmed PMID: 11011860.
39. Riethmuller D, Schaal JP, Maillet R. Obstetrical vacuum: a modern instrument. *Gynecol Obstet Fertil*. 2001. 29(10):648-61. Pubmed PMID: 11732430.
40. Murphy DJ, Strachan BK, Bahl R. Assisted Vaginal Birth. RCOG. 2020. Dostupno na: <https://obgyn.onlinelibrary.wiley.com/doi/epdf/10.1111/1471-0528.1609>
41. Riethmuller D, Schaal JP, Maillet R. Obstetrical vacuum: a modern instrument. *Gynecol Obstet Fertil*. 2001. 29(10):648-61. Pubmed PMID: 11732430.
42. Šegregur J. Vakuu ekstrakcija u dovršenju poroda. *Gynaecologia et perinatologia*. 2007. 16(3):132-135. Dostupno na: <https://hrcak.srce.hr/23505>
43. Tara D, Collard RN, BSN Habi Diallo RN, BSN Alona Habinsky RN, BSN Colleen Hentschell RN, BSN Toni M. Vezeau PhD, RNC. Elective Cesarean Section: Why Women Choose It and What Nurses Need to Know. *Nursing for Women's Health*. Volume 12, Issue 6. 2008–2009. 480-488.
44. Villar J, Valladares E, Wojdyla D, Zavaleta N, Carroli G, Velazco A, et al. Caesarean delivery rates and pregnancy outcomes: The 2005 WHO global survey on maternal and perinatal health in Latin America. *Lancet*. 2006. 367:1819–29. Pubmed PMID: 16753484.
45. Rihi, P., Muniroh, M., & Susilawati, D. (2020). Relaxation Therapy on The Level of Anxiety of Post Sectio Caesarea: A Literature Review. *STRADA Jurnal Ilmiah Kesehatan*, 9(2), 1687–1693. <https://doi.org/10.30994/sjik.v9i2.520>
46. Adam D Jakes, Annie Bell, Lilian Chiwera, Jilly Lloyd. Implementation of vaginal preparation prior to caesarean section. <http://dx.doi.org/10.1136/bmjog-2020-000976>.

47. Irene Gregory, Dawn Giddings. Caesarean section: patient preparation and initial care. *British Journal of Healthcare Assistants*.
<https://doi.org/10.12968/bjha.2011.5.1.24>
48. Šepec S. i suradnici. Standardizirani postupci u zdravstvenoj njezi. Zagreb: Hrvatska komora medicinskih sestara; 2010.
49. MSD priručnik dijagnostike i terapije. Dostupno na: MSD priručnik dijagnostike i terapije: Pregled, obrada i skrb za normalno novorođenče (placebo.hr)
50. Gibbs RS, Karlan BY, Haney AF, Nygaard IE, The MD, Dobson CL, et al. *Danforths Obstetrics and Gynecology* (10th ed.) Konkur.in. 2008. Dostupno na:
<http://dl.konkur.in/post/Book/MedicalScience/Danforth-Obstetrics-and-Gynecology-10th-Edition-%5Bkonkur.in%5D.pdf>
51. Riris Andriati, Rita Dwi Pratiwi, & Fenita Purnama Sari Indah.. The differences in the autogenic relaxation therapy's influences on reducing pain levels in postoperative sectio caesaria patients. *Malaysian Journal of Medical Research*.
<https://doi.org/10.31674/mjmr.2019>

6. ŽIVOTOPIS

OSOBNI PODACI

Ime i prezime: Lorena Jalić

Datum rođenja: 10.4.2001.

Mjesto rođenja: Split

E-mail: lorena.jalic2001@gmail.com

OBRAZOVANJE

2019. – 2022. Sveučilišni odjel zdravstvenih studija Split, Primaljstvo

2015. – 2019. Zdravstvena škola Split, Fizioterapeutski tehničar

RADNO ISKUSTVO

Studentski poslovi

Volontiranje Udruga „MI“

OSOBNNE VJEŠTINE I KOMPETENCIJE

Vozačka dozvola B kategorija

Strani jezik: Engleski jezik

Rad na računalu: Microsoft Office