

# Radiološka obrada i liječenje kompresivnih fraktura torakolumbalne kralježnice

---

**Kujundžić-Lujan, Marijo**

**Master's thesis / Diplomski rad**

**2022**

*Degree Grantor / Ustanova koja je dodijelila akademski / stručni stupanj:* **University of Split / Sveučilište u Splitu**

*Permanent link / Trajna poveznica:* <https://um.nsk.hr/um:nbn:hr:176:193945>

*Rights / Prava:* [In copyright](#) / [Zaštićeno autorskim pravom.](#)

*Download date / Datum preuzimanja:* **2024-09-17**

*Repository / Repozitorij:*



Sveučilišni odjel zdravstvenih studija  
SVEUČILIŠTE U SPLITU

[Repository of the University Department for Health Studies, University of Split](#)



UNIVERSITY OF SPLIT



DIGITALNI AKADEMSKI ARHIVI I REPOZITORIJI

SVEUČILIŠTE U SPLITU  
Podružnica  
SVEUČILIŠNI ODJEL ZDRAVSTVENIH STUDIJA  
DIPLOMSKI SVEUČILIŠNI STUDIJ  
RADIOLOŠKA TEHNOLOGIJA

**MARIJO KUJUNDŽIĆ-LUJAN**

**RADIOLOŠKA OBRADA I LIJEČENJE KOMPRESIVNIH  
FRAKTURA TORAKOLUMBALNE KRALJEŽNICE**

**Diplomski rad**

Split, 2022. godine

SVEUČILIŠTE U SPLITU  
Podružnica  
SVEUČILIŠNI ODJEL ZDRAVSTVENIH STUDIJA  
DIPLOMSKI SVEUČILIŠNI STUDIJ  
RADIOLOŠKA TEHNOLOGIJA

**MARIJO KUJUNDŽIĆ-LUJAN**

**RADIOLOŠKA OBRADA I LIJEČENJE KOMPRESIVNIH  
FRAKTURA TORAKOLUMBALNE KRALJEŽNICE**

**RADIOLOGICAL PROCESSING AND TREATMENT OF  
COMPRESSION FRACTURES OF THE THORACOLUMBAR  
SPINE**

**Diplomski rad/Master's Thesis**

**Doc. dr. sc. Sanja Lovrić Kojundžić**

Split, 2022. godine

## TEMELJNA DOKUMENTACIJSKA KARTICA

## DIPLOMSKI RAD

Sveučilište u Splitu  
Sveučilišni odjel zdravstvenih studija  
Diplomski studij radiološke tehnologije

**Znanstveno područje:** Biomedicina i zdravstvo  
**Znanstveno polje:** Kliničke medicinske znanosti

**Mentor:** Doc.dr.sc. Sanja Lovrić Kojundžić

### RADIOLOŠKA OBRADA I LIJEČENJE KOMPRESIVNIH FRAKTURA TORAKOLUMBALNE KRALJEŽNICE

Marijo Kujundžić-Lujan, 66192

**Sažetak:** Kompresivne frakture torakolumbalne kralježnice važan su medicinski i javnozdravstveni problem, a podrazumijevaju smanjenje visine tijela kralješka kojeg mogu uzrokovati razni čimbenici. Obzirom da spadaju u najčešća patološka oštećenja kralježnice, bitna je brza, točna i precizna medicinska obrada pacijenta. Kompresivne frakture torakolumbalne kralježnice mogu nastati na različite načine, no glavni mehanizam oštećenja je prijelom kralješka uzrokovan jakim pritiskom ili silom. Najčešći uzrok kompresivne frakture je osteoporoza, odnosno bolest koju karakterizira smanjena gustoća kostiju, a ostali uzroci su trauma i tumori kralježnice.

Kompresivne frakture torakolumbalnih kralježaka dijagnosticiraju se kliničkim pregledom te korištenjem slikovnih radioloških metoda poput konvencionalne radiografije, kompjutorizirane tomografije ili magnetske rezonancije. Densitometrija je metoda koja se koristi za praćenje tijeka bolesti, odnosno cijeljenja prijeloma. Iako ovakav tip prijeloma najčešće uzrokuje bol, pojedine frakture koje se razvijaju postupno u početku ne moraju uzrokovati simptome. Stoga su kompresivni prijelomi nerijetko slučajan nalaz pri snimanju radiograma zbog drugih razloga. Unatoč činjenici da je većina kompresivnih prijeloma kralježaka subklinička, oni mogu uzrokovati bol, invaliditet, deformacije pa čak i preuranjenu smrt. Iz tog razloga bitno je odrediti pravilan pristup i način liječenja kako bi se izbjegle neželjene i najteže posljedice.

**Ključne riječi:** kompresivna fraktura, torakolumbalna kralježnica, osteoporoza, konvencionalna radiografija, kompjutorizirana tomografija, magnetska rezonancija

**Rad sadrži:** 63 stranice, 24 slike, 6 tablica, 34 literaturne reference

**Jezik izvornika:** hrvatski

## BASIC DOCUMENTATION CARD

MASTER THESIS

**University of Split**  
**University Department for Health Studies**  
**Graduate study of radiological technology**

**Scientific area:** Biomedicine and health care  
**Scientific field:** Clinical medical sciences

**Supervisor:** Doc.dr.sc. Sanja Lovrić Kojundžić

### **RADIOLOGICAL PROCESSING AND TREATMENT OF COMPRESSION FRACTURES OF THE THORACOLUMBAR SPINE**

Marijo Kujundžić-Lujan, 66192

**Summary:** Compression fractures of the thoracolumbar spine are an important medical and public health problem that imply a reduction in the height of a vertebral body, which can be caused by various factors. Given the fact that these fractures belong to a group of the most common pathological damages to the spine, it is essential to provide a patient with quick, accurate, and precise medical treatment. Compression fractures of the thoracolumbar spine can occur in different ways, but the main damage mechanism would be a fracture of the vertebral body caused by severe pressure or force. The most common cause of compression fractures is osteoporosis, a disease characterized by reduced bone density. Other causes would include trauma and spine tumors. Compression fractures of the thoracolumbar vertebrae are diagnosed with a physical examination and diagnostic imaging tests like classic radiography, computed tomography, or magnetic resonance imaging. Densitometry is a method used for monitoring the course of the disease, as well as the healing process of the fracture. Even though this type of fracture most often causes pain, some of the gradually developing fractures do not cause symptoms. Hence, this causes compression fractures to be an accidental finding discovered during the radiographic imaging for another condition. Although most vertebral compression fractures are subclinical, they can cause pain, disability, and deformities, as well as a premature death. As a result, it is critical to determine the proper approach and method of treatment in order to avoid unfavorable and severe consequences.

**Keywords:** compression fracture, thoracolumbar spine, osteoporosis, conventional radiography, computed tomography, magnetic resonance

**Thesis contains:** 63 pages, 24 figures, 6 tables, 34 literature references

**Original in:** Croatian

## SADRŽAJ:

1. UVOD .....	1
2. CILJ RADA .....	2
3. MATERIJALI I METODE .....	3
4. RASPRAVA .....	4
4.1. ANATOMIJA TORAKOLUMBALNE KRALJEŽNICE .....	4
4.1.1. Anatomija kralježaka.....	5
4.1.1.1. Anatomska obilježja torakalnih kralježaka .....	6
4.1.1.2. Anatomska obilježja lumbalnih kralježaka .....	8
4.1.2. Zglobovi kralježnice.....	8
4.1.3. Krvožilna opskrba kralježnice.....	9
4.1.4. Živčani sustav kralježnice .....	10
4.1.4.1. Sadržaj vertebralnog kanala .....	10
4.1.5. Varijacije u broju kralježaka .....	11
4.1.6. Pokreti kralježnice.....	12
4.1.7. Fiziološka zakrivljenost kralježnice .....	14
4.2. KOMPRESIVNE FRAKTURE TORAKOLUMBALNE KRALJEŽNICE.....	15
4.2.1. Uzroci nastanka kompresivnih fraktura .....	15
4.2.1.1. Osteoporoza.....	16
4.2.1.2. Tumori kralježnice .....	18
4.2.1.3. Trauma .....	21
4.2.1.4. Ostali čimbenici.....	22
4.2.2. Klasifikacija torakolumbalnih prijeloma.....	23
4.2.2.1. Denis klasifikacija.....	24
4.2.2.2. AO klasifikacija.....	27
4.2.2.3. TLICS klasifikacija .....	31
4.3. RADIOLOŠKA DIJAGNOSTIKA KOMPRESIVNIH FRAKTURA TORAKOLUMBALNE KRALJEŽNICE .....	34
4.3.1. Konvencionalna radiografija .....	34

4.3.2. Kompjutorizirana tomografija.....	38
4.3.3. Magnetska rezonancija.....	40
4.3.4. SPECT.....	43
4.3.5. Denzitometrija.....	44
4.4. LIJEČENJE KOMPRESIVNIH FRAKTURA TORAKOLUMBALNE KRALJEŽNICE.....	48
4.4.1. Konzervativno liječenje.....	48
4.4.2. Operativno liječenje.....	51
4.4.2.1. Vertebroplastika.....	52
4.4.2.2. Kifoplastika.....	54
5. ZAKLJUČAK.....	56
6. POPIS KRATICA.....	57
7. LITERATURA.....	58
8. ŽIVOTOPIS.....	62

# 1. UVOD

Kompresivne frakture spadaju u najčešća patološka oštećenja kralježnice, a obzirom da se radi o ozbiljnom problemu bitna je brza, točna i precizna medicinska obrada pacijenta, a pri tome ključnu ulogu ima radiološka dijagnostika, odnosno klasični radiogram ili kompjutorizirana tomografija (CT) (1).

Brza dijagnostička obrada i rani početak liječenja ovakvih prijeloma važni su za oporavak i rehabilitaciju pacijenta, a nepravilna obrada može dovesti do ozbiljnih komplikacija. Najveći dio kompresivnih fraktura događa se u području torakalne i lumbalne kralježnice koje obuhvaćaju dvije trećine čitavog kraljezničkog stupa. Stoga je bitno poznavati anatomiju i fiziologiju te vrste patoloških oštećenja kralježnice kako bi radiološki tim ispravno donio dijagnozu. Kompresivne frakture torakolumbalne kralježnice mogu nastati na različite načine, no glavni mehanizam je trauma kralješka uzrokovana jakim pritiskom ili mehaničkom silom. Takvi prijelomi najčešće nastaju u starijih osoba zbog različitih metaboličkih poremećaja koštanog sustava kao što su, primjerice, osteopenija ili osteoporoza. Suprotno tome, kompresivni prijelom u mlađoj populaciji najčešće je uzrokovan djelovanjem snažne mehaničke sile na kralježnicu, a najčešći uzrok su automobilske nesreće ili pad na noge s velike visine (2).

Pravilna dijagnostika i liječenje kompresivnih fraktura torakolumbalne kralježnice počinje kliničkim pregledom u skladu sa simptomima, a nastavlja se radiološkom dijagnostikom koja potvrđuje odnosno otklanja mogućnost prijeloma. O stupnju oštećenja ovisit će trajanje i uspješnost liječenja koje najčešće potraje mjesecima, a sastoji se od vježbi koje zaustavljaju gubitak tonusa mišića te povećavaju gustoću kostiju kod kralježaka. S druge strane liječenje prijeloma uzrokovanih metaboličkim bolestima (osteoporoza) može trajati doživotno zbog korištenja lijekova koji sprječavaju lomljenje kostiju. Osim radiograma, u dijagnostičke svrhe koristimo kompjutoriziranu tomografiju (CT) i magnetsku rezonanciju (MR), dok nam denzitometrija služi kao pomoćna metoda u praćenju tijeka cijeljenja kompresivnih fraktura torakolumbalne kralježnice (2).



## **2. CILJ RADA**

Ciljevi ovog rada su:

- Opisati anatomiju i fiziologiju torakolumbalne kralježnice
- Obraditi pojam kompresivnih fraktura u torakolumbalnom segmentu kralježnice
- Navesti i opisati uzroke nastanka kompresivnih torakolumbalnih prijeloma
- Objasniti i obraditi ulogu radioloških slikovnih modaliteta u dijagnostici kompresivnih fraktura torakolumbalne kralježnice
- Prikazati i opisati osnovne načine liječenja kompresivnih fraktura torakolumbalnog segmenta

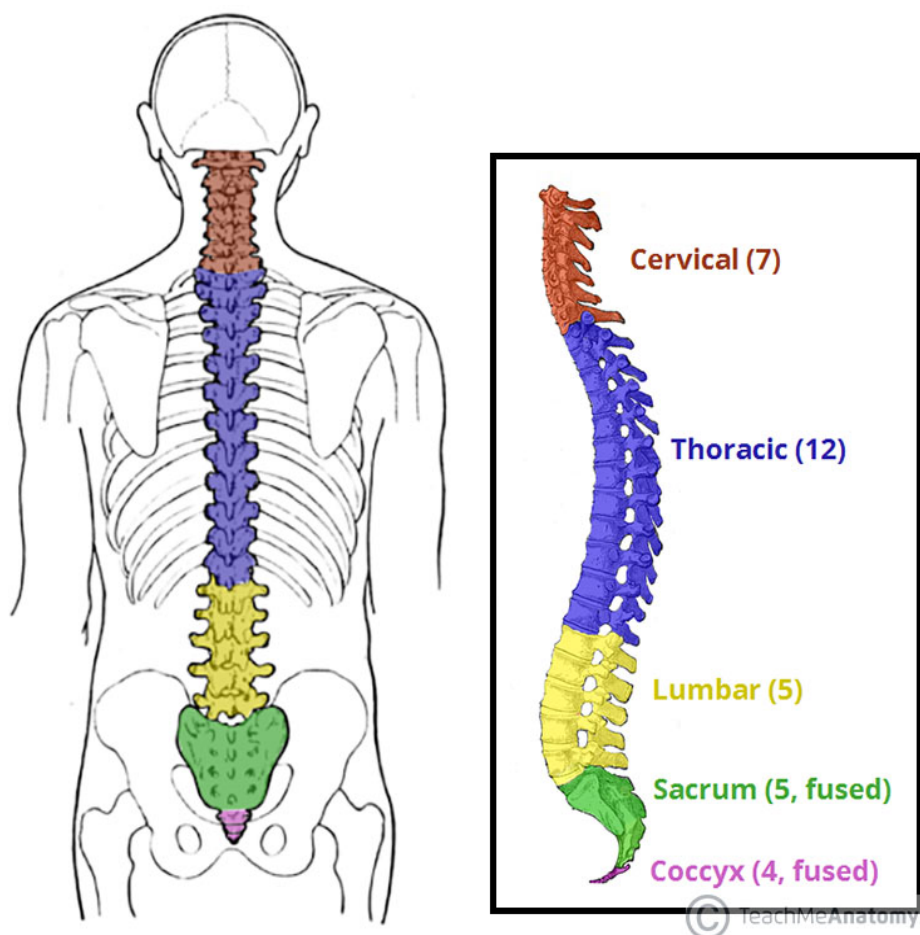
### **3. MATERIJALI I METODE**

Ovaj diplomski rad temelji se na sustavnom pregledu i analizi dostupnih znanstvenih članaka i radova koji su objavljeni na PubMed platformi i drugim internetskim stranicama na temu radiološke obrade i liječenja kompresivnih fraktura torakolumbalne kralježnice. Svi rezultati i istraživanja prikazani su u narativnom i deskriptivnom obliku. Kompletna literatura na temu radiološke obrade i liječenja kompresivnih fraktura torakolumbalne kralježnice javno je dostupna u cijelosti, a objavljena je u razdoblju od 1982. do 2022. godine.

## 4. RASPRAVA

### 4.1. ANATOMIJA TORAKOLUMBALNE KRALJEŽNICE

Kralježnica, kao koštani stup cijelog tijela, anatomski je kompleksno građena i sastoji se od 33 kralješka od čega 7 otpada na vratne, 12 na prsne, 5 na slabinske, 5 na križne i 4 na trtične kralješke (Slika 1) (3).



Slika 1. Prikaz kralježnice po regijama

Izvor: <https://teachmeanatomy.info/back/bones/vertebral-column/>

#### 4.1.1. Anatomija kralježaka

Kralježnica odrasle osobe obično se sastoji od 33 kralješka (*lat. os vertebrae*) raspoređenih u pet različitih regija:

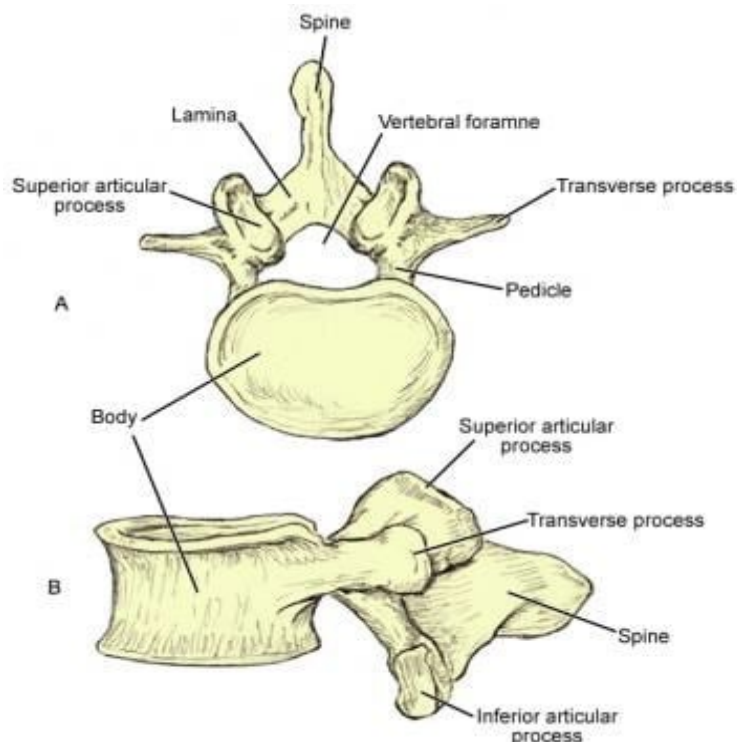
- 7 vratnih (cervikalnih, *lat. vertebrae cervicales*)
- 12 prsnih (torakalnih, *lat. vertebrae thoracicae*)
- 5 slabinskih (lumbalnih, *lat. vertebrae lumbales*)
- 5 križnih (sakralnih, *lat. vertebrae sacrales*)
- 4 trtična (kokcigealna, *lat. vertebrae coccygeae*) (3)

Iako se križna i trtična kost sastoje od ukupno devet kralježaka, značajnije kretnje događaju se samo u gornjem dijelu kralježnice. Pet kralježaka je međusobno sraslo u križnu kost (sakrum, *lat. os sacrum*), a četiri donja tvore trtičnu kost (kokcigis, *lat. os coccygis*). Kralješci se razlikuju oblikom i veličinom ovisno o regiji, pri čemu se povećavaju u kraniokaudalnom smjeru od vratnog segmenta prema križnoj kosti, a zatim smanjuju prema vrhu trtične kosti. Promjena u veličini kralježaka povezana je s činjenicom da uzastopni kralješci nose sve veći postotak težine tijela kako se kralježnični stup spušta prema zdjelici. Kralježnica prenosi težinu na zdjelični pojas preko sakroilijakalnih zglobova (križna i parne zdjelične kosti, *lat. os ilium*). Pokretljivost kralježnice se zasniva na činjenici da su kralješci međusobno povezani elastičnim međukralježničnim diskovima (*lat. disci intervertebrales*). Iako su kretnje između dva kralješka u osnovi male, više kralježaka zajedno u kombinaciji sa intervertebralnim diskovima koji ih spajaju čine izuzetno fleksibilan, ali čvrst stup kojem je zadatak zaštititi kralježničnu moždinu koju okružuju. Glavne značajke kralježnice su:

1. Zaštita kralježnične moždine i spinalnih živaca
2. Podupiranje težine tijela iznad razine zdjelice
3. Pružanje djelomično fleksibilne osi za pokrete tijela i lubanje
4. Uspravan stav i omogućavanje različitih pokreta u tijelu (3)

Iako se kralješci razlikuju po veličini i obliku osnovna struktura im je slična. Tijelo kralješka je masivnije, otprilike je cilindričnog oblika i prednji je dio kosti koji daje snagu kralježnici i nosi tjelesnu težinu. Veličina kralježaka se povećava u kraniokaudalnom smjeru, kako se stup spušta jer svaki nosi sve veću tjelesnu težinu. Tijelo kralješka sastoji se od

vaskularne, trabekularne (spužvaste) kosti obavijene tankim vanjskim slojem kompaktne kosti (Slika 2). Prostor između ovih trabekula zauzima crvena koštana srž koja je jedno od najaktivnijih hematopoetskih (krvotvornih) tkiva zrele jedinke (3).



**Slika 2.** Anatomski prikaz lumbalnog kralješka

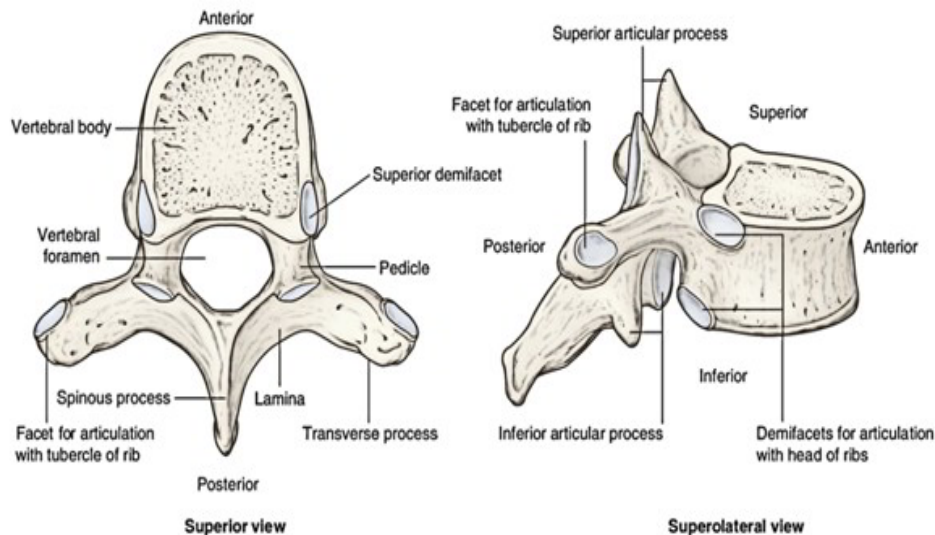
**Izvor:** <https://emedicine.medscape.com/article/1899031-overview>

#### *4.1.1.1. Anatomska obilježja torakalnih kralježaka*

Torakalni kralješci (Slika 3.) nalaze se u gornjem dijelu leđa i služe za pričvršćivanje rebara. Stoga su primarna karakteristična obilježja torakalnih kralježaka kostalne fasete za uzglobljavanje tj. artikulaciju s rebrima. Srednja četiri torakalna kralješka (T5 – T8) pokazuju sve karakteristike tipične za torakalne kralješke. Prvi prsni kralješci (T1 – T4) dijele neke karakteristike vratnih kralježaka, dok donji torakalni kralješci (T9 – T12) imaju neke značajke lumbalnih kralježaka (npr. kvržice slične dodatnim nastavcima) (Tablica 1) (3).

Tablica 1. Dijelovi torakalnih kralježaka zajedno s pripadajućim karakteristikama (3)

DIO KRALJEŠKA	KARAKTERISTIKE
<b>Trup</b>	U obliku srca s jednom ili dvije kostalne fasete za artikulaciju s glavom rebra
<b>Vertebralni foramen</b>	Kružnog oblika; manji u odnosu na vratne i lumbalne kralješke
<b>Transverzalni nastavci</b>	Dugi i snažni pružajući se posterolateralno; duljina se smanjuje prema posljednjem kralješku; prvih deset imaju zglobne fasete za artikulaciju s rebrima
<b>Zglobni nastavci</b>	Gornje fasete usmjerene posteriorno i blago lateralno; inferiorne fasete usmjerene prema naprijed i blago medijalno; ravnina faseta leži na luku sa središtem oko tijela kralješka
<b>Spinozni nastavci</b>	Dugi s posteroinferiornim nagibom; vrhovi se protežu do razine tijela donjeg kralješka



Slika 3. Anatomski prikaz torakalnog kralješka

Izvor: <https://www.earthslab.com/anatomy/thoracic-vertebrae/>

#### 4.1.1.2. Anatomska obilježja lumbalnih kralježaka

Lumbalni kralješci nalaze se u donjem dijelu leđa između prsnog koša i sakruma. Njihovi zglobovi protežu se okomito, a zglobne fasete su u gornjem dijelu sagitalno orijentirane (počevši sa zglobovima T12 – L1), dok su u kaudalnim segmentima sve više orijentirane anterolateralno. Detaljan opis lumbalnih kralježaka nalazi se u tablici 2 (3).

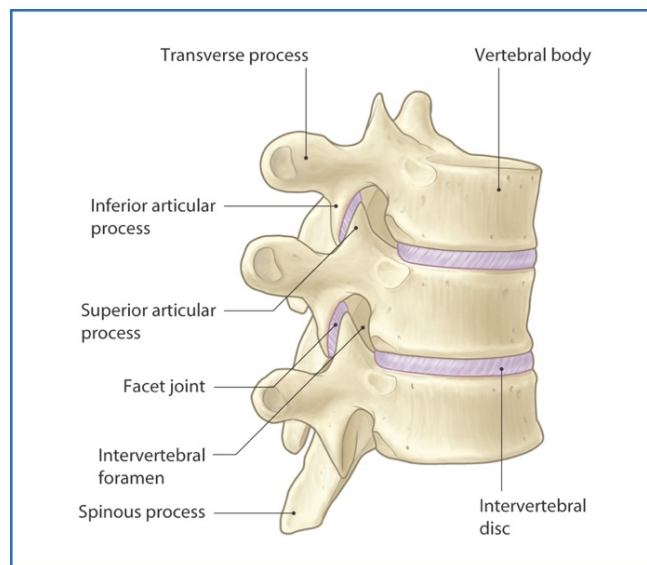
**Tablica 2.** Dijelovi lumbalnih kralježaka zajedno s pripadajućim karakteristikama (3)

<b>DIO KRALJEŠKA</b>	<b>KARAKTERISTIKE</b>
<b>Trup</b>	Masivan; bubrežastog oblika
<b>Vertebralni foramen</b>	Trokutastog oblika; veći u odnosu na torakalne kralješke i manji nego u vratnoj kralježnici
<b>Transverzalni nastavci</b>	Dugi i vitki s dodatnim nastavkom na stražnjoj površini baze svakog transverzalnog nastavka
<b>Zglobni nastavci</b>	Gornje fasete usmjerene posteromedijalno (ili medijalno); donje fasete usmjerene anterolateralno (ili lateralno); mamilarni nastavak na stražnjoj površini svakog gornjeg zglobnog nastavka
<b>Spinozni nastavci</b>	Kratki, čvrsti, debeli i široki; u obliku sjekire

#### 4.1.2. Zglobovi kralježnice

Zglobovi na kralješcima brojni su i bitni da bi se očuvala struktura kralježnice, leđna moždina, pokreti udova, ali i mekotivne strukture koje se nalaze neposredno blizu kralježnice (npr. silazna aorta i jednjak). Zglobove na kralješcima dijelimo u nekoliko skupina, a to su redom:

- zglobovi tijela kralježaka
- zglobovi lukova kralježaka
- kraniovertebralni (atlantoaksijalni i atlantookcipitalni) zglobovi
- kostovertebralni zglobovi
- sakroilijakalni zglobovi (Slika 4) (3)



**Slika 4.** Anatomski, anterolateralni prikaz zglobova između kralježaka zajedno sa zglobnim nastavcima

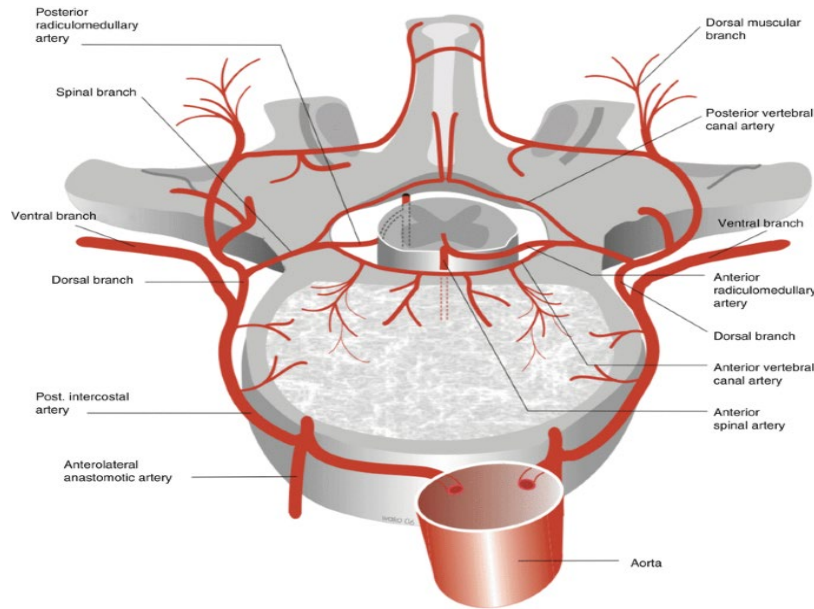
**Izvor:** <https://basicmedicalkey.com/vertebral-column/>

#### 4.1.3. Krvožilna opskrba kralježnice

Kralješke opskrbljuju periostalne i ekvatorijalne grane glavnih cervikalnih i segmentalnih arterija i njihovih spinalnih grana. Matične arterije periostalnih, ekvatorijalnih i spinalnih ogranaka nalaze se na svim razinama kralježnice, a to su redom:

- Vertebralne i uzlazne cervikalne arterije na vratu
- Glavne segmentne arterije trupa
- Stražnje interkostalne arterije u torakalnoj regiji
- Subkostalne i lumbalne arterije u abdomenu
- Iliolumbalne te lateralne i medijalne sakralne arterije u zdjelici (3)





**Slika 5.** Anatomski prikaz vaskularne opskrbe lumbalnog kralješka

**Izvor:** [https://link.springer.com/chapter/10.1007/978-3-319-27440-9\\_2](https://link.springer.com/chapter/10.1007/978-3-319-27440-9_2)

Spinalne vene, koje odvođe krv, tvore venske pleksuse duž kralježnice unutar i izvan vertebralnog kanala. Ovi pleksusi su unutarnji vertebralni venski pleksusi (epiduralni venski pleksusi) i vanjski vertebralni venski pleksusi (Slika 5) (3).

#### 4.1.4. Živčani sustav kralježnice

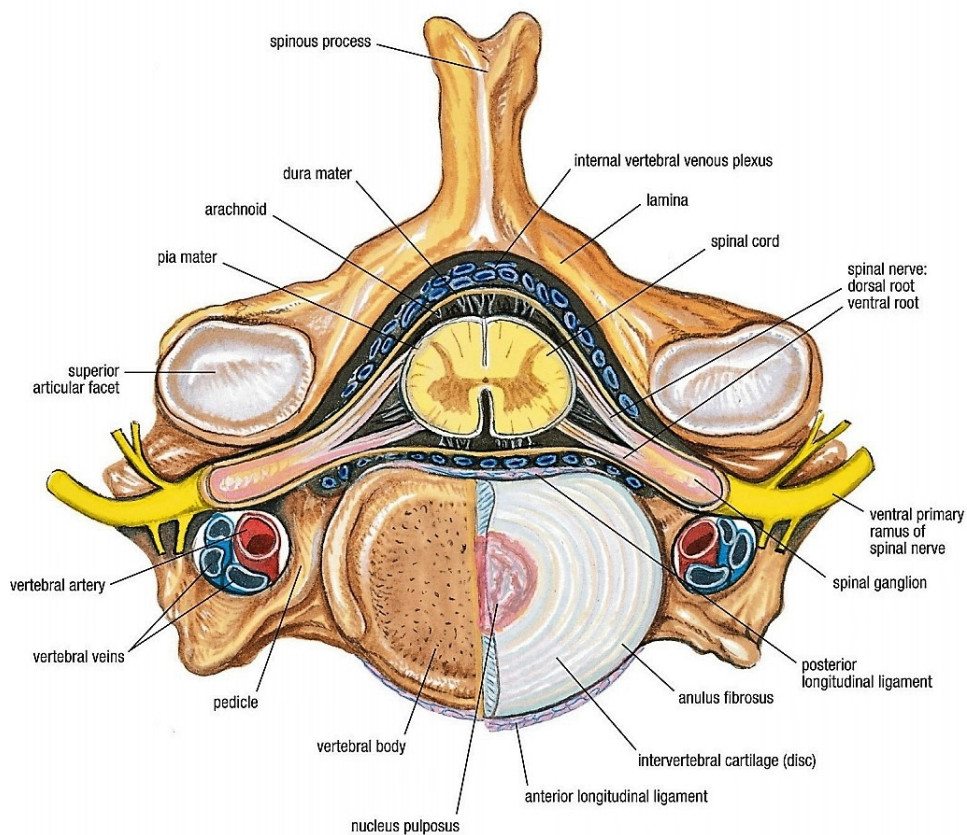
Osim zigoapofizealnih zglobova (inerviranih zglobnim granama medijalnih stražnjih grana), kralježnica je inervirana rekurentnim, meningealnim granama spinalnih živaca. Ove grane jedine su koje proizlaze iz mješovitog spinalnog živca, a nastaju neposredno nakon što je isti formiran, odnosno prije njegove podjele na prednje i stražnje grane (Slika 6) (3).

##### 4.1.4.1. Sadržaj vertebralnog kanala

Kralježnična moždina, korijeni spinalnih živaca i spinalne moždane ovojnice te neurovaskularne strukture koje ih opskrbljuju redom se nalaze unutar vertebralnog kanala (3).

Kralježnična moždina glavni je refleksni centar i provodni put između tijela i mozga. Ova cilindrična struktura, blago spljoštena sprijeda i straga, zaštićena je kralješcima, njihovim ligamentima i mišićima, moždanim ovojnicama i cerebrospinalnom tekućinom (*eng.*

*cerebrospinal fluid*, CSF). Kralježnična moždina počinje kao nastavak produžene moždine, kaudalnog dijela moždanog debla. U odraslih je leđna moždina duga od 42 do 45 cm i proteže se od foramina magnuma u zatiljnoj kosti do razine L1 ili L2 kralješka. Međutim, njegov suženi donji kraj (*lat. conus medullaris*) može završiti visoko kao T12 kralježak ili nisko kao L3 kralježak. Tako leđna moždina zauzima samo gornje dvije trećine vertebralnog kanala (3).



**Slika 6.** Anatomski prikaz spinalnog kanala, leđne moždine i moždanih ovojnica kroz kralješke

Izvor: <https://quizlet.com/362392676/grants-anatomy-w2-vertebral-canal-spinal-cord-and-meninges-diagram/>

#### 4.1.5. Varijacije u broju kralježaka

Većina ljudi ima 33 kralješka, ali uslijed varijanti u anatomskom razvoju može nastati 32 ili čak 34 kralješka. Procjene učestalosti abnormalnog broja kralježaka iznad križne kosti (normalan broj je 24) kreću se između 5 i 12 %. Na varijacije u kralješcima utječu rasa, spol i

čimbenici razvoja (genetika i okoliš). Povećani broj kralježaka češće se javlja kod muškaraca, a smanjen broj kod žena. Varijacije u broju kralježaka mogu biti klinički važne obzirom da povećana duljina presakralne regije kralježnice povećava opterećenje na donjem dijelu lumbalne regije. Međutim, većina brojčanih varijacija otkrivena je slučajno tijekom radiološke dijagnostike koja se provodi iz drugih razloga ili tijekom obdukcije osoba (3).

Pri opisivanju lokalizacije određene ozljede, odnosno numeriranju kralježaka u radiološkom nalazu, potreban je oprez. Važno je istaći da prilikom brojanja kralježaka treba početi od kranijalnog segmenta kralježnice, odnosno od baze lubanje, budući da je broj vratnih kralježaka (sedam) konstantan. To pravilo vrijedi ne samo za ljude nego i za ostale kraljeznjake tako da primjerice žirafe i zmije, imaju sedam vratnih kralježaka. Kada se analizira varijacija u broju kralježaka, prsni i lumbalni dio moraju se promatrati zajedno jer ljudi koji imaju više od pet lumbalnih kralježaka često imaju kompenzacijski smanjen broj torakalnih kralježaka (3).

Varijacije u kralješcima također uključuju odnos između kralježaka i rebara, ali i broj kralježaka koji se spajaju u sakrum. Odnos presakralnih kralježaka prema rebrima i/ili sakrumu može biti viši (kranijalni pomak) ili niži (kaudalni pomak) od normalnog. Bitno je napomenuti da se kralježak C7 koji artikulira s rudimetarnim vratnim rebrima još uvijek smatra vratnim kralješkom, a isto vrijedi i za lumbalne kralješke i lumbalna rebra. Također, L5 kralježak spojen sa sakrumom naziva se „sakralizirani peti lumbalni kralježak“ (3).

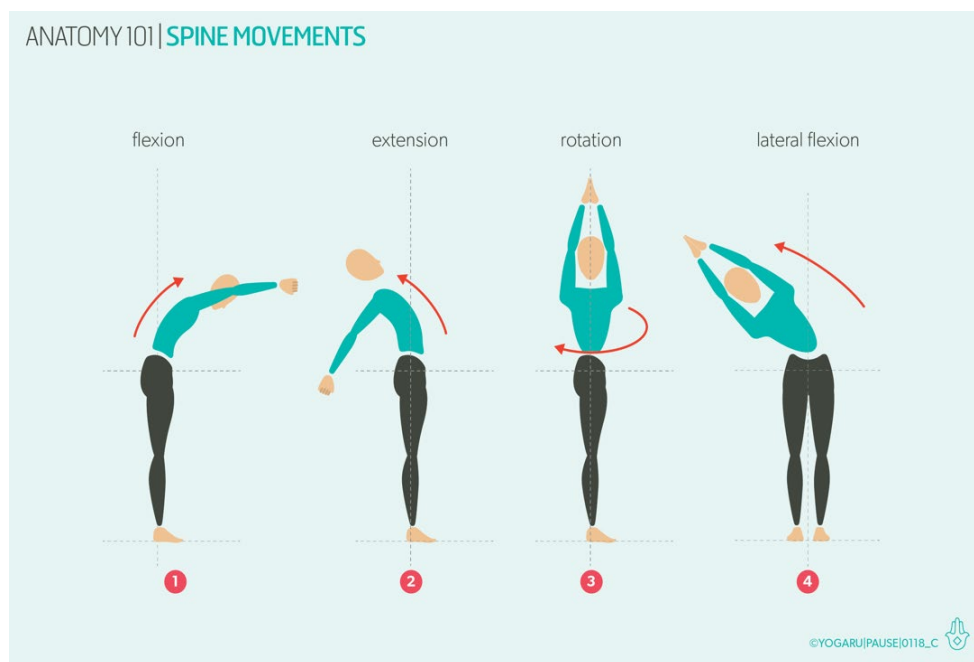
#### **4.1.6. Pokreti kralježnice**

Raspon pokreta kralježnice razlikuje se ovisno o regiji i pojedincu, a normalan opseg kretnji kod zdravih mladih odraslih osoba obično se smanjuje za 50% ili više kako stare. Pokretljivost kralježnice prvenstveno je posljedica kompresije i elastičnosti IV diskova. U kralježnici su mogući pokreti fleksije, ekstenzije, bočne fleksije i ekstenzije te rotacijske torzije. Savijanje kralježnice udesno ili ulijevo iz neutralnog (uspravnog) položaja je lateralna fleksija dok se vraćanje u uspravno držanje iz položaja bočne fleksije naziva bočnom ekstenzijom (Slika7). Raspon kretnji kralježnice ograničen je raznim čimbenicima, a to su redom:

- debljina, elastičnost i kompresibilnost IV diskova
- oblik i orijentacija zigapofiznih zglobova
- napetost zglobnih čahura zigapofiznih zglobova
- otpor leđnih mišića i ligamenata

- povezanost s rebrima
- masa okolnog tkiva (3)

Pokrete ne proizvode isključivo leđni mišići jer im pomažu gravitacija i djelovanje anterolateralnih trbušnih mišića. Pokreti između susjednih kralježaka događaju se na elastičnim IV diskovima (koji služe kao osovina pokreta) i na zigapofiznim zglobovima koji u cjelini proizvode značajan raspon pokreta kralježnice. Kretanje kralježnice slobodnije su u vratnom i lumbalnom dijelu nego u ostalim segmentima. Sagitalno orijentirane zglobne ravnine lumbalne regije pogodne su za fleksiju i ekstenziju. Ekstenzija kralježnice najizraženija je u lumbalnoj regiji i obično je ekstenzivnija od fleksije, no međutim, isprepleteni zglobovi ovdje sprječavaju rotaciju. Lumbalna regija, kao i cervikalna regija, ima IV diskove koji su veliki u odnosu na veličinu tijela kralješaka. Lateralna fleksija kralježnice najveća je u cervikalnoj i lumbalnoj regiji (3).



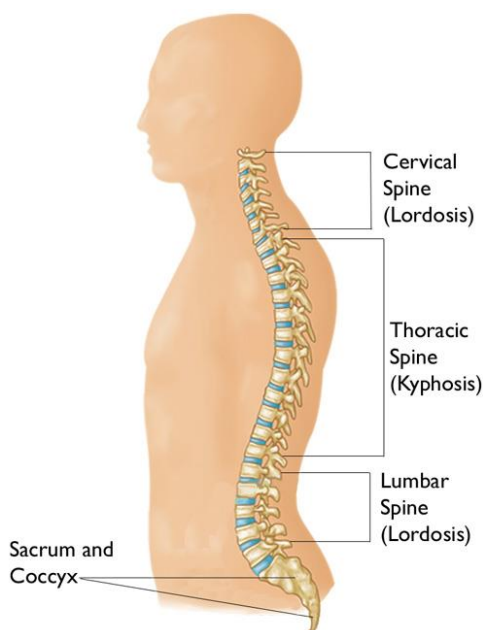
**Slika 7.** Prikaz pokreta kralježnice u svim mogućim smjerovima

**Izvor:** <https://www.yogaru.ie/pause/anatomy-101-the-spine>

Nasuprot tome, torakalna regija ima intervertebralne diskove koji su tanki u odnosu na veličinu tijela kralježaka. Relativna stabilnost u ovom dijelu kralježnice posljedica je veze s prsnom kosti pomoću rebara. Zglobne ravnine ovdje leže na luku koji je u središtu tijela kralješka, dopuštajući rotaciju u torakalnoj regiji. Ova rotacija gornjeg dijela trupa, u kombinaciji s rotacijom dopuštenom u cervikalnom području i onom na atlanto-aksijalnim zglobovima, omogućuje torziju aksijalnog skeleta koja se događa kada se gleda unatrag preko ramena. Međutim, fleksija je u odnosu na lumbalnu regiju, ograničena, uključujući i lateralnu fleksiju (3).

#### 4.1.7. Fiziološka zakrivljenost kralježnice

Kralježnica kod odraslih ima četiri zakrivljenosti koje se javljaju u cervikalnoj, torakalnoj, lumbalnoj i sakralnoj regiji. Torakalna i sakralna kifoza (*lat. kyphosis*) su konkavne prema naprijed, dok su cervikalna i lumbalna lordoza (*lat. lordosis*) konkavne prema nazad. Kada se promatra stražnja površina trupa, posebno u bočnoj snimci, normalne, odnosno fiziološke zakrivljenosti kralježaka jasno su vidljive (Slika 8) (3).



Slika 8. Prikaz fiziološke zakrivljenosti kralježnice u svim regijama

Izvor: <https://orthoinfo.aaos.org/en/diseases--conditions/kyphosis-roundback-of-the-spine/>

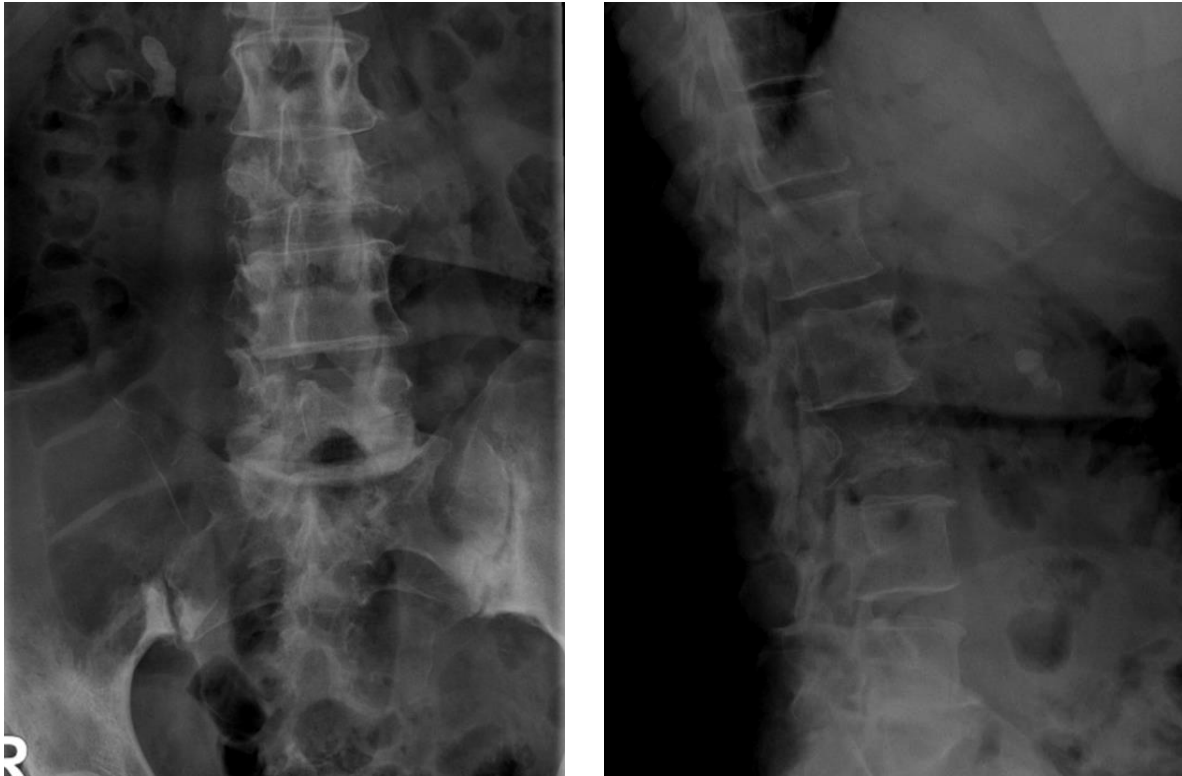## **4.2. KOMPRESIVNE FRAKTURE TORAKOLUMBALNE KRALJEŽNICE**

Torakalna i lumbalna kralježnica zajedno posjeduju određena anatomska obilježja koja se razlikuju od cervikalnog dijela kralježnice, prvenstveno zbog tereta i sile koju podnose. Upravo ta obilježja, kao i mogućnost kralježnice da se odupire djelovanju sile različitog smjera i jakosti, određuju težinu ozljede. Zbog toga, prijelaz kralježnice iz torakalnog u lumbalni dio najviše i najčešće podliježe ozljedama (4).

### **4.2.1. Uzroci nastanka kompresivnih fraktura**

Procjenjuje se da se svake godine u SAD-u dogodi 1,5 milijuna prijeloma kralježnice zbog kompresije (Slika 9), a najčešći su u starijoj populaciji. Iako ovi prijelomi rijetko zahtijevaju bolnički prijem, oni mogu uzrokovati značajan invaliditet i morbiditet, često uzrokujući jake i višemjesečne bolove u leđima. Kada je riječ o frakturama koje su nastale kao posljedica osteoporoze, one nerijetko nastaju u kombinaciji sa prijelomom kuka. Iako su manje ozbiljni od prijeloma kuka, kompresivni prijelomi mogu uzrokovati značajna funkcionalna ograničenja. Osim kronične boli u leđima, ovakvi prijelomi dovode do značajnog invaliditeta. Višestruki susjedni prijelomi mogu dovesti do formiranja progresivne kifoze torakalne kralježnice, što rezultira brojnim komorbiditetima, kao što je poremećaj probave i smanjena plućna funkcija (5).

Najčešća etiologija kompresivnih fraktura je osteoporoza, iako trauma, tumori ili razne infekcije također mogu dovesti do prijeloma. Žene u postmenopauzi imaju najveći rizik od osteoporotičnih prijeloma koji su posljedica hormonalnih promjena u menopauzi. U osteoporozi je smanjena mineralna gustoća kosti i promijenjen sadržaj nekolagenih proteina u koštanom matriksu. Stoga, ovo strukturno propadanje tkiva dovodi do krhkih kostiju koje su sklone lomovima. Razne studije su tako pokazale da postojanje jednog kompresivnog prijeloma povećava rizik od nastanka budućih za čak pet puta (5).



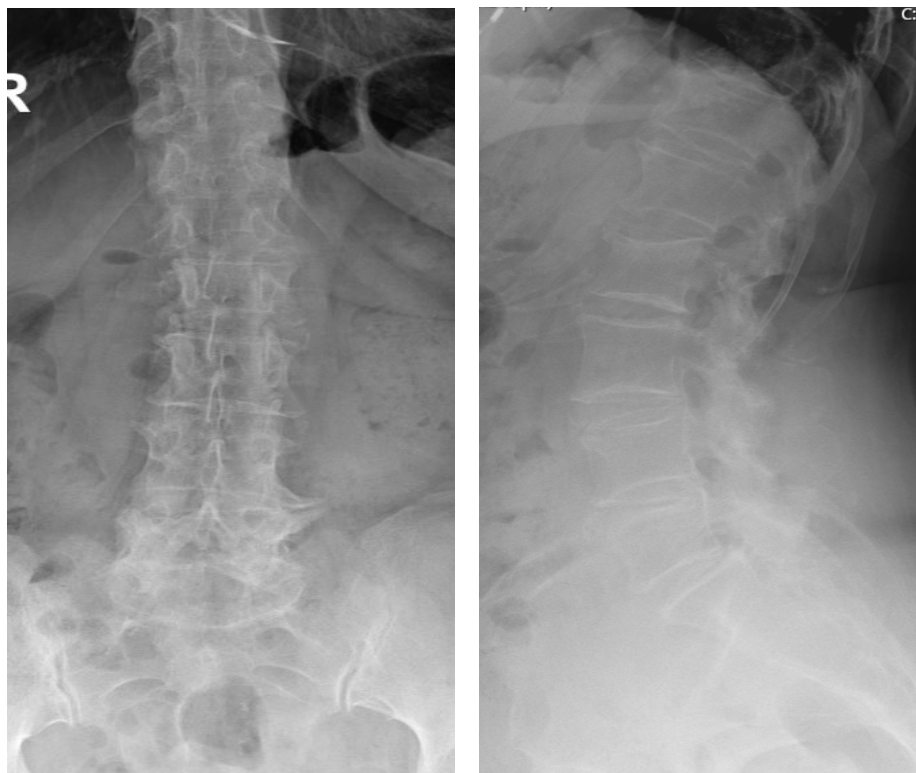**Slika 9.** AP i profilni radiogram: Patološka kompresivna fraktura L3 kralješka (osteolitička metastatska lezija)  
**Izvor:** KBC Split, Klinički zavod za dijagnostičku i intervencijsku radiologiju

#### *4.2.1.1. Osteoporoza*

Osteoporoza je bolest koju karakterizira smanjena koštana masa i propadanje koštanog tkiva, a najčešće oboljeva starija populacija i žene u postmenopauzi. Ovakvo stanje značajno povećava rizik od prijeloma kostiju među koje spadaju i torakolumbalne kompresivne frakture. Prema istraživanjima ovakav tip prijeloma treći je u svijetu po učestalosti, a glavna klinička obilježja su kolaps, kompresija i uklinjenje kralješka te tupi bol u leđima. Narušena klinička slika pacijenta s osteoporotičnim kompresivnim frakturama dovodi do smanjene kvalitete života, povećanja stope invaliditeta pa čak i smrtnosti (6).

Iako su kompresivne frakture torakolumbalne kralježnice česta pojava kod osteoporoze, pacijenti mogu biti asimptomatski. Stoga se ovakve frakture ponekad ne dijagnosticiraju. Neki znakovi koji mogu ukazivati na kompresivne frakture su smanjenje visine, povećanje kifoze, ograničena pokretljivost te akutna bol u leđima koja se pojačava prilikom naglih pokreta, a smanjuje u ležećem položaju. Rizik prijeloma kod osteoporotičnih kralježaka povećava se

prilikom pada ili obavljanja određenih aktivnosti. Bol koju uzrokuje osteoporoza obično je lokalizirana, ali može se širiti i na okolne anatomske regije. Dijagnoza se postavlja na temelju kliničkog pregleda u koji spada neurološka procjena i radiološka dijagnostika. Iako je klasična radiografija zlatni standard (Slika 10), često se koriste CT i MR koji služe za određivanje vremena i opsega prijeloma uz zahvaćenost okolnih mekotkivnih struktura i leđne moždine. Kada se sumnja na osteoporozu, potrebno je čim prije obaviti potrebnu dijagnostiku kako ne bi došlo do frakture i ostalih komplikacija. Najbolji način procjene mineralne gustoće kostiju i potvrde osteoporoze izvodi se pomoću denzitometrije (DXA) (7).



**Slika 10.** Radiogram lumbosakralne kralježnice, AP i profilna snimka – kompresivna fraktura trupa L2 kralješka  
**Izvor:** KBC Split, Klinički zavod za dijagnostičku i intervencijsku radiologiju

Osteoporoza je najrašireniji poremećaj kostiju u svijetu, a smanjenje mineralne gustoće prvenstveno je posljedica gubitka funkcije gonada i starenja koji se događaju prema dva različita mehanizma. Gubitak funkcije spolnih žlijezda, posebno smanjenje estrogena, vidljivo



je kod žena u postmenopauzi i rezultira pretjeranom aktivnošću osteoklasta. S druge strane, starenje kostiju povećava potražnju tkiva za osteoblastima što premašuje zalihe u ljudskom tijelu. Ova dva različita uzroka osteoporoze razlikuju se i po mjestu koje pogađaju. Gubitak koštane mase u postmenopauzi uglavnom je u trabekularnoj kosti, dok se gubitak koštane mase povezan sa starenjem javlja uglavnom u kortikalnoj kosti. Prekomjerno povećanje reapsorpcije dovodi do kompromitiranja volumena i integriteta kosti, čime se povećava rizik od prijeloma. Ostali čimbenici rizika za osteoporoze uključuju neadekvatne razine kalcija i vitamina D. Vitamin D poboljšava apsorpciju kalcija iz crijeva i pomaže u osiguravanju odgovarajućih razina kalcija za normalnu mineralizaciju kostiju (7).

Procjena kompresivnih fraktura torakolumbalne kralježnice također uključuje procjenu neurološkog stanja pacijenta što može zahtijevati daljnju radiološku obradu i konzultacije s kirurgom. Laboratorijska obrada je ponekad indicirana radi isključenja maligne bolesti ili zbog pronalaženja uzroka sekundarne osteoporoze što uključuje štetne učinke terapije lijekovima, imobilizaciju i endokrine poremećaje (7).

Liječenje osteoporoze podrazumijeva korištenje lijekova koji povećavaju mineralnu gustoću kostiju. To su u prvom redu bisfosfonati koji smanjuju rizik od kompresivnih fraktura za 40 do 70 %. Bolesnici s teškim oblikom osteoporoze liječe se sekvencijalno i terapiju počinju lijekovima za izgradnju kosti (npr. teriparatidom), a tek nakon slijedi terapija bisfosfonatima. Kombinacija ovih lijekova pacijentima pruža dugoročnu zaštitu od prijeloma povezanih sa smanjenom mineralnom gustoćom kostiju i nameće se kao zlatni standard liječenja osteoporoze u budućnosti (8).

#### *4.2.1.2. Tumori kralježnice*

Tumori kralježnice čine mali postotak mogućih uzroka bolova u leđima. Većina tumora koji zahvaćaju kralježnicu su sekundarni tumori, odnosno presadnice neoplastičnih lezija visceralnih organa koji su češći u starijih bolesnika. Primarni tumori poput sarkoma koji zahvaćaju kralježnicu su rijetki. Benigni tumori i tumorske lezije mišićno-koštanog sustava uglavnom se viđaju u mladih pacijenata te često uzrokuju nestabilnost i kompromitaciju spinalnog kanala. Optimalna dijagnoza i liječenje tumora kralježnice zahtijevaju multidisciplinarni pristup i temeljito poznavanje kirurgije kralježnice, odnosno tumora mišićno-koštanog sustava (9).

Primarni ili metastatski tumori (Slika 11) koji zahvaćaju kralježnicu kompleksan su problem u pogledu dijagnostike i liječenja. Nestabilnost kralježnice i neurološki poremećaji glavni su problemi kod bolesnika s tumorima kralježničnog stupa. U prošlosti je za liječenje primarnih i metastatskih tumora kralježnice bilo dostupno samo nekoliko opcija liječenja s ciljem kratkoročne kontrole. Spinalni kirurzi su u posljednjih 20 godina prilagodili svoj pristup tumorima kralježnice prema ortopedsko-onkološkim načelima (9).

Napredak u radiološkom oslikavanju, kirurškim tehnikama i tehnologiji implantata rezultirao je preciznijom dijagnostikom i mogućnostima kirurškog liječenja, posebice primarnih tumora. Također, moderni kemoterapijski lijekovi i protokoli s novim mogućnostima radioterapije i radiokirurgije omogućili su umjerenu do dugoročnu lokalnu i sistemsku kontrolu bolesti čak i za primarne sarkome koji zahvaćaju kralježnicu (9).

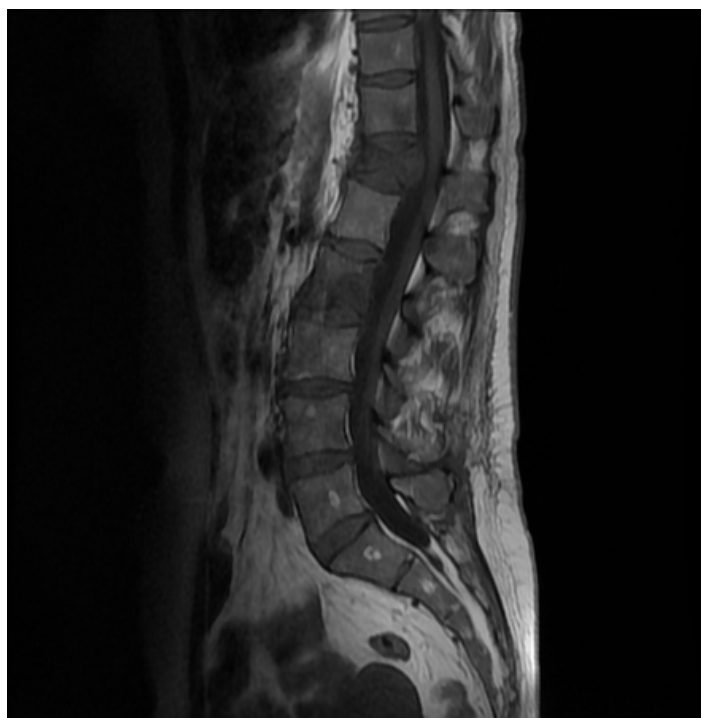Ekstraduralni		Intraduralni-ekstramedularni	Intramedularni
<b>BENIGNI</b>	<b>MALIGNI</b>	• tumori živčanih ovojnica (schwannom, neurofibrom)	• ependimom
• hemangiom	• metastaze	• meningeom	• miksopapilarni ependimom
• osteoblastom	• mijelom	• paragangliom	• astrocitom
• osteokondrom	• limfom	• lipom	• hemangioblastom
• eozinofilni granulom	• osteosarkom	• metastaze (leptomeningealno širenje)	• paragliom
• lipom	• Ewingov sarkom	• epidermoidna cista	• kavernom
• tumor divovskih stanica	• kordom	• dermoidna cista	• metastaze
• osteoidni osteom	• kondrosarkom	• teratom	• limfom
• aneurizmatska koštana cista			
• enkondrom			

**Slika 11.** Tablični prikaz tumora kralježnice i kralježničke moždine prema položaju u pojedinim anatomskim odjeljcima

**Izvor:** (4)

Razlikovanje malignih i benignih kompresivnih prijeloma čest je problem u kliničkoj praksi pa se koriste različite tehnike snimanja (konvencionalna radiografija, kompjutorizirana tomografija, scintigrafija kosti) za razlikovanje ovih složenih bolesti. To je osobito teško kod starijih pacijenata koji su predisponirani za benigne kompresivne prijelome uzrokovane osteoporozom. U ovoj skupini benigni prijelom može nastati kao posljedica manje traume i

otežati tumačenje lezije ukoliko drugdje postoji poznati primarni zloćudni tumor. Stoga je postavljanje točne dijagnoze od velike važnosti u određivanju liječenja i prognoze bolesti. Maligni kompresivni prijelom može biti metastatski (Slika 12) ili primarni (tumori kostiju, multipli mijelom, maligni limfom, leukemija itd.) (10).



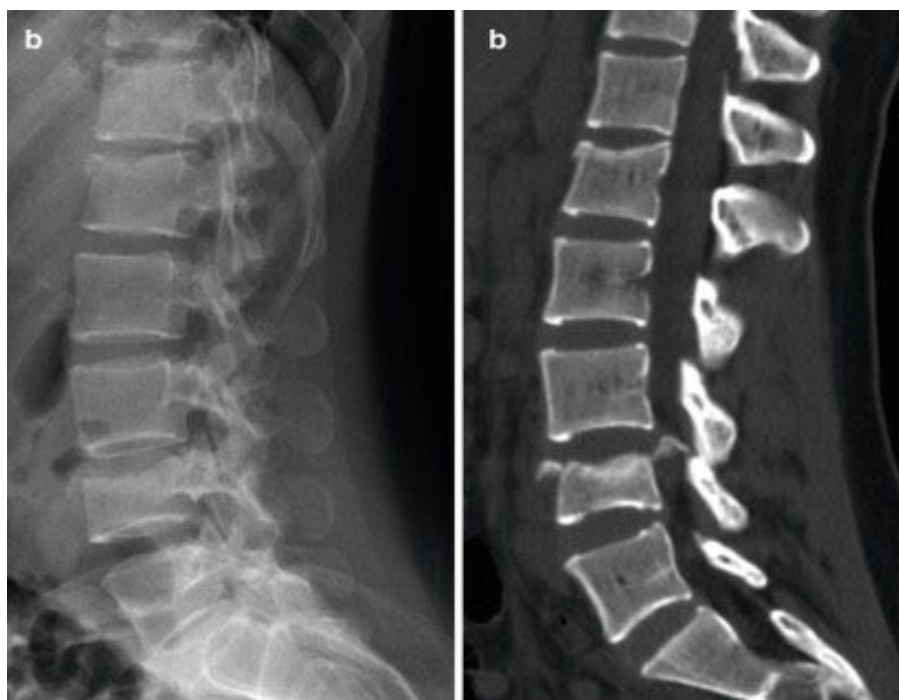**Slika 12.** Sagitalni MR prikaz maligne kompresijske frakture dvanaestog torakalnog kralješka u T1 vremenu  
**Izvor:** <https://radiopaedia.org/cases/vertebral-metastases-from-breast-cancer-with-pathological-fracture>

Tradicionalno se za dijagnostičku obradu pacijenta s kompresivnim prijelomom koji je uzrokovan primarnim tumorom ili metastazama koriste radiografija i scintigrafija kostiju te kompjutorizirana tomografija. No međutim, ponekad su te tehnike neadekvatne za utvrđivanje uzroka kompresivnih prijeloma pa se zbog toga sve češće koristi magnetska rezonancija. Naime, postoje pouzdani MR kriteriji koji se temelje na promjenama u intenzitetu signala i morfologiji kolabiranog kralješka koji omogućavaju razlikovanje benignih od malignih kompresivnih prijeloma (10).

#### 4.2.1.3. Trauma

Traumatski prijelomi torakolumbalne kralježnice, posebice torakolumbalnog prijelaza (T10 – L2), najčešći su prijelomi kralježničnog stupa. Prijelaz s manje pokretne torakalne kralježnice koja s pripadajućim rebrima i prsnom kosti formira toraks, na dinamičniju lumbalnu kralježnicu čini ovo područje posebno osjetljivim na udarce. Posljedice ovih ozljeda mogu biti razorne uključujući paralizu, bol, deformaciju i gubitak različitih funkcija (11).

Frakture torakolumbalne kralježnice (Slika 13) često su posljedica ozljeda pod utjecajem visoke sile i energije, kao što su prometne nesreće ili padovi, pa su često uz kralješke traumom zahvaćeni i drugi organski sustavi. Uobičajene pridružene ozljede, posebice prijelomi na razini prsnog koša, uključuju: pneumotoraks, hemotoraks, prijelome rebara, oštećenja bronhalnog sustava, kontuziju miokarda ili pluća, ozljede velikih krvnih žila, hemoperikard, tamponadu srca i puknuće dijafragme (11).



**Slika 13.** Prikaz kompresivne frakture kralješka uzrokovane traumom  
Klasični radiogram (lijevo) i kompjutorizirana tomografija (desno)

Izvor: [https://link.springer.com/chapter/10.1007/978-3-030-71281-5\\_13](https://link.springer.com/chapter/10.1007/978-3-030-71281-5_13)

Budući da je često uključena povećana sila, potrebno je dodati određeni stupanj neurološke ozljede obrascu mehaničkog prijeloma što bi trebalo pojednostavniti donošenje odluke o liječenju. Unatoč sofisticiranosti suvremenih shema analize ozljeda i moderniziranih tehnika instrumentacije, cilj liječenja nije se promijenio. U prvom redu potrebno je zaštititi spinalne strukture ili oporaviti neurološke funkcije, spriječiti patološki kolaps ili deformitet kralježnice i maksimizirati kliničke ishode (11).

Kompresivni prijelomi čest su oblik ozljeda i mogu nastati već nakon umjerene traume u relativno mladih osoba. To su većinom stabilne ozljede, stražnji elementi ostaju intaktni, ali pacijente treba opservirati zbog kolapsa kralješka. Kompresivni prijelomi koji se javljaju u relativno mladih i zdravih odraslih osoba nakon veće traume zahtijevaju opsežnu kliničku procjenu cjelokupnog stanja pacijenta (11).

#### *4.2.1.4. Ostali čimbenici*

Ostali čimbenici rizika koji utječu na nastanak kompresivnih fraktura, a mogu se promijeniti utjecajem pojedinca su: konzumacija alkohola, pušenje, nedostatak estrogena, oštećenje vida, nedovoljna tjelesna aktivnost, niska tjelesna težina te nedostatak kalcija i vitamina D u prehrani. Stoga je upravljanje promjenjivim čimbenicima rizika, uključujući liječenje osteoporoze, prvi korak u prevenciji nastanka kompresivnih fraktura torakolumbalne kralježnice (5).

Nepromjenjivi čimbenici rizika s druge strane uključuju stariju dob, ženski spol, bijelu rasu, demenciju, sklonost padovima, anamnestički podaci o ranijim prijelomima te prethodno liječenje steroidima ili antikonvulzivima (5). Pojednostavljen prikaz ostalih čimbenika rizika prikazan je u tablici 3.

**Tablica 3.** Pojednostavljen prikaz promjenjivih i nepromjenjivih čimbenika rizika koji mogu utjecati na razvoj kompresivnih fraktura torakolumbalne kralježnice (5)

<b>PROMJENJIVI ČIMBENICI</b>	<b>NEPROMJENJIVI ČIMBENICI</b>
Konzumacija alkohola	Starija životna dob
Pušenje	Ženski spol
Nedostatak estrogena	Bijela rasa
Oštećenje vida	Demencija
Nedovoljna tjelesna aktivnost	Sklonost padovima
Niska tjelesna težina	Anamnestički podaci o prethodnim prijelomima
Nedostatak kalcija i vitamina D	Liječenje steroidima/antikonvulzivima

#### **4.2.2. Klasifikacija torakolumbalnih prijeloma**

Klasifikacijski sustavi ozljeda općenito su važan klinički alat jer omogućuju učinkovitu komunikaciju između kliničara. U tom smislu, od temeljne je važnosti da sustavi klasifikacije budu sveobuhvatni, točni i pouzdani, kako bi se postigli optimalni ishodi liječenja. Stoga su preciznost, jednostavnost i sažetost ključni za korištenje klasifikacije u praktične svrhe kao i za komunikaciju među medicinskim stručnjacima i timovima (12).

Torakalna i lumbalna kralježnica posjeduju različita anatomska obilježja zbog kojih je bitno poznavati ne samo anatomiju, nego i težinu ozljede kao i sposobnost kralježnice da podnese određenu silu kako bi se odredio stupanj oštećenja. Poznavanje razlike između fizioloških i patoloških mehanizama torakolumbalnog dijela kralježnice, uvelike će pomoći pri izboru najbolje radiološke metode za dijagnostiku, uzimajući u obzir da je upravo torakolumbalni prijelaz segment koji najčešće strada. Obzirom da su kompresivne frakture, bilo da se radi o tumoru, osteoporozu ili traumi, najčešći oblici prijeloma, bitno je razlikovati njihovu morfologiju i težinu radi daljnje obrade pacijenta. Tako u osnovi razlikujemo:

- Jednostavni kompresijski prijelom – prijelom trupa kralješka s anteklinastim oblikovanjem poradi djelovanja vertikalnog pritiska i fleksije. Smatra se stabilnim prijelomom ukoliko nije došlo do stradanja tj. frakture više kralježaka u nizu.

- Višekomadni kompresijski prijelom – prijelom trupa kralješka pod djelovanjem jače sile, ali za razliku od jednostavnog kompresivnog prijeloma, ovdje je uz prednju oštećena i srednja kolumna. Ukoliko je stradala i stražnja kolumna, onda se ovakve frakture svrstavaju u nestabilne.
- Fleksijsko-distrakcijski prijelomi – popularno zvan i prijelom „pojasa u vozilu“, nastaje kada stradaju sve tri kolumne (kralježak, intervertebralni disk, ligamenti) zbog djelovanja fleksijske sile na kralježnicu sa središtem rotacije ispred nje. Time dolazi do hiperfleksije torakalnog dijela kralježnice, u odnosu na gotovo nepomičan lumbalni dio (4).

Uz fleksijsko-distrakcijske prijelome razlikujemo i ozljede s prijelomom i dislokacijom gdje zbog kompresije, distenzije, rotacije ili klizanja, također dolazi do oštećenja svih triju kolumni. Time ovi prijelomi spadaju među najnestabilnije i najteže oblike torakolumbalnih ozljeda pa tako razlikujemo tri podvrste i to redom: fleksijsko-rotacijsku i fleksijsko-distrakcijsku ozljedu, te ozljedu s posklizom kralješka (4).

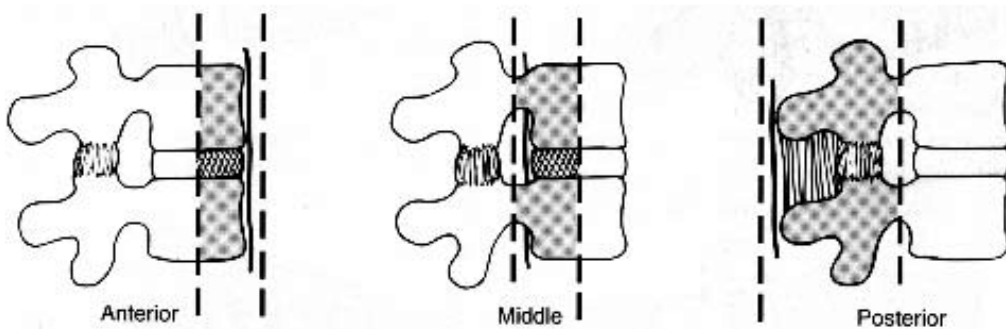
Obzirom da svaka navedena ozljeda i fraktura torakolumbalne kralježnice ne mora uvijek imati istu težinu poradi kompleksne anatomije tog dijela tijela, u nastavku će biti opisani različiti sustavi klasifikacije kako bi se ovakvi prijelomi i njihovo liječenje što bolje sistematizirali i razumjeli (4).

#### *4.2.2.1. Denis klasifikacija*

Jedna od starijih klasifikacija za definiranje torakolumbalnih prijeloma upravo je klasifikacija po Denisu koja se koristi i danas. 1983. godine, američki ortoped francuskog porijekla, Francis Denis opisao je novi sustav klasifikacije kako bi olakšao komunikaciju vezanu za prijelome i njihovo liječenje među različitim medicinskim stručnjacima. U svojoj je studiji retrospektivno analizirao 412 torakolumbalnih ozljeda i razvio teoriju triju stupaca, zamijenivši prethodnu teoriju dvaju stupaca koju je popularizirao Sir Frank Holdsworth. Ideja teorije s tri stupca po Denisu postavljena je kao temelj za sustav klasifikacije torakolumbalnih ozljeda koji bi kirurzi usvojili za formuliranje algoritama liječenja (14).

Francis Denis kralježnicu je podijelio u tri vertikalna paralelna stupa na temelju biomehaničkih studija povezanih sa stabilnošću nakon traumatske ozljede (Slika 14).

Nestabilnost se javlja kada ozljede zahvate 2 susjedna stupa (tj. prednji i srednji stup ili srednji i stražnji stup) (15).



Slika 14. Podjela kralježaka na tri vertikalna stupa prema Denis klasifikaciji

Izvor: [https://www.researchgate.net/figure/Denis-classification-of-thoracolumbar-trauma-A-Com-pression-fracture-B-Burst\\_fig6\\_255580268](https://www.researchgate.net/figure/Denis-classification-of-thoracolumbar-trauma-A-Com-pression-fracture-B-Burst_fig6_255580268)

Tri stupca sa svojim sastavnicama prema Denisu su:

### 1. Prednji stupac

- prednji uzdužni ligament (ALL)
- prednje dvije trećine tijela kralješka
- prednje dvije trećine intervertebralnog diska (annulus fibrosus)

### 2. Srednji stupac

- stražnja trećina tijela kralješka
- stražnja trećina intervertebralnog diska (annulus fibrosus)
- stražnji uzdužni ligament (PLL)

### 3. Stražnji stupac

- sve što je iza stražnjeg uzdužnog ligamenta
- pedikli
- fasetni zglobovi i zglobni nastavci
- žuti ligament
- neuralni luk i međusobno povezujući ligamenti (15)



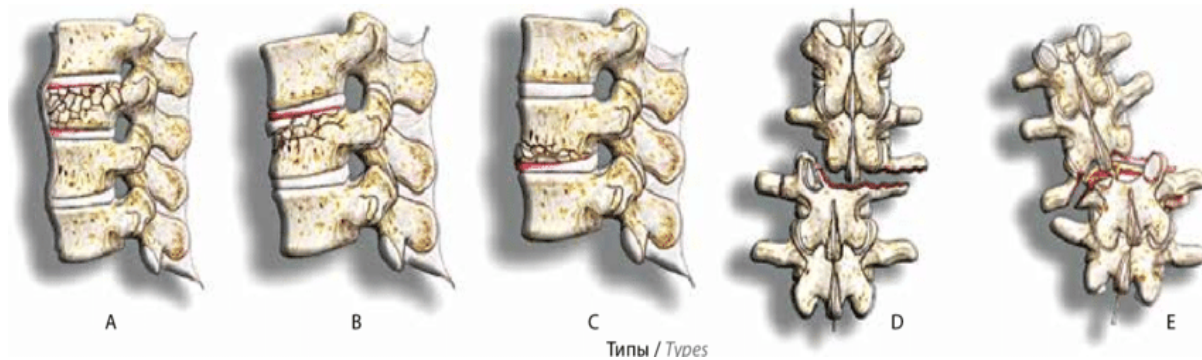
Prema Denisovu sustavu, ozljede kralježnice klasificiraju se na manje i veće ozljede na temelju njihovih potencijalnih rizika da izazovu nestabilnost. Manje ozljede koje predstavljaju prijelomi transverzalnih nastavaka, zglobnih nastavaka, međuzglobne površine luka s pediklom kralješka te spinoznih nastavaka zahvaćaju samo dio stražnjeg stupa i ne dovode do akutne nestabilnosti. Velike ozljede kralježnice klasificiraju se u četiri kategorije, a sve se mogu definirati u smislu stupnja zahvaćenosti svakog od tri stupca, a to su: kompresivni prijelom, prsnuća (*eng. burst fracture*) kralješka, ozljeda po tipu sigurnosnog pojasa i prijelom s dislokacijom. Svaki tip prijeloma također se može podijeliti u neke podskupine na temelju ozbiljnosti oštećenja (15).

Jednostavni kompresivni prijelomi su ozljede uslijed kompresije prednjeg stupa dok je srednji stup netaknut i služi kao spoj, ali može doći do djelomičnog oštećenja stražnjeg stupa, što ukazuje na sile napetosti na toj razini. Kompetentan srednji stup sprječava prijelom od sublukacije ili kompresije neuralnih elemenata retropulzijom fragmenata stražnje stijenke u spinalni kanal. Prema Denisu, mogu se identificirati četiri podvrste kompresivnih prijeloma:

- Tip A – zahvaćenost obje pokrovne plohe
- Tip B – zahvaćenost gornje pokrovne plohe
- Tip C – zahvaćenost donje pokrovne plohe
- Tip D – izvijanje prednjeg korteksa s obje pokrovne plohe netaknute (15)

U kompresivne prijelome također spadaju i takozvani prijelomi s prsnućem, odnosno burst frakture (Slika 15) koje nastaju kao posljedica otkazivanja pod aksijalnim opterećenjem i prednjeg i srednjeg stupa na razini jedne ili obje pokrovne plohe istog kralješka. Ovakvi prijelomi svakako su složeniji i opasniji od običnih kompresivnih fraktura, a mogu se podijeliti u pet podskupina:

- Tip A – prijelom obje pokrovne plohe, dok je kost pomaknuta dorzalno prema kanalu
- Tip B – prijelom gornje pokrovne plohe. Čest je i javlja se zbog kombinacije aksijalnog opterećenja s fleksijom.
- Tip C – prijelom donje pokrovne plohe
- Tip D – burst rotacija. Mehanizam ove ozljede je kombinacija aksijalnog opterećenja i rotacije.
- Tip E – bočna fleksija kralješka s prsnućem (15)



**Slika 15.** Prikaz podjele burst fraktura po Denisu

**Izvor:** <http://www.scientificspine.com/spine-scores/denis-classification.html>

Kod ozljede po tipu sigurnosnog pojasa i stražnji i srednji stup otkazuju zbog hiperfleksije i naknadnih sila napetosti dok se prednji stup može djelomično oštetiti pod pritiskom, ali i dalje funkcionira kao čvrst spoj. Subluksacije nema, a kralježnica je prilično nestabilna u fleksiji. Ovakav tip ozljeda može se podijeliti u dvije podskupine odnosno ozljede na jednoj i na dvije razine (15).

Prijelome s dislokacijom opisuju otkazivanje sva tri stupa pod pritiskom, napetosti, rotacijom ili izmicanjem. Slično je ozljedi vezanoj sigurnosnim pojaskom, međutim kod ovakvih fraktura, prednji zglob je također poremećen i prisutan je određeni stupanj dislokacije. Postoje tri podvrste temeljene na mehanizmu ozljede: rotacija s fleksijom, distrakcija s fleksijom i izmicanje (14).

#### 4.2.2.2. AO klasifikacija

Klasifikacija torakolumbalnih prijeloma kralježnice prema AO sistemu često se koristi kao sustav klasifikacije. Trenutačni AO sustav kralježnice iz 2013. godine zamjenjuje stariju, složeniju i manje korištenu, AO Magerlovu klasifikaciju. Za razliku od drugog široko korištenog sustava klasifikacije torakolumbalnih prijeloma s ocjenom ozbiljnosti (TLICS), klasifikacijski sustav AO kralježnice primarno je deskriptivan. Također, ovaj sustav ciljano ne određuje liječenje pa samim time ima više mogućnosti za opisivanje morfologije prijeloma i dizajniran je za primarnu procjenu kompjutoriziranom tomografijom bez korištenja magnetske

rezonancije. Štoviše, u AO klasifikaciji daju se zasebni alfanumerički kodovi za morfologiju ozljede i neurološki status, dok TLICS kombinira ove procjene u brojčanom rezultatu (13).

Torakolumbalni prijelomi također su vrlo različiti u svojoj prezentaciji, što razvoj standardiziranog sustava klasifikacije čini izazovnim. Kako bi odgovorio na kritike da su povijesne klasifikacije bile neprecizne, austrijski ortopedski kirurg Friedrich Paul Magerl predložio je model „Radne skupine za pitanja osteosinteze“ (*njem. Arbeitsgemeinschaft für Osteosynthesefragen – AO*). Iako je ovaj model poslužio kao dobar deskriptor ozljeda, pokazalo se da je previše složen i nepouzdan pa se danas u praksi većinom koristi model iz 2013. godine (12).

Iako je postojanje AO klasifikacije kralježnice poznato u međunarodnim subspecijalističkim grupama i većina neurokirurga mogla bi je primijeniti, njezina svakodnevna uporaba uvelike varira od ustanove do ustanove. Stoga, nije dovoljno opisivati neku ozljedu kao slovo ili broj, obzirom da neki kliničari imaju svoju vrstu klasifikacije. Komponente i opisni pojmovi korišteni u ovoj klasifikaciji su, međutim, odličan sustavan pregled kako procijeniti i opisati određenu frakturu. Torakolumbalni AO sustav klasifikacije kralježnice sastoji se od tri klase torakolumbalnih ozljeda te se šifriraju tri odvojene komponente svake ozljede:

- morfologija ozljede
- neurološki status
- neodređen status cjelovitosti ligamenta ili prisutnost komorbiditeta (nazivaju se modifikatorima) (13)

Prema morfologiji ozljede se kategoriziraju u tri skupine prema težini:

- A. kompresijske ozljede
- B. distrakcijske ozljede
- C. pomaci/translacijske ozljede (13)

Ozljede su šifrirane prema uključenoj razini kralješka (npr. T12: A4) osim ozljeda koje uključuju diskove, fasete ili ligamente između više kralježaka, koje su kodirane segmentom pokreta (npr. T12-L1: B2). Više tipova ozljeda može biti prisutno na istoj razini, ali teža ozljeda (tip B ili C) primarno se šifrira, a manje teški tip (tip A ili B) naveden je kao sekundarni deskriptor (detaljan opis u Tablici 4). Kada je ozlijeđeno više razina, svaka se ozljeda klasificira zasebno i treba je prijaviti redoslijedom opadajuće ozbiljnosti ili u slučaju vezanosti, od

kranijalne do kaudalne. U nastavku (Tablica 4) će biti navedene oznake zajedno s opisom ozljede za morfologiju, neurološki status i modifikatore (13).

Neurološki znakovi (N):

- N0: nema prisutnih žarišnih neuroloških znakova
- N1: povijest prolaznog neurološkog deficita
- N2: trenutni znakovi ili simptomi radikulopatije
- N3: nepotpuna ozljeda leđne moždine ili kaude ekvine (*lat. cauda equina*)
- N4: potpuna ozljeda leđne moždine (potpuni nedostatak motoričke i senzorne funkcije)
- NX: ne može se procijeniti (npr. zbog ozljede glave, intoksikacije, sedacije) (13)

Modifikatori (M):

- M1: prisutnost ozljede ligamentnog tenzijskog pojasa je neodređena (bez obzira na to je li učinjen MR). Odnosi se na ozljede koje izgledaju stabilne sa stajališta kosti (tip A), ali ostaje mogućnost insuficijencije ligamenta (tip B)
- M2: prisutnost komorbiditeta kao što je ankilozantni spondilitis, difuzna idiopatska skeletna hiperostoza, osteopenija, osteoporoza, itd. (13)

**Tablica 4.** Prikaz AO klasifikacije torakolumbalnih ozljeda prema težini;

A: kompresijske ozljede

B: distrakcijske ozljede

C: Pomaci/translacijske ozljede (13)

<b>KLASIFIKACIJA</b>	<b>OPIS</b>
A0	<ul style="list-style-type: none"> <li>nema prijeloma ili postoji klinički beznačajan prijelom šiljastih ili poprečnih nastavaka</li> </ul>
A1	<ul style="list-style-type: none"> <li>klinasta kompresija ili udarni prijelom koji uključuje jednu pokrovnu plohu tijela kralješka bez zahvaćanja stražnje stijenke</li> </ul>
A2	<ul style="list-style-type: none"> <li>fraktura rascijepljenog ili „klješastog“ tipa koja uključuje obje pokrovne plohe bez zahvaćanja stražnje stijenke</li> </ul>
A3	<ul style="list-style-type: none"> <li>nepotpuni prijelom s prsnućem koji uključuje jednu pokrovnu plohu zajedno sa stražnjom stijenkom kralješka</li> </ul>
A4	<ul style="list-style-type: none"> <li>potpuni prijelom s prsnućem koji uključuje obje pokrovne plohe zajedno sa stražnjom stijenkom kralješka</li> <li>rascijepljeni prijelomi koji zahvaćaju stražnji zid kralješka</li> </ul>
B1	<ul style="list-style-type: none"> <li>slučajni prijelom ili čisti koštani poremećaj napetosti koji uključuje jedan kralježak s prijelomom kroz pedikl i izvan međuzglobne površine ili šiljastog nastavka</li> </ul>
B2	<ul style="list-style-type: none"> <li>poremećaj stražnjeg koštano-ligamentnog tenzijskog pojasa koji uključuje pokretni segment s poremećajem stražnjeg ligamentnog kompleksa sa ili bez zahvaćanja stražnjih koštanih elemenata</li> </ul>
B3	<ul style="list-style-type: none"> <li>ozljede hiperekstenzije koje prekidaju prednji ligamentni pojas pucanjem prednjeg uzdužnog ligamenta i širenjem kroz intervertebralni disk ili tijelo kralješka</li> <li>ozljeda se može proširiti na stražnji pojas ligamenata, ali barem djelomično netaknut stražnji zglob sprječava potpuno pomicanje</li> </ul>
C	<ul style="list-style-type: none"> <li>pomak izvan fiziološkog raspona kranijalnih i kaudalnih dijelova kralježnice u bilo kojoj ravnini: hiperekstenzija, translacija, odvajanje</li> </ul>

Bodovanje torakolumbalnih ozljeda prema AO klasifikaciji (detaljno prikazanog u tablici 5) osmišljeno je i potvrđeno za bolje usmjeravanje kirurškog liječenja. Kategorije ozljeda odgovaraju bodovima, a zbrajaju se sve tri kategorije pa je na temelju ankete, predložen i ustaljen je sljedeći algoritam liječenja:

- 0 – 3 boda: konzervativno liječenje
- 4 – 5 bodova: operativno ili konzervativno liječenje
- > 5 bodova: kirurški zahvat (13)

**Tablica 5.** Prikaz bodovanja torakolumbalnih ozljeda prema AO klasifikaciji (13)

<b>MORFOLOGIJA</b>	<b>NEUROLOŠKI STATUS</b>	<b>MODIFIKATORI</b>
A0: 0	N0: 0	M1: 1
A1: 1	N1: 1	M2: 0
A2: 2	N2: 2	
A3: 3	N3: 4	
A4: 5	N4: 4	
B1: 5	NX: 3	
B2: 6		
B3: 7		
C: 8		

#### 4.2.2.3. TLICS klasifikacija

Većina sustava klasifikacije ozljeda kralježnice temelji se na mehanizmima ozljede i opisom kako je do iste došlo. Sve se to temelji na premisi da se prijelom uzrokovan savijanjem prema naprijed treba liječiti poništavanjem savijanja, odnosno postavljanjem pacijenta u ekstenzijski steznik ili pak kirurškom intervencijom kojom se ispravlja kralježnica u ekstenziji (16).

Problem s klasifikacijama kao što je, primjerice, „AO-klasifikacija“ je složenost, što dovodi do velike varijabilnosti među procjeniteljima. S druge strane, korištenje popularne

„Denisove klasifikacije“ u tri stupca može dovesti do zbunjujuće situacije budući da se koriste izrazi stabilan i nestabilan. Oba ova, često korištena sustava, ne uspijevaju sustavno uzeti u obzir neurološki status pacijenta i indikaciju za MR kako bi se odredio integritet stražnjeg ligamentnog kompleksa. Iz tih razloga Studijska grupa za traumu kralježnice 2005. uvela je torakolumbalne klasifikacije ozljeda i ljestvicu ozbiljnosti (eng. *Thoraco-Lumbar Injury Classification and Severity score*, TLICS). TLICS je pouzdan alat jednostavan za korištenje, koji je olakšao donošenje kliničkih odluka i time postao praktična alternativa ostalim sustavima klasifikacije u uporabi. TLICS klasifikacija sastoji se od tri neovisna parametra, a to su redom:

1. Morfologija ozljede
2. Integritet stražnjeg ligamentnog kompleksa (eng. *Integrity of the Posterior Ligamentous Complex – PLC*)
3. Neurološki status (16)

TLICS 3 independent predictors				
1	<b>Morphology</b> immediate stability	- Compression - Burst - Translation/rotation - Distraction	1 2 3 4	- Radiographs - CT
2	<b>Integrity of PLC</b> longterm stability	- Intact - Suspected - Injured	0 2 3	- MRI
3	<b>Neurological status</b>	- Intact - Nerve root - Complete cord - Incomplete cord - Cauda equina	0 2 2 3 3	- Physical examination
<b>Predicts</b>		- <b>Need for surgery</b>	0 – 3 4 > 4	- nonsurgical - surgeon's choice - surgical

Slika 16. Tablični prikaz bodovanja prema TLICS klasifikaciji uzimajući u obzir sva tri parametra

Izvor: <https://radiologyassistant.nl/neuroradiology/spine/tlics-classification>

Svaki parametar posebno može se bodovati od 0 do 4 boda, a ukupna ocjena je zbroj svih parametara s maksimalno 10 bodova. Ukupni rezultat određuje potrebu za standardnim ili kirurškim liječenjem, a potreba za operacijom nastaje kada je zbroj svih parametara veći od 4 (Slika 16). Tako, primjerice, kompresivni prijelom dobiva 1 bod, a kada se radi o kompliciranoj frakturi dodaje se još 1 bod, što rezultira s 2 boda. Integritet stražnjeg ligamentnog kompleksa također igra važnu ulogu u TLICS klasifikaciji, a određuje se CT ili MR pretragom. Neurološki status posebno se boduje, a ovisi o inervaciji oštećenog dijela kralježnice (16).

Kada postoji više prijeloma, svaka se razina mora posebno bodovati, a razina s najvišim TLICS rezultatom odredit će vrstu liječenja. Morfologija i PLC boduju se zasebno pa je tako, na primjer, kod ozljede rotacije, PLC uvijek uključen. Također, kada postoji fraktura na stražnjoj strani kralješka, PLC je uvijek uključen, ali u slučaju prijeloma na prednjoj strani, PLC može i ne mora biti uključen (16).

TLICS opisuje morfologiju ozljede prema obrascu, a ne prema mehanizmu ozljede. Morfologija obično odgovara mehanizmu ozljede, ali ponekad to nije slučaj. Da bi se lakše shvatilo kako funkcionira bodovanje morfologije prema TLICS klasifikaciji, uvedene su sljedeće razine ozljede:

- Kompresija je obično rezultat aksijalne sile s fleksijom (1 bod)
- Puknuće je rezultat kompresije s jakim aksijalnim opterećenjem (2 boda)
- Translacija/rotacija rezultat je pomaka u horizontalnoj ravnini (3 boda)
- Distrakcija je rezultat pomaka u okomitoj ravnini (4 boda) (16)

PLC služi kao stražnji "tenzijski pojas" kralježnice i ima važnu ulogu u stabilnosti pa tako prekinuti ligamenti imaju tendenciju da ne zacijele što može dovesti do progresivne kifoze kralježnice i kolapsa. U izgradnji stražnjeg ligamentnog kompleksa sudjeluju: supraspinozni ligamenti, interspinozni ligamenti, kapsule zglobnih faseta i ligamenta flava. Obzirom da se ovaj splet uglavnom sastoji od mekotkivnih struktura, CT često nije dovoljan za dijagnostiku pa se nerijetko poseže za magnetskom rezonancijom za adekvatno analiziranje patologije (16).

Posljednja, ali ne manje važna kategorija je neurološki status kojeg provodi neurolog ili neurokirurg. Uloga radiologije u bodovanju ovog parametra sastoji se od sljedećih sastavnica:



- Mijelopatija ili kompresija živaca.
- Retropulzija ulomka tijela kralješka i postotak suženja spinalnog kanala
- Epiduralni hematom (16)

Jedna od ključnih točaka ovdje je da će nepotpuna ozljeda moždine vjerojatno imati više koristi od operacije nego potpuno oštećenje pa se stoga, primjerice, potpuna ozljeda boduje sa samo 2 boda, dok nepotpuna ozljeda moždine dobiva 3 boda (16).

### **4.3. RADIOLOŠKA DIJAGNOSTIKA KOMPRESIVNIH FRAKTURA TORAKOLUMBALNE KRALJEŽNICE**

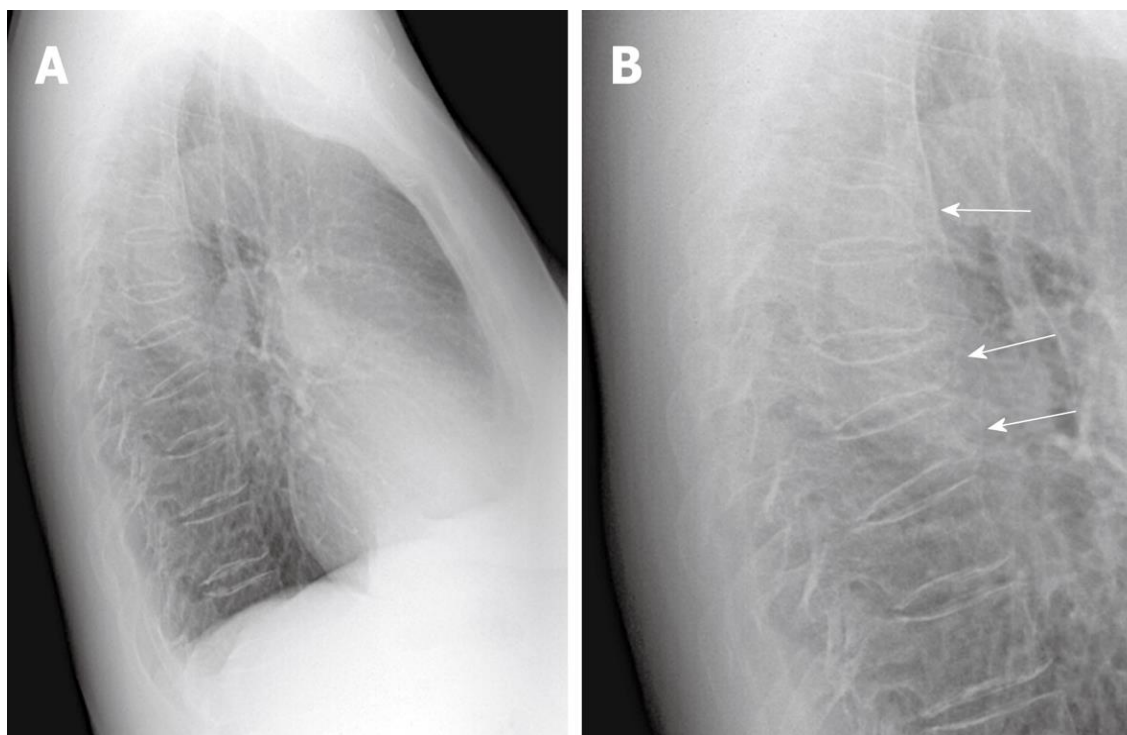
Obzirom da je radiologija kao zasebna grana medicine napredovala u svakom dijagnostičkom segmentu, danas je moguće koristiti više metoda koje nam služe za analizu torakolumbalnih kompresivnih fraktura. U prvom redu to je klasični radiogram kao zlatni standard, zatim CT i MR koji mogu poslužiti za detaljan prikaz kralježnice, kralježničke moždine i živaca. Naposljetku, prilikom liječenja i praćenja bolesti često se poseže za denzitometrijom koja uvelike pomaže procijeniti zdravlje i gustoću kostiju kralježaka (2).

#### **4.3.1. Konvencionalna radiografija**

Kada se sumnja na bilo kakvu traumu kralježnice pa tako i na torakolumbalne ozljede potrebno je poštivati mjere opreza sve dok se ne isključi mogućnost bilo kakve povrede koja uključuje prijelome kralježaka. Osim kliničkog pregleda, radiološka procjena započinje anteroposteriornom (AP) i profilnom (bočnom) snimkom cijelog torakolumbalnog segmenta. Profilna snimka često se mijenja bočnim prikazom kralježnice kada detektor slike stoji pored teško ozlijeđenog pacijenta kako bi se maksimalno smanjio bilo kakav neželjeni pokret. Klasični radiogram mora se pomno analizirati zbog suptilnih abnormalnosti koje mogu ukazivati na opsežnije ozljede nego što se klinički sumnja. Na gubitak integriteta kosti ukazuje prekid prednjeg i stražnjeg korteksa kao i njegovo izvijanje te prijelom jednog ili više kralježaka. Razlika veća od 2 milimetra (mm) između prednje i stražnje visine tijela kralješka obično ukazuje na prijelom, osim torakolumbalnog prijelaza (T12 – L1) gdje je veća visinska razlika normalna pojava. Analizom profilnih snimki prati se linija kralježaka koja je fiziološki

blago konveksna prema naprijed. S druge strane, povećana udaljenost između spinalnih nastavaka, prostora između dva susjedna diska i fasetnih zglobova ukazuju na abnormalnost zglobnog prostora. Ukoliko je došlo do gubitka visine na prednjem dijelu tijela kralješka uz očuvanje visine stražnjeg tijela riječ je o kompresivnim prijelomima (17).

Radiografija je općenito adekvatan početni modalitet za pacijente koji su pretrpjeli blažu mehaničku traumu. Obično se rade AP i profilni prikazi (Slika 17), a obje projekcije korisne su u procjeni visine kralježaka i prisutnosti linija prijeloma. AP prikaz omogućuje mjerenje interpedikularne udaljenosti, koja je povećana kod prijeloma, te interspinoznog razmaka, koji je povećan kod ozljeda stražnjeg ligamentnog kompleksa. Ove vrijednosti mogu se prikazati u milimetrima ili kao postotak u odnosu na susjedne normalne razine. Što se tiče interspinoznog razmaka, normalnim se smatraju varijacije do 7 mm (2).



**Slika 17.** Prikaz višestrukih kompresivnih prijeloma torakalnih kralježaka konvencionalnom radiografijom

Izvor: [https://www.researchgate.net/figure/ncidental-vertebral-compression-fractures-on-chest-radiograph-A-Lateral-radiograph-of\\_fig1\\_49686058](https://www.researchgate.net/figure/ncidental-vertebral-compression-fractures-on-chest-radiograph-A-Lateral-radiograph-of_fig1_49686058)

Izračun postotka širenja spinoznih nastavaka u usporedbi sa susjednim normalnim razinama također je koristan, pri čemu se 20 % proširenja smatra znakom nestabilnog stražnjeg ligamentnog kompleksa, koji zahtijeva kirurško liječenje. Na bočnim rendgenskim snimkama dva glavna parametra koja se mjere su gubitak visine kralježaka i kifotični deformitet. Kifoza je najčešća deformacija uočena kod prijeloma torakolumbalne kralježnice i postoji nekoliko načina za njezino kvantificiranje. Lokalni kut vertebralne kifoze mjeri se između tangente na gornju i donju pokrovnu plohu ozlijeđenog kralješka. Bitno je znati da uklinjenje kralješka (smanjenje visine kralješka) nije uvijek sinonim za prijelom, a gornje granice normalnog uklinjenja u literaturi su navedene kao omjer između prednje i stražnje visine kralješka (2).

Iako brojka u različitim literaturama varira, većina autora smatra smanjenje visine kralješka iznad 15 % jednim od morfometrijskih kriterija potrebnih za radiografsku dijagnostiku prijeloma kralješka. Obzirom na takvu varijabilnost u brojkama teško je točno odrediti osteoporotični prijelom kralješka klasičnom radiografijom pa je pomna analiza izuzetno važna kako bi se isključili određeni entiteti bez prijeloma koji dovode do smanjenja visine kralješka kao što je primjerice fiziološko uklinjenje ili degenerativna skolioza. Drugi morfološki kriterij za osteoporotičnu frakturu kralješka je prisutnost konkavnog udubljenja pokrovne plohe. Stoga se smanjenje veće od 15 % u visini prednjeg kralješka bez uleknuća, kategorizira kao smanjena neosteoporotična visina kralješka, što uključuje normalne varijacije u visini ili razvojne abnormalnosti (2).

Radiografski znakovi osteoporotičnih kompresivnih fraktura uključuju:

- gubitak sličnosti između susjednih kralježaka
- gubitak paralelnosti između susjednih pokrovnih ploha
- prekid pokrovne plohe zbog oštećenja tijela kralješka
- prijelomi kore kralješka ili pokrovne plohe karakterizirani kortikalnim prekidima
- izvijanje kore kralješka, osobito sprijeda (18)

Budući da kralješci općenito slabe pri kompresiji s aksijalnim opterećenjem, ti se prijelomi često nazivaju kompresivnim prijelomima kralježaka. Američki liječnik Harry K. Genant zajedno je sa svojim suradnicima predložio sljedeće kriterije koji se obično koriste za identifikaciju takvih fraktura:

- Stupanj 0 – normalan kralježak
- Stupanj 0,5 – granična deformacija kralješka
- Stupanj 1 – deformacija prilikom 20 – 25 % smanjenja visine prednjeg, srednjeg i/ili stražnjeg kralješka i 10 – 20 % u površini
- Stupanj 2 – deformacija kod smanjenja bilo koje visine od 26 – 40 % i površine kralješka od 20 – 40 %
- Stupanj 3 – deformacija iznad 40% smanjenje bilo koje visine i/ili površine kralješka (18)

Ovakav pristup Genanta i njegovih suradnika primjenjuje se na kralješke od T4 do L4 prilikom klasične radiografije, obzirom da je vizualizacija T1 – T3 segmenta često ograničena zbog prekrivanja ramena i L5 zbog prekrivanja zdjelice. Također, kompresivne frakture iznad T4 kralješka iznimno su rijetke, dok je L5 kralješak podložan značajnim morfološkim varijacijama unutar populacije (18).

U osnovi, skup anteroposteriornih i lateralnih rendgenskih slika pomaže u dijagnozi i praćenju, jer je, primjerice, bočne prijelome teško identificirati isključivo na lateralnim snimkama. Serijske rendgenske snimke pacijenta treba promatrati zajedno u vremenskom redosljedju kako bi se postigla temeljita i pouzdana analiza svih novih prijeloma (18).

Visokokvalitetni rendgenski snimci važni su za pouzdanu dijagnozu kompresivnih fraktura, obzirom da dijagnostičke pogreške mogu biti uzrokovane tehničkim nedostacima snimanja slike kao što su npr. loše pozicioniranje pacijenta ili kriva ekspozicija. Također, zbog lepezastog oblika rendgenskih zraka, mnogi kralješci nisu snimljeni u savršenoj lateralnoj projekciji što može rezultirati nemjerljivim promjenama u radiografskoj konfiguraciji visine ili površine. Teško određivanje starosti prijeloma dodatni je nedostatak prilikom klasičnog rendgenskog oslikavanja kao i miješanje lažno pozitivnih degenerativnih promjena i deformiteta povezanih sa starenjem (18).

Iako se mnogi prijelomi umjerenog i teškog stupnja lako prepoznaju, neizbježni su nejasni nalazi s kojima se čak ni najbolji stručnjaci ne mogu složiti. Ukoliko klinička odluka ovisi o dijagnozi prijeloma, tada je neophodno uspoređivanje s prethodnim slikama ili korištenje kompjutorizirane tomografije i/ili magnetske rezonancije pošto takve dijagnostike mogu dati jasniju kliničku sliku (18).

### 4.3.2. Kompjutorizirana tomografija

U većini bolničkih ustanova diljem svijeta, CT kralježnice je danas postavljen kao početni modalitet u protokolu snimanja većih mehaničkih trauma, ne samo ako je prisutna bol u leđima, već u svim slučajevima kao dio isključivanja prijeloma kostiju i povezanih torakoabdominalnih ozljeda. Prijelomi dugih kostiju i traumatska ozljeda mozga često se pojavljuju kao popratne ozljede, stoga je CT cijele kralježnice obavezan u tim slučajevima. U politraumatiziranih bolesnika dokazivanje frakture jednog kralješka, također je indikacija za snimanje cijele kralježnice jer do 20% ovih bolesnika pokazuje nepovezane frakture drugih kralježaka (2).

Kompjutorizirana tomografija ponekad je indicirana u slučajevima blaže traume, ako postoji klinička sumnja. Preporučuje se prilagođeni CT koji zahvaća suspektni segment zbog niske osjetljivosti klasične radiografije za otkrivanje vertebralnih prijeloma, koja se kreće od 33 – 77 %, ovisno o zahvaćenoj razini (niža u gornjem dijelu torakalne kralježnice, a viša u lumbalnoj kralježnici). Ukoliko se prijelomi prikažu na rendgenskim snimkama tih pacijenata, često se izvodi dodatno CT skeniranje uključujući najmanje dva kralješka iznad i ispod prijeloma, obzirom da rendgenske snimke podcjenjuju prijelome, uključujući nestabilnost ili pogrešno dijagnosticiranje prijeloma. Stoga se samo radiografske snimke ne mogu koristiti za planiranje kirurškog zahvata, a dodatno CT skeniranje je obavezno za preciznu klasifikaciju prijeloma i donošenje odluke o liječenju (2).

Niska doza intratekalnog kontrastnog materijala topljivog u vodi koje se aplicira kroz tvrdu moždanu ovojnica u subarahnoidni prostor može kvantificirati stupanj neuralne kompresije i otkriti prisutnost duralne pukotine. Zbog ovih, ali i drugih mogućnosti, CT postaje metodom izbora za temeljitu procjenu traume torakolumbalnog spoja koja uvelike pomaže u odabiru liječenja (19).

Sva mjerenja koja se izvode klasičnom radiografijom mogu se preciznije odrediti pomoću CT dijagnostike te će time dimenzije kanala biti točnije. Omjer sagitalnog i transverzalnog promjera spinalnog kanala, ukupna površina poprečnog presjeka kanala i postotak stenoze vertebralnog kanala smatraju se najkorisnijim parametrima u predviđanju neuroloških oštećenja koja su posebno važna za klasifikaciju težine ozljede kod kompresivnih fraktura. Usporedba se provodi s promjerom kanala razina iznad i ispod slomljenog kralješka,

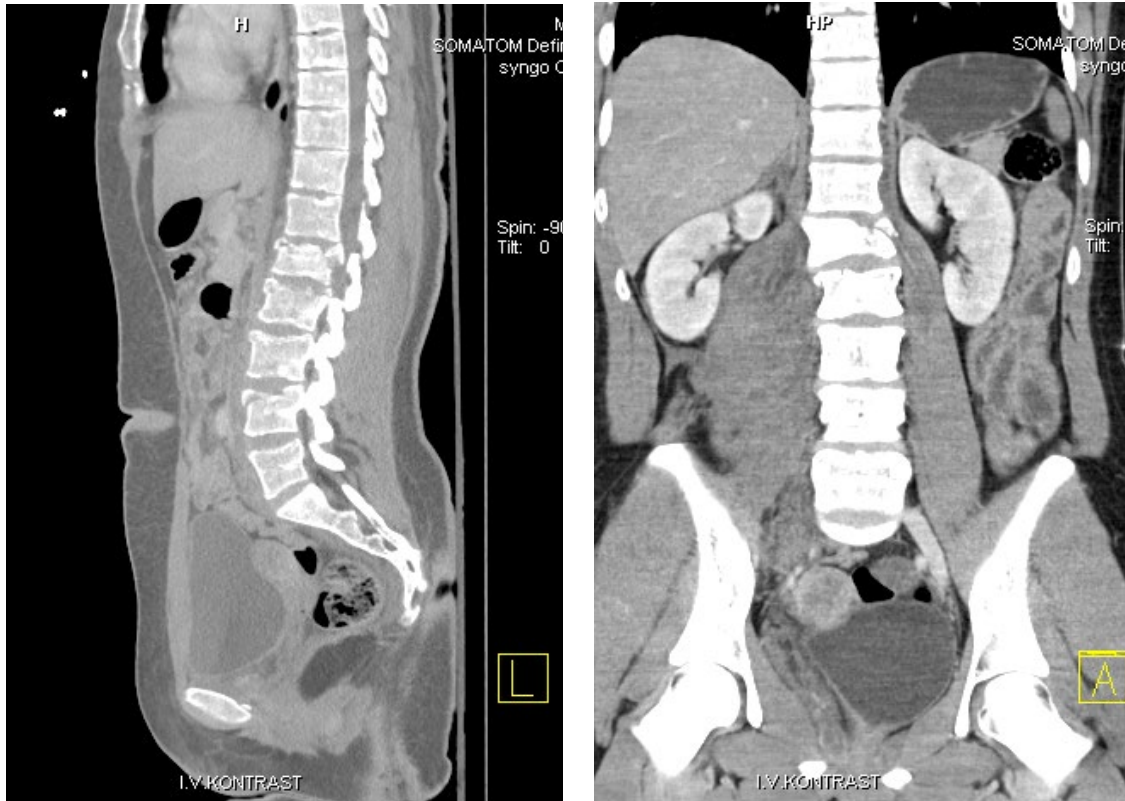a pokazalo se da je omjer sagitalnog i transverzalnog promjera na razini ozljede značajno smanjen u bolesnika s neurološkim deficitom (2).

Istraživanja su pokazala da postotak stenoze spinalnog kanala koji je potreban za neurološki deficit ovisi o lokalizaciji, a značajan rizik postoji kada je suženje kanala:

- $\geq 35\%$  između T11 do T12
- $\geq 45\%$  na L1
- $\geq 55\%$  na L2 i niže (2)

Osjetljivost kompjutorizirane tomografije za prikaz kompresivnih torakolumbalnih prijeloma kreće se između 95 i 100 %. Također je preciznija od snimanja magnetskom rezonancijom za otkrivanje prijeloma koji zahvaćaju stražnje elemente kralježnice kao i za prikaz veličine te položaja frakturiranih koštanih ulomaka (Slika 18) (2).

CT je lako dostupna tehnika koja se može koristiti za procjenu stanja pacijenata s bolovima u leđima i sumnjom na kompresivnu frakturu kralješka. Dijagnostička vrijednost CT-a ispitivana je kroz različite studije koje su dokazale da je kompjutorizirana tomografija postigla statistički značaj u otkrivanju benignih kompresivnih fraktura, a to su: prijelom anterolateralnog ili stražnjeg korteksa tijela kralješka, retropulzija kosti, linije prijeloma unutar spužvaste kosti i lezije mekotkivnih struktura. S druge strane, nalazi CT-a koji potvrđuju razaranje (razgrađivanje) kortikalne kosti, spužvaste kosti ili pedikla bio je pokazatelj malignosti. Kao i kod MR snimanja, epiduralna ili žarišna paravertebralna masa karakteristična je za kompresivnu frakturu zbog malignih promjena. Kombinacijom korištenja dviju metoda: kompjutorizirane tomografije i magnetske rezonancije povećava se točnost razlikovanja benignih od malignih prijeloma (20).



**Slika 18.** CT abdomena i zdjelice: MPR, sagitalni i koronarni presjek – višestruke traumatske frakture L1-L4 lumbalnih kralježaka

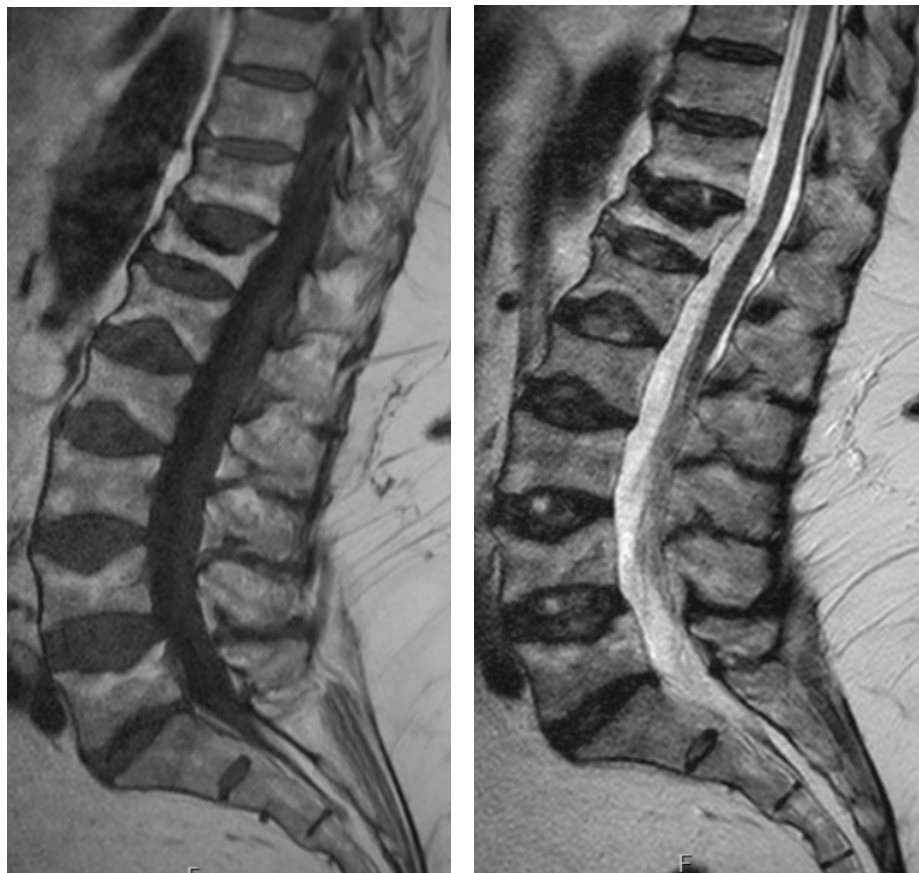
**Izvor:** KBC Split, Klinički zavod za dijagnostičku i intervencijsku radiologiju

Iako je MR oslikavanje obično bolje u prikazivanju većine patologija kralježnice, CT je izvrstan u karakterizaciji kortikalne i spužvaste kosti te rubova prijeloma (20).

#### 4.3.3. Magnetska rezonancija

Kompresivne frakture torakolumbalne kralježnice, posebice one uzrokovane osteoporozom, još uvijek su česta bolest i problem u području kirurgije kralježnice. Klasična radiografija i CT igraju važnu ulogu u dijagnosticiranju prijeloma tijela kralješka, ali ne mogu prikazati prijelom tijela kralješka bez očitih morfoloških promjena niti razlučiti razlike između novog i starog prijeloma tijela kralješka. MR ne samo da može jasno otkriti morfološke promjene tijela kralješka (Slika 19), već može otkriti i edem kralješka uzrokovan prijelomom tijela kralješka. Edem kralješka se prikazuje kao niski signal u T1 vremenu i visoki signal u T2

vremenu te na STIR (*eng. Short Tau Inversion Recovery*) sekvenci. Stoga se magnetska rezonancija pokazala kao jedna od najvažnijih metoda u dijagnosticiranju različitih sindroma zbog svoje preciznosti i osjetljivosti (21).



**Slika 19.** MR lumbosakralne kralježnice: Multiple osteoporotične frakture kralježaka

A) sagitalni presjek T1 mjereno vrijeme

B) sagitalni presjek T2 mjereno vrijeme

**Izvor:** KBC Split, Klinički zavod za dijagnostičku i intervencijsku radiologiju

Iako se MR smatra najboljom metodom u oslikavanju kralježnice, postoje ograničenja za primjenu MR-a: prisutnost metalnih stranih tijela koja nisu kompatibilna s magnetskom rezonancijom te relativno ograničenje – elektrostimulatori koji se u većini slučajeva mogu reprogramirati tako da pacijent može snimiti MR kralježnice (21).



Iako se neurološki status kompresivnih fraktura obično procjenjuje klinički, preporuča se napraviti MR dijagnostika za precizno određivanje lokalizacije i opsega oštećenja. MR također može kvantificirati opseg anatomske ozljede pa tako edem leđne moždine ograničen na jedan segment kralješka ima mnogo bolju prognozu za neurološki oporavak nego ako se proširi na duži segment (2).

Prema literaturi, abnormalni signal koštane srži, uključujući pedikle i ostale stražnje komponente kralješka, pouzdan je pokazatelj zloćudnih kompresivnih fraktura. Širenje tumora na stražnji dio kralježaka obično se događa prije nego što strukturalna nestabilnost, povezana s tumorom, dovede do prijeloma unutar tijela kralješka. Ponekad kompresivne frakture uzrokovane metastazama, mogu imati očuvan signal koštane srži jer prisutnost abnormalnog signala uvelike ovisi o infiltraciji tumorom. Prisutnost abnormalnog epiduralnog ili paravertebralnog signala mekog tkiva također ukazuje na patološke kompresivne frakture kralježaka, jer se tumorska masa unutar kralješka širi u epiduralni ili paravertebralni prostor. Konveksna kontura kralješka uslijed tumorske infiltracije, za razliku od normalnog anatomskeg oblika tijela kralješka, značajka je patoloških promjena strukture koje ukazuju na maligni prijelom (20).

S druge strane, retropulzija koštanih fragmenata sa stražnje strane tijela kralješka, karakteristična je za benigne kompresivne prijelome torakolumbalne kralježnice. Višestruke kompresivne frakture duž kralježnice tipično upućuju na dobroćudnu osteoporotičku etiologiju, jer je manje vjerojatno da će multifokalne metastaze s patološkim prijelomima na više razina manifestirati takvim promjenama na kralježnici (20).

Maligne, odnosno metastatske kompresivne frakture često imaju nizak T1 intenzitet signala koštane srži, za razliku od osteoporoze, gdje je temeljni mehanizam koji dovodi do prijeloma gubitak mineralne gustoće kosti uz očuvanje strukture koštane srži. Stoga je normalan intenzitet T1 signala karakterističan za dobroćudne kompresivne prijelome (20).

Neoštro ocrtani, nepravilni ili infiltrativni rubovi vjerojatnije će odgovarati malignim kompresivnim frakturama, dok su dobro definirani ili pravilni rubovi tipični za benigne prijelome (20).

Obzirom da određene karakteristike snimanja magnetskom rezonancijom ne moraju isključivo i uvijek odgovarati dobroćudnim odnosno zloćudnim kompresivnim frakturama, često je potrebno aplicirati kontrastno sredstvo – gadolinij. Ono nam može dati korisne

informacije za lakše razlikovanje benignih od malignih kompresivnih fraktura. Heterogena postkontrastna imbibicija je pokazatelj zloćudnosti (20).

Tipično benigni prijelomi imat će postkontrastnu imbibiciju koja je ekvivalentna susjednim normalnim kralješcima s povratkom na normalni intenzitet signala. U određenim slučajevima, početna MR slika, čak i s kontrastom, može biti dvosmislena ili može sugerirati zloćudnost onda kada klinički i drugi dijagnostički testovi na to ne ukazuju. U takvim slučajevima potrebna je kontrolna MR pretraga koja se izvodi 2 do 3 mjeseca kasnije uz pojačanu upotrebu gadolinija (20).

Benigni kompresivni prijelomi obično se u kasnijoj fazi neće postkontrastno obojati, dok će se maligne frakture i dalje slično ili čak više imbibirati kontrastom (20).

#### 4.3.4. SPECT

Kada je snimanje magnetskom rezonancijom, zbog jakog magnetskog i radiofrekvencijskog polja, kontraindicirano kod određenih pacijenata, ponekad je potrebno snimiti SPECT (*eng. Single-Photon Emission Computerized Tomography*) pretragu u svrhu preciznije dijagnostike kompresivnih fraktura torakolumbalne kralježnice. SPECT se primjenjuje kao metoda probira i praćenja malignih koštanih metastaza zbog svoje praktičnosti, bezbolnosti i točnosti. Prema istraživanjima točnost SPECT-a u dijagnozi ranih koštanih metastaza narasla je iznad 90% (21).

Pomoću SPECT-a, slika cijelog kostura se može prikazati nakon ubrizgavanja radiofarmaka, a temelji se na razlici raspodjele radiofarmaka unutar normalnog koštanog tkiva i patološki promijenjenog kralješka. Radiofarmak će se u većoj količini nakupljati na aktivnom mjestu koštanog metabolizma (tumori i metastaze) sa smanjenim širenjem na okolno tkivo slomljenog tijela kralješka (21).

Iako se kronična fraktura tijela kralješka može bez problema dijagnosticirati, MR i SPECT korisni su za otkrivanje akutnih prijeloma kralježaka koji se nisu mogli dijagnosticirati CT pretragom i klasičnom radiografijom. Stara fraktura kralješka nema upalnih reakcija niti očite promjene u metabolizmu kostiju, dok akutni prijelomi uzrokovani traumom mogu razviti niz različitih simptoma. Pomoću ovih karakteristika, SPECT pretraga lako razlikuje prijelome kralježaka zbog većeg nakupljanja radiofarmaka u odnosu na stare prijelome gdje je nakupljanje radiofarmaka značajno manje. Brojna istraživanja također su pokazala da SPECT

može točno dijagnosticirati rane metastaze na kostima, što je značajno za tijek liječenja pacijenta (21).

Ovaj oblik pretrage dugo se koristi za procjenu intraosealnih lezija kod bolesnika s poznatom malignom bolešću ili s bolovima u leđima. SPECT ima prednost u odnosu na MR jer kraće traje, može se raditi kod bolesnika s klaustrofobijom ili onih koji imaju metalne implantate, a u odnosu na planarnu sliku, SPECT omogućava određivanje točne lokalizacije koštanih metastaza (20).

Osim u dijagnostičke svrhe, zbog preciznog nakupljanja radiofarmaka, SPECT ima značajnu ulogu u planiranju i praćenju liječenja torakolumbalnih prijeloma. Zahvaljujući preciznoj i točnoj SPECT dijagnostici postiže se bolja dijagnoza i liječenje što za posljedicu ima znatno poboljšanje visine kralježaka i kuta kifoze koji su značajno poboljšani nakon terapije perkutanom kifoplastikom (21).

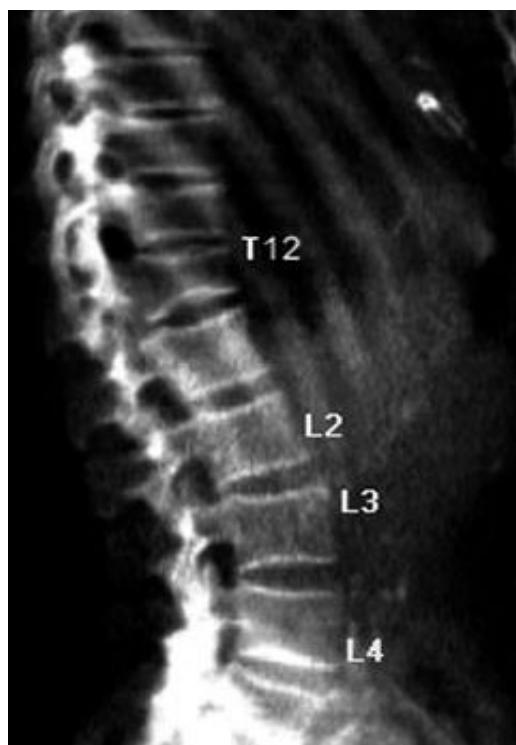
#### **4.3.5. Denzitometrija**

Denzitometrija kostiju ili dvoenergetska rendgenska apsorpciometrija (*eng. Dual – Energy X – Ray Absorptiometry, DXA/DEXA*) koristi vrlo malu dozu ionizirajućeg zračenja za dobivanje slika unutrašnjosti tijela u svrhu mjerenja mineralne gustoće kostiju (*eng. Bone Mineral Density, BMD*). Većinom se provodi kao dio procjene rizika od prijeloma kod pacijenata s faktorima rizika za osteoporozu. Osim za mjerenje mineralne gustoće kostiju, denzitometrija se također može koristiti za dobivanje slika torakolumbalne kralježnice (obično od T4 do L4 segmenta) (Slika 20). Koristeći minimalne doze ionizirajućeg zračenja proizvode se slike metodom procjene prijeloma kralježaka (*eng. Vertebral Fracture Assessment, VFA*). Iako su takve slike niže rezolucije od konvencionalne radiografije kralježnice, umjereni i teški prijelomi kralježaka mogu se pouzdano identificirati (22).

Procjena vertebralnih fraktura (VFA), korištenjem denzitometrije, predložena je kao alternativni pristup za identifikaciju prijeloma kralježaka. Sastoji se od lateralne radiografske slike torakalne i lumbalne kralježnice koja se lako i brzo može dobiti DXA skeniranjem. Trenutna konvencionalna praksa za početnu procjenu vertebralnih prijeloma je korištenje klasične radiografije, ali novije preporuke, prema europskim smjernicama, zagovaraju također i DXA – VFA pristup. Usprkos tome, konvencionalna radiografija kralježnice ostala je zlatni standard prema kojem se utvrđuju valjanost i točnost DXA – VFA slike. U usporedbi s

konvencionalnom radiografijom DXA – VFA pristup ima određene prednosti uključujući nižu cijenu, manju izloženost zračenju te manji nagib i veću pogodnost za pacijente (23).

VFA je tehnika niske doze s niskim dozama zračenja od 0,002 do oko 0,05 milisiverta (mSv) u usporedbi sa standardnom radiografijom lumbalne kralježnice gdje pacijent na dvije projekcije primi dozu od 0,7 mSv. Međutim, postoje ograničenja procjene vertebralnih faktura denzitometrijom koja uključuju: smanjenu sposobnost otkrivanja manjih prijeloma i smanjenu rezoluciju slike s kortikalnim rubovima te pokrovnim ploham, što dovodi do manjeg broja vizualiziranih kralježaka, posebno pogađajući torakalnu kralježnicu između T4 i T6 segmenta (23).



**Slika 20.** Denzitometrijski VFA prikaz kompresivne frakture dvanaestog torakalnog kralješka  
**Izvor:** <https://radiologykey.com/vfa-imaging-femoral-morphometry-and-hip-structural-analysis/>

Osim kontrole akutne boli, medicinska terapija trebala bi biti usmjerena na poboljšanje kvalitete kosti i samim time na smanjenje rizika od budućih prijeloma. Sredstva za liječenje osteoporoze uključuju bisfosfonate, selektivne modulatore estrogenskih receptora, rekombinantni paratiroidni hormon i kalcitonin (24).

Ovi agensi djeluju putem antiresortivnih ili osteogenih mehanizama. Bisfosfonat alendronat je lijek prve linije obrane s obzirom na njegov povoljan sigurnosni profil i učinkovitost u smanjenju rizika od prijeloma. Hormonska nadomjesna terapija može biti opcija za mlađe žene u postmenopauzi, obzirom da kalcij i vitamin D sami po sebi nisu dovoljni za smanjenje rizika od prijeloma (24).

Praćenje učinkovitosti liječenja može se provesti naknadnim DXA skeniranjem, s tim da je obično potrebno dvogodišnje razdoblje liječenja prije nego što se otkrije poboljšanje mineralne gustoće kostiju (24).

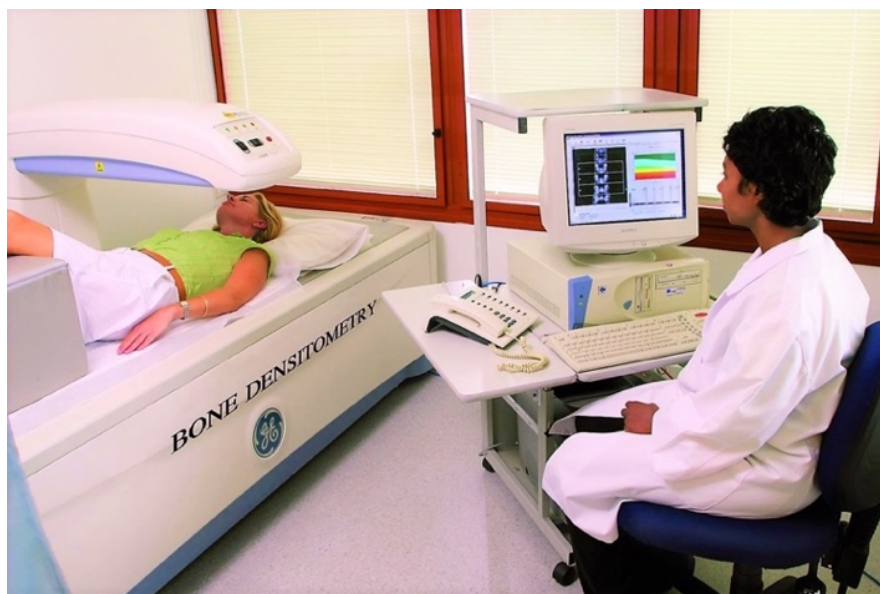Denzitometrijsko mjerenje kuka i lumbalne kralježnice metoda je koja se preferira za: postavljanje i/ili potvrđivanje dijagnoze osteoporoze, predviđanje budućeg rizika prijeloma i praćenje zdravstvenog stanja pacijenata. Mineralna gustoća kostiju pomoću DXA pretrage izražava se u apsolutnim terminima, točnije u gramima minerala po skeniranom kvadratnom centimetru ( $\text{g/cm}^2$ ), ali i kao odnos prema dvije BMD norme:

- T – vrijednost
- Z – vrijednost (25)

Da bi se bolje opisao odnos između mineralne gustoće kostiju i rizika od prijeloma, Svjetska zdravstvena organizacija (SZO) uspostavila je vrijednosti pomoću kojih denzitometrija procjenjuje mogućnost nastanka frakture. T – vrijednost definira se kao broj standardnih odstupanja kod kojih je BMD pacijenta iznad ili ispod spolno usklađene srednje referentne vrijednosti mladih odraslih osoba pa tako T – vrijednost daje usporedbu BMD-a pacijenta sa srednjom prosječnom koštanom masom. S druge strane, Z – vrijednost definirana je kao broj standardnih odstupanja kod kojih je BMD pacijenta iznad ili ispod srednje referentne vrijednosti koja odgovara pojedincima istog spola i dobi. Z – vrijednost, stoga, omogućuje usporedbu BMD-a pacijenta s osobama iste dobi. Precizan izračun mineralne gustoće kostiju ovisi o spolu, dobi i rasi pojedinca. Naposljetku, važno je napomenuti da ne postoje uspostavljeni dijagnostički kriteriji za osteoporozu koji će bolje procijeniti mogućnost prijeloma kuka, podlaktice ili kralješka od denzitometrije (26).

DXA skeniranje povezano je s minimalnim količinama zračenja. Ova vrlo osjetljiva mjerenja lumbalne kralježnice, kuka i/ili podlaktice moraju izvoditi obučeni radiološki tehnolozi na dobro kalibriranim instrumentima (Slika 21). Za smislenu interpretaciju, serijska

i odgođena skeniranja svakako treba provesti na istom denzitometrijskom uređaju u istoj ustanovi (25).



**Slika 21.** Pravilno pozicioniranje pacijenta prilikom snimanja lumbalne kralježnice na uređaju za denzitometriju

**Izvor:** <https://healthjade.net/bone-density-test/>

Kod žena u postmenopauzi i muškaraca u dobi od 50 ili više godina, T – vrijednost primjenjuje se za mjerenje mineralne gustoće kostiju na lumbalnoj kralježnici i vratu bedrene kosti. BMD izmjeren denzitometrijom na palčanoj kosti koristi se za dijagnosticiranje osteoporoze kada se vrijednosti kuka ili lumbalne kralježnice ne mogu izmjeriti. Važno je napomenuti da DXA lumbalne kralježnice ponekad može biti teška za točnu procjenu, posebice zbog degenerativnih promjena na kralježnici, vrlo čestih u starijih odraslih osoba, a obično su karakterizirane lokaliziranom proliferacijom kostiju. Takvi DXA nalazi mogu precijeniti mineralnu gustoću kostiju kralježaka i time podcijeniti rizik od prijeloma pa se u tim slučajevima primjenjuje trabekularni volumetrijski BMD (vBMD), izmjeren kvantitativnom kompjutoriziranom tomografijom (QCT) (25).

## **4.4. LIJEČENJE KOMPRESIVNIH FRAKTURA TORAKOLUMBALNE KRALJEŽNICE**

Najčešći prijelomi kralježnice povezani su upravo s torakolumbalnim spojem. Ciljevi liječenja torakolumbalnog prijeloma dovode do rane mobilizacije i rehabilitacije vraćanjem mehaničke stabilnosti prijeloma i poticanjem neurološkog oporavka, čime se pacijentima omogućuje povratak normalnim životnim aktivnostima. No, godinama se vode razne rasprave da neurološke ozljede treba identificirati temeljitim fizičkim pregledom motoričkog i živčanog sustava kako bi se odredio odgovarajući tretman. Mehaničku stabilnost prijeloma također treba procijeniti klasičnom radiografijom ili kompjutoriziranom tomografijom. Također, u nekim slučajevima potrebna je magnetska rezonancija za procjenu ozljede mekog tkiva koja uključuje neurološke strukture ili kompleks stražnjeg ligamenta. Na temelju detaljnih fizikalnih pregleda i slikovnih materijala procjenjuje se stabilnost prijeloma i odlučuje hoće li se primijeniti konzervativno ili operativno liječenje. Razvoj instrumenata unutar ortopedije i neurokirurgije doveo je do sve većeg interesa za operativno liječenje zbog minimalno invazivnih postupaka kojima se štede pokretljivi segmenti kralježnice. Kako bilo, još uvijek postoji kontroverzno i podijeljeno mišljenje o korištenju takvih tretmana, budući da se i dalje provode studije o izboru najbolje metode liječenja. U svakom slučaju, morbiditet pacijenata može se smanjiti suradnjom radiologa i kliničara, uz pažljivu provedbu liječenja, uzimajući u obzir vrstu prijeloma i težinu ozljede (27).

### **4.4.1. Konzervativno liječenje**

Nekirurški tretman jedan je od poželjnih pristupa liječenju kompresivnih fraktura torakolumbalne kralježnice budući da uključuje neinvazivnost i kratko razdoblje mirovanja u krevetu nakon čega slijedi postupna mobilizacija vanjskim ortozama. Uzimajući u obzir da su ovakvi oblici prijeloma uzrokovani pretjeranom fleksijom kralježnice za konzervativni oporavak koriste se oblici hiperekstenzijskih steznika. Steznici (ortoze) obično su korisni prvih nekoliko mjeseci, odnosno dok bol ne nestane. Iako mlađi pacijenti dobro podnose stezanje, stariji pacijenti zbog pojačane boli izazvane steznikom obično imaju problema s ovakvim tretmanom (5).

Korištenje steznika može predstavljati značajan korak u konzervativnoj njezi određenih pacijenata s kompresijskim prijelomima kralježaka. Primarni cilj steznika, u slučaju

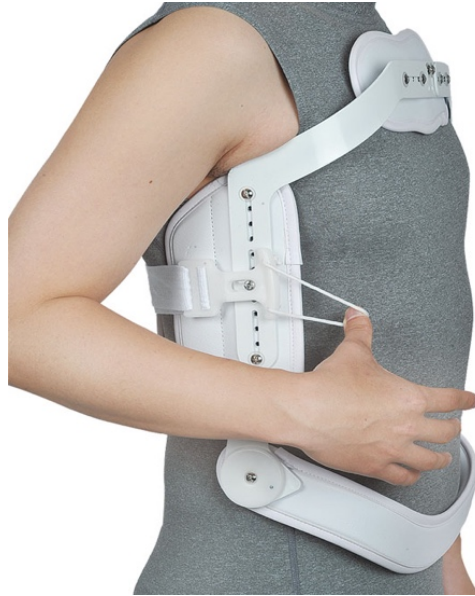kompresivnih prijeloma, je spriječiti bol uzrokovanu svakodnevnim pomicanjem kralježnice. Štoviše, steznik smanjuje umor leđa i pruža priliku za ranu mobilizaciju uz smanjenje razdoblja odmora u krevetu, a koristi se prvih 6 do 8 tjedana nakon prijeloma, odnosno dok akutna bol ne nestane. Osim što bi trebao biti lagan, jednostavan za postavljanje i udoban, idealan steznik ne smije onemogućavati normalnu funkciju disanja. Vrsta proteze za svakog pacijenta se može odabrati u skladu s funkcionalnim potrebama pacijenta i s udobnošću, odnosno kliničkim statusom, vrstom i stupnjem prijeloma (28).

Torakolumbalne ortoze obično se propisuju za prijelome kralježnice u razini prsnog koša, a najčešće korištene su takozvana Jewett ortoza i ortoza za prednju kralježničnu hiperekstenziju (*eng. crusiform anterior spinal hyperextension*, CASH ortoza) ponajviše zbog njihovog dizajna za hiperekstenziju. Taylorov steznik također se često koristi u konzervativnom liječenju torakalnih fraktura kralježnice, ali njegov učinak, zbog specifičnog dizajna, može se primijeniti i za lumbalne kompresivne prijelome. Kada se ortoza proteže do sakralnih segmenata, naziva se torako-lumbosakralnom ortozom, a sastoji se od plašta izrađenog po narudžbi od polipropilena ili plastike. Za donje lumbalne prijelome često je prikladna kruta lumbosakralna ortoza, odnosno steznik izrađen po narudžbi koji se oblikuje preko bočnih grebena zdjelice. Za pacijente s višestrukim prijelomima, također se koriste ortoze koje se izrađuju po mjeri (28).

Idealne ortoze za kralježnicu osiguravaju adekvatnu stabilizaciju kralježnice, smanjujući grubo pomicanje kralježnice kao i segmentalno pomicanje na ozlijeđenom području te omogućavaju hiperekstenziju u sagitalnoj ravnini ukoliko je potrebna. Tako je primjerice Jewett ortoza (Slika 22) zlatni standard kada se mora postići hiperekstenzija kralježnice, iako je CASH proteza također prihvatljiva alternativa. Iako se provodi rijetko, konzervativno liječenje ozbiljnih i teških kompresivnih prijeloma kralježaka prema svim vrstama klasifikacija provodi se uz pomoć prilagođeno oblikovane ortoze s mogućnošću hiperekstenzije (28).

Nakon kratkog razdoblja odmora u krevetu, pacijenti bi uz nošenje ortoze trebali započeti s ranom mobilizacijom programima rehabilitacijskih vježbi. Ciljevi rehabilitacije su prevencija pada i posljedičnih novih prijeloma, smanjenje kifoze, povećanje snage aksijalnih mišića i postizanje pravilnog položaja kralježnice. Teška koža povezana je sa smanjenjem prostora između donjih rebara i bočnih kostiju zdjelice, pojavom boli u bokovima i otežanim disanjem (28).





**Slika 22.** Prikaz hiperekstenzije kralježnice za liječenje kompresivnih torakolumbalnih prijeloma uz pomoć Jewett ortoze

Izvor: <https://www.wellcare-supports.com/product.php?id=36>

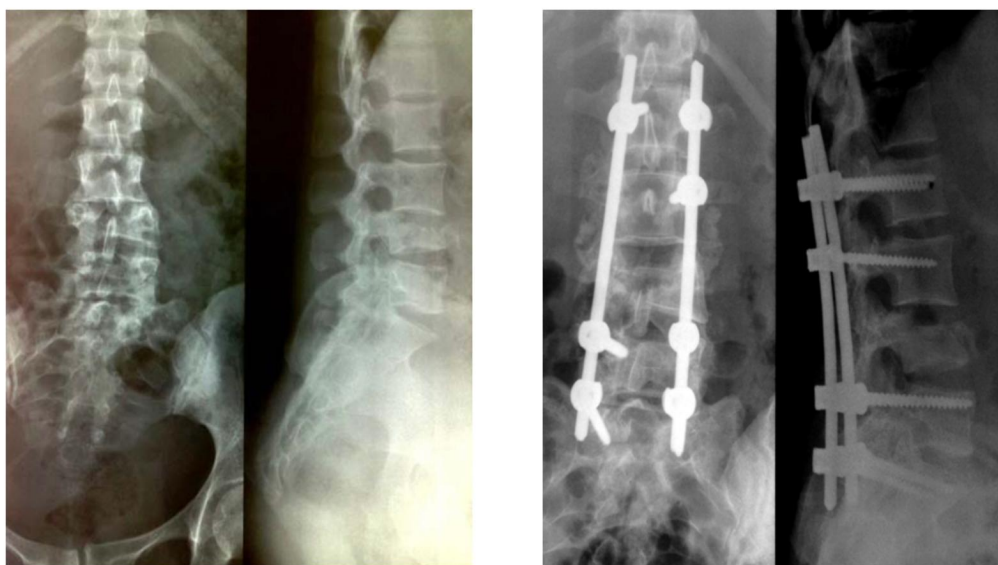
Vježbe mišićnih ekstenzora leđa poboljšavaju snagu, omogućujući bolje dinamičko – statičko držanje smanjujući tako kifotičnu deformaciju. Korekcija kifoze također rezultira ublažavanjem boli, povećanjem pokretljivosti i poboljšanjem tjelesne funkcije te kvalitete života bolesnika zbog čega je fizioterapija jedan od glavnih čimbenika u liječenju torakolumbalnih fraktura. Kako bi se smanjila bol i tako pospješila rana mobilizacija uz konzervativno liječenje i fizikalnu terapiju, potrebno je propisati i odgovarajuće analgetike. Narkotike treba rezervirati za pacijente kojima unatoč primjeni analgetika ne dolazi do odgovarajućeg olakšanja (28).

Iako konzervativno liječenje kompresivnih torakolumbalnih fraktura sa sobom nosi brojne prednosti, s druge strane postoje određeni nedostaci. Tako primjerice, mlađi pacijenti dobro podnose nošenje ortoza za razliku od starijih koji imaju pojačanu bol zbog steznika. Nepokretnost povećava predispoziciju bolesnika za duboku vensku trombozu i po život opasne komplikacije poput plućne embolije. Obamrlost i ukočenost tijela može dovesti do dekubitusa, ostalih plućnih komplikacija, infekcija urinarnog trakta i progresivnog gubitka kondicije. Osim toga, dokazano je da se mineralna gustoća kostiju smanjuje za 0,25% do 1,00% na tjednoj razini kod bolesnika koji miruju u krevetu. Također, prilikom medikamentne terapije, glavna briga

vezana za narkotike je fizička ovisnost i drugi štetni učinci, poput gastrointestinalnih poremećaja te kognitivnih nedostataka (5).

#### 4.4.2. Operativno liječenje

Budući da se uz konzervativno liječenje vezuju određeni nedostaci, razvojem tehnologije i instrumentacije u medicini, paralelno se razvijala mogućnost kirurškog liječenja kompresivnih fraktura torakolumbalne kralježnice. Tradicionalni otvoreni operativni zahvat kod torakolumbalnih prijeloma danas se rijetko koristi. Razlog tome je povećani morbiditet i mortalitet zbog pratećih bolesti koje nastaju zbog loše fiksacije implantata u susjedne kralješke (Slika 23) čija gustoća može biti reducirana osteoporozom ili mineralizacijom kosti (29).



**Slika 23.** Rendgenski prikaz kralježnice prije (A) i poslije (B) transpedikularne fiksacije vijcima L4 kralješka

**Izvor:** [https://publisher.medfak.ni.ac.rs/AFMN\\_1/2010/2-2010/2%20Sasa%20Milenkovic.pdf](https://publisher.medfak.ni.ac.rs/AFMN_1/2010/2-2010/2%20Sasa%20Milenkovic.pdf)

Iako kompresivne frakture same po sebi često nisu uzrok za operativni zahvat, postoje komplikiraniji kompresivni prijelomi koji uključuju više kralježaka ili kompresivne (burst) frakture praćene prsnućem kralješka u kojima se liječnici većinom odlučuju za kiruršku intervenciju. S otvorenim, posteriornim pristupom kao što je, primjerice, transpedikularna

fiksacija kralježnice vijcima, prilikom operacije postoji potreba za odvajanjem mišića i njihovim kontinuiranim, agresivnim povlačenjem što dovodi do denervacije, devaskularizacije i naposljetku do atrofije mišića (30).

Svi ovi događaji mogu dovesti do intraoperativnog krvarenja i potrebe za transfuzijom krvi, što povećava rizik i od infekcije. Također, posljedično dolazi do postoperativne boli i gubitka mišićne snage, što odgađa funkcionalni oporavak i može rezultirati kroničnom boli. Posljednjih nekoliko desetljeća, razvojem minimalno invazivne perkutane kirurgije, operativni zahvati kompresivnih fraktura torakolumbalne kralježnice doživjeli su procvat i implementaciju (primjenu) u cijelom svijetu. Zahvaljujući minimalno invazivnom postupku šteti se paravertebralna muskulatura, ograničava se krvarenje te smanjuje stopa infekcija i postoperativne boli. Posljedično dolazi do smanjenja hospitalizacije, olakšavanja i ubrzanja rehabilitacije te se dugoročno osigurava stabilizacija susjednih razina kralježaka (30).

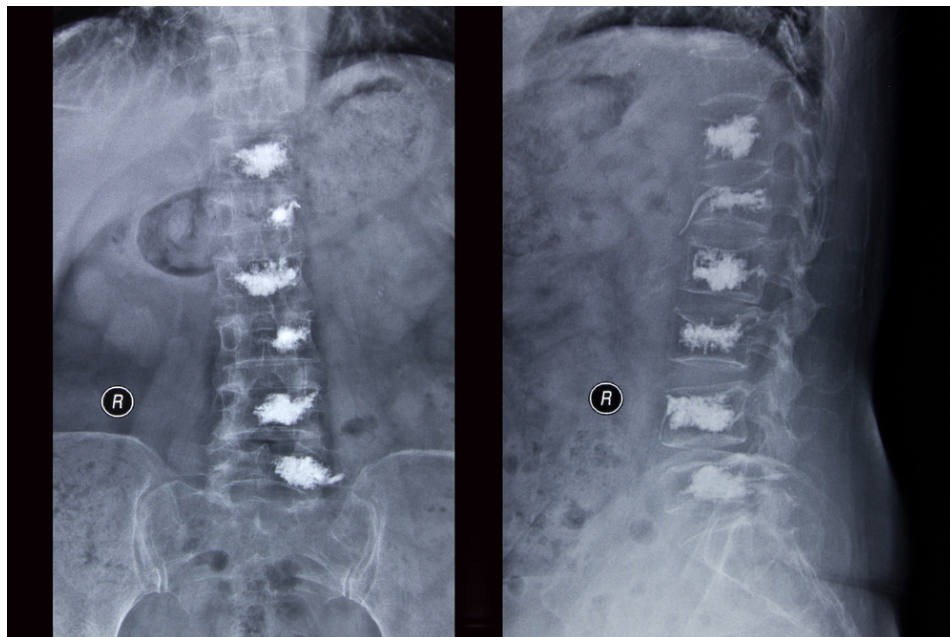
Prije odluke o perkutanom zahvatu poput vertebroplastike ili kifoplastike potrebno je potvrditi kompresijski prijelom kralješka kao izvor pacijentove boli u leđima. Potrebno je korelirati anamnestičke podatke pacijenta s kliničkim pregledom i slikovnim materijalom koji jasno treba ukazivati na akutnu i nezacijeljenu frakturu kralješka. Liječnici moraju uzeti u obzir mogućnost drugih diferencijalno-dijagnostičkih uzroka bolova u leđima kao što su primjerice maligne bolesti ili degenerativna spondiloza. Temeljit neurološki pregled također je neophodan kako bi se isključila neurološka kompromitacija. Preoperativno planiranje uključuje radiološku dijagnostiku kako bi se procijenilo stanje kralježaka i okolnih anatomskih struktura (31).

#### *4.4.2.1. Vertebroplastika*

Tehniku perkutane vertebroplastike prvi put je izveo francuski tim liječnika 1984. godine i to za liječenje bolnog cervikalnog hemangioma injekcijom koštanog cementa, takozvanog polimetilmetakrilata (32).

Vertebroplastika je minimalno invazivna procedura koja se posljednjih desetljeća široko koristi u liječenju vertebralnih metastatskih lezija i osteoporotičnih kompresivnih prijeloma, a uključuje ubrizgavanje koštanog cementa u napuknuti ili demineralizirani kralježak kako bi se ublažila bol. Ovaj je postupak prepoznat kao učinkovit tretman za kompresivne frakture otporne na konvencionalnu medicinsku terapiju. Unutar vertebroplastike vrlo je važna dobra vizualizacija postavljanja igle i aplikacije cementa, što smanjuje stopu

komplikacija. Za identifikaciju pedikla i pokrovnih ploha kralježaka te raspodjele polimetilmetakrilata koristi se fluoroskopija u jednoj ravnini ili CT fluoroskopija za bolju i precizniju vizualizaciju (32).



**Slika 24.** Odgođeni AP i lateralni prikaz vertebroplastike klasičnim radiogramom (T12 i L1 – L5 segment)

**Izvor:** <https://www.spineuniverse.com/conditions/osteoporosis/minimally-invasive-treatment-vertebral-compression-fractures-vertebral>

Postupak se može izvesti u lokalnoj anesteziji kod gotovo svih bolesnika, stoga se mogu liječiti bolesnici s kardiološkim i pulmonalnim bolestima ili s drugim čimbenicima rizika koji su kontraindikacija za opću anesteziju. Opća anestezija nužna je samo kod pacijenata koji su podvrgnuti višeslojnom i opsežnijem postupku vertebroplastike ili kod bolesnika koji ne mogu ostati mirni tijekom liječenja u lokalnoj anesteziji. Tijekom operacije pacijent leži potrbuške na stolu s podupiračima ispod prsne kosti i zdjelice kako bi se smanjila kifoza na slomljenom kralješku. U tijelo kralješka može se ući ekstrapedikularnim ili transpedikularnim pristupom, a pristupni put ovisi o razini koja se tretira. Za lumbalne kralješke i donju torakalnu kralježnicu preferira se transpedikularni pristup, dok se u srednjem i gornjem dijelu torakalne kralježnice

predlaže ekstrapedikularni i interkostovertebralni pristup, a vertebroplastika može se također izvoditi i unipedikularnim ili bipedikularnim pristupom (32).

Angiografska analiza vertebralnog venskog sustava često se provodi prije uvođenja koštanog cementa kako bi se identificirali mogući putevi ekstravazacije polimetilmetakrilata. Prilikom ubrizgavanja koštanog cementa u kralježak bitno je paziti na viskoznost cementa koja je ključni čimbenik za smanjenje rizika od curenja u okolno tkivo. Iznimno je važno ubrizgati cement impregniran barijem pod fluoroskopijom kako ne bi došlo do ekstravazacije cementa iz tijela kralješka, osobito u stražnjem dijelu tijela uz spinalni kanal. Određeni stupanj istiskivanja cementa iz kralješka može se tolerirati bez ikakvih štetnih učinaka za pacijenta, no zabilježeni su slučajevi u kojima je istiskivanje cementa uzrokovalo neurološka oštećenja. Kako bi se izbjegle ovakve posljedice, ubrizgavanje cementa može se zaustaviti kada su prednje dvije trećine tijela kralješka napunjene, a polimetilmetakrilat je homogeno raspoređen između obje pokrovne plohe. Ne postoje točni podaci o volumenu cementa koji je potreban za dobre rezultate, međutim, pokazalo se da 2,5 – 4 mililitra (ml) cementa osiguravaju dobro punjenje kralješka što je dovoljno za konsolidaciju i ublažavanje boli. Ubrizgani polimetilmetakrilat postiže svoju krajnju čvrstoću otprilike dva sata poslije zahvata (Slika 24) nakon čega je potrebno pratiti neurološku i plućnu funkciju te odmah evaluirati pojačanje boli ili druge akutne promjene kako bi se spriječile komplikacije ili ekstravazacija u spinalni kanal. Primjena protuupalnih lijekova tijekom nekoliko dana može biti korisna za smanjenje mogućeg upalnog statusa uzrokovanog toplinom tijekom polimerizacije polimetilmetakrilata (32).

#### *4.4.2.2. Kifoplastika*

Tehnika kifoplastike još je jedan minimalno invazivni perkutani postupak, prvi put izveden 1998. godine, sa svrhom vraćanja visine tijela kralješka i poboljšanja kliničkih simptoma u bolesnika s kompresivnim prijelomima uslijed primarne ili sekundarne osteoporoze, traume ili maligne bolesti. Ova procedura podrazumijeva „napuhavanje“, odnosno proširenje koštanog prostora kako bi se obnovila struktura kralješka (32).

Slično kao i vertebroplastika, kifoplastika (razlike prikazane u tablici 6) počinje pozicioniranjem potrbuške u ležećem položaju na radiolucentnom stolu s podupiračima uz korištenje biplanarnog vodiča za fluoroskopiju (anteroposteriorna i laterolateralna projekcija). Kanila se uvodi kroz minimalni rez kože u pedikl i trup kralješka uz korištenje ekstrapedikularnog ili transpedikularnog pristupa, ali se za razliku od vertebroplastike,

postavlja ručna bušilica s ciljem stvaranja kanala kroz koji se baloni mogu uvesti u medularni prostor. Ručna bušilica se koristi za penetraciju u trup kralješka uz pomoć fluoroskopije, a prodor se zaustavlja na udaljenosti od 2 do 5 mm od prednje stijenke kralješka nakon čega se koriste baloni na napuhavanje uz pomoć manometra s digitalnim mjeracom tlaka. Baloni sadrže fiziološku otopinu s barijem kako bi se mogli vizualizirati pod fluoroskopijom dok se napuhuju da se osigura pravilno reduciranje prijeloma bez oštećenja pokrovne plohe kralješka. Nakon što se vrh balona fluoroskopski provjeri, potrebno ga je polako napuhati u koracima (20 – 50 PSI) uz pomoć radiološkog vođenja dok se ne postigne normalna visina tijela kralješka ili maksimalni volumen napuhavanja balona (32).

Nakon pravilnog napuhavanja, balon se uklanja i kroz radne kanile se postavlja polimetilmetakrilat. Cement za vertebroplastiku mora biti u tekućem stanju kako bi se proširio kroz spongioznu kost kralješka, dok konzistencija koštanog cementa koji se koristi za kifoplastiku može biti u viskoznijem ili krutijem stanju pošto se taloži u šupljini koju je stvorio balon. Volumen tekućine koja se koristi za napuhavanje balona daje opću ideju o količini cementa koja će biti potrebna za svaku razinu kralješka. Ukoliko se otkrije curenje cementa (iz namjeravane šupljine), taloženje treba odmah zaustaviti i pustiti cement da se stvrdne kroz nekoliko minuta prije ponovnog taloženja uz fluoroskopsko vođenje (32).

**Tablica 6.** Glavne karakteristike i razlike između vertebroplastike i kifoplastike (32)

<b>VERTEBROPLASTIKA</b>	<b>KIFOPLASTIKA</b>
<ul style="list-style-type: none"> <li>• Koštani cement ubrizgan pod višim tlakom</li> </ul>	<ul style="list-style-type: none"> <li>• Koštani cement ubrizgava se pod nižim tlakom</li> </ul>
<ul style="list-style-type: none"> <li>• Cement je manje viskozan</li> </ul>	<ul style="list-style-type: none"> <li>• Cement je viskozniji</li> </ul>
<ul style="list-style-type: none"> <li>• Nema mogućnosti ispravljanja deformacije kralješka</li> </ul>	<ul style="list-style-type: none"> <li>• Veći potencijal za ispravljanje deformacije kralježaka</li> </ul>
<ul style="list-style-type: none"> <li>• Nema mogućnost proširenja koštanog prostora</li> </ul>	<ul style="list-style-type: none"> <li>• Mogućnost povećanja koštanog prostora za koštani cement</li> </ul>
<ul style="list-style-type: none"> <li>• Veći potencijalni rizik od ekstravazacije koštanog cementa</li> </ul>	<ul style="list-style-type: none"> <li>• Ograničen potencijalni rizik od ekstravazacije koštanog cementa</li> </ul>

## 5. ZAKLJUČAK

Kompresivne frakture torakolumbalne kralježnice važan su medicinski i javnozdravstveni problem, a podrazumijevaju smanjenje visine tijela kralješka kojeg mogu uzrokovati razni čimbenici. Ovakav tip fraktura najčešće se događa nakon istegnuća, pada ili drugih nezgoda koje mehanički opterećuju leđa. Stariju populaciju karakteriziraju prijelomi koji se događaju postupno kao rezultat mikrofraktura u kralješku uslijed osteoporoze, odnosno smanjene mineralne gustoće kostiju. Rijetko su kompresivni prijelomi kralježnice uzrokovani tumorom koji zahvaća kralješke, infekcijom ili traumom (33).

Kompresivna fraktura najčešće uzrokuje bol, ali u pojedinim uvjetima kada nastaje sporo, simptomi izostaju pa se tada otkriju slučajnim radiografskim pregledom. Ukoliko prijelom napreduje, neizbježan simptom je tupu bol u leđima koja se pogoršava tijekom kretanja. Kompresivne frakture torakolumbalne kralježnice mogu se pojaviti u više kralježaka što dovodi do primjetnih promjena u anatomiji kralježnice, kao što je gubitak visine ili kifotični položaj tijela (33).

Kompresivne frakture torakolumbalnih kralježaka dijagnosticiraju se na temelju fizičkog pregleda i dijagnostičkih slikovnih testova koji podrazumijevaju korištenje klasične radiografije, kompjutorizirane tomografije ili magnetske rezonancije. U većini slučajeva provodi se dodatni BMD test uz pomoć denzitometrije koja koristi dvoenergetsku rendgensku apsorpciometriju. Iako je digitalni radiogram zlatni standard u dijagnostici jednostavnih torakolumbalnih kompresivnih fraktura, često je potrebno pacijenta dodatno snimiti CT-om i MR pretragom radi bolje vizualizacije koštanih elemenata kralježnice, analize kompleksnijih prijeloma ili procjene retropulzije koštanih ulomaka. MR se koristi obvezatno kada postoje znakovi zahvaćenosti kralježnične moždine zbog preciznije vizualizacije kralježničnog kanala, kralježnične moždine i okolnih ligamenata (34).

Konzervativna terapija i novije neurokirurške metode poput kifoplastike i vertebroplastike, danas su najčešći oblici liječenja kompresivnih fraktura torakolumbalne kralježnice. Iako je većina kompresivnih prijeloma kralježaka subklinička, oni mogu uzrokovati bol, invaliditet, deformacije pa čak i preuranjenu smrt. Iz tog razloga bitno je odrediti pravilan pristup i način liječenja kako bi se izbjegle neželjene i najteže posljedice (27).

## 6. POPIS KRATICA

CT – kompjutorizirana tomografija (*eng. Computed Tomography*)

MR – magnetska rezonancija (*eng. Magnetic Resonance imaging*)

DXA – denzitometrija (*eng. Dual – energy X – ray Absorptiometry*)

C4 – četvrti cervikalni kralježak

T3 – treći torakalni kralježak

L2 – drugi lumbalni kralježak

S1 – prvi sakralni kralježak

IV – intervertebralni disk

CSF – cerebrospinalna tekućina (*eng. Cerebrspinal Fluid*)

SAD – Sjedinjene Američke Države

AO – radna skupina za pitanja osteosinteze (*njem. Arbeitsgemeinschaft für Osteosynthesefragen*)

TLICS – torakolumbalna klasifikacija osteosinteze (*eng. Thoraco-Lumbar Injury Classification and Severity score*)

ALL – prednji uzdužni ligament (*eng. Anterolateral Ligament*)

PLL – stražnji uzdužni ligament (*eng. Posterior Longitudinal Ligament*)

PLC – Integritet stražnjeg ligamentnog kompleksa (*eng. integrity of the Posterior Ligamentous Complex*)

AP – anteroposterioran

mm – milimetar

STIR – Short Tau Inversion Recovery

SPECT – Single-Photon Emission Computerized Tomography

BMD – mineralna gustoća kosti (*eng. Bone Mineral Density*)

vBMD – volumetrijska mineralna gustoća kosti (*eng. volumetric Bone Mineral Density*)

QCT – kvantitativna kompjutorizirana tomografija (*eng. Quantitative Computed Tomography*)

CASH – Crusiform Anterior Spinal Hyperextension

ml – mililitar

PSI – Pound per Square Inch



## 7. LITERATURA

1. Laurita J, Brant JE, Degener-O'Brien K, Smith S, Godoy A, Radoslovich SS, Yoo JU. Utility of upright radiographs in traumatic thoracolumbar fracture management. *BMC Musculoskelet Disord*. 2022 Mar 28;23(1):296. doi: 10.1186/s12891-022-05243-7. PMID: 35351077; PMCID: PMC8962529.
2. Ruiz Santiago F, Tomás Muñoz P, Moya Sánchez E, Revelles Paniza M, Martínez Martínez A, Pérez Abela AL. Classifying thoracolumbar fractures: role of quantitative imaging. *Quant Imaging Med Surg*. 2016 Dec;6(6):772-784. doi: 10.21037/qims.2016.12.04. PMID: 28090452; PMCID: PMC5219967.
3. Moore KL, Dalley AF, Agur AMR. Clinically oriented anatomy. 6th Editin. Journal of the American Medical association, January 2008.
4. Antičević D, Bešenski N, Bilić I, Borić I, Boschi V, Buča A, Bušić Ž, Cambj-Sapunar L, Čarić A, Dolić K, Dragičević D, Džamonja G, Glavina G, Ivković Pilić A, Janković S, Kolić K, Lovrić Kojundžić S, Lušić I, Marinović Guić M, Marović A, Matijaca M, Oestreich A, Perica D, Rumboldt Z, Sekovski B, Titlić M, Tomić S, Živadinov R. *Klinička neuroradiologija kralježnice*. Zagreb, Medicinska naklada, 2012.
5. Alexandru D, So W. Evaluation and management of vertebral compression fractures. *Perm J*. 2012 Fall;16(4):46-51. doi: 10.7812/TPP/12-037. PMID: 23251117; PMCID: PMC3523935.
6. Li Y, Tian J, Ge M, Ji L, Kang Y, Xia C, Zhang J, Huang Y, Feng F, Zhao T, Shao H. A Worldwide Bibliometric Analysis of Published Literature on Osteoporosis Vertebral Compression Fracture. *J Pain Res*. 2022 Aug 18;15:2373-2392. doi: 10.2147/JPR.S375119. PMID: 36003290; PMCID: PMC9395216.
7. Patel D, Liu J, Ebraheim NA. Managements of osteoporotic vertebral compression fractures: A narrative review. *World J Orthop*. 2022 Jun 18;13(6):564-573. doi: 10.5312/wjo.v13.i6.564. PMID: 35949707; PMCID: PMC9244957.
8. Lorentzon M. Treating osteoporosis to prevent fractures: current concepts and future developments. *J Intern Med*. 2019 Apr;285(4):381-394. doi: 10.1111/joim.12873. Epub 2019 Jan 18. PMID: 30657216.

9. Ciftdemir M, Kaya M, Selcuk E, Yalniz E. Tumors of the spine. *World J Orthop.* 2016 Feb 18;7(2):109-16. doi: 10.5312/wjo.v7.i2.109. PMID: 26925382; PMCID: PMC4757655.
10. Uetani M, Hashmi R, Hayashi K. Malignant and benign compression fractures: differentiation and diagnostic pitfalls on MRI. *Clin Radiol.* 2004 Feb;59(2):124-31. doi: 10.1016/j.crad.2003.07.005. PMID: 14746781.
11. Wood KB, Li W, Lebl DR, Ploumis A. Management of thoracolumbar spine fractures. *Spine J.* 2014 Jan;14(1):145-64. doi: 10.1016/j.spinee.2012.10.041. Erratum in: *Spine J.* 2014 Aug 1;14(8):A18. Lebl, Darren S [corrected to Lebl, Darren R]. PMID: 24332321.
12. Hwang Z, Houston J, Fragakis EM, Lupu C, Bernard J, Bishop T, Lui DF. Is the AO spine thoracolumbar injury classification system reliable and practical? a systematic review. *Acta Orthop Belg.* 2021 Mar;87(1):181-190. PMID: 34129773.
13. Radiopaedia [Internet] 10.10.2022, raspoloživo na:  
<https://radiopaedia.org/articles/ao-spine-classification-of-thoracolumbarinjuries1?lang=us>
14. Zhang A, Chauvin BJ. Denis Classification. 2022 Jul 25. In: *StatPearls* [Internet]. Treasure Island (FL): StatPearls Publishing; 2022 Jan–. PMID: 31335030.
15. Radiopaedia [Internet] 15.10.2022, raspoloživo na:  
<https://radiopaedia.org/articles/three-column-concept-of-spinal-fractures>
16. Radiologyassistant [Internet] 16.10.2022, raspoloživo na:  
<https://radiologyassistant.nl/neuroradiology/spine/tlics-classification>
17. Panda A, Das CJ, Baruah U. Imaging of vertebral fractures. *Indian J Endocrinol Metab.* 2014 May;18(3):295-303. doi: 10.4103/2230-8210.131140. Erratum in: *Indian J Endocrinol Metab.* 2014 Jul;18(4):581. PMID: 24944921; PMCID: PMC4056125.
18. Wáng YXJ, Santiago FR, Deng M, Nogueira-Barbosa MH. Identifying osteoporotic vertebral endplate and cortex fractures. *Quant Imaging Med Surg.* 2017 Oct;7(5):555-591. doi: 10.21037/qims.2017.10.05. PMID: 29184768; PMCID: PMC5682396.
19. Brant-Zawadzki M, Jeffrey RB Jr, Minagi H, Pitts LH. High resolution CT of thoracolumbar fractures. *AJR Am J Roentgenol.* 1982 Apr;138(4):699-704. doi: 10.2214/ajr.138.4.699. PMID: 6978035.
20. Mauch JT, Carr CM, Cloft H, Diehn FE. Review of the Imaging Features of Benign Osteoporotic and Malignant Vertebral Compression Fractures. *AJNR Am J Neuroradiol.*

- 2018 Sep;39(9):1584-1592. doi: 10.3174/ajnr.A5528. Epub 2018 Jan 18. PMID: 29348133; PMCID: PMC7655272.
21. Liu B, Tan C, Yang H, et al. The Application of SPECT in the Diagnosis of Osteoporotic Vertebral Compression Fractures. *J Intensive & Crit Care* 2016, 2:3. DOI: 10.21767/2471-8505.100051
  22. Adams J, Clark EM, Clunie G, Griffin J, Groves C, Javaid K, Jones T, Leyland S, Pearson A, Peel N, Sahota O, Salem K, Sayer J, Stephenson S, Wakefield V. Clinical Guidance for the Effective Identification of Vertebral Fractures. National Osteoporosis Society, 2017.
  23. Lems WF, Paccou J, Zhang J, Fuggle NR, Chandran M, Harvey NC, Cooper C, Javaid K, Ferrari S, Akesson KE; International Osteoporosis Foundation Fracture Working Group. Vertebral fracture: epidemiology, impact and use of DXA vertebral fracture assessment in fracture liaison services. *Osteoporos Int.* 2021 Mar;32(3):399-411. doi: 10.1007/s00198-020-05804-3. Epub 2021 Jan 21. PMID: 33475820; PMCID: PMC7929949.
  24. Wong CC, McGirt MJ. Vertebral compression fractures: a review of current management and multimodal therapy. *J Multidiscip Healthc.* 2013 Jun 17;6:205-14. doi: 10.2147/JMDH.S31659. PMID: 23818797; PMCID: PMC3693826.
  25. LeBoff MS, Greenspan SL, Insogna KL, Lewiecki EM, Saag KG, Singer AJ, Siris ES. The clinician's guide to prevention and treatment of osteoporosis. *Osteoporos Int.* 2022 Oct;33(10):2049-2102. doi: 10.1007/s00198-021-05900-y. Epub 2022 Apr 28. Erratum in: *Osteoporos Int.* 2022 Jul 28;: PMID: 35478046; PMCID: PMC9546973.
  26. Syed Z, Khan A. Bone densitometry: applications and limitations. *J Obstet Gynaecol Can.* 2002 Jun;24(6):476-84. doi: 10.1016/s1701-2163(16)31095-7. PMID: 12196854.
  27. Kim BG, Dan JM, Shin DE. Treatment of thoracolumbar fracture. *Asian Spine J.* 2015 Feb;9(1):133-46. doi: 10.4184/asj.2015.9.1.133. Epub 2015 Feb 13. PMID: 25705347; PMCID: PMC4330209.
  28. Umile Giuseppe Longo, Mattia Loppini, Luca Denaro, Nicola Maffulli, Vincenzo Denaro, Osteoporotic vertebral fractures: current concepts of conservative care, *British Medical Bulletin*, Volume 102, Issue 1, June 2012, Pages 171-189, doi: 10.1093/bmb/ldr048
  29. Buljat G, Perović D. Mogućnosti liječenja osteoporotskih prijeloma kralježnice. Zagreb, Klinika za traumatologiju, 2007. DOI: 10.2478/v10004-007-0008-4

30. Court C, Vincent C. Percutaneous fixation of thoracolumbar fractures: current concepts. *Orthop Traumatol Surg Res.* 2012 Dec;98(8):900-9. doi: 10.1016/j.otsr.2012.09.014. Epub 2012 Nov 17. PMID: 23165222.
31. Phillips, Frank M. MD. Minimally Invasive Treatments of Osteoporotic Vertebral Compression Fractures. *Spine:* August 1, 2003 - Volume 28 - Issue 15S - p S45-S53 doi: 10.1097/01.BRS.0000076898.37566.32
32. Marcucci G, Brandi ML. Kyphoplasty and vertebroplasty in the management of osteoporosis with subsequent vertebral compression fractures. *Clin Cases Miner Bone Metab.* 2010 Jan;7(1):51-60. PMID: 22461293; PMCID: PMC2898008.
33. NYU Langone Health [Internet] 15.11.2022, raspoloživo na:  
<https://nyulangone.org/conditions/spine-compression-fractures/diagnosis>
34. Radiology Key [Internet] 16.11.2022, raspoloživo na:  
<https://radiologykey.com/my-achin-back-vertebral-compression-fractures/>

## 8. ŽIVOTOPIS

### **OSOBNI PODACI:**

**Ime i prezime:** Marijo Kujundžić-Lujan

**Datum, godina i mjesto rođenja:** 30.08.1996, Split

### **OBRAZOVANJE:**

**Visokoškolsko obrazovanje:** Listopad 2019. – Prosinac 2022.

Sveučilišni odjel zdravstvenih studija, Split

Diplomski sveučilišni studij

Smjer: Radiološka tehnologija

**Visokoškolsko obrazovanje:** Listopad 2015. – Srpanj 2018.

Sveučilišni odjel zdravstvenih studija, Split

Preddiplomski sveučilišni studij

Smjer: Radiološka tehnologija

**Srednjoškolsko obrazovanje:** Rujan 2011. – Svibanj 2015.

Gimnazija dr. Mate Ujevića, Imotski

Smjer: Opća gimnazija

**Osnovnoškolsko obrazovanje:** Rujan 2003. – Lipanj 2011.

Osnovna škola „Stjepan Radić“, Imotski

### **RADNO ISKUSTVO:**

**KBC Split:** Klinički zavod za dijagnostičku i intervencijsku radiologiju (Lipanj 2020. – )

**OB Zadar:** Odjel za kliničku radiologiju (Studeni 2018. – Studeni 2019.)

### **ZNANJA I VJEŠTINE:**

**Engleski jezik:** Aktivno znanje

**Njemački jezik:** Osnovno znanje

**Rad na računalu:** Microsoft Office (Word, Power Point, Excel)

### **OSTALE AKTIVNOSTI:**

**Trening socijalnih vještina:** Sveučilišni odjel zdravstvenih studija, Split (2016.)

Projekt „Izrada standarda zanimanja/kvalifikacija uz unaprjeđenje zdravstvenih studijskih programa“

**Volontiranje:** Sveučilišni odjel zdravstvenih studija, Split (2016.)

Projekt „Dietu o ljubavi“

