

# Automatska detekcija hernije diska lumbalne kralježnice na MR-u temeljena na deep learningu

---

Ljubić, Maja

Master's thesis / Diplomski rad

2023

Degree Grantor / Ustanova koja je dodijelila akademski / stručni stupanj: **University of Split / Sveučilište u Splitu**

Permanent link / Trajna poveznica: <https://um.nsk.hr/um:nbn:hr:176:272542>

Rights / Prava: [In copyright](#) / [Zaštićeno autorskim pravom.](#)

Download date / Datum preuzimanja: **2024-07-18**



Sveučilišni odjel zdravstvenih studija  
SVEUČILIŠTE U SPLITU

Repository / Repozitorij:

[Repository of the University Department for Health Studies, University of Split](#)



UNIVERSITY OF SPLIT



SVEUČILIŠTE U SPLITU  
Podružnica  
SVEUČILIŠNI ODJEL ZDRAVSTVENIH STUDIJA  
DIPLOMSKI SVEUČILIŠNI STUDIJ  
RADIOLOŠKA TEHNOLOGIJA

**Maja Ljubić**

**AUTOMATSKA DETEKCIJA HERNIJE DISKA LUMBALNE  
KRALJEŽNICE NA MR-U UTEMELJENA NA DEEP  
LEARNINGU**

**Diplomski rad**

Split, 2023.

SVEUČILIŠTE U SPLITU  
Podružnica  
SVEUČILIŠNI ODJEL ZDRAVSTVENIH STUDIJA  
DIPLOMSKI SVEUČILIŠNI STUDIJ  
RADIOLOŠKA TEHNOLOGIJA

**Maja Ljubić**

**AUTOMATSKA DETEKCIJA HERNIJE DISKA LUMBALNE  
KRALJEŽNICE NA MR-U UTEMELJENA NA DEEP  
LEARNINGU**

**LUMBAR DISC HERNIATION AUTOMATIC DETECTION IN  
MAGNETIC RESONANCE IMAGING BASED ON DEEP  
LEARNING**

**Diplomski rad/Master's Thesis**

**Mentor:  
izv. prof. dr. sc. Frane Mihanović**

Split, 2023.

# TEMELJNA DOKUMENTACIJSKA KARTICA

## DIPLOMSKI RAD

**Sveučilište u Splitu**

**Sveučilišni odjel zdravstvenih studija**

**Radiološka tehnologija**

**Znanstveno područje:** Biomedicina i zdravstvo

**Znanstveno polje:** Kliničke medicinske znanosti

**Mentor:** izv. prof. dr. sc. Frane Mihanović

### **AUTOMATSKA DETEKCIJA HERNIJE DISKA LUMBALNE KRALJEŽNICE NA MR-U UTEMELJENA NA DEEP LEARNINGU**

Maja Ljubić, 66181

#### **Sažetak:**

Bol u donjem dijelu kralježnice jedan je od najčešćih razloga odlaska liječniku, ali i veliki javnozdravstveni problem, uzevši u obzir da je najčešći uzrok radne onesposobljenosti i potraživanja bolovanja. To se obično događa zbog degeneracije intervertebralnih diskova, a jedan od vodećih uzroka je, svakako, hernija diska koja je stavljena u fokus rada. Magnetna rezonancija (MR) je trenutno najoptimalnija dijagnostička metoda za vizualizaciju i dijagnosticiranje patoloških stanja, ali ona istovremeno postavlja visoke zahtjeve kliničkim radiolozima. Automatizirano očitavanje MR snimki kralježnice moglo bi uvelike poboljšati brzinu, točnost, preciznost i financijsku isplativost zdravstvenom sustavu, a pacijentu pružiti pravovremenu dijagnozu i ubrzati proces liječenja te smanjiti duge liste čekanja na pretrage.

**Ključne riječi:** MRI, umjetna inteligencija, hernija diska

**Rad sadrži:** 52 stranice, 14 slika, 31 literaturna referenca

**Jezik izvornika:** hrvatski

## BASIC DOCUMENTATION CARD

MASTER THESIS

**University of Split**

**University Department for Health Studies**

**Radiological technology**

**Scientific area:** Biomedicine and health

**Scientific field:** Clinical medical sciences

**Supervisor:** izv. prof. dr. sc. Frane Mihanović

### LUMBAR DISC HERNIATION AUTOMATIC DETECTION IN MAGNETIC RESONANCE IMAGING BASED ON DEEP LEARNING

Maja Ljubić, 66181

**Summary:**

Low back pain is one of the most common reasons for going to the doctor, but also a major public health problem, considering that is the most common cause of work disability and claims of sick leave. This usually happens due to degeneration of intervertebral discs, and one of the leading causes is, certainly, a herniated disc, which is put into focus of the work. Magnetic resonance imaging (MRI) is currently the most optimal diagnostic method for visualizing and diagnosing pathological conditions, but at the same time it places high demands on clinical radiologists. Automated MRI readings of the spine could greatly improve the speed, accuracy, precision and financial viability of the health care system, while providing the patient with timely diagnosis, speeding up the treatment process and reducing long waiting lists for tests.

**Keywords:** MRI, artificial intelligence, disc herniation

**Thesis contains:** 52 pages, 14 figures, 31 references

**Original:** croatian

## **POPIS KRATICA**

MR - Magnetna rezonancija

T2W - T2 weighted sekvenca

MC - Modic Change

LDD - Lumbar Disc Disease

LBP - Low Back Pain

AI - Artificial Intelligence

ML - Machine Learning

DL - Deep Learning

FDA - Food and Drug Administration

PACS - Picture Archiving And Communication System

IDD - Intervertebral Disc Dgeneration

CSF - Cerebrospinal Fluid

ADC - The Apparent Diffusion Coefficient

CNN - Convolutional Neural Network

ANN – Artificial Neural Network

# SADRŽAJ

1. UVOD .....	8
2. CILJ RADA .....	10
3. IZVORI PODATAKA I METODE .....	11
4. REZULTATI .....	12
5. RASPRAVA .....	13
5.1. ANATOMIJA I FUNKCIJA KRALJEŽNICE .....	13
5.1.1. Anatomija i funkcija intervertebralnih diskova .....	16
5.1.2. Kralježnična moždina i spinalni živci .....	17
5.1.3. Spinalni ligamenti .....	18
5.1.4. Spinalni mišići .....	19
5.2. PATOLOGIJA KRALJEŽNICE: DEGENERATIVNA STANJA INTERVERTEBRALNIH DISKOVA .....	20
5.2.1. Etiologija .....	20
5.2.2. Biokemijske promjene .....	20
5.2.3. Morfologija i funkcija .....	21
5.2.4. Degenerativna stanja diska i bol u donjem dijelu kralježnice .....	22
5.2.5. Liječenje .....	23
5.3. MAGNETNA REZONANCIJA LUMBALNE KRALJEŽNICE .....	25
5.4. PROCJENA OBLIKA DEGENERACIJE DISKA NA MR-U .....	27
5.4.1. Kvalitativno ocjenjivanje .....	27
5.4.2. Kvantitativno ocjenjivanje .....	27
5.4.3. Identifikacija i klasifikacija patologije diska na MR-u .....	29
5.5. PRIMJENA METODA UMJETNE INTELIGENCIJE (AI) .....	32
5.5.1. Strojno učenje .....	33
5.5.1.1. Pogreške modela overfitting i underfitting .....	35
5.5.2. Duboko učenje (Deep learning) .....	36
5.5.2.1. Umjetne neuronske mreže .....	38
5.5.2.2. Algoritmi umjetne inteligencije .....	40
5.5.3. Analiza studije o detekciji degenerativnih promjena na MR-u lumbalne kralježnice pomoću CNN-a .....	41
5.5.3.1. Ispitanici i metode .....	42
5.5.3.2. Algoritam strojnog učenja i analiza slike .....	42
6. ZAKLJUČAK .....	47
7. LITERATURA .....	49

8. ŽIVOTOPIS..... 52



# 1. UVOD

Hernija diska je vodeći uzrok boli u kralježnici, a nastaje kao posljedica prekomjerne kompresije na intervertebralne diskove koja, posljedično, može komprimirati živce i uzrokovati vrlo bolne senzacije (1). Osjećaj boli varira od nelagode u donjem dijelu kralježnice, iznenadne boli, kontinuiranog osjećaja ubadanja ili ozbiljnijih simptoma koji bitno utječu na svakodnevne aktivnosti i radnu sposobnost. Medicinski troškovi za lumbalna stanja poput porasta potrošnje lijekova i kirurških intervencija su se povećali za 177% od 2004. do 2015, a u budućnosti će taj trend, po svemu sudeći, i dalje rasti (2). Navedeni podaci ukazuju na veliko socioekonomsko opterećenje, kako za pojedince, tako i za kompletan zdravstveni sustav. Dodatno opterećenje predstavlja činjenica da veliki broj asimptomatskih bolesnika ima vrlo visoku stopu abnormalnosti diskova. Napravljena je studija na 98 asimptomatskih bolesnika kojima je odrađen MR kralježnice, gdje je kod čak 52 % ispitanika dokazana protruzija diskova, a njih 38% je imalo barem jedan abnormalan disk (3). Magnetska rezonancija (MR) je dijagnostički modalitet koji se najčešće koristi jer može pokazati abnormalna područja mekog tkiva oko kralježnice. S druge strane, liječnici prolaze dugu i intenzivnu obuku za očitavanje biomedicinskih slika čiji je cilj uspostava adekvatne dijagnoze kao preduvjet za početak liječenja. Potrebno je naglasiti da radiolozi zbog preopterećenosti radom, deficita kadra ili pak, manjkom iskustva, mogu potencijalno previdjeti određeno stanje ili dati krivu dijagnozu, što proces liječenja vodi u posve krivom smjeru ili ga uopće ne prepoznaje kao patološko stanje. Tu svoju ulogu pronalazi umjetna inteligencija, koja se može nositi sa ogromnom količinom podataka, ali se ona još uvijek razvija i usavršava. Primjerice, *deep learning* modeli su razvijeni za analiziranje slika sa prednostima poput velike brzine i visoke preciznosti. To je samo jedan od načina pružanja bolje medicinske kvalitete s posljedičnom povećanom brzinom obrade i uspostavljanja dijagnoze. Metoda *deep learninga* se primjenjuje na velikim količinama podataka i ponavljanim procesima s ciljem prepoznavanja biomedicinskih slika. Osim prepoznavanja slike, cilj je i detekcija objekata poput abnormalnih i suspektnih lezija u kliničkom dijagnostičkom procesu. No, jedno od ograničenja s kojim se istraživači susreću je baza snimki s ustanovljenom patologijom, s obzirom da je za primjenu modela potrebna enormna baza, a pristup istima je ograničen i strogo kontroliran. Dakle, nužno je povećati bazu podataka. U nastavku rada će pobliže biti opisan proces detektiranja patoloških stanja lumbalne kralježnice, uz pomoć alata umjetne inteligencije, biti će opisane prednosti,

nedostaci, kao i izazovi s kojima se znanstvenici trenutno susreću. Dokazi sugeriraju da se alati umjetne inteligencije mogu uspješno koristiti za optimizaciju dijagnoze, prognoze i predviđanja ishoda kod bolesti kralježnice. Stoga, njihovo uključivanje u kliničku praksu može bitno poboljšati kliničko donošenje odluka.

## 2. CILJ RADA

Cilj navedenog rada je istaknuti ulogu alata umjetne inteligencije, u ovom slučaju, s fokusom na *deep learning* modele u sferi radiološke dijagnostike. Automatizam detekcije patoloških stanja, pogotovo u kombinaciji snimanja kralježnice na magnetnoj rezonanciji, s čime se susreće, a susretat će se još i više, ogroman dio populacije, predstavlja veliki izazov. Međutim, ukoliko se zamišljena ideja razradi do sitnih detalja, bitno će se skratiti liste čekanja, opterećenja na radiologe, mogućnost pogreške kod tumačenja nalaza ali i troškovi javnozdravstvenog sustava.

### 3. IZVORI PODATAKA I METODE

Navedeni rad pisan je u formi preglednog rada, pri čemu je za pretraživanje literature korištena je baza podataka PubMed. Ključni pojmovi pretraživani su uz pomoć MeSH pretraživača, a u *search builder* su upisani ključni pojmovi; *deep learning*, *MRI*, *lumbar spine*. Pojmovi su pretraženi korištenjem indeksa pretraživanja AND. Pretraga literature bila je limitirana na radove na engleskom jeziku, a korištene publikacije nisu starije od 5 godina. Pomoću korištenja faktora isključenja, broj znanstvenih članaka ograničen je na 40. Rezultati studija prikazani su u narativnom obliku.

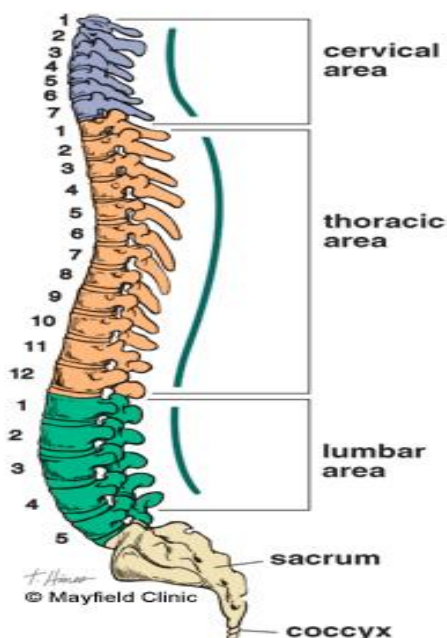
## 4. REZULTATI

CNN je u skupini pacijenata sa širokim dobnim rasponom bio u skladu sa stručnim očitanjem radiologa i dao je umjerenu do visoku dijagnostičku osjetljivost i specifičnost za otkrivanje lumbalnih degenerativnih promjena. Podaci su pokazali i obećavajući potencijal rezultata za otkrivanje hernije diska i ekstruzije. Softver je uspio klasificirati više radioloških značajki u isto vrijeme. U navedenom pristupu postoji mogućnost obrade i aksijalnih i sagitalnih snimki lumbalnih MR-a, što dovodi do značajno poboljšane stope otkrivanja patologija. Jedno od ograničenja je nedostatak standardiziranog sustava nomenklature za bolesti lumbalne kralježnice. Zbog svega navedenog, na CNN-ove se ne treba gledati kao na jedinu osnovu za izvještavanje, već kao na dodatne alate koji mogu ubrzati i olakšati rad radiologa i smanjiti neslaganja promatrača. Također, softver bi mogao obraditi sve MR preglede i generirati pisane izvještaje, dokazujući da je vrlo pouzdan alat za svakodnevnu praksu, ali uz preduvjet određenih poboljšanja kao primjerice osiguravanje da algoritam ne uzrokuje kašnjenja u kliničkom radu, uzimaju u obzir vrijeme potrebno za obradu. Dodatna ograničenja su u prirodi retrospektivne studije te u relativno maloj veličini uzorka. Nadalje, isključivanje pacijenata starijih od 70 godina i s prethodnom anamnezom operacije, traume ili raka, ne odražava kliničku stvarnost u većini društava koja stare. Zaključno, za konačnu procjenu može li softver pozitivno utjecati na standardizaciju nalaza, smanjenje vremena čitanja i povećanja odgovora među promatračima, potrebne su daljnje studije koje su u tijeku. Dijagnostička objektivnost koja može proizaći iz strojne primjene jasno definiranih dijagnostičkih kriterija ima potencijal značajnog utjecaja na buduću procjenu degenerativnih bolesti kralježnice i njezinog liječenja. Sve je veći interes za algoritme strojnog učenja koji podržavaju radiologe u svakodnevnom radu. U navedenoj studiji otkriveno je da je podrška dijagnostici različitih lumbalnih degenerativnih promjena izvediva s umjerenom do visokom dijagnostičkom točnošću pomoću jednog sveobuhvatnog CNN-a, ali su definitivno potrebna daljnja istraživanja.

## 5. RASPRAVA

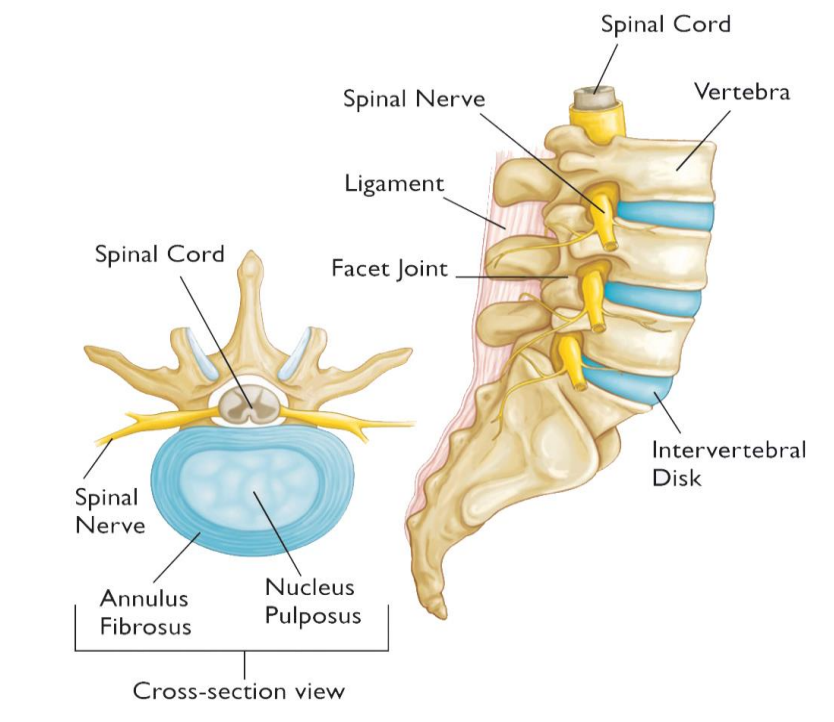
### 5.1. ANATOMIJA I FUNKCIJA KRALJEŽNICE

Kralježnica je koštana struktura smještena na sredini leđa, proteže se od lubanje do zdjelice i obično se sastoji od 33 kralješka. Podijeljena je u 5 anatomskih regija: cervikalnu, torakalnu, lumbalnu, sakralnu i kokcigealnu, kao što je prikazano na dolje navedenoj slici br. 1. U ovom radu fokus će biti na lumbalnoj kralježnici, s obzirom da je to najčešća lokacija boli u kralježnici. Lumbalna kralježnica sastavljena je od 5 kralježaka (L1-L5). Bol se najčešće javlja upravo u tom dijelu jer je tamo mehaničko opterećenje kralježnice ne samo statičko, već i dinamičko, a poznato je da je opterećenje najveće na onim mjestima gdje jedan dobro pokretan dio kralježnice prelazi u drugi koji je slabo pokretan ili sasvim nepokretan. Dakle, kralješci su aksijalno spojeni intervertebralnim diskovima koji pružaju stabilnost i fleksibilnost kralježnice (djelujući poput amortizera), dok se kralježnični stup dodatno stabilizira mišićima i ligamentima. Kralježnična moždina i korijeni živaca prolaze kroz uzdužnu šupljinu koja se naziva spinalni kanal, a koji je ujedno i odvodni kanal cerebrospinalnog likvora. Na slici br. 2 detaljno je prikazan segment kralježnice na kojem su vidljivi položaji intervertebralnih diskova i kralježnične moždine u odnosu na tijela kralježaka.



Slika 1. Prikaz kralježnice

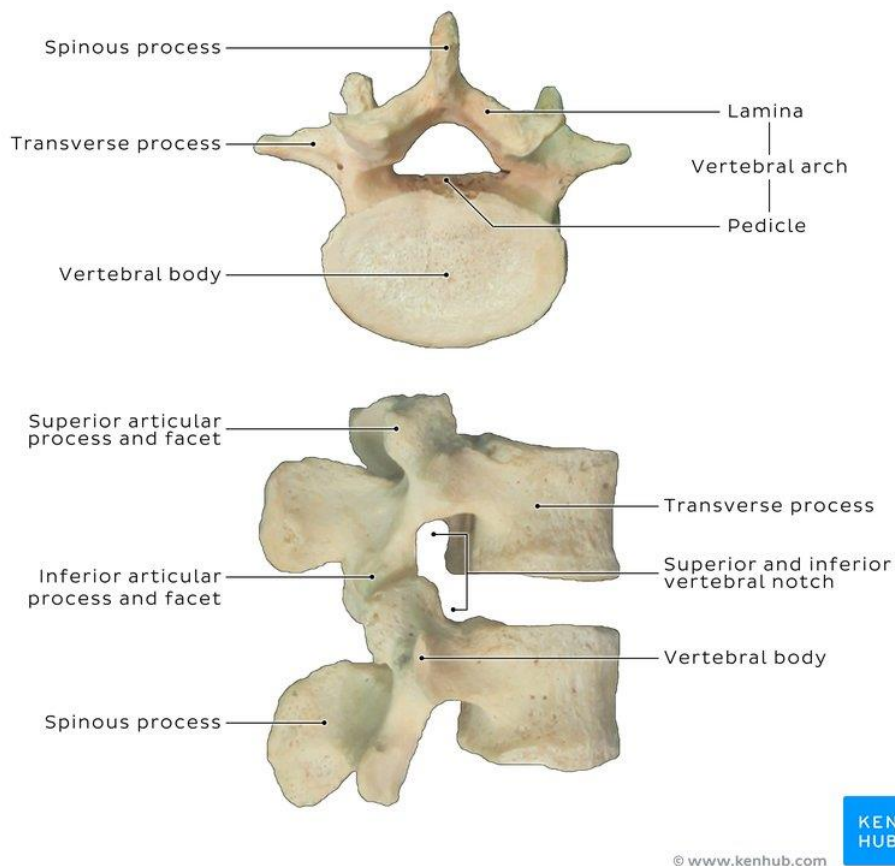
Izvor: [vertebral column - Bing images](#)



Slika 2. S lijeve strane je prikazan presjek zdravog intervertebralnog diska, dok je na slici s desne strane prikazana anatomija lumbalne kralježnice sa svojim glavnim segmentima.

Izvor: [How to tell if you have a Herniated Disk - Orthopedic & Sports Medicine \(orthosportsmed.com\)](https://www.orthosportsmed.com)

Glavne komponente tipičnih kralježaka su tijelo kralješka i luk kralješka. Na slici br. 3 prikazana je građa tipičnog kralješka prikazanog iz lateralnog i superiornog gledišta. Tijelo kralješka čini prednji dio kralješka, gotovo je cilindričog oblika s gornjim i donjim plohama koje su ravne. Sastoji se od vanjske ljuske u vidu kortikalne kosti koja okružuje jezgru sastavljenu od trabekularne kosti. To je ujedno i glavna nosiva konstrukcija koja podupire većinu aksijalne kompresije tjelesne težine. S druge strane, luk kralješka je stražnji dio kralješka koji sa svojim nastavcima za uzglobljavanje sa rebrima i nastavcima za uzglobljavanje sa susjednim kralješcima, tvori zglobove koji ograničavaju pokrete kralježnice. Luk kralješka, zajedno sa stražnjom površinom tijela kralježaka, tvori spinalni kanal, odnosno koštani prsten koji štiti kralježničnu moždinu od potencijalnih ozljeda (4).



Slika 3. Prikaz lumbalnog kralješka gledan odozgo (lijeva slika) te s lateralne strane (desna slika)



### 5.1.1. Anatomija i funkcija intervertebralnih diskova

Intervertebralni diskovi su cilindrični jastučići hrskavičnog tkiva koji se nalaze između kralježaka. Svaki disk se spaja sa tijelima susjednih kralježaka kroz hrskavične završne ploče i na taj način zajedno tvore funkcionalnu jedinicu poznatiju kao spinalni segment. Diskovi povezuju susjedne kralješke, paralelno pružajući stabilnost i fleksibilnost kralježnice. Odgovorni su i za raspodjelu opterećenja jer djeluju kao svojevrsni amortizeri. Nadalje, svaki intervertebralni disk čine dvije glavne komponente: *nucleus pulposus* (hidrogel u sredini) te *annulus fibrosus* (kolageni prsten koji okružuje jezgru).

*Nucleus pulposus* se primarno sastoji od vode, proteoglikana i molekula kolagena. Voda čini čak preko 80 posto težine jezgre, kod djece i mladih odraslih osoba, dok se starenjem, taj postotak smanjuje. Proteoglikani su makromolekule odgovorne za privlačenje i zadržavanje vode, čineći tako jezgru hidriranom (5). *Annulus fibrosus* je sastavljen od višestrukih koncentričnih kolagenskih slojeva koji se nazivaju lamelama, a koje okružuju jezgru. Navedene lamele su sastavljene od poravnatih kolagenih vlakana u izmjeničnim smjerovima, kao što je prikazano na dolje navedenoj slici. Naime, primarna komponenta *annulusa* je također voda, ali zastupljena u manjoj koncentraciji nego li u jezgri diska (60-70%). S druge strane, *annulus* ima veću koncentraciju kolagena (oko 50% suhe težine), što disk čini izrazito čvrstim (6).

*Nucleus* i *annulus* zajedno tvore funkcionalnu cjelinu s ciljem ravnomjerne distribucije kompresivnog opterećenja tjelesne težine, odupirući se pritom opterećenjima uzrokovanim fleksijom i rotacijom kralježnice (7). Starenjem se intervertebralni diskovi modificiraju u svom sastavu i kompoziciji što uvelike doprinosi smanjenju njihove funkcionalnosti.

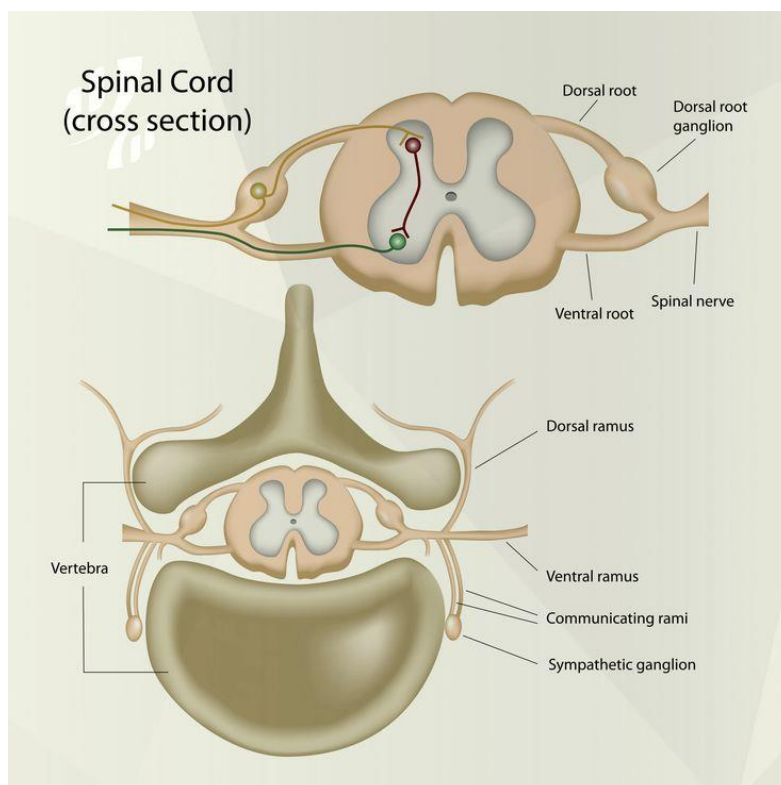
### 5.1.2. Kralježnična moždina i spinalni živci

Kralježnična moždina je gotovo cilindričan snop živaca unutar kralježničnog kanala. Na slici br. 4 prikazan je aksijalni presjek kralježnične moždine sa svim pripadajućim segmentima.

Proteže se od mozga, preko lumbalne kralježnice i završava na prvom segmentu križne kosti, kao što je prikazano na dolje navedenoj slici. S funkcionalnog gledišta, kralježnična moždina čini dio središnjeg živčanog sustava te je ujedno i glavni put koji spaja mozak sa perifernim živčanim sustavom.

Spinalni živci se granaju iz kralježnične moždine, spajajući tako središnji i periferni živčani sustav. Svaki živac spojen je sa kralježničnom moždinom, bilo pomoću prednjih ili stražnjih korijenja.

Živci spojeni sa stražnjim korijenima prenose osjetile informacije središnjem živčanom sustavu. Dok prednji korijenovi, s druge strane, formiraju polazišne točke većine motoričkih neurona, koji prenose signale od središnjeg živčanog sustava te inerviraju mišiće s ciljem kontrole pokreta.

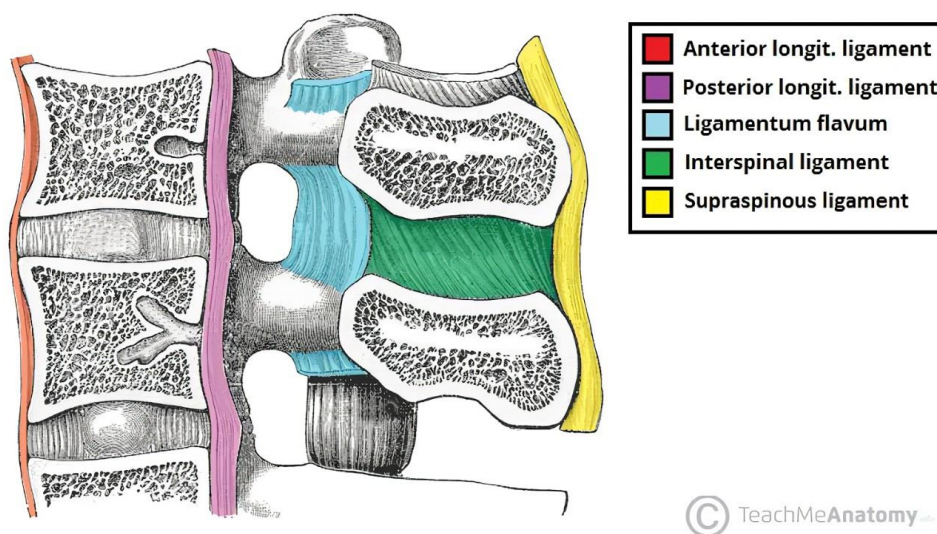


Slika 4. Prikaz aksijalnog presjeka kralježnične moždine

Izvor: [The #SpinalCord is housed and protected within the spinal column and major #nerves, connecting the sp... | Syst me nerveux, Syst me nerveux central, Anatomie du corps \(pinterest.nz\)](#)

### 5.1.3. Spinalni ligamenti

Ligamenti kraljeznice su sastavljeni od kolagena te vlakana elastina, a za cilj imaju stabilizaciju kraljeznice. Naime, oni su zasluani za kretanje zglobova te pruaju fleksibilnost, istovremeno ograniavajući ekstremne pokrete koji bi potencijalno mogli ozlijediti kraljezniunu mozdinu. Glavni ligamenti kraljeznice su prikazani na dolje navedenog slici br 5.



Slika 5. Prikaz glavnih ligamenata kraljeznice

Izvor: [The Lumbar Spine - Joints - Ligaments - TeachMeAnatomy](#)

#### **5.1.4. Spinalni mišići**

Spinalni mišići su vrlo kompleksna grupa mišića koji se protežu od zdjelice pa sve do lubanje, a nazivaju se dubokim mišićima leđa. Funkcioniraju zajedno sa ligamentima s ciljem kontrole pokreta te u stabilizaciji same kralježnice. Kategorizirani su s obzirom na vlastitu funkciju, pa tako nalazimo mišiće ekstenzore, rotatore te prednje i lateralne fleksore (8).

## **5.2. PATOLOGIJA KRALJEŽNICE: DEGENERATIVNA STANJA INTERVERTEBRALNIH DISKOVA**

Degeneracija intervertebralnih diskova je nedavno definirana kao aberantni odgovor samih stanica na progresivni strukturalni defekt (7). Degenerativni proces uključuje dehidraciju jezgre diska te paralelno slabljenje struktura *annulusa*. Posljedični rezultat je smanjena nosivost opterećenja, sposobnost apsorpcije stresa te istovremena disfunkcionalnost diska.

### **5.2.1. Etiologija**

Razumijevanje degeneracije diska se znatno promijenilo unutar posljednjeg desetljeća. Naime, ranije su se ozljede povezane s fizičkim opterećenjem smatrale glavnim uzrokom degeneracije diska. Međutim, novije studije o efektima genetičkih utjecaja na progresiju patoloških stanja degeneracije diska, su istaknule naslijeđe kao dominantan faktor u navedenom procesu (9). Osim toga, postalo je jasno da degenerativne promjene dolaze kao logičan slijed procesa starenja (10). Degenerativne promjene se pojavljuju već u drugom desetljeću života, a oko 20 posto tinejdžera trpi blage znakove degeneracije. Proces degeneracije se strmoglavo povećava starenjem, a do sedamdesete godine života većina diskova je zapravo većinski izložena procesu degeneracije. Što se tiče preostalih faktora koji doprinose navedenom procesu, to su : mehanički, traumatski, nutritivni faktori te faktori zanimanja (11).

### **5.2.2. Biokemijske promjene**

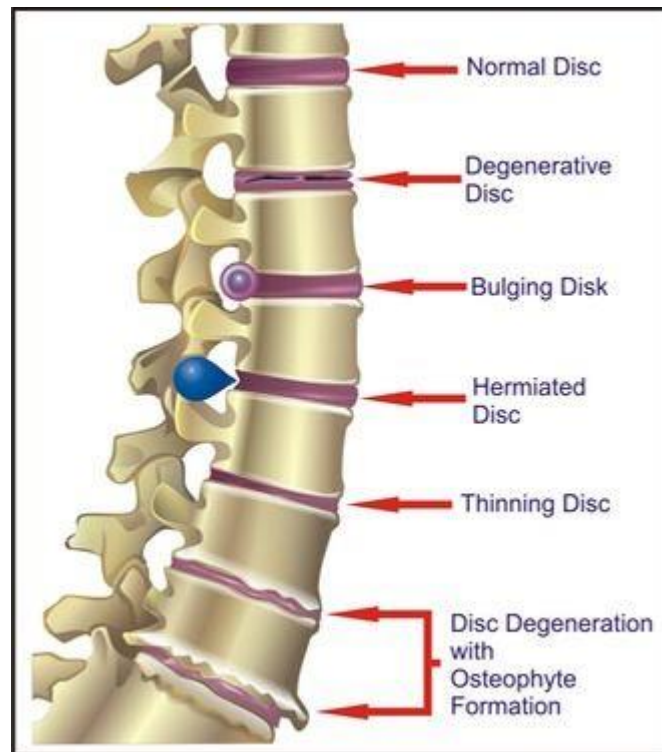
Degenerativni proces počinje kada katabolizam odnosno razgradnja tkiva premaši sintezu proteina matriksa (10). Osim toga, fragmentacija proteoglikana rezultira malim fragmentima koji mogu iscuriti iz tkiva diska. Redukcija sadržaja proteoglikana je, zapravo, glavni i vodeći faktor degeneracije diska, s obzirom da direktno utječe na sposobnost diska da zadržava vodu (7).

### 5.2.3. Morfologija i funkcija

Termin degeneracije intervertebralnog diska podrazumijeva svaku od navedenih promjena: pravo ili očito isušivanje, fibrozu, suženje intervertebralnog prostora, difuzno ispupčenje *annulusa* izvan prostora diska, opsežno pucanje slojeva *annulusa*, degeneraciju sluznice *annulusa*, defekte i sklerozaciju završnih ploča te osteofitozu na vertebralnim apofizama (12). Navedene promjene tkiva diska su povezane s biokemijskim promjenama o kojima je bilo riječi u prethodnoj sekciji. Gubitak sadržaja proteoglikana rezultira dehidracijom diska što, pak, vodi do smanjivanja volumena jezgre. Posljedično, rezultat je suženje intervertebralnog prostora te ispupčenje diska na van, izvan prirodnih anatomskih granica. Istovremeno, dehidracijom *annulusa*, tkivo postaje slabije i poroznije. *Annulus* progresivno zadire u jezgru, što rezultira gubitkom razlike *annulusa* i jezgre, kao dvaju segmenata. Disk postaje manje elastičan te skloniji ozljedama (7).

Na dolje navedenoj slici su prikazane neke od najčešćih morfoloških promjena degeneracije diska. Navedene makroskopske promjene su manifestacija arhitektonskih distorzija i strukturalnih poremećaja diskova. Suženje prostora diska je direktna posljedica dehidracije te redukcije volumena jezgre. Pucanjem slojeva *annulusa* nastaju pukotine u *annulus fibrosus*-u. Ispupčenje diska tj. protruzija, predstavlja široki pomak materijala diska, koji pokriva 50-100% opsega, dok je hernija diska definirana kao lokalizirano pomicanje materijala diska izvan granica intervertebralnog prostora diska (13).

Zaključno, s funkcionalne točke gledišta, dehidracija nepovoljno utječe na sposobnost podnošenja kompresivnih opterećenja za disk. U tom slučaju, disk postaje tvrdi te se sposobnost apsorpcije stresa reducira. Shodno tome, sužavanje prostora diska istovremeno smanjuje i prostor između susjednih kralježničnih lukova. Veći dio kompresivnog opterećenja preuzimaju lukovi, a to je u korelaciji s artritismom fasetnih zglobova. Osim toga, promjena raspodjele naprezanja rezultira stvaranjem koštanih izdanaka tzv. osteofita, oko rubova tijela kralježaka. Štoviše, hernije diska lumbalne kralježnice, mogu uzrokovati kompresiju živčanih korijenova, što rezultira pojavom boli koja ide niz donje ekstremitete (14). Na slici br. 6 prikazane su neke od najčešćih morfoloških promjena intervertebralnih diskova.



Slika 6. Prikaz najčešćih morfoloških promjena intervertebralnih diskova.

Izvor: [alterations of intervertebral disc - Bing](#)

#### 5.2.4. Degenerativna stanja diska i bol u donjem dijelu kralježnice

Nastavak degeneracije diska se smatra jednim od vodećih uzroka boli u donjem dijelu kralježnice. Unatoč rastućem znanju o mehanizmima degeneracije, stvaran odnos između bolnih senzacija i degeneracije diska je još uvijek prilično nejasan (10).

Brojne studije pokazuju korelaciju između degenerativnih stanja susjednih kralježaka te pojave boli u lumbalnoj kralježnici, a neki od primjera su suženje diska, hernija diska ili modičke promjene. S kliničke točke gledišta, degenerativni proces je odgovoran za čak više od 90 posto kirurških zahvata na kralježnici. Međutim, ovo ne implicira da je degeneracija diska ujedno i indikacija za bol ili da zahtijeva liječenje. Dapače, mnoge degenerativne promjene su učestale kod asimptomatskih bolesnika (15). Ukoliko se osvrnemo na socioekonomski aspekt boli, bol

u donjem dijelu kralježnice je opisana kao vodeći javnozdravstveni problem zapadnih industrijaliziranih društava. Problem je to koji pogađa značajan udio populacije te na taj način ekonomski višestruko opterećuje sustav tj. pacijenta, ukoliko isti snosi troškove liječenja. Nadalje, smanjenom produktivnošću na radnom mjestu odnosno uzimanjem bolovanja te odsutnošću na radnom mjestu, direktno utječe i na poslodavca. Statistike nalažu da je godišnja incidencija u odrasloj populaciji između 10-15%, s tim da ostatak populacije biva suočen s istim problemom u nekoj fazi svoga života (16). Prijavljeno je da su troškovi liječenja boli u lumbalnoj kralježnici oko 1.6 milijardi funta godišnje na razini Velike Britanije. Također, to je samo mali postotak stvarnih troškova, s obzirom da se troškovi višestruko povećaju radnom onesposobljenošću i gubitkom proizvodnje (procjenjuje se između 5-10 milijardi funta u Velikoj Britaniji). Bol u donjem dijelu kralježnice je najveći uzrok odsutnosti na radnom mjestu u Velikoj Britaniji, a čini čak 12.5 posto svih bolovanja, dok su slične brojke prikazane u studijama provedene u Švedskoj (17).

### **5.2.5. Liječenje**

Trenutno je liječenje degeneracije diska usmjereno na smanjenje boli i vraćanje mobilnosti. Dakle, liječenje je konzervativno i palijativno. Neke od mogućih varijanti liječenja su:

1. Upotreba analgetika i protuupalnih lijekova
2. Vježbe za ciljano jačanje mišića kralježnice te fizikalna terapija

Štoviše, trenutne smjernice preporučuju fizičku aktivnost te umanjuju odmaranje u krevetu. U slučajevima gdje konzervativno liječenje nije učinkovito, a jaka bol popraćena neurološkim simptomima je i dalje prisutna, u obzir dolazi operacija kralježnice. Intervencijske mogućnosti uključuju:

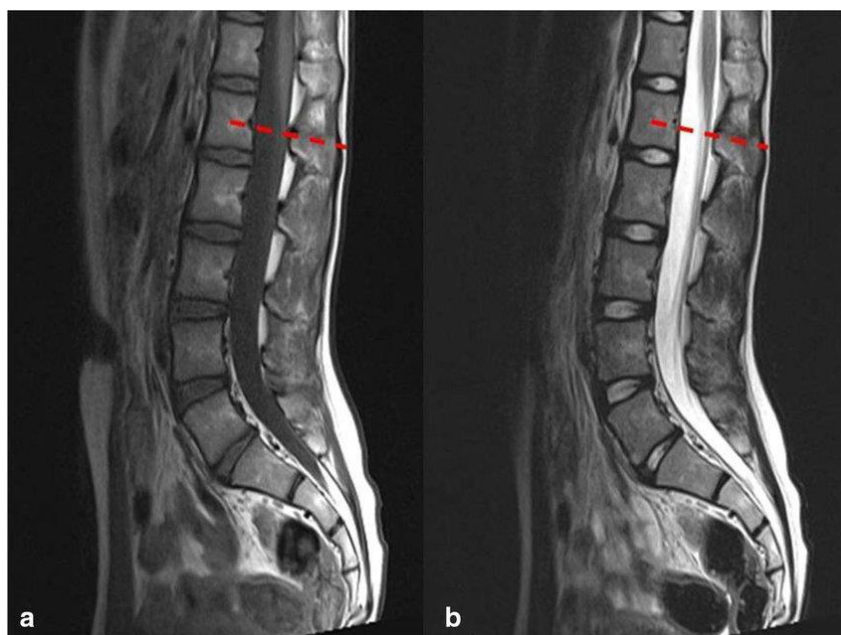
- Spinalnu dekompresiju
- Spinalnu fuziju
- Potpunu zamjenu diska



Pokazalo se da kirurgija poboljšava ishode pacijenata, ali se preporuča samo malom broju pacijenata jer se većina slučajeva poboljšava konzervativnim liječenjem. Nedostatak kirurških zahvata je u tome što mijenjaju biomehaniku i mogu rezultirati daljnjom degeneracijom (18). Nove metode liječenja kao što su faktori rasta i genska terapija imaju za cilj popravak intervertebralnog diska, umjesto da se bave isključivo posljedičnom simptomatikom. Terapija faktorima rasta djeluje moduliranjem aktivnosti stanica intervertebralnog diska. Faktori rasta su po svojoj strukturi proteini koji injicirani u diske mogu stimulirati sintezu proteoglikana. Međutim, ova vrsta terapije je kratkotrajna, s obzirom da se razine faktora rasta u disku vremenom smanjuju. S druge strane, genska terapija može pružiti održivije rješenje. Genska terapija uključuje transfer genetskog materijala zaduženog za proizvodnju faktora rasta od interesa u ciljne stanice. Posljedično, navedene stanice su implantirane u disk, proizvodeći faktore rasta i povećavajući sintezu proteoglikana. Trenutno, navedeni pristupi su eksperimentalni te nalaze na brojne barijere prije uvođenja u kliničku praksu. U budućnosti liječenja degenerativnih stanja diska, navedeni pristupi pokazuju veliki potencijal, koji je još potrebno pomno istražiti (5).

### 5.3. MAGNETNA REZONANCIJA LUMBALNE KRALJEŽNICE

Magnetna rezonancija je izvrstan modalitet za snimanje kralježnice te ujedno i metoda s najvećom senzitivnošću za procjenu degeneracije intervertebralnih diskova. Pruža visoki kontrast mekog tkiva, omogućujući istovremeno dobru vizualizaciju intervertebralnih diskova te živaca, ligamenata i mišića koji ih okružuju. Osim toga, metoda je neinvazivna, ne koristi ionizirajuće zračenje te ima sposobnost multiplanarnog prikaza. MR pruža morfološke, ali i biokemijske informacije o unutarnjoj strukturi diska, koje olakšavaju procjenu degeneracije diska. Konkretno, jasno su prikazane morfološke promjene kao što su: sužavanje intervertebralnog prostora, hernija diska, ispupčenje diska te potrganost vlakana *annulusa*. Štoviše, biokemijske informacije su kodirane intenzitetom MR signala, nudeći neizravnu procjenu sadržaja vode i proteoglikana diska. U kliničkoj praksi standardni protokoli za snimanje kralježnice podrazumijevaju sagitalne T1 i T2 sekvence na odabranim razinama. Na dolje navedenoj slici prikazana su dva sagitalna presjeka lumbalne kralježnice. T1 snimke prikazuju nizak intenzitet signala cerebrospinalnog likvora i kortikalne kosti te visok intenzitet signala iz koštane srži. One jasno prikazuju anatomiju kralježnice i koriste se za pregled tijela kralježaka. S druge strane, T2 snimke prikazuju visoki intenzitet signala iz struktura s visokim sadržajem vode kao što je cerebrospinalni likvor i jezgra diska. Također, T2 snimke se koriste za pregled intervertebralnih diskova, ali i procjenu njihovog strukturalnog integriteta. Štoviše, obično se koriste za klasificiranje diska prema težini degeneracije. Na sagitalnim T2 snimkama, normalni intervertebralni disk se pojavljuje kao svijetla elipsa jezgre okružena tamnim prstenom *annulusa*, dok se završne ploče i ligamenti prikazuju tamnima. Ukoliko se osvrnemo na prirodni tijek degeneracije diska, mladi, zdravi disk je dobro hidratiziran i pojavljuje se sa svijetlom, homogenom jezgrom na MR-u. Starenjem, vlaknasta transformacija matriksa jezgre stvara intranuklearni rascjep koji se pojavljuje kao tamna traka na T2 snimkama. Progresivna degeneracija uključuje daljnju dehidraciju diska i zadiranje *annulusa* u jezgru. Degenerirani disk se prikazuje tamnijim jer dehidracija posljedično rezultira smanjenim intenzitetom signala. Oštećenje završne ploče također je jasno prikazano na MR-u, dok izvrsna vizualizacija hernije i ispupčenja diska omogućuje preciznu dijagnozu o navedenim stanjima. Na slici br. 7 prikazana je MR lumbalne kralježnice u sagitalnom presjeku, uz osvrt na različit prikaz tkiva prilikom korištenja T1 i T2 sekvenci.



Slika 7. T1(a) i T2(b) snimke lumbalne kralježnice u sagitalnom presjeku

Izvor: [Lumbar MRI: T1 \(a\) and T2 \(b\) sequences exhibiting normal conus... | Download Scientific Diagram \(researchgate.net\)](#)

Štoviše, MR može prikazati vertebralne promjene završne ploče (poznatije kao modičke promjene), a koje su povezane s potrganim vlaknima *annulusa*, poremećajima završnih ploča te degeneracijom koštane srži. Ovo je zapravo jedini modalitet koji prikazuje modičke promjene koje su, pak, koristan pokazatelj boli u donjem dijelu kralježnice. Premda MR pruža precizan prikaz morfologije diska, njegova dijagnostička vrijednost ograničena je niskom specifičnošću, kada je riječ o boli u lumbalnoj kralježnici. To je zbog visoke prevalencije degenerativnih nalaza kod asimptomatskih bolesnika. Prema tome, rezultate MR-a bi trebalo procjenjivati zajedno s kliničkim simptomima pacijenta, kako bismo izbjegli potencijalno liječenje van potrebnih granica. Postoje specifični nalazi MR-a, kao što su ekstruzija diska i modičke promjene, koje su rijetko zastupljene kod asimptomatskih pojedinaca, ali su visoko povezane s boli u donjem dijelu kralježnice (19).

Dodatan nedostatak MR-a su njegovi relativno visoki troškovi.

## 5.4. PROCJENA OBLIKA DEGENERACIJE DISKA NA MR-U

### 5.4.1. Kvalitativno ocjenjivanje

U kliničkoj praksi se procjena težine degeneracije diska oslanja na kvalitativne opise značajki slike kao što su intenzitet signala i oblik intervertebralnog diska. Predloženi su različiti kvalitativni programi čiji je cilj pomoći kliničarima u zadatku ocjenjivanja težine degeneracije diska na standardiziran način. Ove sheme ocjenjivanja razlikuju se s obzirom na korišteni modalitet snimanja, ocijenjene značajke diska, kao i broj klasa težine degeneracije. Zadatak izvještavanja o degenerativnim nalazima vezanim uz patologiju diska lumbalne kralježnice je izložen velikim nedosljednostima u terminologiji koju koristi znanstvena zajednica. U nastojanju da postigne konsenzus, Američko društvo za neuroradiologiju, zajedno sa Sjevernoameričkim društvom za kralježnicu i Američkim društvom za radiologiju kralježnice, objavilo je preporuku o nomenklaturi i klasifikaciji patologije diska lumbalne kralježnice. Međutim, nedosljednosti u terminologiji i raznolikost korištenih klasifikacijskih shema stalno kompliciraju komunikaciju među kliničarima (20). Temeljni problem u ocjenjivanju je pouzdanost unutar i između promatrača, a sve zbog subjektivne prirode opisa slikovnih značajki što ponekad rezultira velikom razlikom u ocjenjivanju između radiologa. U slučaju procjene degeneracije diskova lumbalne kralježnice na MR-u, autori preporučuju sustav koji je razvio Pffirman (21).

Ovaj sustav se temelji na kvalitativnom opisu intenziteta signala, kao i na razlici između *nucleusa* i *annulusa*, a pokazano je da pruža dobru pouzdanost. No, kvalitativni sustav ocjenjivanja ima i dodatan nedostatak u vidu korištenja samo ograničenog broja razreda težine degeneracije (obično 3 do 5) i stoga nisu prikladni za opisivanje malih promjena na intervertebralnim diskovima (22).

### 5.4.2. Kvantitativno ocjenjivanje

Kvantifikacija svojstava diska može pružiti objektivnu i ponovljivu procjenu težine degeneracije i potencijalno pomoći liječnicima u dijagnostici bolesti. Nadalje, kontinuirana priroda kvantitativnih mjera čini ih osjetljivima na male promjene. Stoga bi se kvantifikacija diska mogla koristiti za praćenje evolucije bolesti. Štoviše, može se koristiti za praćenje učinka

novih metoda liječenja patologije diska, kao što su zamjena jezgre, stanična terapija i terapija faktorima rasta. Osim toga, kroz kompjuteriziranu analizu slike, moguće je osmisliti sveobuhvatnije sustave ocjenjivanja koji nisu ograničeni vremenom, a koje liječnik može potrošiti na pojedinačnog pacijenta (23).

Najjednostavnija i najčešće korištena metoda kvantifikacije degeneracije se oslanja na mjerenje srednjeg intenziteta signala diska s T2 sekvenci MR sagitalnih snimki. Intenzitet signala reflektira biokemijsku strukturu tkiva i u korelaciji je sa sadržajem proteoglikana samog diska. Smanjenje srednjeg intenziteta signala diska može biti najranija, degenerativna promjena vidljiva na MR-u, a da je pritom pouzdana i osjetljiva kao mjera za težinu degeneracije. Osim toga, to je najspecifičnija MR mjera povezana s dobi.

Velika prednost prilagođenog srednjeg intenziteta signala je u činjenici što se za kvantifikaciju oslanja na konvencionalne T2 snimke i stoga se lako može primijeniti u kliničkoj rutini. Za referencu se obično koristi područje unutar CSF-a, u razini diska, ali takvo područje ponekad nije dostupno. To se obično događa zbog artefakata protoka ili sužavanja duralne vreće, što ometa uporabu prilagođene metode srednjeg intenziteta signala.

Alternativni pristupi kvantifikacije degeneracije diska uključuju specifične slikovne protokole za mjerenje fizičkih svojstava tkiva diska, kao što su vrijeme relaksacije i koeficijenti difuzije. T2 relaksacijsko vrijeme, poznato i kao vrijeme transverzalne relaksacije, može se mjeriti pomoću *multiecho* sekvence. Ova sekvenca prikuplja više snimki u različitim vremenskim točkama istog odjeka signala.

U slučaju intervertebralnih diskova, provedeno je više studija koje mjere T2 relaksacijsko vrijeme na MR-u visokog, ali i niskog polja. Studije na kadaverima koje su proučavale korelaciju između T2 vremena relaksacije i biokemijskog sastava diska pokazuju smanjenje T2 vremena sa smanjenjem sadržaja vode i proteoglikana. Ovo je u korelaciji s *in vivo* studijama koje pokazuju smanjenje T2 vremena kod progresivne degeneracije. Osim toga, pokazalo se da na T2 relaksacijsko vrijeme utječe anizotropija tkiva kao što je orijentacija kolagenskih vlakana i sugerira se da bi to moglo biti korisno za procjenu strukturnog integriteta tkiva diska.

T1 relaksacijsko vrijeme odražava interakcije između makromolekula i rasutih molekula vode, a iskorišteno je za kvantifikaciju degeneracije diska. Studija na kadaverima pokazala je da je T1 relaksacijsko vrijeme značajno povezano sa sadržajem proteoglikana diska. Štoviše, *in vivo* studija na 10 dobrovoljaca pokazala je značajnu korelaciju između T1 vrijednosti i kliničkog stupnjevanja težine degeneracije. Ta je povezanost potvrđena i nedavnom studijom na 16

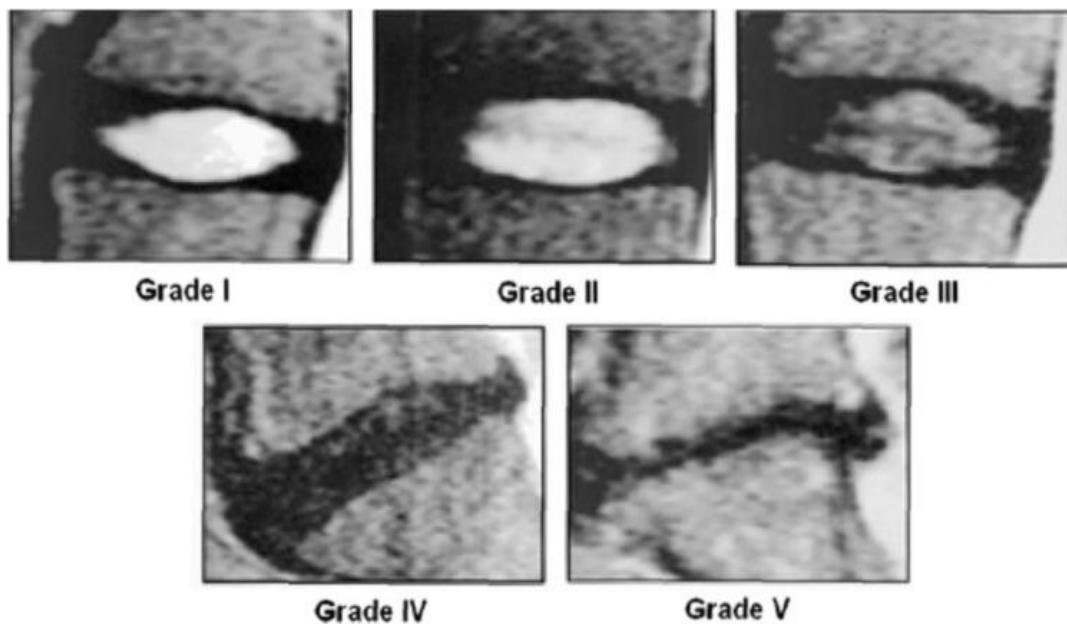
pacijenata, gdje je autor zaključio da bi T1 vrijeme bilo koristan biomarker za procjenu ranih degenerativnih promjena. T1 vrijeme relaksacije dulje je od odgovarajućeg T2 vremena i stoga T1 pristup kvantifikacije ima povećani dinamički raspon. Međutim, njegov glavni nedostatak je dugo vrijeme akvizicije (oko 30 minuta) koje je približno razini tolerancije pacijenta. Prividni difuzijski koeficijent (ADC) intervertebralnih diskova također je proučavan kao biomarker za procjenu degeneracije diska. Intervertebralnom disku nedostaje vaskularnost pa je difuzija njegov glavni izvor hranjivih tvari. *In vivo* mjerenja na zdravim i degeneriranim diskovima pokazala su smanjenje vrijednosti ADC-a preko osi x i y, što ukazuje na drugačiji difuzijski uzorak između dvije grupe diskova na aksijalnoj ravnini. Štoviše, pokazalo se da su vrijednosti ADC-a u korelaciji sa sadržajem vode diska i sadržajem proteoglikana u tom kontekstu.

Predloženo je da smanjene vrijednosti ADC-a reflektiraju izgubljeni integritet diska, stoga ADC također može biti jedan od ranih pokazatelja degeneracije diska. Zaključno, za navedene kvantitativne pristupe se smatra da mogu pružiti dodatne informacije konvencionalnim T2 snimkama, uzevši u obzir biokemijsku kompoziciju i strukturalni integritet intervertebralnih diskova. Međutim, ovo ne dolazi bez posljedičnih troškova. T2, T1 te ADC kvantifikacija zahtijevaju i nužne, specifične akvizicijske protokole koji nisu lako dostupni, s obzirom da nisu dio standardnih kliničkih protokola. Dodatan nedostatak navedenih metoda je što zahtijevaju dodatno, a nekada i produljeno vrijeme akvizicije, što ih čini vremenski ovisnima (24).

#### **5.4.3. Identifikacija i klasifikacija patologije diska na MR-u**

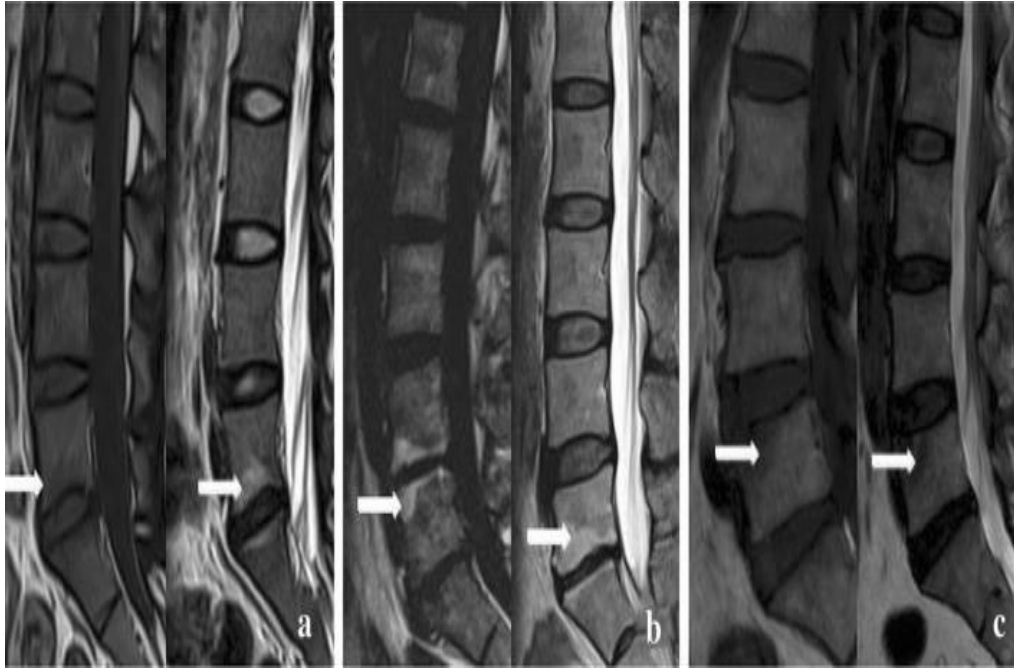
Za procjenu bolnih stanja lumbalne kralježnice koristi se nekoliko sustava ocjenjivanja. Najčešće se ocjenjuje *Pfirrmannovom* ljestvicom od 1 do 5 stupnjeva. Zdravi diskovi 1. stupnja izgledaju hiperintenzivno, ili svijetlo na T2W sekvenci, zbog njihove hidratacije. Kako diskovi dehidriraju i degradiraju, intenzitet slikovnog signala se gubi, a kod 5. stupnja loše degenerirani diskovi se prikazuju crnima na MR-u T2W, kao što je navedeno na slici. Promjene oblika su indikativne, naime, zdravi diskovi su eliptični, dok su degenerirani diskovi ravniji. Modička promjena (MC) opisuje leziju koštane srži u kralješku uz koštanu završnu ploču. MC tip 1, povezana je s upalom ili povećanim sadržajem vode u krajnjoj ploči, tamnija na T1 ponderiranim (T1W) skeniranjima i svjetlija na T2W; tipovi 2 i 3 pokazuju hiperintenzivnost i hipointenzivnost, odnosno na T1W i T2W skeniranju, kao što je opisano na slici br. 8. Dosadašnja istraživanja usredotočila su se na tip 1, povezan s uznapredovalim LDD-

om, težinom boli i lošijom prognozom. Kombinacija LDD-a i promjene signala krajnje ploče, snažno je povezana s LBP-om. Također, teško je razlikovati očekivanu promjenu diska uzrokovanu starenjem kod kralježničkih struktura i abnormalnu ili brzu degeneraciju koja bi mogla dovesti do simptoma boli. Jedna studija je izvijestila o degeneriranim diskovima u 96% MR-a u pacijenata starijih od 80 godina, a koji nisu imali bolove u leđima. Postoji visoka varijacija između patološki dijagnosticiranih stanja intervertebralnih diskova i ocjenjivanja istih. *Pfirmannova* ljestvica može biti kompleksna za korištenje, s neuspješnim razlikovanjem ranih znakova degeneracije. Uvriježeni termin ispupčenja diska, premda često korišten, zapravo nema standardizaciju i može biti zbunjujući, što dovodi do loše komunikacije između medicinskih stručnjaka (25). Na slici br. 9 jasno su istaknute tipične MC (modičke promjene) na MR-u, odnosno osnovna klasifikacija na promjenu tipa 1, tipa 2 i tipa 3.



Slika 8. Pfirmannovo stupnjevanje na MRI-u.

Izvor: [Are current machine learning applications comparable to radiologist classification of](#)



Slika 9.

Modičke promjena na MRI-u. Tipične modičke promjene.

a tip 1 promjena

b tip 2 promjena

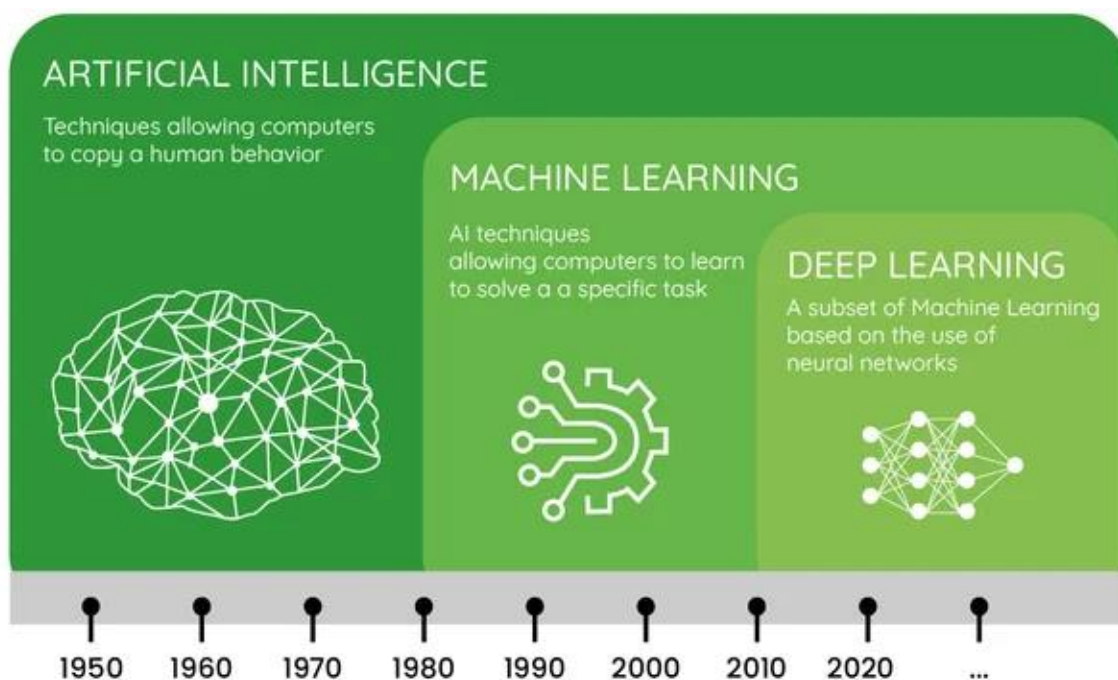
c tip 3 promjena

Izvor: [Are current machine learning applications comparable to radiologist classification of degenerate and herniated discs and Modic change? A systematic review and meta-analysis -](#)



## 5.5. PRIMJENA METODA UMJETNE INTELIGENCIJE (AI)

Umjetna inteligencija predstavlja kapacitet računalno kontroliranog robota ili digitalnog računala da provodi zadatke koji su obično vezani uz inteligentna bića. Djeluje kroz prikupljanje, pohranu i primjenu znanja, rješavanje kompleksnih zadataka, a koristi se za poučavanje mišljenja i donošenje odluka. Dijeli se na strojno učenje te na duboko učenje, a potonje će biti ujedno biti i fokus navedenog rada. Na slici br. 10 prikazan je kronološki tijek razvoja umjetne inteligencije, od 1950-ih pa sve do danas, kao i podjela AI na temeljne podskupine.



10. Kronološki prikaz razvoja umjetne inteligencije i njezinih odjeljaka strojnog te dubokog učenja

Izvor: [The difference between AI, Deep Learning, Machine Learning in agriculture \(dilepix.com\)](https://dilepix.com)

### 5.5.1 Strojno učenje

Strojno učenje (engl. *Machine Learning*) je termin uveden 1959. godine, a koji uključuje sve pristupe koji omogućuju računalima učenje iz podataka, a da pritom nisu eksplicitno izričito programirani te se opsežno primjenjuje u medicinskoj dijagnostici. Pod tehnike koje spadaju unutar okvira strojnog učenja je duboko učenje (engl. *Deep Learning*) - jedna od najperspektivnijih tehnika. Strojno učenje se ističe kao jedna od podskupina metoda AI, koju karakterizira činjenica da nije nužno unaprijed definirati računalu kako riješiti problem. Prepoznavanjem uzoraka u podacima, računalu uči rješavati zadatke. Predstavlja granu AI koja se bavi oblikovanjem algoritama koji svoju učinkovitost poboljšavaju na temelju empirijskih podataka. Danas je strojno učenje smatrano jednim od najaktivnijih i najpotentnijih grana računalne znanosti, zbog brojnih mogućnosti primjene koje se protežu od raspoznavanja uzoraka, dubinske analize podataka, robotike itd. (26). Strojno učenje, a poglavito algoritmi dubokog učenja nedavno su napravili enorman napredak u automatskom detektiranju bolesti, čineći dijagnostiku jeftinijom i pristupačnijom nego ranije. Medicinska obuka za dijagnosticiranje bolesti zna trajati godinama te dijagnostiku čini poprilično napornim i dugotrajnim procesom koji stavlja liječnike pod izrazit napor.

Podrazumijeva računalne modele te algoritme koji imitiraju koncepciju neuronskih mreža u mozgu odnosno takozvanih umjetnih neuronskih mreža te klasificira različite podatke medicinskih slika uz pomoć algoritma klasifikacije. Arhitektura neuronskih mreža je strukturirana u slojeve međusobno sastavljene od povezanih čvorova. Svaki pojedinačni čvor izvodi ponderiranu sumu ulaznih podataka koji se s vremenskim odmakom prosljeđuju funkciji aktivacije.

Tijekom faze treninga količina se dinamički optimizira. Tri su temeljne vrste slojeva:

- Ulazni sloj koji prima ulazne podatke
- Izlazni sloj koji proizvodi rezultate obrade podataka
- Skriveni sloj koji izdvaja uzorke unutar podataka

Strojno učenje predstavlja značajan aspekt AI, primarno ističući sposobnost računala da uči. Strojno učenje možemo klasificirati u dvije kategorije:

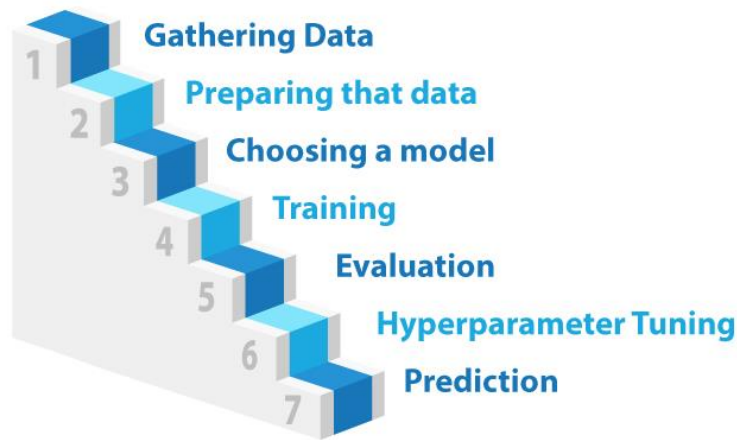
- Nadzirano
- Nenadzirano

Nadzirano učenje označava rad sa skupinom prethodno selektiranih podataka na kojima se vrši proces učenja. Potrebno je odrediti parove ulaznih i izlaznih objekata za svaki primjer podatka s kojim se radi. Kada je u pitanju nenadzirano učenje, računalu se prepušta pronalaženje skrivenih uzoraka u gomili podataka. Tada, konkretno, nema unaprijed određenog odgovora. Pokreće se algoritam koji vrši strojno učenje i na taj način se dobije konačan ishod. Algoritmi strojnog učenja mogu naučiti i vidjeti obrasce slično načinu na koji ih liječnici vide. Krucijalna razlika je u činjenici da je algoritmima potrebno mnogo konkretnih primjera, mnogo tisuća, da bi se naučio. Primjeri trebaju biti uredno digitalizirani, što predstavlja jedan od preduvjeta za primjenu umjetne inteligencije. Tako je strojno učenje osobito korisno u područjima gdje su dijagnostičke informacije koje liječnik pregledava već digitalizirane (27).

Proces strojnog učenja obično se dijeli na sedam dijelova (opisano na slici br. 11):

1. Prikupljanje neobrađenih podataka
2. Obrađivanje podataka
3. Pripremljeni podaci
4. Primjena algoritama strojnog učenja
5. Prva verzija modela
6. Postavljanje modela
7. Kreiran odabrani model

## 7 steps of Machine Learning



Slika 11. Osnovna podjela faza strojnog učenja

Izvor: [What's Machine Learning? How does it Work? - Tech news 03](#)

Model je moguće unaprijediti odabirom drugih atributa (*engl. Features*), tako da se dodaju novi zapisi odnosno zapažanja, modificiranjem algoritma po kojemu model uči ili odabirom posve drugog algoritma.

Pretpostavka je da je objekt opisan brojnim atributima. Svakom objektu je dodijeljena jedna od klasa iz konačnog skupa mogućih klasa. Atributi predstavljaju nezavisno promatrane varijable, kontinuirane. Klasa je zavisna varijabla, a njezinu vrijednost odredimo iz vrijednosti odgovarajućih nezavisnih varijabli. Zadatak klasifikatora je determinirati koju klasu treba dodijeliti objektu od interesa. Klasifikacijski zadatak je ujedno i medicinska dijagnostika gdje je pacijent opisan skupom različitih kontinuiranih (dob, visina, težina, tjelesna temperatura, krvni tlak) i diskretnih (spol, lokacija boli, broj otkucaja srca u minuti) atributa. Zadatak klasifikatora je determinirati dijagnozu tj. označiti pacijenta s jednom od potencijalnih medicinskih dijagnoza povezujući sve attribute (bilo da je riječ o normalnom nalazu, upalnom stanju i slično), odnosno u našem slučaju bi to bila detekcija hernije diska lumbalne kralježnice.

### 5.5.1.1. Pogreške modela *overfitting* i *underfitting*

Pogreške modela potencijalno nastaju zbog neadekvatnog opremanja (*engl. Underfitting*) te prepreopterećenja (*engl. Overfitting*). Kod *underfittinga* kvaliteta predikcije

modela na podacima za treniranje i na pravim podacima je niska, dok kod *overfittinga* je kvaliteta predviđanja modela na podacima za treniranje visoka, a na stvarnim podacima niska. Može se reći kako je kod *underfittinga* riječ o prejednostavnom modelu, dok je kod *overfittinga* riječ o prekompleksnom modelu (26).

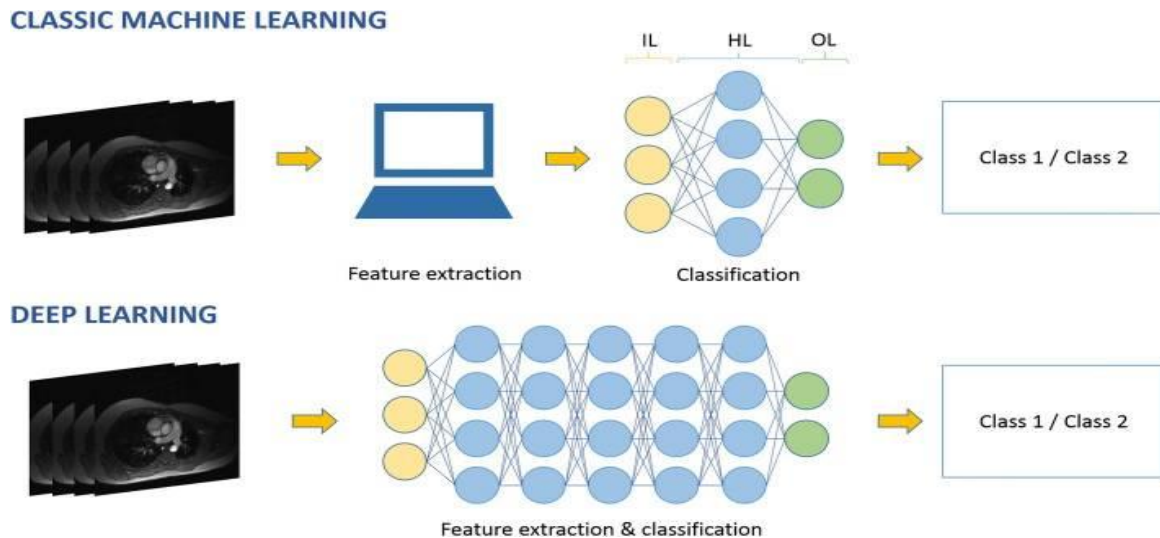
### 5.5.2. Duboko učenje (Deep learning)

Duboko učenje jedna je od podskupina metoda strojnog učenja koje predstavljaju granu postojećih tehnika AI. Tehnike strojnog učenja primjenjuju se od 1980-ih, dok se duboko učenje primjenjuje od 2010. zbog napredovanja računalnih resursa. AI može vršiti više zadataka, od snimanja i obrade slika do potpomognutog izvještavanja, naknadnog planiranja, pohrane podataka, prihvaćanja i dohvaćanja podataka i mnogih drugih. Naš fokus je na procesu dijagnostike koju, putem alata AI-a želimo automatizirati, pritom minimizirajući mogućnost pogreške.

Zbog tako velikog raspona zasigurno će utjecati na svakodnevni život radiologa i radioloških tehnologa. Metode dubokog učenja pripadaju metodama učenja s višestrukih razina, obrađujući sirove podatke za obavljanje zadataka klasifikacije ili otkrivanja.

Medicinske slike prolaze kroz vrlo detaljan proces transformacije. Najnovije tehnike dubokog učenja otvorit će put ka kvantitativnim, standardiziranim i personaliziranim slikama. Umjetna inteligencija sudjeluje u poboljšavanju kvalitete, učinkovitosti i ishoda za pacijente. Razlučivost slike se kontinuirano poboljšava, čime radiolog dobiva veću količinu podataka i elemenata za analiziranje. Procijenjeni ukupni volumen medicinskih podataka udvostručuje se svake tri godine. Slika više nije samo slika, ona predstavlja podatke. Istraživanja pokazuju da se pogrešne interpretacije javljaju u oko 4% svih radioloških dijagnoza stoga je primjena metoda UI dobrodošla (28). Kvaliteta slike se može poboljšati korištenjem algoritama dubokog učenja. Duboko učenje podskupina je strojnog učenja koje se realizira umjetnim neuronskim mrežama. Korištenjem umjetne neuronske mreže organizirane u različitim slojevima (ulazni sloj IL, HL skriveni sloj, OL izlazni sloj) pristup dubokog učenja eliminira proces namijenjen ekstrakciji značajki korištenjem dubokih neuronskih mreža koje predstavljaju složene značajke jednostavnih sastava učeći automatski iz ulazne slike. (Slika 12.) Krucijalni faktori poboljšanja izvedbe algoritama dubokog učenja su dostupnost velikih skupova podataka za treniranje ostvarenih masovnim povezivanjem računala te povećanje kapaciteta memorije i brzine

računala. Duboko učenje je uglavnom nenadzirano. To je pristup koji je razvijen kako bi se poboljšala izvedba konvencionalne neuronske umjetne mreže.



Slika 12. Komparacija klasičnog strojnog učenja i pristupa dubokog učenja primijenjenog na zadatku klasifikacije.

Izvor: <https://www.ncbi.nlm.nih.gov/pmc/articles/PMC6199205/>

Ono što razlikuje duboko učenje je jedan skriveni sloj koji sadrži veliki broj skrivenih slojeva čime se, zapravo, karakterizira dubina mreže. Konvolucijske neuronske (engl. *Convolutional Neural Network CNN*) operacije se upotrebljavaju za dobivanje mapa značajki. U tim značajkama se intenzitet svakog pojedinačnog piksela odnosno voksela izračunava kao zbroj svakog piksela odnosno voksela izvorne slike i susjedne slike ponderiranih matrica konvolucija, koje se ujedno nazivaju i jezgrama. Različiti kerneli se upotrebljavaju za određene zadatke, kao što su zamućenje, izoštravanje ili otkrivanje ruba (29). CNN su biološki inspirirane mreže koje imitiraju ponašanje moždane kore. Arhitektura dubokih CNN-ova dopušta slaganje složenih značajki iz jednostavnih značajki za dekodiranje sirovih podataka slike bez potrebe za obilježavanjem specifičnih značajki. Naime, takve zadatke je do prije nekoliko godina mogao učiniti isključivo čovjek. Navedene strukture automatski uče različite značajke, dajući mogućnost homogenizacije vrlo kompleksnih nelinearnih odnosa. Nedavni algoritmi dubokog učenja su u mogućnosti da odgovaraju ili čak i nadmašuju ljudske performanse u specifičnim zadacima.

### 5.5.2.1. Umjetne neuronske mreže

Način na koji mozak omogućuje misao predstavlja jednu od najvećih enigmi znanosti. Umjetne neuronske mreže (engl. *Artificial Neural Network, ANN*) mogu se ponajbolje opisati kao računalni modeli determinirani određenim karakteristikama kao što su sposobnost adaptacije i učenja, sposobnost generaliziranja te organizacije i prikupljanja podataka. Njihova primarna uloga je pokušaj imitacije rada središnjeg živčanog sustava živih bića. Sastavljene su od jednostavnih procesnih jedinica čija je zadaća međusobna komunikacija prijenosom signala preko velikog broja poveznica. Neuron predstavlja procesne jedinice te je njihova zadaća primanje, obrada i slanje signala do idućeg primatelja. Umjetni neuron na ulazu zaprima niz varijabli koje predstavljaju pobudu od neurona iz prethodnog sloja. Koliki će utjecaj na neuron vršiti svaka pobuda definirano je težinom i to na način da signal koji dolazi na neki od ulaza se množi s odgovarajućom težinom. Dakle, efektivno djelovanje signala definirano je umnoškom navedene dvije vrijednosti. Umjetne neuronske mreže su inicijalno zamišljene tako da osim svoje jednostavnosti te široke primjene, zadrže i otpornost na brojna oštećenja. Navedena karakteristika je preuzeta iz poznavanja bioloških neurona za koje se zna da posjeduju iste obrasce ponašanja. Svake godine se u moždanom tkivu dogodi odumiranje velikog broja neurona, a mozak unatoč tome nastavlja funkcionirati bez poteškoća.. No, otpornost se narušava ukoliko u vrlo kratkom vremenskom periodu odumre veliki broj neurona, uzrokovano velikim moždanim udarom.

Informacije vezane za neurone koji su pogođeni oštećenjem trajno se gube ili ih je, pak, vrlo teško vratiti. Upravo zato, cilj umjetnih neuronskih mreža je razvoj rezistencije na oštećenja tako da čak i veće poteškoće ne uzrokuju gubitak podataka. . Aktualne umjetne neuronske mreže su simulirane putem računala te njihova rezistentnost na oštećenja nije precizno izražena. Svaka neuronska mreža sastavljena je od tri sloja: ulaznog, skrivenog i izlaznog sloja. Skriveni sloj može biti sastavljen od više podslojeva. Kako bi postigli da se neuronska mreža ponaša na željeni način, nužno ju je obučiti. Modificirajući parametre mreže uz pomoć algoritama učenja, to je itekako moguće. Ulazni sloj zaprima značajke slike koje su ručno izvedene iz slika i obavlja specifične izračune koristeći te iste značajke. Izlazni sloj zaprima rezultate izračuna iz čvorova ulaznog sloja pružajući odgovarajući ishod na postavljeno pitanje. Izlazni sloj nam govori koju vrstu patologije mreža očekuje da će biti prikazana na ulaznoj slici (u našem slučaju hernija diska). Pronalazeći informacije iz ulaznog u izlazni sloj, algoritam

pronalazi odgovor na pitanje u slučaju detekcije patološkog stanja. U sferi medicinske radiologije, ulazni sloj predstavlja medicinska slika odnosno svi pikseli navedene medicinske slike. U idealnoj situaciji svaki bi piksel bio dodijeljen pojedinom čvoru. Međutim, zbog ograničenja memorije obično se radi sa skupovima više piksela koji su dodijeljeni pojedinačnom čvoru. Navedeni čvorovi zatim prosljeđuju vrijednost skupa piksela na skriveni sloj. Skriveni slojevi su mjesta gdje se događa srž čitavog procesa. Oni zaprimaju ulaze iz čvorova u prethodnom sloju te izvode izračune koristeći ulaz s kombinacijom cijelog skupa. Finalni rezultat je izlaz. Primjenom pametnih algoritama na sirovim podacima može se povećati produktivnost iz tri razloga: može se povećati kvaliteta slike, omogućiti niz uzorkovanja dobivenih podataka čime se reducira vrijeme skeniranja, omogućuju se niže doze na modalitetima koji koriste ionizirajuće zračenje. Primjenom algoritama potreba za invazivnim biopsijama će biti svedena na minimum, barem tako tvrde prognoze. Idealan scenarij bi bio povezivanje sirovih podataka skenera izravno sa očekivanim zdravstvenim rezultatom odnosno ishodom. Osim što odmah dobijemo očekivanu dijagnozu, mogu se uključiti i ostale informacije u skup podataka za razvoj algoritma, kao mogući tretmani povezani s navedenim ishodom.

Prilikom procesa učenja, veze akson- dendrit u mozgu jačaju ili slabe, uzrokujući tako da se osoba manje ili više ponaša na određeni način. Mozak je izuzetno adaptivan u smislu da se može prilagoditi i funkcionirati drugačije ovisno o signalu koji prima i nagradama ili kaznama koje su s tim u korelaciji. Kada nešto radimo ispravno, kao odgovor na određeni događaj, to znači da će neuronski putovi uključeni u odlučivanje paralelno jačati, tako da sljedeći put kada se pojavi navedeni događaj mozak vjerojatnije izvodi sličan odabir. Istovremeno, ako se kao odgovor na određeni događaj nešto učini neispravnim, tada neuronski putovi uključeni u navedeni odabir slabe. Tako će mozak činiti manje grešaka. Ideje preuzete iz koncepta biološke neuronske mreže i njene metode učenja temeljne su odrednice koje se primjenjuju u umjetnim neuronskim mrežama. Mozgovi su tolerantniji na greške od samih računala. Pogreška na softveru ili, pak, hardveru koja modificira samo jedan bit može ugroziti cjelokupno računanje, dok paralelno moždane stanice odumiru svakog trenutka bez ikakvog efekta na ukupnu moždanu funkciju. Umjetne neuronske mreže uče kako akceptirati te analizirati nelinearne podatke, čime se uvelike približavaju ljudskom mozgu, a znanstvenicima koji se istima koriste uvelike pomažu u obradi i analizi velikog broja podataka koji posljedično vode ka rješavanju raznih znanstvenih te medicinskih pitanja. Neuronske mreže se u današnje vrijeme primjenjuju



u brojnim segmentima života kao što je medicina, bankarstvo, strojarstvo, geologija, fizika itd., a najčešće za neke od sljedećih zadataka:

- Prepoznavanje uzoraka
- Obrada slike
- Obrada govora
- Optimizacijski problemi
- Simulacije
- Obrada nekompletnih i nepreciznih podataka

### **5.5.2.2. Algoritmi umjetne inteligencije**

Algoritam predstavlja skup uputstava koja se slijede s ciljem postizanja određenog cilja ili rješenja problema. Primjerice, recept za kuhanje je svojevrsan algoritam, kao što su i upute za bolničku pretragu (npr. MR lumbalne kralježnice). Računalni algoritmi funkcioniraju kao dijelovi koda čiji je cilj rješavanje specifičnih problema. Postavljanjem podataka u računalni algoritam, on provodi izračune pomoću kojih nudi izlaz tj. rješenje problema. U sferi medicinske radiologije, algoritam je obično dio računalnog koji medicinsku sliku uzima kao ulaz te vraća odgovor, s ciljem pomoći radiologu pri analizi iste. Skup podataka je potreban za izgradnju i implementaciju algoritma. U radiologiji taj skup podataka predstavljaju medicinske slike, koje u sebi sadrže čitav niz korisnih informacija o pacijentu. Specifične oznake moraju postojati za svaku točku podataka. . Ukoliko je željeni cilj, primjerice, izgradnja algoritma koji klasificira tumore na dobroćudne i zloćudne, u tom slučaju medicinske slike u skupu podataka moraju obvezno sadržavati tumore. Također, nužno je označiti je li navedeni tumor dobroćudni ili zloćudni. Isto možemo primijeniti i u našem slučaju, kod detekcije degenerativnih stanja diska. U području AI postoji široka paleta alata, a strojno učenje je samo jedan dio ovog područja, dok je duboko učenje jedna podskupina unutar strojnog učenja. Provedba i ideja algoritma je zapravo veoma jednostavna, no, ukoliko je problem kompleksniji, tada je potrebno postaviti više pitanja što direktno implicira da algoritam više nije jednostavan nego složen. Pitanja često zahtijevaju i podalgoritme u svrhu pronalaska odgovora. Algoritam dijeli skup podataka u izdvojene skupine, npr. skenovi kralježnice s hernijom diska i skenovi bez hernije diska, na temelju obrazaca. Prednost nenadziranog učenja se krije u činjenici da ove metode mogu detektirati obrasce koji su nevidljivi ljudskom oku. Također, prisutna je i opcija koja se nalazi između nadziranih i nenadziranih metoda, a to su takozvane

polu-nadzirane metode. Označeni skup podataka se koristi u kombinaciji s većim skupom neoznačenih podataka. Označeni skup podataka korišten je za produkciju algoritama te ga se usmjerava u potrebnom smjeru, nakon čega ga upotpunjuje pomoću neoznačenih podataka. mreže Teoretski gledano, uloga mreža je da prate vrlo duge nizove prethodno obrađenih informacija, no nažalost u praksi je to ograničeno na samo nekoliko koraka unatrag. Karakteristika ljudskog mozga koja omogućava da sve što čovjek vidi i čuje oko sebe smjesti u određeni kontekst se naziva identifikacijom uzoraka. Prepoznavanje uzoraka omogućuje ljudskome mozgu da podatke, odnosno uzorke ekstrahirane iz okoline, bilo opipom, njuhom, vidom ili sluhom poveže sa dosad prikupljenim podacima te ih razumije. Isti cilj imaju i sustavi alata umjetne inteligencije.

### **5.5.3. Analiza studije o detekciji degenerativnih promjena na MR-u lumbalne kralježnice pomoću CNN-a**

Cilj navedenog rada bila je procjena dijagnostičke učinkovitosti CNN-a obučenog na više slikovnih značajki MR-a lumbalne kralježnice, kako bi se detektirale razne degenerativne promjene lumbalne kralježnice. 146 pacijenata je podvrgnuto rutinskom MR-u lumbalne kralježnice te su retrospektivno analizirani pomoću CNN-a s ciljem detekcije patoloških stanja poput prisutnosti hernije diska, ispupčenja diska, stenozе kralježničkog kanala, kompresije spinalnih živaca, spondilolisteze te s ciljem otkrivanja i označavanja segmenata kralježaka. Procjena od strane radiologa je poslužila kao dijagnostički referentni standard. Naime, CNN je dao savršenu preciznost kod označavanja i otkrivanja intervertebralnih diskova te umjerenu do visoku dijagnostičku točnost za otkrivanje hernija diska. U radu je procijenjeno automatizirano otkrivanje degenerativnih promjena u lumbalnoj kralježnici pomoću sveobuhvatnog softverskog rješenja CoLumbo Smartsoft. Navedeni algoritam je dizajniran za označavanje segmenata lumbalne kralježnice i otkrivanje širokog spektra degenerativnih patologija temeljenih na CNN-u, za koje je poznato da su učinkoviti i točni, obično nadmašuju druga strojna učenja ili točnije pristupe temeljene na dubokom učenju. Dakle, primarni cilj istraživanja bio je utvrditi dijagnostičku učinkovitost algoritma te utvrditi je li automatizirani pristup općenito izvediv i pruža li potencijal za kliničku uporabu.

### **5.5.3.1. Ispitanici i metode**

Kriteriji uključivanja bili su sljedeći: pacijenti u rasponu od 18 do 70 godina, a koji su podvrgnuti rutinskom MR-u lumbalne kralježnice zbog bolova u donjem dijelu kralježnice imali su pravo sudjelovati u ovoj studiji. Kriteriji isključenja bili su prisutnost prijeloma kralježaka i/ili aktivne upale utvrđene rutinskim kliničkim MR-om, povijest prethodne ili popratne malignosti, prethodna operacija kralježnice i metalni implantati na razini kralježnice. Osim toga, isključeni su pacijenti s nepotpunim pregledima ili teško pokretni i/ili s artefaktima osjetljivosti. U bolesnika koji su podvrgnuti ponovljenim MR skeniranjima, u analizu je uključen samo prvi pregled kako bi se izbjeglo uključivanje ponovljenih opažanja kod istog pacijenta. MR slike uključene u studiju retroaktivno je procijenio iskusni radiolog (s 5 godina iskustva u tumačenju MR-a kralježnice) uzimajući u potpunosti u obzir izvorno napisane izvještaje i kliničku povijest pacijenata. Ovo je poslužilo kao dijagnostički referentni standard. Hernija diskova dalje je podijeljena na izbočine i ekstruziju kako bi se manje i potencijalno manje relevantne hernije razlikovale od većih i klinički relevantnijih nalaza.

Svi MR pregledi lumbalne kralježnice provedeni su pomoću kliničkog 3.0T MR skenera (Achieva, Philips Healthcare, Best, Nizozemska) ili 1,5 T MR skenera (Achieva, Philips Healthcare, Best, Nizozemska). Svi pacijenti su stavljeni u ležeći položaj. Vidno polje i veličinu matrice radiološki tehnolog prilagodio je individualnim karakteristikama pacijenata. T2-ponderirane aksijalne i sagitalne slike 146 pacijenata u potpunosti su anonimne i izvađene iz arhive instituta kao DICOM datoteke kako bi bile dostupne algoritmu za analizu slike.

### **5.5.3.2. Algoritam strojnog učenja i analiza slike**

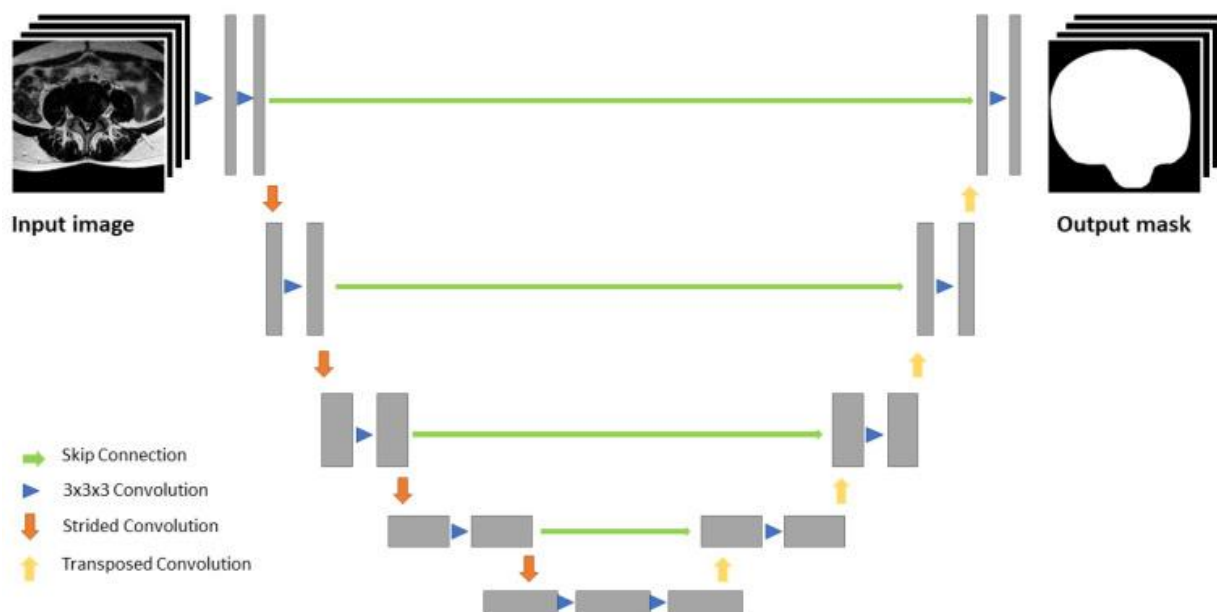
Softver automatski registrira anatomske strukture lumbalne kralježnice poput tijela kralježaka, intervertebralnih diskova, pedikla, spinoznih nastavaka i lamina, ligamenata flava, duralnih vrećica, živčanih korijena, aorte za mjerenje promjera i mišića kralježnica, kako bi analizirao njegovu masnu degeneraciju. Uz to, CNN je dizajniran za otkrivanje višestrukih patologija, poput hernije diska, ispupčenja diska, stenozne spinalnog kanala, kompresije korijena živca i spondilolisteze. Algoritam u ovoj studiji uključuje proces identifikacije i karakterizacije patologije u 3 koraka:

1. Segmentacija različitih tipova
2. Mjerenje klinički korištenih udaljenosti vidljivih na slici

### 3. Dijagnoza, koja je detaljno opisana drugdje

Ukratko, u svakoj ravni gledanja, koristi se 2D algoritam jednog modaliteta koji koristi konvolucijsku neuronsku mrežu temeljenu na U-Net-u (CNN) (30).

Na slici br. 13. opisan je proces segmentacije i ukratko je objašnjen način provedbe.



Slika 13. U-Net slična segmentacijska arhitektura.

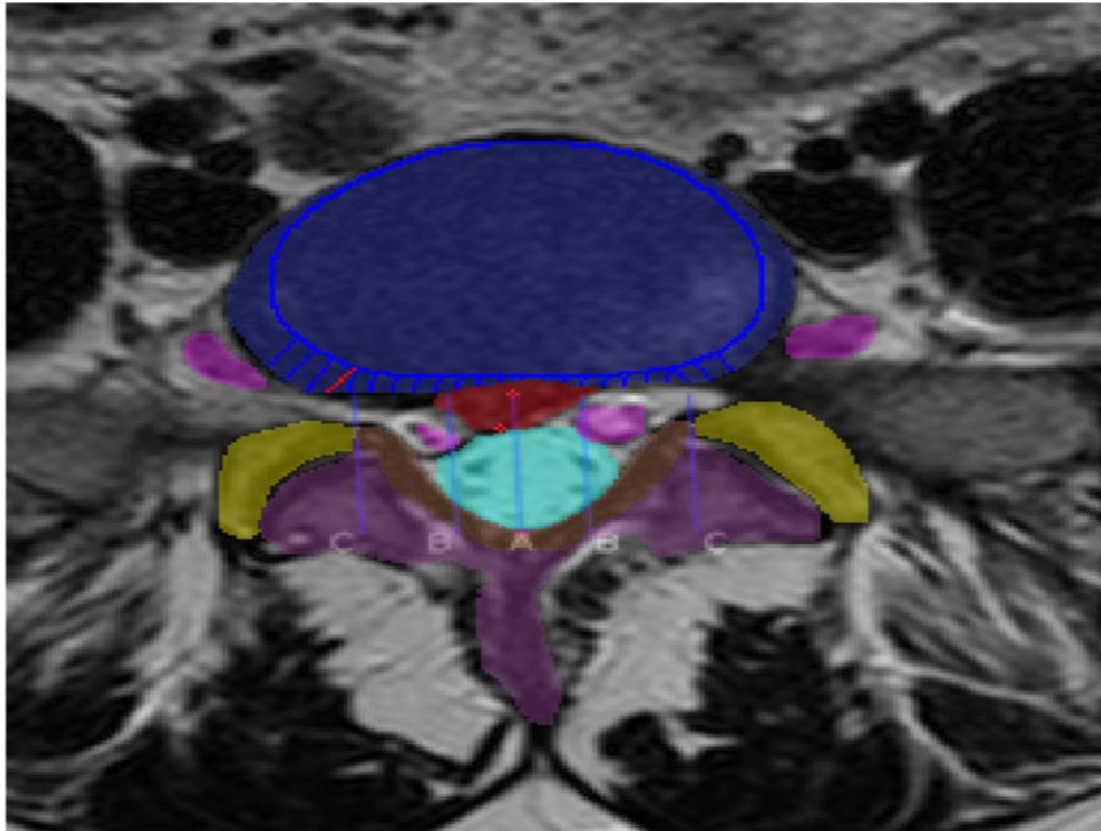
Ulazna slika najprije se smanjuje u četiri koraka, a zatim se karta značajki niske razlučivosti povećava na razlučivost ulazne slike. Dodatne karte značajki iz dijela za smanjivanje ugrađene su u svaki sloj za nadogradnju.

Izvor: [Detection of Degenerative Changes on MR Images of the Lumbar Spine with a Convolutional Neural Network: A Feasibility Study - PMC \(nih.gov\)](#)

Kao sljedeći korak, segmentacija se koristi za obavljanje mjerenja i klasificiranja različitih patologija. Za procjenu hernije i ispupčenja diska, segmentirana kontura tijela kralježaka uz intervertebralni disk se projicira preko intervertebralnog diska na aksijalnom presjeku, u razini samog diska. Algoritam zatim identificira dijelove diska koji premašuju projekciju konture susjednih tijela kralježaka i mjeri se antero-posteriorna udaljenost diska koja prelazi projiciranu konturu tijela kralježaka. Hernija ili ispupčenje definirani su ukoliko promjer prema zadanim postavkama prelazi 3 milimetra (31). Primjerice, za procjenu stenoze spinalnog kanala

mjeri se površina poprečnog presjeka duralne vreće. Površina duralne vreće od 75 do 100 mm<sup>2</sup> definirana je kao relativna stenoza, a programeri definiraju površinu duralne vreće manju od 75 mm<sup>2</sup> kao apsolutnu stenozu. I relativna i apsolutna stenoza spinalnog kanala koju je softver detektirao, istraživači su ubrojili u pozitivne nalaze. Kompresija korijena živca prijavljuje se kao takva, ukoliko je hernija diska ili drugih tkiva u kontaktu s korijenom živca, a on je, pritom, devijantan. Za devijaciju korijena živca, algoritam izračunava gdje bi korijen živca, u kontaktu sa hernijom diska, trebao biti postavljen, s obzirom na položaj živčanog korijena u odnosu na susjedne aksijalne slojeve. Za spondilolistezu se crta tangenta kroz stražnji aspekt tijela kralježaka uz specifični intervertebralni disk. Navedene tangente prelaze crtu povučenu duž gornje krajnje ploče donje strane tijela kralješka, u različitim točkama. Udaljenost između tih točaka mjeri se i uspoređuje s duljinom gornje krajnje ploče donje strane tijela kralježaka i izračunava se omjer dviju udaljenosti, određujući postotak spondilolisteze.

Proces mjerenja i klasifikacije hernije diska, ispupčenja diska, kompresije korijena živca i stenoze spinalnog kanala prikazan je na slici br.14. u nastavku.



Hernia : L5S1 disc is herniated.  
 Hernia size on this slice: 6.5 mm.  
 Bulging : There is 4.0 mm Posterior bulging.  
 Stenosis : Dural sac area is 201 mm<sup>2</sup>, healthy dural sac area is 247 mm<sup>2</sup>.  
 The sac area is 82% of a healthy sac.  
 There is no stenosis

Slika 14.

Mjerenje i klasifikacija hernije diska, ispupčenja diska, kompresije korijena živca i stenoze spinalnog kanala.

T2 –ponderirani, aksijalni presjek, kroz segment L5/S1 na razini diska, pokazuje herniju diska, ispupčenje diska, bez kompresije korijena živca i bez stenoze spinalnog kanala. Projicirana kontura tijela kralješka uz disk, predstavljena je plavom linijom, a sami disk je predstavljen plavim područjem. Crveno područje predstavlja herniju materijala diska, a udaljenost između crvenih križića u vrijednosti 6,5 mm je stoga ispravno klasificirana kao hernija diska. Plave linije i pojedinačna crvena linija na desnoj strani diska, okomita na projekciju konture tijela kralješka, predstavljaju mjerenje diska koja prelaze granice susjednih tijela kralježaka te je ispravno prijavljena kao ispupčenje u vrijednosti 4 mm. Korijeni živaca (ružičasti na slici) nemaju kontakta niti sa hernijom diska, ni sa ispupčenim

dijelovima diska, pa je kompresija korijena živaca ispravno klasificirana kao odsutna. Svjetloplava površina predstavlja duralnu vreću od 201 mm<sup>2</sup>. Nije prijavljena stenoza spinalnog kanala.

Izvor: [Detection of Degenerative Changes on MR Images of the Lumbar Spine with a Convolutional Neural Network: A Feasibility Study - PMC \(nih.gov\)](#)

## 6. ZAKLJUČAK

Umjetna inteligencija danas je sastavni dio mnogih tehnologija. Iz dana u dan preuzima bitnu ulogu u sve više područja pa, između ostalog, ne može zaobići ni medicinsku radiologiju. S obzirom da medicinske pogreške mogu potencijalno biti smrtonosne, a pogrešna dijagnoza može voditi krivom načinu liječenja, nužno je pogreške minimizirati na najmanju moguću mjeru. Zdravstveni sustav mora biti siguran, a život pacijenta ne smije biti ugrožen ljudskim faktorom. To je samo dio faktora zbog kojih se intenzivno radi na implementiranju alata umjetne inteligencije, usavršavanju istih te pravovremenom primjećivanju pogrešaka. U budućnosti će upotreba sustava AI imati utjecaj na većinu zanimanja, ali je bitno istaknuti da radna mjesta neće biti eliminirana nego će se samo opisi poslova promijeniti. Naime, prenamijeniti će se poslovi, dok sinergija radiologa i radioloških tehnologa u kliničkom radu zasigurno neće nestati. Podvrste AI, u obliku strojnog i dubokog učenja, će ubrzati proces prikupljanja informacija procesom automatizma. Nadalje, bitno je istaknuti kako algoritmi umjetne inteligencije postaju skoro pa podjednako efektivni u dijagnostici kao i stručnjaci - u našem slučaju radiolozi. Razlikuju se u činjenici da algoritmi mogu ekstrahirati zaključke u djeliću sekunde te se mogu jeftino reproducirati na globalnoj razini. S obzirom da se u medicinskoj sferi prikupljaju podaci o pacijentima te se radi o vrlo osjetljivim privatnim podacima, nužno je obratiti posebnu pažnju zaštiti temeljnih prava pacijenata (npr. pravo na privatnost).

Tehnologiju bi trebalo promatrati kao sustav koji će poboljšati našu sadašnjost i budućnost, ali nikako i zamijeniti nas. Temeljni doprinosi umjetne inteligencije u radiološkoj sferi su: preuzimanje repetitivnih rutinskih zadataka, pružanje drugog mišljenja, eliminacija varijabilnosti unutar i između promatrača te pružanje diferencijalnih dijagnoza. Najveći izazovi prilikom implementacije umjetne inteligencije su enormne baze podataka potrebnih za postizanje rezultata. Nužan je i razvoj strogih kriterija ocjenjivanja i smjernica kako bi se utvrdila uloga AI u radiologiji te u medicini općenito. Nadalje, izazovi i ograničenja se ogledaju u: suočavanju sa 3D realnošću, nestandardiziranim akvizicijama snimki, nepraktičnosti AI sustava, nepovjerljivosti prema sustavima od strane korisnika te pravim mjernim podacima o performansama.

U navedenom slučaju, koristeći alate dubokog učenja u detekciji patoloških stanja lumbalne kralježnice, ističe se njihova važnost u procesu prelaska u kliničku rutinu, ali uz napomenu



kako su još uvijek potrebna daljnja istraživanja. Kliničarima uvelike mogu pomoći kod ponavljajućih i osnovnih radnji, ali za kompleksnije slučajeve su potrebna dodatna ispitivanja. Progresija napretka je otežana nedostatkom valjanih validacijskih studija. Dakle, alati umjetne inteligencije imaju enorman potencijal, ali još uvijek su prisutna ograničenja koja je potrebno savladati te istraživanja koja je potrebno provesti, kako bi oni postali sastavni dio kliničke prakse u radiologiji.

## 7. LITERATURA

1. Scheer S. J., Radack K. L., O'Brien D. R., Jr (1996). Randomized Controlled Trials in Industrial Low Back Pain Relating to Return to Work. Part 2. Discogenic Low Back Pain. *Arch. Phys. Med. Rehabil.* 77 (11), 1189–1197.
2. Martin B. I., Mirza S. K., Spina N., Spiker W. R., Lawrence B., Brodke D. S. (2019). Trends in Lumbar Fusion Procedure Rates and Associated Hospital Costs for Degenerative Spinal Diseases in the United States, 2004 to 2015. *Spine (Phila Pa 1976)* 44 (5), 369–376.
3. Jensen M. C., Brant-Zawadzki M. N., Obuchowski N., Modic M. T., Malkasian D., Ross J. S. (1994). Magnetic Resonance Imaging of the Lumbar Spine in People without Back Pain. *N. Engl. J. Med.* 331 (2), 69–73.
4. Drake, R., Vogl, W., Mitchell, A., Tibbitts, R., Richardson, P., 2008. Gray's Atlas of Anatomy. Churchill Livingstone.
5. Urban, J., Roberts, S., 2003. Degeneration of the intervertebral disc. *Arthritis Res Ther* 5, 120 – 130.
6. Kerttula, L., 2001. Magnetic Resonance Imaging of the Intervertebral Disc: Post-traumatic findings and the value of diffusion-weighted MR imaging. Department of Diagnostic Radiology. University of Oulu, Oulu.
7. Adams, M.A., Roughley, P.J., 2006. What is intervertebral disc degeneration, and what causes it? *Spine* 31, 2151-2161.
8. Drake, R., Vogl, W., Mitchell, A., 2004. Gray's anatomy for students. Churchill Livingstone.
9. Battie, M.C., Videman, T., Parent, E., 2004. Lumbar disc degeneration: Epidemiology and genetic influences. *Spine* 29, 2679-2690.
10. An, H.S., Anderson, P.A., Haughton, V.M., Iatridis, J.C., Kang, J.D., Lotz, J.C., Natarajan, R.N., Oegema Jr, T.R., Roughley, P., Setton, L.A., Urban, J.P., Videman, T., Andersson, G.B.J., Weinstein, J.N., 2004. Introduction. Disc degeneration: Summary. *Spine* 29, 2677-2678.
11. Luoma, K., Riihimäki, H., Luukkonen, R., Raininko, R., Viikari-Juntura, E., Lamminen, A., 2000. Low back pain in relation to lumbar disc degeneration. *Spine* 25, 487-492.

12. Milette, P.C., 1997. The proper terminology for reporting lumbar intervertebral disk disorders. *American Journal of Neuroradiology* 18, 1859-1866.
13. Fardon, D.F., Milette, P.C., 2001. Nomenclature and classification of lumbar disc pathology. Recommendations of the Combined task Forces of the North American Spine Society, American Society of Spine Radiology, and American Society of Neuroradiology. *Spine* 26.
14. Fujiwara, A., Tamai, K., Yamato, M., An, H.S., Yoshida, H., Saotome, K., Kurihashi, A., 1999. The relationship between facet joint osteoarthritis and disc degeneration of the lumbar spine: An MRI study. *European Spine Journal* 8, 396-401.
15. Jensen, M.C., Brant-Zawadzki, M.N., Obuchowski, N., Modic, M.T., Malkasian, D., Ross, J.S., 1994. Magnetic resonance imaging of the lumbar spine in people without back pain. *New England Journal of Medicine* 331, 69-73.
16. Katz, J.N., 2006. Lumbar disc disorders and low-back pain: Socioeconomic factors and consequences. *Journal of Bone and Joint Surgery – Series A* 88, 21-24.
17. Maniadakis, N., Gray, A., 2000. The economic burden of low-back pain in the UK. *Pain* 84, 95-103.
18. Hilibrand, A.S., Robbins, M., 2004. Adjacent segment degeneration and adjacent segment disease: The consequences of spinal fusion? *Spine Journal* 4.
19. Modic, M.T., Ross, J.S., 2007. Lumbar degenerative disk disease. *Radiology* 245, 43-61.
20. Ross, J.S., 2010. Babel 2.01. *Radiology* 254, 640-641.
21. Pfirrmann, C.W.A., Metzdorf, A., Zanetti, M., Hodler, J., Boos, N., 2001. Magnetic Resonance classification of lumbar intervertebral disc degeneration. *Spine* 26, 1873-1878.
22. Niemelainen, R., Videman, T., Dhillon, S.S., Battie, M.C., 2008. Quantitative measurement of intervertebral disc signal using MRI. *Clinical Radiology* 63, 252-255.
23. Dam, E.B., 2007., Quantitative Automated Musculoskeletal Analysis. *Academic radiology* 14, 1153-1155.
24. Auerbach, J.D., Johannessen, W., Borthakur, A., Wheaton, A.J., Dolinskas, C.A., Balderston, R.A., Reddy, R., Elliott, D.M., 2006. In vivo quantification of human lumbar disc degeneration using T1p-weighted magnetic resonance imaging. *European Spine Journal* 15.

25. Li Y, Fredrickson V, Resnick DK. How should we grade lumbar disc herniation and nerve root compression? A systematic review. *Clin Orthop Relat Res*. 2015;473(6):1896–1902.
26. Majić S. Primjena strojnog učenja u svrhu detektiranja anomalija u streaming podacima (Diplomski rad) Osijek. 2017.
27. Artificial Intelligence in Medicine. 2019. Data Revenue GmbH.
28. Lindner M. Adding value with AI in medical imaging. 2017. Siemens Healthineers.
29. Pesapane F, Codari M, Sardanelli F. Artificial intelligence in medical imaging: threat or opportunity? Radiologists again at the forefront of innovation in medicine. Milan, Italy: European Radiology Experimental. 2018.
30. Ronneberger O., Fischer P., Brox T. U-Net: Convolutional Networks for Biomedical Image Segmentation. 2015.
31. Fardon D.F., Williams A.L., Dohring E.J., Murtagh F.R., Rothman S.L.G., Sze G.K. Lumbar disc nomenclature: Version 2.0. *Spine J*. 2014;14:2525–2545.

## **8. ŽIVOTOPIS**

### **OSOBNI PODACI:**

**Ime i prezime:** Maja Ljubić

**Datum, godina i mjesto rođenja:** 29.07.1996., Split

### **OBRAZOVANJE:**

**Osnovnoškolsko obrazovanje:** Osnovna škola Ostrog (2003.-2011.)

**Srednjoškolsko obrazovanje:** II. Jezična gimnazija, Split (2011.-2015.)

**Visokoškolsko obrazovanje:** Sveučilišni odjel zdravstvenih studija, Split

-Preddiplomski sveučilišni studij Radiološka tehnologija (2015. – 2018.)

-Diplomski sveučilišni studij Radiološka tehnologija (2019. – 2023.)

### **RADNO ISKUSTVO:**

- ljetna praksa KBC Split tijekom školovanja na preddiplomskom studiju

- pripravnički staž KBC Rijeka (prosinac 2018. – prosinac 2019.)

- Poliklinika MakeOver Split (trenutno zaposlena od lipnja 2021.)

### **ZNANJA I VJEŠTINE:**

#### **Strani jezici:**

-engleski jezik

- talijanski jezik

-španjolski jezik

-Rad na računalu, korištenje Microsoft Office

- Vozačka dozvola B kategorije