

# Protokoli snimanja za CT prsnog koša

---

**Milanović Litre, Mia**

**Undergraduate thesis / Završni rad**

**2024**

*Degree Grantor / Ustanova koja je dodijelila akademski / stručni stupanj:* **University of Split / Sveučilište u Splitu**

*Permanent link / Trajna poveznica:* <https://um.nsk.hr/um:nbn:hr:176:406634>

*Rights / Prava:* [In copyright](#)/[Zaštićeno autorskim pravom.](#)

*Download date / Datum preuzimanja:* **2024-07-20**



Sveučilišni odjel zdravstvenih studija  
SVEUČILIŠTE U SPLITU

*Repository / Repozitorij:*

[Repository of the University Department for Health Studies, University of Split](#)



zir.nsk.hr



UNIVERSITY OF SPLIT



DIGITALNI AKADEMSKI ARHIVI I REPOZITORIJI

SVEUČILIŠTE U SPLITU  
Podružnica  
SVEUČILIŠNI ODJEL ZDRAVSTVENIH STUDIJA  
SVEUČILIŠNI PRIJEDIPLOMSKI STUDIJ  
RADIOLOŠKA TEHNOLOGIJA

**Mia Milanović-Litre**

**PROTOKOLI SNIMANJA ZA CT PRSNOG KOŠA**

**Završni rad**

Split, 2024.

SVEUČILIŠTE U SPLITU  
Podružnica  
SVEUČILIŠNI ODJEL ZDRAVSTVENIH STUDIJA  
SVEUČILIŠNI PRIJEDIPLOMSKI STUDIJ  
RADIOLOŠKA TEHNOLOGIJA

**Mia Milanović-Litre**

**PROTOKOLI SNIMANJA ZA CT PRSNOG KOŠA**

**IMAGING PROTOCOLS FOR CHEST CT**

**Završni rad / Bachelor's Thesis**

Mentor:

**Tatjana Matijaš, mag. rad. techn., v. pred.**

Split, 2024.

## TEMELJNA DOKUMENTACIJSKA KARTICA

ZAVRŠNI RAD

Sveučilište u Splitu  
Sveučilišni odjel zdravstvenih studija  
Sveučilišni prijediplomski studij radiološka tehnologija

**Znanstveno područje:** biomedicina i zdravstvo  
**Znanstveno polje:** kliničke medicinske znanosti

**Mentor:** Tatjana Matijaš, mag. rad. techn., v. pred.

### PROTOKOLI SNIMANJA ZA CT PRSNOG KOŠA Mia Milanović-Litre, 0346013154

#### SAŽETAK:

Kompjutorizirana tomografija (CT) metoda je izbora u dijagnostici bolesti prsnog koša. CT uređaji su iz generacije u generaciju napredniji, a danas se najčešće koriste MSCT uređaji. Zbog rizika koji nose izlaganje zračenju i primjena kontrastnog sredstva, važna je standardizacija CT protokola kako bi se izbjeglo ponavljano snimanje i dodatna izloženost zračenju pacijenta. Odabir odgovarajućeg CT protokola ovisi o kliničkoj indikaciji i potrebama pacijenta. NCCT protokoli omogućuju dobivanje važnih dijagnostičkih informacija bez primjene kontrasta. LDCT je standardni protokol za probir raka pluća zbog niske doze zračenja i visoke osjetljivosti u otkrivanju plućnih čvorova. Nadalje, ultra-LDCT nudi mogućnost dijagnosticiranja upale pluća i pneumotoraksa uz minimalnu dozu zračenja. Cine CT omogućuje procjenu srčane funkcije tijekom cijelog srčanog ciklusa, ali uz visoku dozu zračenja i nisku vremensku rezoluciju. CECT protokoli uključuju primjenu kontrasta radi preciznijeg identificiranja anatomije krvnih žila, razlikovanja susjednih nevaskularnih struktura te poboljšanja detekcije i karakterizacije patoloških lezija. CTA se koristi za dijagnosticiranje patologije krvožilnog sustava, dok je CTPA ključna u dijagnozi PE s visokom osjetljivošću i specifičnošću. TRO CT je koristan u hitnim slučajevima u pacijenata s akutnom boli u prsima, kako bi se isključila hitna stanja poput akutnog koronarnog sindroma, PE i akutnog aortnog sindroma. DCE-CT omogućuje praćenje dinamičkih promjena u perfuziji tkiva te je koristan u dijagnostici tumora. Kako bi se smanjili rizici, u pedijatrijskoj populaciji, potrebno je koristiti CT protokole za prsni koš sa što nižom dozom zračenja i kontrastnog sredstva.

**Ključne riječi:** bezkontrastni CT prsnog koša; CT; CT angiografija; kontrastni CT prsnog koša; niskodozni CT

**Rad sadrži:** 43 stranice; 23 slike; 2 tablice; 68 literaturnih referenci

**Jezik izvornika:** hrvatski

## BASIC DOCUMENTATION CARD

BACHELOR THESIS

**University of Split**  
**University Department for Health Studies**  
**University undergraduate study of radiology technology**

**Scientific area:** biomedicine and health care  
**Scientific field:** clinical medical sciences

**Supervisor:** Tatjana Matijaš, Msc, RT, senior lecturer

### **IMAGING PROTOCOLS FOR CHEST CT** Mia Milanović-Litre, 0346013154

#### **SUMMARY:**

Computed tomography (CT) is the method of choice for the diagnosis of chest diseases. CT scanners have been developed from generation to generation and MSCT scanners are the most commonly used today. Due to the risk of radiation exposure and the administration of contrast agents, standardization of CT protocols is important to avoid repetitive imaging and additional radiation exposure to the patient. The selection of the appropriate CT protocol depends on the clinical indication and the patient's needs. With NCCT protocols, important diagnostic information can be obtained without the use of contrast media. LDCT is the standard protocol for lung cancer screening due to its low radiation dose and high sensitivity in detecting lung nodules. In addition, ultra-LDCT offers the possibility of diagnosing pneumonia and pneumothorax with a minimal radiation dose. Cine-CT enables the assessment of cardiac function during the entire cardiac cycle, but with a high radiation dose and low temporal resolution. CECT protocols involve the use of contrast agents to more accurately identify the anatomy of blood vessels, differentiate adjacent non-vascular structures, and improve the detection and characterization of pathologic lesions. CTA is used to diagnose pathologies of the vascular system, while CTPA, with its high sensitivity and specificity, is crucial for the diagnosis of PE. TRO-CT is useful in the emergency in patients with acute chest pain to rule out acute conditions such as acute coronary syndrome, PE and acute aortic syndrome. DCE-CT allows monitoring of dynamic changes in tissue perfusion and it is useful in tumor diagnosis. To reduce risks, it is necessary to use chest CT protocols with the lowest possible radiation and contrast doses in the pediatric population.

**Keywords:** contrast enhanced chest CT; CT; CT angiography; low dose CT; non-contrast chest CT

**Thesis contains:** 43 pages; 23 figures; 2 tables; 68 references

**Original in:** Croatian

# SADRŽAJ

<b>SADRŽAJ</b> .....	<b>III</b>
<b>1. UVOD</b> .....	<b>1</b>
1.1. ANATOMIJA PRSNOG KOŠA .....	1
1.2. KOMPJUTORIZIRANA TOMOGRAFIJA .....	4
1.3. POVIJESNI PREGLED CT UREĐAJA .....	8
1.4. GENERACIJE CT UREĐAJA .....	9
1.4.1. Uređaji I. generacije .....	9
1.4.2. Uređaji II. generacije .....	10
1.4.3. Uređaji III. generacije .....	11
1.4.4. Uređaji IV. generacije .....	12
1.4.5. Spiralni CT uređaji .....	13
1.4.6. Ultrabrzi CT .....	14
1.4.7. MSCT .....	14
1.4.8. DSCT .....	16
1.5. CT PROTOKOLI I KLINIČKE INDIKACIJE .....	17
<b>2. CILJ RADA</b> .....	<b>20</b>
<b>3. RASPRAVA</b> .....	<b>21</b>
3.1. NCCT PROTOKOLI .....	21
3.1.1. Rutinski NCCT .....	21
3.1.2. Niskodozni CT (LDCT) .....	22
3.1.3. Ultra-LDCT .....	23
3.1.4. Cine CT .....	24
3.2. CECT PROTOKOLI .....	25
3.2.1. Rutinski CECT .....	25
3.2.2. CT angiografija (CTA) .....	26
3.2.3. CT plućna angiografija (CTPA) .....	27

3.2.4. CTA za hemoptizu.....	29
3.2.5. TRO CT.....	30
3.2.6. DCE-CT.....	31
3.3. PEDIJATRIJSKA PRIMJENA CT PROTOKOLA ZA PRSNI KOŠ.....	32
<b>4. ZAKLJUČAK.....</b>	<b>34</b>
<b>5. LITERATURA .....</b>	<b>35</b>
<b>6. ŽIVOTOPIS.....</b>	<b>43</b>

# 1. UVOD

Kompjutorizirana tomografija, CT (engl. *Computed Tomography*) predstavlja temeljnu slikovnu tehniku u dijagnostici bolesti prsnog koša. S obzirom na neprestano širenje spektra kliničkih poremećaja prsnog koša, sve je veća učestalost CT pregleda. Iz navedenih razloga, potrebno je da radiolozi i liječnici koji upućuju pacijente na CT, imaju osnovno razumijevanje preporučenih CT protokola za specifične indikacije [1]. Prilikom naručivanja CT pregleda, važno je imati na umu opasnost od povećane izloženosti zračenju kao i primjene jednog intravenskog (i.v.) kontrastnog sredstva, posebice kod mladih pacijenata i pacijenata koji zahtijevaju ponovljena snimanja. Stoga je ključno procijeniti dobrobiti dobivanja dijagnostičkih informacija i rizike sigurnosti pacijenata. CT protokoli trebali bi, između ostalog, biti standardizirani, u slučaju situacije da pacijent mora promijeniti ustanovu za liječenje. Tako bi se izbjeglo ponovno snimanje koje bi pacijenta dodatno izložilo zračenju i primjeni kontrasta [1].

## 1.1. ANATOMIJA PRSNOG KOŠA

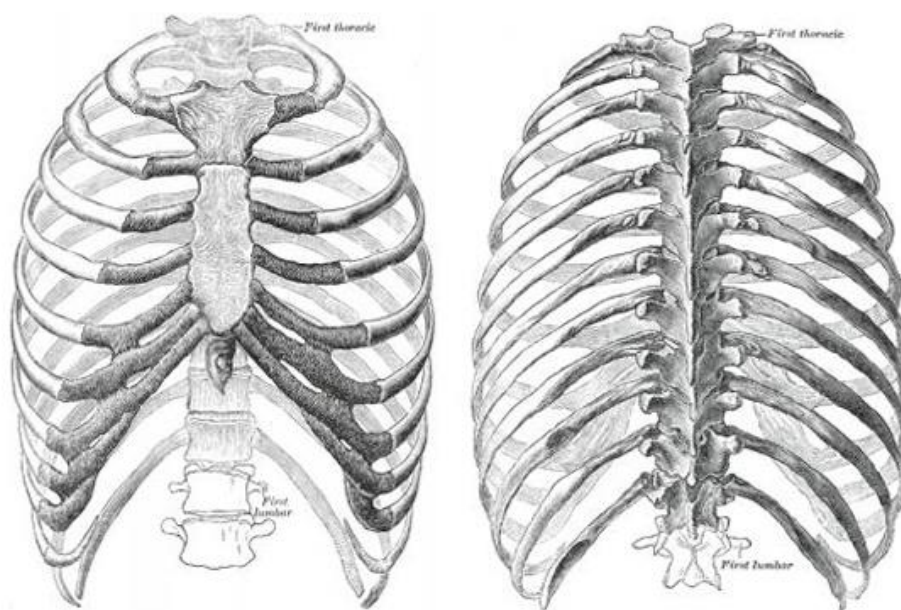
Koštanu strukturu prsnog koša čine prsna kost, rebra, rebrene hrskavice i prsni dio kralježnice, koji zajednički tvore stijenku prsnog koša (Slika 1). Prsna stijenka omeđuje koštani prostor u kojem su se smjestili organi dišnog sustava, srce i velike krvne žile te dijelovi drugih organskih sustava. Prsni koš prekrivaju prsni mišići, potkožno tkivo i koža [2].

Prsna kost (lat. *sternum*) je široka plosnata kost koja nalikuje na široki kratki mač. Tvori srednji dio prednje strane prsnog koša. Ima tri dijela: držak (lat. *manubrium sterni*), trup (lat. *corpus sterni*) i vršak (lat. *processus xyphoideus*). Hrskavica koja s vremenom okošta, povezuje ova tri dijela [2].



Rebra (lat. *costae*) su plosnate, izdužene kosti, a ima ih dvanaest pari. Straga su uzglobljena s odgovarajućim prsnim kralješcima, a sprijeda ih rebrena hrskavica povezuje s prsnom kosti, oblikujući pritom kostur prsnog koša [2].

Prsnih kralježaka (lat. *vertebrae thoracicae*) ima dvanaest, od kojih je svaki okarakteriziran rebrenim zglobovima [3]. Osnovna obiježja prsnih kralježaka jesu trokutast trup s gornjom i donjom zglobovom plohom za rebra, poprječni nastavak sa zglobovom plohom za rebro i okrugao vertebralni otvor [2].



**Slika 1.** Prikaz prsnog koša anteriorno i posteriorn

Izvor: Gray H (1918) *Anatomy of the Human Body*. Philadelphia, Lea & Febiger

Ošit (lat. *diaphragma*) je širok i plosnat glavni respiratorni mišić smješten između prsne i trbušne šupljine. Ima oblik svoda izbočena prema prsnoj šupljini. Položaj mu se mijenja ovisno o stadiju disanja, položaju tijela i o veličini trbušnih tvorbi [2].

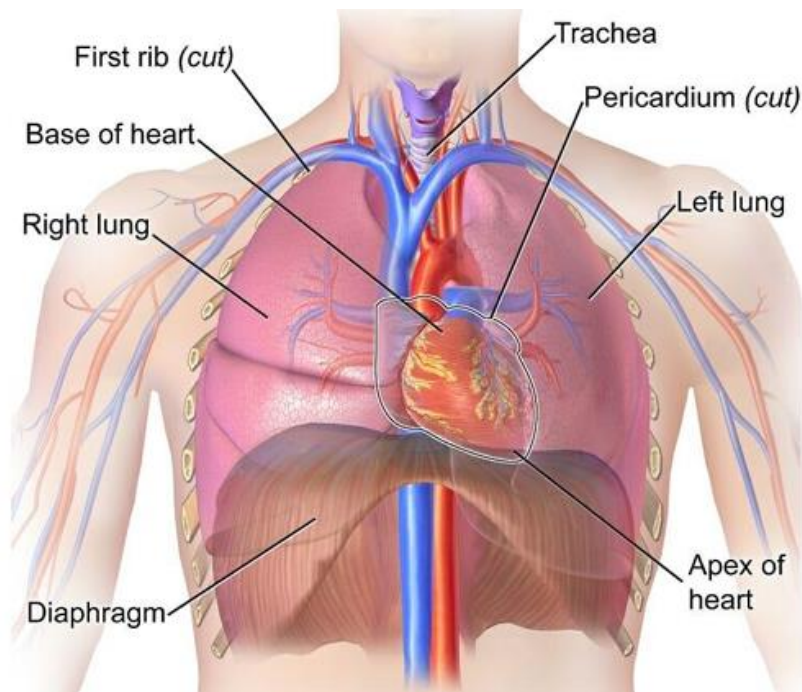
Pluća (lat. *pulmones*) predstavljaju ključni organ dišnog sustava, a sastoje se od desnog i lijevog plućnog krila (Slika 2). Serozna opna (lat. *pleura visceralis*) obavija svako plućno krilo što rezultira glatkom i sjajnom površinom pluća. Pluća su lagana, mekana i spužvastog

izgleda. U živog su čovjeka vrlo elastična i mogu se stegniti na oko trećinu svoje veličine kad se prsni koš otvori [2].

Sredoprsje (lat. *mediastinum*) označava prostor između dvije pleuralne vreće. U njemu se nalaze sve tvorbe prsnoga koša osim pluća i pleure. Proteže se od gornjeg otvora prsnog koša, do ošita, te od sternuma i rebrenih hrskavica sprijeda do tijela prsnih kralježaka straga. Anatomski se sredoprsje dijeli na gornji, donji, prednji, srednji i stražnji dio [2].

Srce (lat. *cor*) funkcionira kao dvostruka mišićna pumpa koja potiskuje krv u krvne žile, koje je zatim distribuiraju po cijelom organizmu. Srce izbacuje krv u aortu iz koje krv dalje putuje u manje arterije i kapilare. Srčani ciklus se sastoji od dvije različite faze: srčane kontrakcije, sistole, kada se krv izbacuje iz srca i dijastole, razdoblje opuštenosti srčanog mišića, kad se srce puni krvlju. Srce se dijeli na desno srce, koje pumpa krv malog krvotoka i lijevo srce, koje pumpa krv velikog krvotoka. I kod desnog i kod lijevog srca nalazi se jedna pretkljetka (lat. *atrium*) i jedna kljetka (lat. *ventriculus*). Velike krvne žile dovode krv u pretkljetke, nakon čega krv odlazi u kljetke, a iz kljetki u arterije [2].

Dušnik (lat. *trachea*) je dio respiratorne cijevi koji se nalazi između donjeg ruba prstenaste grkljanske hrskavice i mjesta gdje započinju dušnice. Prosječna duljina dušnika je 12 cm, a prosječni promjer 2 cm. Dušnik se na donjem kraju dijeli u desnu i lijevu glavnu dušnicu (lat. *bronchus principalis dexter et sinister*) [2].



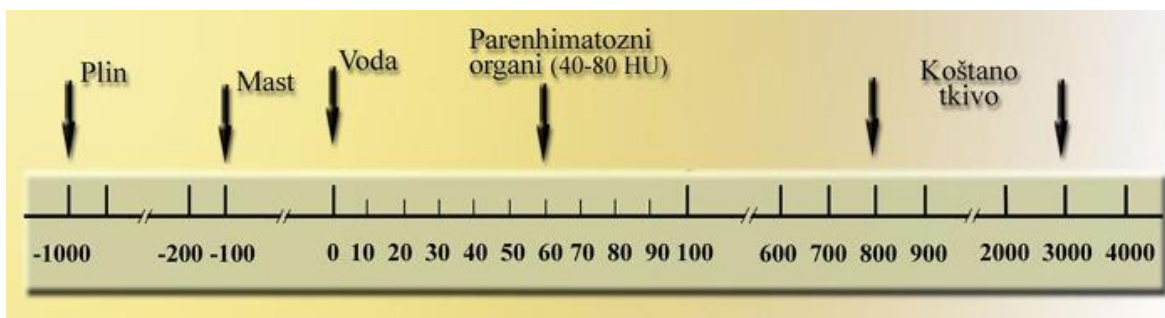
**Slika 2.** Prikaz mekotkivnih struktura prsne šupljine

Izvor: <https://biologydictionary.net/wp-content/uploads/2017/02/Heart-Thoracic-Cavity.jpg>

## 1.2. KOMPJUTORIZIRANA TOMOGRAFIJA

CT označava digitalnu radiološku slikovnu metodu koja primjenjuje kolimirani snop rendgenskih zraka u obliku lepeze, rezultirajući poprečnim (aksijalnim, transverzalnim) presjecima snimanog dijela tijela koji su najpogodniji za računalnu obradu. Princip rada CT uređaja temelji se na apsorpciji i rasapu energije rendgenskih zraka koje dovode do slabljenja (atenuacije) istih zraka kroz snimani dio tijela [4]. Koeficijent apsorpcije izražava slabljenje rendgenskih zraka, a ovisan je o elektronskoj gustoći i atomskom broju tkiva kao i energiji rendgenskih zraka [5]. Nakon što atenuirano zračenje prođe kroz tkiva različitih organa, dolazi na detektorski sustav koji ga pretvara u električne signale proporcionalne s atenuacijom snimanog objekta [6]. Uz pomoć računala zajedno sa složenim matematičkim algoritmima dolazi do rekonstruiranja slike objekta koja se pojavljuje na ekranu u vidu matrice slike sastavljene od piksela [5]. CT ima približno 100 puta veću osjetljivost u

detekciji intenziteta rendgenskih zraka nakon prolaska kroz tijelo pacijenta u usporedbi s konvencionalnim rendgenskim filmom [6]. Atenuacija zračenja označava se CT brojem koji je nazvan Hounsfieldovom jedinicom, HU (engl. *Hounsfield Unit*) u čast izumitelja CT-a [4] HU predstavlja široki raspon mjerljivih stupnjeva atenuacije od -1 000 do +3 000 HU, u odnosu na vodu koja ima atenuacijski broj 0 (Slika 3). Najmoderniji CT uređaji imaju raspon od -10 000 do +30 000 HU što daje odlične rezultate kod prikaza umjetnih kukova i metalnih implantata [4].



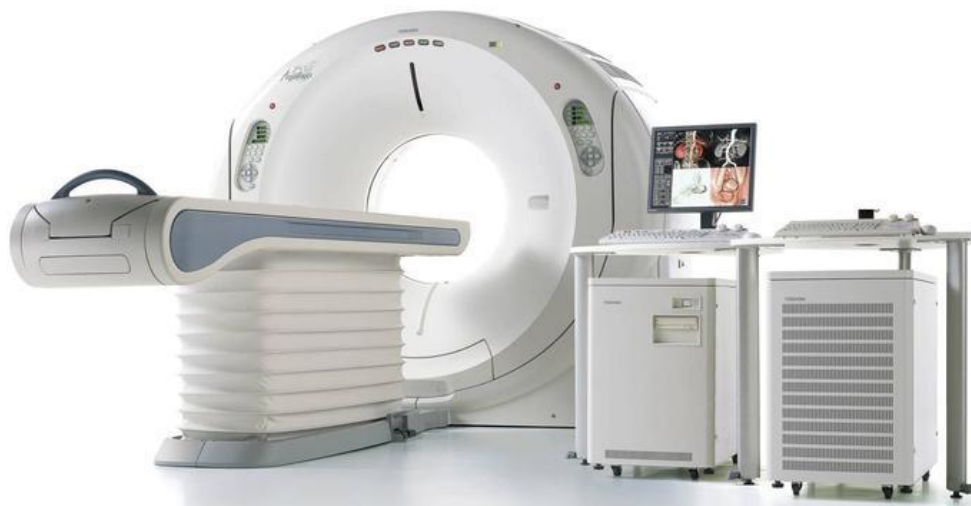**Slika 3.** Hounsfieldova skala apsorpcijskih vrijednosti na CT uređaju

Izvor: S. Janković, F. Mihanović i suradnici. Radiološki uređaji i oprema u radiologiji, radioterapiji i nuklearnoj medicini, Sveučilište u Splitu, Sveučilišni odjel zdravstvenih studija, Split, 2015.

Računalo sistematično prikuplja i obrađuje podatke dobivene iz brojnih projekcija tijela pacijenta, koje su nastale brzom rotacijom snopa, stvarajući slike presjeka koji se nazivaju tomografski. Nakon obrade određenog broja presjeka, računalo ih slaže na način da dobije trodimenzionalnu sliku (3D) pacijenta [7]. Rezultat procesa u dvije odvojene faze, skeniranje rendgenskim zrakama i računalna rekonstrukcija slika, je slika koja nastaje [8]. Promjena debljine aksijalnog sloja može se provesti unutar raspona od 0,5 mm do 10 mm koristeći tzv. „sirove podatke“ (engl. *raw data*), pri čemu je poželjno generirati ih do 1 mm kako bi se postigao što bolji 3D prikaz dobivenih podataka [6].

Glavne dijelove CT uređaja čine (Slika 4) [6]:


- kućište (engl. *gantry*)
- stol za pacijenta
- visokofrekventni generator
- upravljački stol s računalom
- uređaji za pohranjivanje slika



**Slika 4.** Prikaz dijelova CT uređaja

Izvor: <http://www.novaglobalhealthcare.com/ct-scan.html>

Kućište unutar sebe sadrži i štiti rendgensku cijev, detektore, uređaje za transformiranje električne energije i omogućuje rotaciju rendgenske cijevi oko snimanog dijela tijela (Slika 5) [9].



**Slika 5.** Kućište CT uređaja

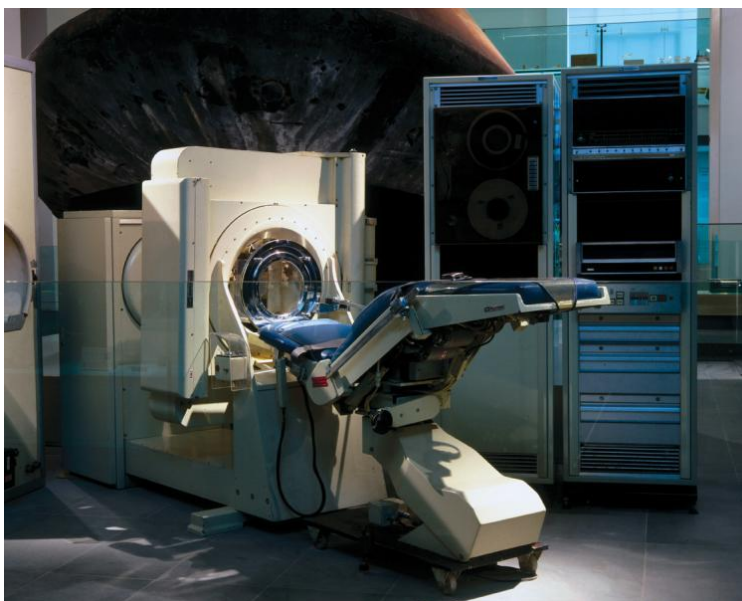Izvor: S. Janković, F. Mihanović i suradnici. Radiološki uređaji i oprema u radiologiji, radioterapiji i nuklearnoj medicini, Sveučilište u Splitu, Sveučilišni odjel zdravstvenih studija, Split, 2015.

Osim rendgenske cijevi, neizostavan dio CT uređaja su i detektori. Detektori registriraju rendgensko zračenje nakon što prođe kroz tijelo pacijenta i pretvaraju ga u električni signal, koji se digitalizira i koristi za stvaranje slike [6, 9]. Smješteni su linearno u obliku luka, poznatog kao *detektorska banana*. Postoje dvije vrste detektora; scintilacijski i plinski. Scintilacijski detektori ne zahtijevaju visoku dozu zračenja, budući da su osjetljiviji na zračenje, kao ni visoki napon za svoj rad, senzitivniji su na promjene temperatura, ali nedostatak im je skuplja proizvodnja. Plinski detektori rade na principu ionizacije, imaju slabiju sposobnost detekcije zračenja, zahtijevaju visoki napon, ali su jeftiniji i ne treba im kalibracija. Detektori rade na principu scintilacije, a količina emitiranog svjetla, nakon scintilacije materijala koji su bili izloženi ionizirajućem zračenju, proporcionalna je količini apsorbirane energije rendgenskih zraka u detektorskom materijalu [6].



### 1.3. POVIJESNI PREGLED CT UREĐAJA

CT je prva radiološka digitalna metoda i označava jedan od najvećih napredaka u radiologiji poslije otkrića rendgenskih zraka [4]. Otkriće metode prepisuje se Godfreyu Hounsfieldu i Allanu Cormacku kojima je dodijeljena Nobelova nagrada 1979. „za otkriće kompjuterski asistirane tomografije, revolucionarne radiološke metode osobito u istraživanju bolesti nervnog sistema“ [10]. Prvi komercijalni CT uređaj postavljen je 1971. godine, EMI-Mark I u maloj bolnici Atkinson Morley Hospital u Wimbledonu kod Londona (Slika 6) [11]. Doktor James Ambrose je 1971. učinio prvi klinički CT pregled glave [12].



**Slika 6.** Povijesni EMI skener

Izvor: <https://www.itnonline.com/article/eclectic-history-medical-imaging>

Prvi CT uređaj za skeniranje cijelog tijela bio je instaliran 1975. godine u Northwick Parc Hospital de Honoro (Slika 7), zatim u klinici Cleaveland, a nakon toga na Institutu za radiologiju Mallinekradt i Mayo klinici [11]. Isti takav uređaj postavljen je u Zagrebu 1974. godine [5].



**Slika 7.** Prvi CT uređaj za snimanje cijelog tijela

Izvor: <https://academic.oup.com/jamia/article/13/5/465/733333>

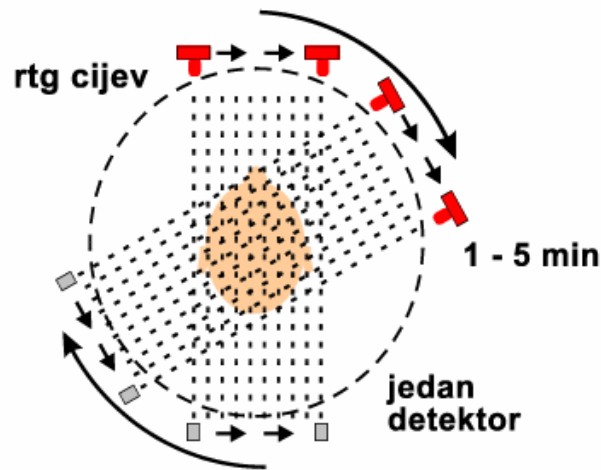
## **1.4. GENERACIJE CT UREĐAJA**

Evolucija CT uređaja napredovala je kroz nekoliko faza, poznatih kao generacije. Različite generacije CT uređaja određene su, prvenstveno, strukturom i međusobnim odnosom detektora, kao i načinom kretanja rendgenske cijevi i detektora [13].

### **1.4.1. Uređaji I. generacije**

Uređaji I. generacije kombinirali su translacijsko-rotacijski pomak rendgenske cijevi i vrlo uski pravocrtni snop rendgenskih zraka (engl. *pencil beam*) koji je bio usmjeren na samo jedan detektor (Slika 8). Nakon što se završi jedna projekcija, rendgenska cijev i detektor se pomiču za jedan stupanj i tako sve dok ne dođu do 180°. Vrijeme potrebno za ekspoziciju jednog sloja bilo je od 3 do 5 minuta. Pregled glave trajao je 30 minuta [5]. Zbog svega navedenog, CT uređajima ove generacije bilo je moguće snimati samo mozak, koji je potpuno miran dio tijela, jer bi u suprotnome nastali mnogi „artefakti micanja“ uzrokovani fiziološkim pokretima [6, 9, 11].

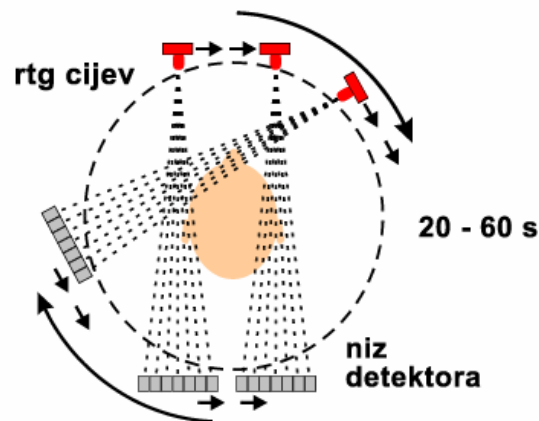




**Slika 8.** Shematski prikaz principa rada CT uređaja I. generacije  
 Izvor: Borić I., Multiplanarni prikaz struktura glave i vrata, Zagreb 2003.

#### 1.4.2. Uređaji II. generacije

Druga generacija također je bila obilježena kombinacijom translacijsko-rotacijskog gibanja rendgenske cijevi. U ovoj generaciji, rendgenska cijev emitira širi rendgenski snop koji nalikuje lepezastom obliku (Slika 9) [5]. Osnovni princip rada gotovo je identičan kao u prvoj generaciji, osim što je sada prisutan veći broj detektora, skraćeno je vrijeme ekspozicije i značajno smanjena doza zračenja pacijenta. S ovim uređajima, osim snimanja glave dolazi i mogućnost snimanja cijelog tijela pacijenta [11].

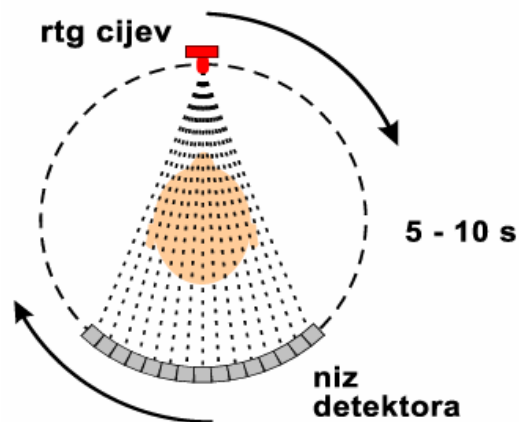


**Slika 9.** Shematski prikaz principa rada uređaja II. Generacije

Izvor: Borić I., Multiplanarni prikaz struktura glave i vrata, Zagreb 2003.

### 1.4.3. Uređaji III. generacije

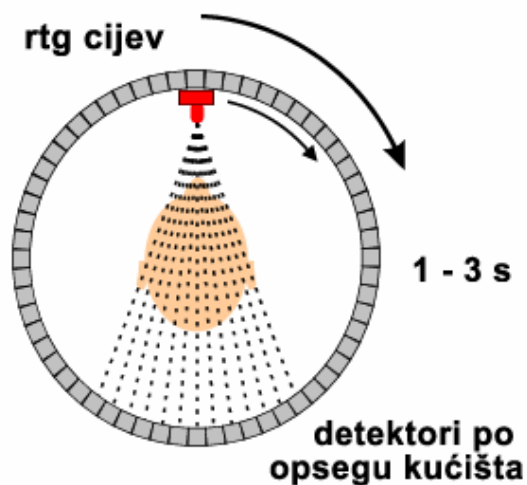
Uređaji III. generacije koriste samo rotaciju rendgenske cijevi, u pravilu od  $360^\circ$ , za razliku od uređaja prethodnih generacija, čime je translacija eliminirana. Karakteristika ove generacije CT uređaja su rotacijsko-translacijski pokreti pri kojima se rendgenska cijev zajedno s detektorima simultano rotira oko pacijenta (Slika 10) [5]. III. generacija CT uređaja prepoznatljiva je po fiksnom mehaničkom odnosu rendgenske cijevi i detektora [9]. Ekspozicija je drastično skraćena na 1,4-14 sekundi. Povećao se broj detektora, kojih sada ima od 380 do 600. CT uređaji III. generacije omogućili su snimanje svih organa koji imaju različite fiziološke pokrete poput jednjaka, crijeva, pluća, ošita i sl. [6, 11, 14].



**Slika 10.** Shematski prikaz principa rada III. generacije uređaja  
 Izvor: Borić I., Multiplanarni prikaz struktura glave i vrata, Zagreb 2003.

#### 1.4.4. Uređaji IV. generacije

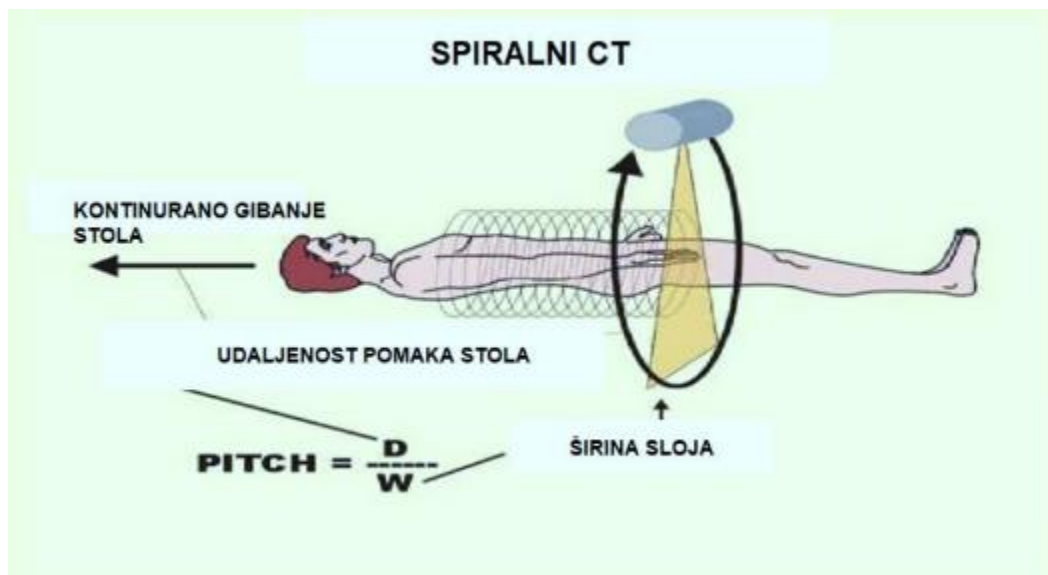
Četvrta generacija CT-a obilježena je kontinuiranim gibanjem rendgenske cijevi oko stacionarnih detektora koji su poredani po čitavoj detektorskoj „banani“ (Slika 11). Broj detektora je između 1 200 i 2 000, što izrazito poboljšava kvalitetu dobivene slike. Vrijeme ekspozicije skraćeno je na 1 do 3 sekunde. Zbog brzog skeniranja, CT uređaji IV. generacije, baš kao i uređaji prethodne, daju izvrsne rezultate kod snimanja organa s različitim fiziološkim pokretima. Posebice imaju veliku ulogu kod CT dijagnostike prsnih organa (osobito plućnog intersticija, prikaza struktura piramide temporalne kosti, CT denzitometrija, itd.) [6, 11].



**Slika 11.** Shematski prikaz principa rada uređaja IV. Generacije  
 Izvor: Borić I., Multiplanarni prikaz struktura glave i vrata, Zagreb 2003.

#### 1.4.5. Spiralni CT uređaji

Podjela CT uređaja po generacijama više nije u upotrebi, od početka proizvodnje spiralnih CT uređaja. Danas se upotrebljavaju samo i isključivo CT uređaji koji posjeduju više redova detektora na detektorskoj „banani“. Spiralni CT je uređaj koji dozvoljava neprekidnu rotaciju rendgenske cijevi i detektora u jednom smjeru oko snimanog objekta, koji se automatski kontinuirano linearno pomiče sa stolom CT uređaja kroz primarni snop rendgenskih zraka za vrijeme trajanja ekspozicije (Slika 12) [6, 11, 13]. Stoga je uređaj i dobio naziv „spiral“ budući da, u odnosu na pacijenta, rendgenska cijev formira spiralni oblik. Omogućen je pregled većeg anatomskog područja bez zaustavljanja između pojedinih slojeva u vrlo kratkom razdoblju [14]. Podatci koji se dobiju iz volumena pregledanog dijela tijela, čine osnovnu karakteristiku rada spiralnog CT uređaja. Koristeći računalo, volumen koji je pregledan rekonstruira se algoritmima za spiralu (engl. *slim*, *skim2*, *wide*), pružajući debljinu slojeva koja se želi analizirati. Glavne prednosti koje spiralni CT posjeduje su mogućnost prikaza organa s fiziološkim pokretima, brzi kontrastni prikaz krvnih žila (angio CT, perfuzijski CT), 3D prikaz, virtualne endoskopske pretrage itd., a sve to uz visokorezolutne slike [6].



**Slika 12.** Prikaz rada spiralnog CT uređaja.

Izvor: izv. prof. dr. sc. Ivana Štula. Dodatni materijali s predavanja-power point prezentacije

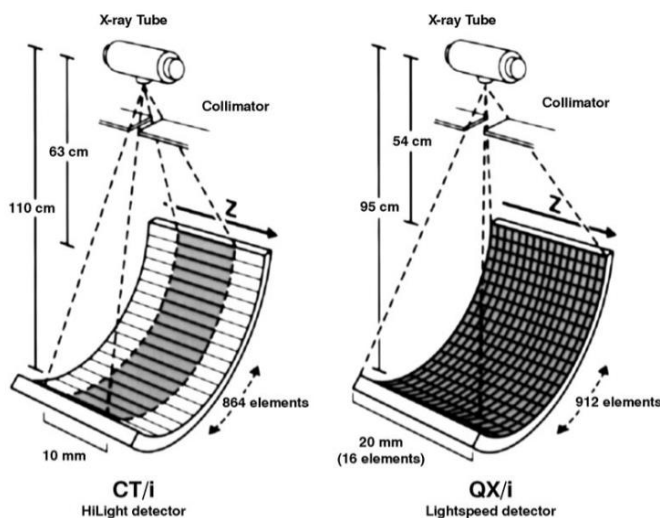
#### 1.4.6. Ultrabrzi CT

Ultrabrzi CT (engl. *Ultrafast Computed Tomography*) uređaji nastali su posljedično kao rezultat rješavanja izazova vezanih uz brzinu rotacije detektora i rendgenske cijevi u jedinici vremena. Daljnjim tehnološkim usavršavanjima došlo se do 250 milisekundi po jednoj rotaciji rendgenske cijevi. Jednom rotacijom moguće je rekonstruirati više slojeva koristeći višeredne detektorske banane i tako dobiti podatke iz većeg volumena u istom vremenskom periodu [6]. Ova metoda pregleda osobito je korisna za analiziranje srednjeg uha, plućnog parenhima, kao i finih koštanih lezija [13].

#### 1.4.7. MSCT

Višeslojni, MSCT (engl. *Multi Slice Computed Tomography*) ili višedetektorski, MDCT (engl. *Multidetector Computed Tomography*) CT uređaj upotrebljava višestruke redove detektora za stvaranje više slojeva tijekom jednostruke rotacije, čime se skraćuje vrijeme skeniranja (Slika 13) [6, 15]. MSCT uređaji mogu imati 2, 4, 16, 128 ili 256 slojeva detektora. Veći broj detektora, znači kraće skeniranje većeg volumena tijela, slojevi su tanji te je

poboljšana kvaliteta slike [16]. U današnje vrijeme, prostorna rezolucija MSCT uređaja je od 15,5 do 30 lp/mm (engl. *line pair*), a detalji na dobivenoj slici su bolje razlučivi što je veća vrijednost lp/mm [6]. Razlikuju se tri vrste MSCT uređaja, a to su: Matrix kojemu su detektori svi jednake veličine; Adaptivni niz (engl. *Adaptive array*) čiji su detektori u sredini tanji, a izvanka deblji; Hybrid koji ima dvije veličine detektora, a tanji su postavljeni centralno [16]. Zahvaljujući napretku MSCT uređaja došlo je do uvođenja novih dijagnostičkih pretraga u kliničku praksu, a koje su se prije izvodile samo konvencionalnom radiografijom ili invazivnim putem. To uključuje kontrastno snimanje prsnog koša i abdomena u jednom udahu, kao i CT angiografiju krvnih žila po cijelom organizmu [6]. Pozitivne strane MSCT-a je poboljšano 3D renderiranje, kraće vrijeme snimanja i mogućnost snimanja velikih anatomskih volumena uz istovremenu proizvodnju debljih ili tanjih presjeka, smanjio se šum na slikama te je došlo do pojave izotropnog vokselu kojeg karakteriziraju jednake veličine u sve tri osi [15, 17, 18]. Mane MSCT-a odnose se na skupu nabavu i održavanje takvih sustava [15].

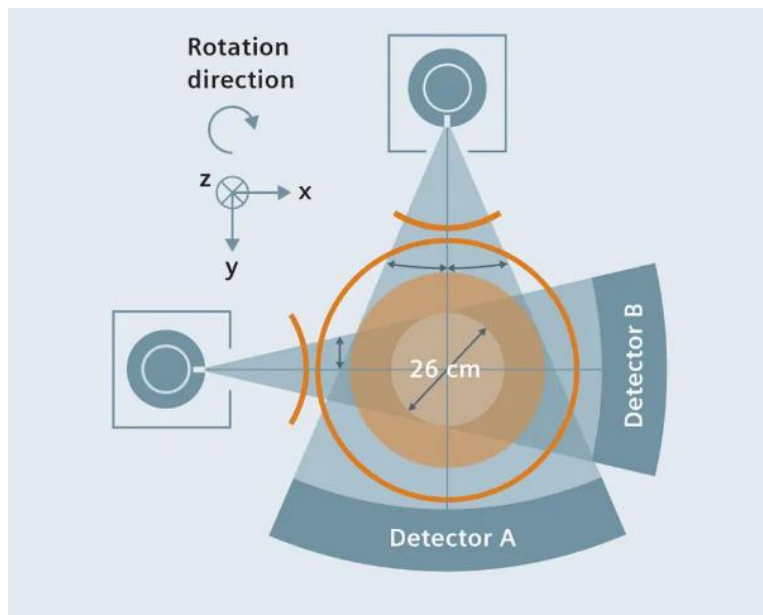


**Slika 13.** Shematski prikaz jednoslojnog (lijevo) i višeslojnog (desno) detektora

Izvor: [https://www.researchgate.net/publication/11341075\\_Inorganic\\_Scintillators\\_in\\_Medical\\_Imaging](https://www.researchgate.net/publication/11341075_Inorganic_Scintillators_in_Medical_Imaging)

### 1.4.8. DSCT

CT uređaji koji imaju dvije rendgenske cijevi nazivaju se DSCT (engl. *Dual Source Computed Tomography*). Opremljen je s dvije rendgenske cijevi i dva detektora, pod kutom od oko 90°, a svi zajedno istovremeno rade i prikupljaju podatke (Slika 14) [19]. DSCT je dovoljno precizan za dijagnosticiranje koronarne bolesti arterija kod pacijenata s visokim i čak nepravilnim srčanim ritmovima. Dobra temporalna rezolucija također pridonosi smanjenju artefakata pokreta, posebno srčane akcije. Obje rendgenske cijevi mogu se koristiti s različitim postavkama kV i mAs, čime se omogućuje prikupljanje podataka dvostrukom energijom. Ta značajka može pružiti dodatne funkcionalne informacije morfološkim informacijama koje se temelje na koeficijentima apsorpcije rendgenskih zraka [20]. DSCT tako može olakšati diferencijaciju primjerice različitih tipova aterosklerotskog plaka (kalcificirani i mekani plak) zahvaljujući promjenama energetske razine rendgenskih zraka što dovodi do promjena atenuacija koje ovise o vrsti tkiva [6]. Nedostatak DSCT-a je unakrsno raspršeno zračenje koje može uzrokovati različite artefakte koji zahtijevaju korekciju [21].



**Slika 14.** Shematski prikaz rada DSCT-a

Izvor: <https://www.siemens-healthineers.com/computed-tomography/news/mso-back-to-the-future.html>

## 1.5. CT PROTOKOLI I KLINIČKE INDIKACIJE

Postoje razni CT protokoli, a na kliničarima je da procijene koji protokol će pružiti najznačajnije informacije za određenu kliničku indikaciju. CT protokoli mogu se podijeliti na dvije glavne skupine, a to su CT protokoli bez kontrasta, NCCT (*engl. Non-Contrast Computed Tomography*) i s kontrastom, CECT (*engl. Contrast Enhanced Computed Tomography*), koje se zatim granaju na manje i specifičnije podskupine protokola (prikazano u Tablici 1).

Kontrastna sredstva su kemijske tvari unesene u organizam koje pojačavaju kontrast između susjednih struktura među kojima postoji slab prirodni kontrast zbog sličnih atenuacijskih vrijednosti. Svoj učinak ostvaruju mijenjanjem apsorpcije rendgenskih zraka. Prema načinu primjene, razlikuje se parenteralna (i.v., i.m.), enteralna (per os, rektalno, kroz katetere) i lokalna (injiciranje u tjelesne šupljine i organe) primjena. Kontrastna sredstva koja se koriste za CT primjenu su spojevi na bazi joda i barijevog sulfata. Budući da su moguće nuspojave i alergijske reakcije, pacijent je dužan potpisati informirani pristanak prije kontrastne pretrage [22-24].



**Tablica 1.** Podjela CT protokola [1]

### CT protokoli

Bezkontrastni CT protokoli (NCCT)	Rutinski NCCT LDCT* Ultra-LDCT Cine CT**
Kontrastni CT protokoli	Rutinski CECT
CT angiografski protokoli	CTA*** CTPA**** TRO*****
Funkcionalno snimanje	DCE-CT*****

\*LDCT - (*engl. Low Dose Computed Tomography; niskodozna kompjutorizirana tomografija*)  
\*\*Cine CT - (*engl. Cinematic Computed Tomography*)  
\*\*\*CTA - (*engl. Computed Tomography Angiography; kompjutorizirana tomografija angiografija*)  
\*\*\*\*CTPA - (*engl. Computed Tomography Pulmonary Angiography; kompjutorizirana plućna angiografija*)  
\*\*\*\*\*TRO - (*engl. Triple Rule Out*)  
\*\*\*\*\*DCE-CT - (*engl. Dynamic Contrast-Enhanced Computed Tomography; dinamična višefazna kompjutorizirana tomografija*)

CT prsnog koša pruža značajne informacije kod pregleda plućnog parenhima, hilusa i medijastinuma, kao i pleure, kostiju i mekotkivnih organa prsnog koša. Samim time postoje brojne indikacije za CT (Tablica 2). CT se može odabrati kao metoda izbora u daljnjem dijagnostičkom postupku, kada su uočene abnormalnosti na drugim slikovnim metodama, poput klasične rendgenske snimke ili ultrazvuka, ili za daljnju procjenu simptoma, primjerice dugotrajnog kašlja, hemoptize, boli u prsima i slično. Obično se koristi za procjenu i probir raka pluća, kao i za procjenu emfizema, infekcija, kroničnih plućnih bolesti, bronhiektazije i traumatskih ozljeda [25].

**Tablica 2.** Prikaz kliničkih indikacija i odgovarajućih CT protokola [1]

<b>Kliničke indikacije</b>	<b>CT protokoli</b>
Probir - plućne metastaze	NCCT
Probir - rak pluća	LDCT
Neobjašnjiva dispneja - sumnja naILD*	NCCT
Bronhiektazija	NCCT/LDCT
PUO**	CECT (prsni koš i abdomen)
Upala pluća koja ne prolazi	CECT
Maligni pleuralni izljev; empiem	CECT
Dijagnosticiranje i praćenje raka pluća	CECT
Dijagnosticiranje i praćenje limfoma	CECT (vrat,prsni koš, abdomen)
Neobjašnjiva paraliza glasnica	CECT
Evaluacija pojedinačnih plućnih čvorova	CECT, DCE-CT
Tupa ili prodirujuća ozljeda prsnog koša	CECT, CTA
Ponavljajuća/značajna hemoptiza	CTA
Atipična bol u prsima (npr. PE, disekcija aorte)	CTA
Sumnja na plućnu tromboemboliju	CTPA

\*ILD - (*engl. Interstinal Lung Disease*)

\*\*PUO - (*engl. Pyrexia of Unknown Origin*)

## **2. CILJ RADA**

Cilj rada je opisati pojedine slikovne protokole za CT prsnog koša i objasniti na koji način doći do što kvalitetnije slike, uz što manju dozu ionizirajućeg zračenja za pacijenta. Uspoređeni su CT protokoli s primjenom i bez primjene kontrastnog sredstva. Pretražena je literatura koristeći ključne riječi na PubMed-u u periodu 2000.-2024. g., gdje je pronađeno 306 radova, od kojih su 34 relevantna za temu ovog rada. Osim baze podataka PubMed, korištene su relevantne mrežne stranice n=19, završni i diplomski radovi n=8, knjige n=6, te materijal s predavanja n=1.

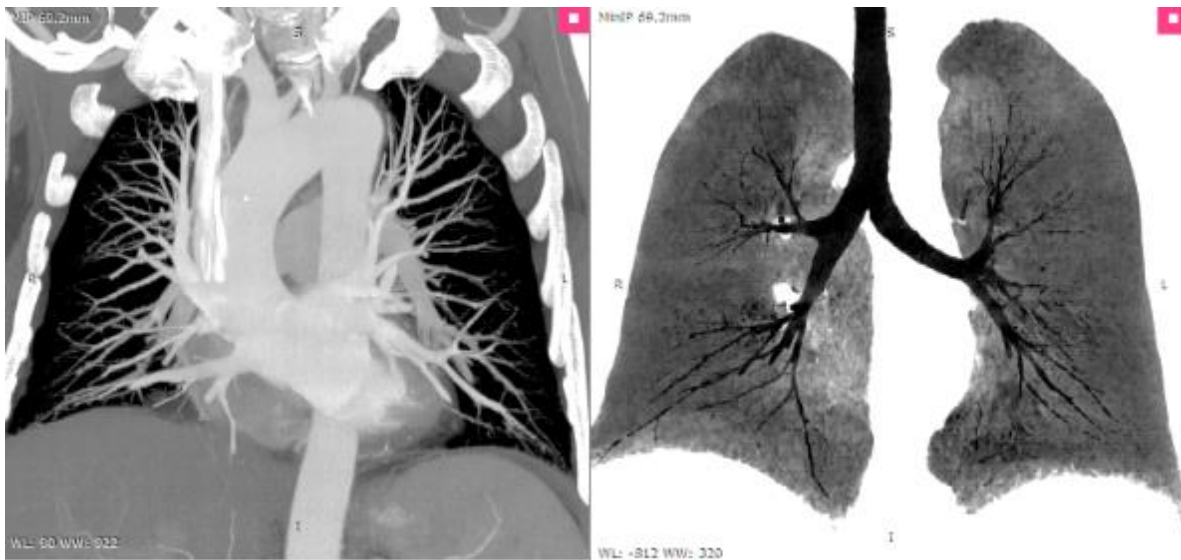
## 3. RASPRAVA

### 3.1. NCCT PROTOKOLI

Svrha NCCT protokola je izbjegavanje injiciranja kontrastnog sredstva pacijentima kada to zapravo nije potrebno. Time se smanjuje rizik od neželjenih nuspojava kao što je reakcija preosjetljivosti i nefropatija izazvana kontrastom [26].

#### 3.1.1. Rutinski NCCT

Kod izvođenja rutinskog NCCT-a prsnog koša, pacijent se nalazi u ležećem položaju s rukama podignutim iznad glave, a smjer snimanja je kraniokaudalan. Polje snimanja proteže se od 1 cm iznad apexa pluća do ispod baze pluća. Snimanje se izvodi za vrijeme inspirija. Napon cijevi iznosi 120 kV (~ 80-113 kV), a struja cijevi 130-200 mAs. Debljina sloja je 1.2-1.5 mm, a matrica slike sastoji se od 512x512 piksela. Dobivene CT slike rekonstruiraju se u prozoru za meke česti (mekani algoritam: 20-30 kernela) i plućnom prozoru (oštri algoritam: 60-80 kernela). Volumetrijski podatci, mogu se dalje podvrgnuti različitim obradama, kao što je MPR (*Multiplanarna Rekonstrukcija*), MIP (engl. *Maximum Intensity Projection*), MinIP (engl. *Minimum Intensity Projection*) i virtualna bronhoskopija. Preporuka je da se MIP koristi za procjenu plućnih čvorova, a MinIP za procjenu dišnih puteva (Slika 15). Očekivana doza zračenja za NCCT protokole iznosi 3-8 mSv [1, 26, 27].



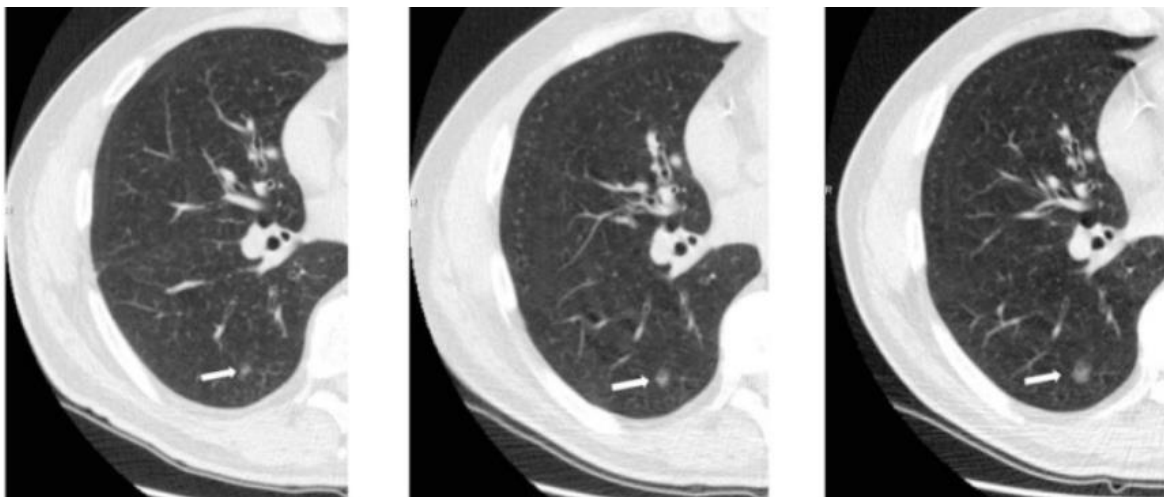
**Slika 15.** Prikaz CT prsnog koša u MIP (lijeva slika) i MinIP projekciji (desna slika)

Izvor: <https://www.radiantviewer.com/dicom-viewer-manual/3dmpr-thickness.html>

### 3.1.2. Niskodozni CT (LDCT)

Niskodozni CT, LDCT (engl. *Low Dose Computed Tomography*) može pružiti veliki doprinos u smanjenju smrtnosti od raka pluća, jednog od u današnje vrijeme, vodećih uzroka smrtnosti [28]. Poseban interes budi kod pacijenata koji zahtijevaju ponovljena snimanja, čime se kumulativna doza može značajno umanjiti, što je i cilj u osnovi pridržavanja ALARA (engl. *As Low As Reasonably Achievable*) načela [1]. LDCT postaje standard kod probira raka pluća, tako što povećava stopu ranog otkrivanja raka, uz malu dozu (Slika 16) [29]. Pacijent leži na leđima, na stolu, u kraniokaudalnom smjeru. Polje snimanja obuhvaća područje od 1 cm iznad apexa pluća do ispod baze pluća. Snimanje se obavi za vrijeme inspirija, a pacijent nakon što udahne mora zadržati kratko dah za vrijeme skeniranja. Napon cijevi je 80-120 kV, a struja 20-40 mAs [1, 30, 31]. Međutim, neka istraživanja pokazuju da struja cijevi od 10 mAs nema značajne promjene osjetljivosti u otkrivanju plućnih kvržica, zbog čega bi ta vrijednost struje trebala predstavljati dijagnostički prag [32]. Kod LDCT-a, uzima se debljina sloja 1.2-1.5 mm. Matrica slike je standardne veličine, 512x512 [1]. Razvojem tehnika, kao što su iterativne rekonstrukcije, LDCT pruža zadovoljavajuću kvalitetu slike kao i osjetljivost

i specifičnost, u detekciji plućnih čvorova, usporedivu sa standardnim CT-om [33]. Prednost iterativnih algoritama je smanjenje šuma, pritom čuvajući prostornu rezoluciju, točnost CT broja i linearnost. LDCT, osim informacija o plućima, može pružiti dijagnostičke podatke i kod kardiovaskularnih bolesti i KOPB-a (*Kronična opstruktivna plućna bolest*) [34]. Očekivana doza zračenja kod LDCT protokola iznosi 1-3 mSv [1].



**Slika 16.** Praćenje plućnog čvora LDCT protokolom

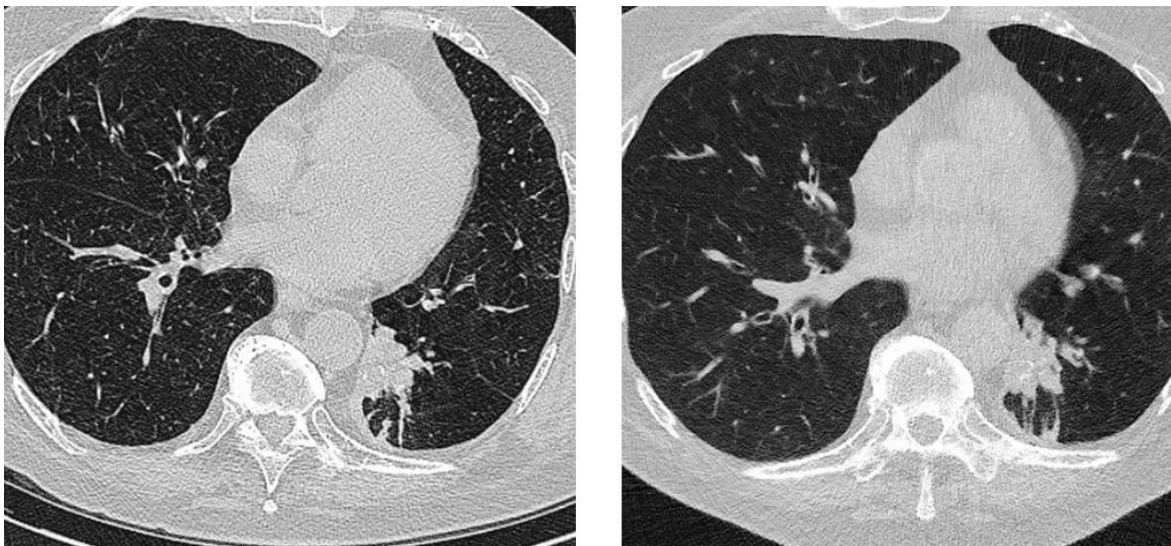
Prva slika (2007. g.) mjeri čvor veličine 5.5 mm; druga slika (2009. g.) mjeri čvor 8.5 mm; treća slika (2012. g.) mjeri čvor 11 mm

Izvor: <https://www.ncbi.nlm.nih.gov/pmc/articles/PMC3569671/>

### 3.1.3. Ultra-LDCT

Niskodozne dijagnostičke metode, pa tako i, ultra-LDCT, bude sve veći interes posljednjih godina. Odlična je metoda izbora kod probira raka pluća, kod otkrivanja upale pluća i pneumotoraksa kao i kod pacijenata koji zahtijevaju ponavljana snimanja i kada je potrebno pojasniti nalaz konvencionalne rendgenske snimke [35, 36]. Napon cijevi koji se odabire u ovom CT protokolu iznosi 120 kV, struja 10-20 mSv, s debljinom sloja od 1 mm. Značajka ultra-LDCT-a je doza < 1.5 mSv [1, 37]. Problem koje niske doze uzrokuju je povećan šum slike. Međutim, nastali šum slike može se značajno smanjiti uz pomoć iterativnih rekonstrukcija i tako poboljšati kvalitetu slike [38]. Otvorena je rasprava o

mogućnosti upotrebe ultra-LDCT-a, umjesto konvencionalnih rendgenskih snimki, kod odabranih indikacija, čak i u hitnim slučajevima. Na slici koja se dobila ultra-LDCT-om se i dalje jasno vidi punjenje sluznice dišnih puteva i djelomični kolaps lijevog donjeg režnja pluća (Slika 17). Prepreke predstavljaju dostupnost i troškovi koje nosi ova dijagnostička metoda, stoga se smatra da još neko vrijeme neće ući u rutinsku uporabu [37, 39].



**Slika 17.** Usporedba slika konvencionalne CT doze (6.7 mSv; lijeva slika) i ultra niske CT doze (0.2 mSv; desna slika)

Izvor: <https://radiologysa.com.au/subspecialty-services/ultra-low-dose-ct-chest>

#### 3.1.4. Cine CT

Procjena srca tijekom cijelog srčanog ciklusa, omogućena je nakon uvođenja višefazne akvizicijske tehnike, cine CT-a (engl. *Cinematic Computed Tomography*). Cine CT ili 4D CT pruža dinamičke prikaze za funkcionalne analize za vrijeme sistole i dijastole. Može dati informacije o pokretljivosti srčane stijenke, jer rekonstruirane slike ciklusa pokretnih slika mogu vizualizirati kontrakciju i relaksaciju tijekom srčanog ciklusa [40]. Glavni nedostatak ovog CT protokola, je visoka radijacijska doza koja može varirati između 6 i 15 mSv i niska vremenska rezolucija. Uporaba MS (engl. *Multi Segment*) rekonstrukcija može pridonijeti smanjenju doze [40, 41]. Osim snimanja srca, cine CT, omogućuje kontinuirano snimanje i

ostalnih pokreta unutar tijela pacijenta, primjerice disanja. Stoga, može poslužiti za pouzdanu procjenu dinamičkog kolapsa dišnih putova. Nakon što se lokalizira regija kolapsa, cine CT s debljinom sloja od 2 mm, naponom rendgenske cijevi od 120 kV i strujom od 53-145 mAs, kontinuirano prikuplja podatke, dok pacijent diše duboko i polako. Rezultati cine CT-a dokazano imaju usporedivu dijagnostičku učinkovitost kao fleksibilna bronhoskopija [1, 42].

## **3.2. CECT PROTOKOLI**

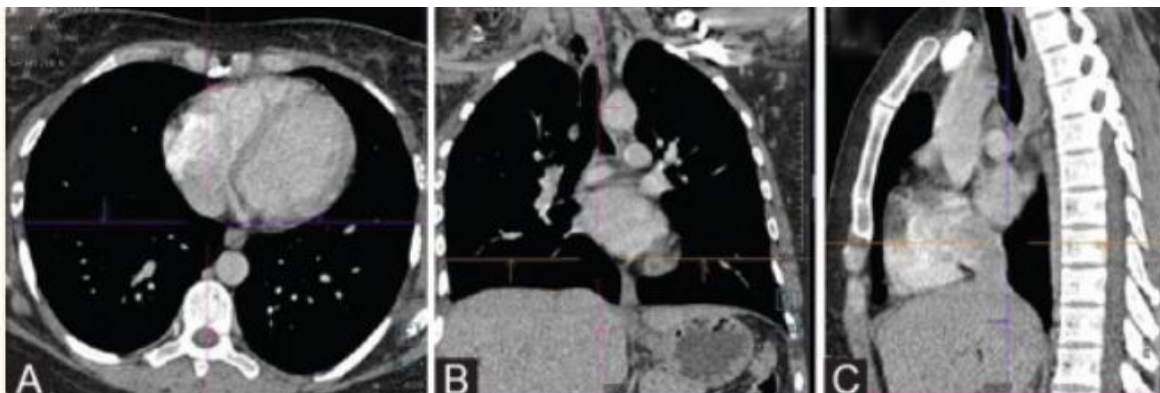
Primjena kontrastnih sredstava u CT protokolima omogućuje pouzdanu identifikaciju anatomije krvnih žila, pomaže u razlikovanju susjednih nevaskularnih struktura i poboljšavaju detekciju i karakterizaciju patoloških lezija. Kontrastna sredstva se koriste u procjeni struktura medijastinuma, vaskularnih struktura, kroničnih pleuralnih bolesti i ostaloga [43].

### **3.2.1. Rutinski CECT**

Rutinski CECT protokol u osnovi zadržava iste parametre kao NCCT uz dodatak primjene kontrasta. CECT prsnog koša, često je povezan s gornjim dijelom abdomena (jetra i nadbubrežne žlijezde) zbog osnovnog postavljanja i praćenja raka pluća, te s vratom i abdomenom kod procjene PUO-e (engl. *Pyrexia of Unknown Origin*) ili drugih malignih bolesti, primjerice limfoma (Slika 18) [1]. Pacijent se namjesti tako da leži leđima na stolu u kраниокаудалном smjeru, a skeniranje započinje, kao i ranije, od 1 cm poviše apexa pluća do baze pluća. Snimanje se izvodi za vrijeme inspirija. Uglavnom se odabiru postavke napona cijevi od 120 kV i struje od 150 mAs [44]. Odgoda skeniranja (engl. *scan delay*) označava vremenski interval između primjene kontrasta i početka skeniranja, a ovisi o području tijela koje se snima i dijagnostičkim potrebama, kao i o fiziološkim faktorima pacijenta. U nastojanju da se smanji doza pacijenta, treba uzeti u obzir čimbenike kao što su dob, spol, visina, težina i temeljna patologija. Primjena iterativnih rekonstrukcija, poboljšava kvalitetu slike, tako što smanjuje nastali šum [45]. Trenutni CT uređaji, omogućuju uporabu 1-1.5



ml/kg kontrastnog sredstva za rutinski CECT protokol [1]. Očekivana doza zračenja kod CECT protokola je oko 6.1 mSv [46].



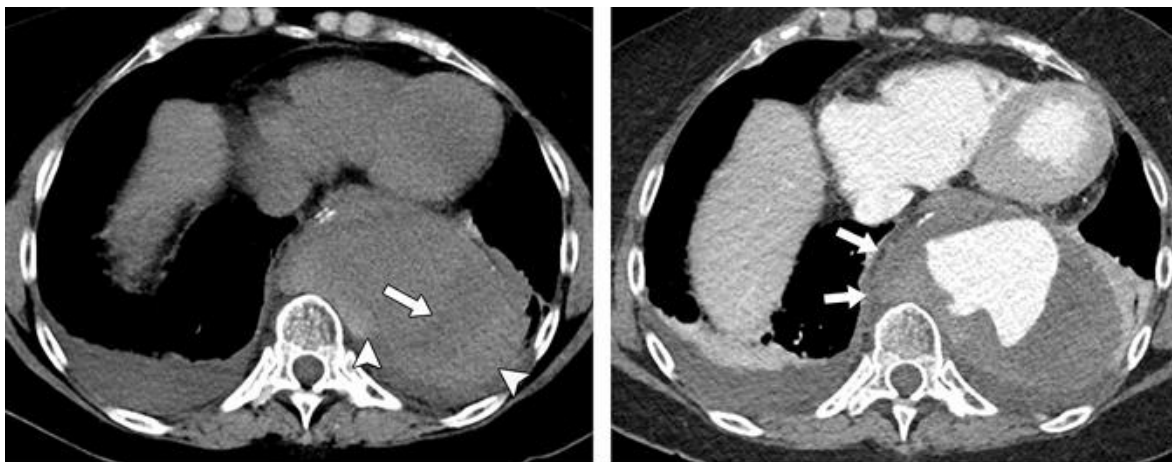
**Slika 18.** Prikaz rutinskog CECT protokola u aksijalnoj, koronalnoj i sagitalnoj ravnini

Izvor: <https://www.ncbi.nlm.nih.gov/pmc/articles/PMC6857267/#ref18>

### 3.2.2. CT angiografija (CTA)

CT angiografija, CTA (engl. *Computed Tomography Angiography*) protokol se koristi za dijagnosticiranje i procjenu različitih patologija krvožilnog sustava, primjerice aneurizmi, krvnih ugrušaka, vaskularnih malformacija i disekcije krvnih žila (Slika 19) [47]. Ključan u dijagnozi akutnog aortnog sindroma, koji je poznat po visokom morbiditetu i mortalitetu [48]. Pacijent leži leđima na stolu u kраниокаудалном smjeru. Skeniranje počinje od 1 cm iznad apexa pluća do donje granice L2 kralješka. Snimanje se izvodi u inspiriju, s naponom rendgenske cijevi od 100-120 kV i strujom od 150 mAs. Poželjno je da se kontrastno sredstvo ubrizgava brzinom 3-5 ml/s. U CTA koristi se tehnika bolus praćenja kako bi se odredilo optimalno vrijeme za snimanje tijekom prolaska kontrasta kroz krvne žile. Postavi se ROI (engl. *Region Of Interest*) na odabrani dio krvne žile. HU jedinica praga (npr. 130HU) koristi se kao okidač za početak snimanja. Aorta se puni kontrastnim sredstvom za 15-20 s, ovisno o srčanom volumenu. Debljina sloja za rekonstrukciju je < 2 mm. Postavke za rekonstrukciju se namjeste tako da širina medijastilnog prozora bude 400 HU, a centar 40 HU (mekani algoritam: 30 kernela). Rekonstrukcija slike sagitalne ravnine, pod kutom od 45° prikazuje

aortu od proksimalnog do distalnog dijela, što pomaže u procjeni patologije aorte [1, 48, 49]. Kvalitetu slike mogu kvariti pulsirajući artefakti, ali moguće ih je minimizirati sinkroniziranom uporabom EKG-a [48].



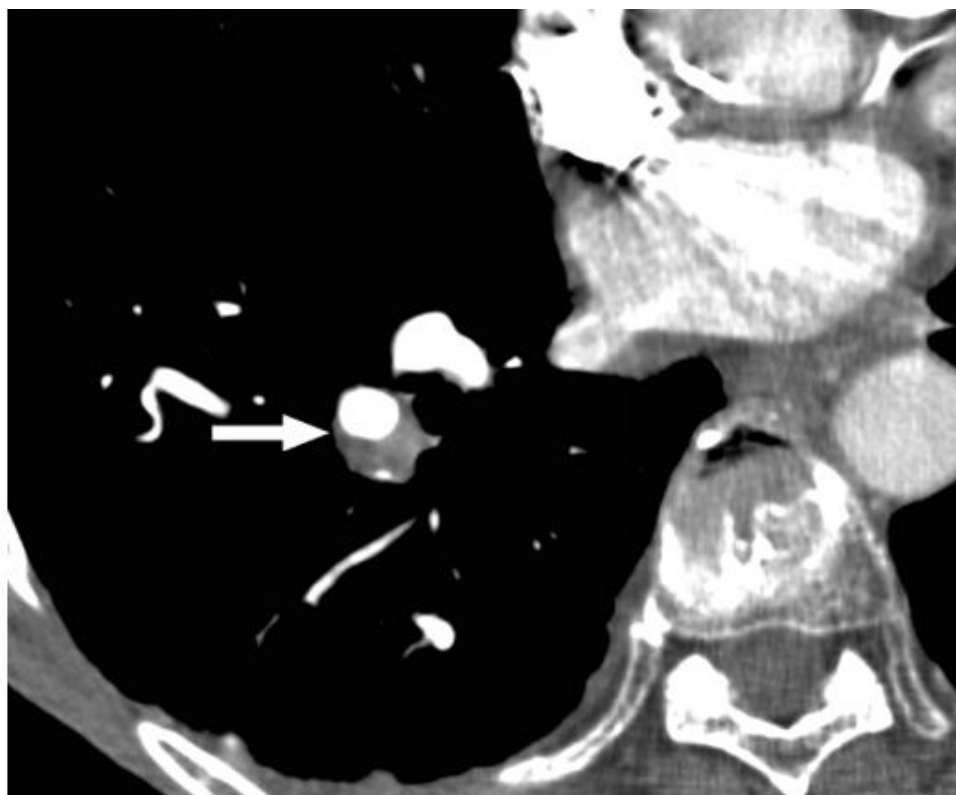
**Slika 19.** Ruptura aneurizme; aksijalna bezkontrastna slika (lijevo) i aksijalna postkontrastna slika (desno)

Izvor: <file:///C:/Users/miami/Downloads/ko-et-al-2021-chest-ct-angiography-for-acute-aortic-pathologic-conditions-pearls-and-pitfalls.pdf>

### 3.2.3. CT plućna angiografija (CTPA)

Glavna uloga CT plućne angiografije, CTPA (engl. *Computed Tomography Pulmonary Angiography*) protokola je dijagnosticiranje i procjena plućne embolije (PE). PE je treći najčešći uzrok kardiovaskularne smrti, nakon moždanog udara i infarkta miokarda. CTPA ima visoku razinu osjetljivosti detekcije PE od 96-100% i specifičnosti 89-98% (Slika 20) [50]. Pacijent leži na leđima, ali ovog puta u kaudokranijalnom smjeru, ne bi li se izbjegli prugasti artefakti od kontrastnog sredstva u gornjoj šupljoj veni ili veni subklaviji. Snima se od apexa pluća do ispod baze pluća, osim kod trudnica i mladih pacijenta s minimalnom sumnjom na PE, kada se snima točno iznad luka aorte do odmah ispod srca. Snimanje bi se trebalo izvoditi tijekom plitkog inspiratornog zadržavanja daha. Napon cijevi je 80-120 kV, ovisno o BMI (engl. *Body Mass Indeks*) pacijenta, a struja 150-200 mAs. Brzina ubrizgavanja kontrastnog sredstva je 3-4 ml/s ako pacijent ima normalnu brzinu otkucaja srca u mirovanju

[1, 51]. Slike se prikazuju u plućnom prozoru (širina prozora, 1500 HU; centar prozora, - 600 HU), medijastinalnom prozoru (širina prozora, 350HU; centar prozora, 40 HU) i prozoru specifičnom za PE (širina prozora, 700 HU; centar prozora, 100 HU), koji je bitan jer se može propustiti PE kada je se gleda samo na medijastinalnom prozoru, s jakim kontrastom [52]. Osim iterativnih rekonstrukcija koje smanjuju šum slike, primjenjuje se i MIP rekonstrukcija [1].

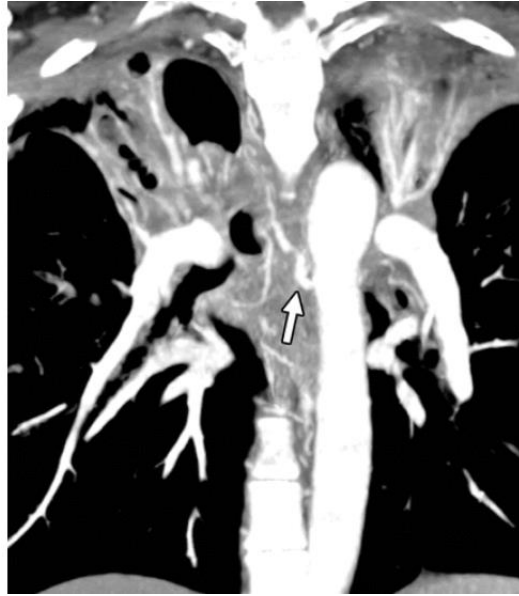

**Slika 20.** Prikaz kronične plućne embolije kod 60-ogodišnjeg muškarca

Izvor: <https://www.ajronline.org/doi/full/10.2214/AJR.06.1104#sec-12>

### 3.2.4. CTA za hemoptizu

Hemoptiza je iskašljavanje krvi iz traheobronhalnog stabla, uzrokovano najčešće bronhiektazijom, kroničnim bronhitisom i rakom pluća, a predstavlja po život opasno stanje. Iskašljana krv obično dolazi iz bronhalnih arterija. CTA je neinvazivna metoda snimanja koja može odrediti prisutnost, podrijetlo, broj i tijek sistemskih torakalnih i plućnih arterijskih izvora krvarenja. Nakon potvrde sumnje na hemoptizu, mora se utvrditi njena ozbiljnost, locirati mjesto krvarenja i utvrditi uzrok. Slika prikazuje koronarnu projekciju maksimalnog intenziteta CT slike gdje je prisutna konsolidacija gornjeg reznja i bronhiektazija. Vidljive su desnostrane proširene ortotopne bronhijalne arterije (strelica) u medijastinumu (Slika 21). CTA uspješno pronalazi mjesto krvarenja u 70-88% slučajeva [53]. Kod snimanja CT protokola za hemoptizu, pacijent leži kraniokaudalno na leđima te se obuhvati područje snimanja od baze vrata do razine bubrežnih arterija, što odgovara razini L2 kralješka. Snimanje se izvodi u maksimalnom inspirativnom zadržavanju daha. Napon cijevi se namjesti na 120 kV, a struja na 180 mAs. Debljina sloja je 125 mm, a matrica slike veličine 512x512 [1, 54]. Rekonstrukcije plućnog parenhima visoke rezolucije pogodne su za procjenu uzroka krvarenja i njegovog utjecaja na parenhim, a multiplanarne i volumetrijske rekonstrukcije za procjenu dišnih puteva [53].

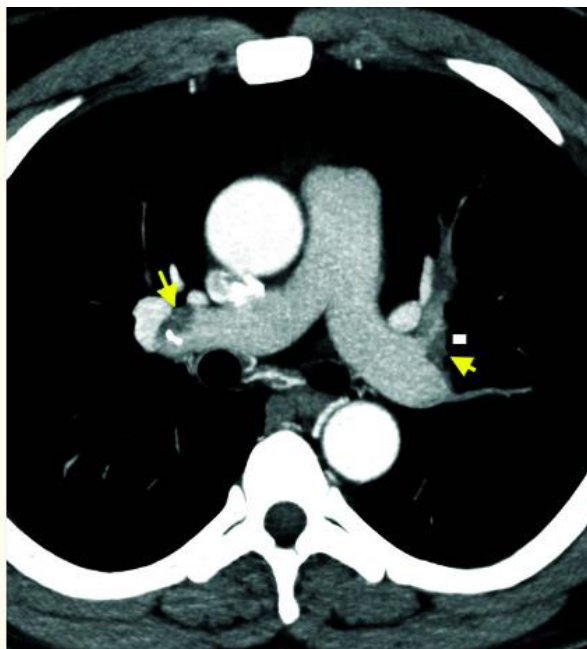


**Slika 21.** Hemoptiza u 28-godišnjaka s cističnom fibrozom

Izvor: <https://pubs.rsna.org/doi/10.1148/rg.2021200150>

### 3.2.5. TRO CT

TRO CT (engl. *Triple Rule Out Computed Tomography*) je angiografija s trostrukim isključivanjem, čiji je cilj procijeniti aortu, koronarnu arteriju i plućnu arteriju te donju polovicu prsnog koša, jednim skeniranjem. Koristan je alat u procjeni pacijenata s akutnom boli u prsima u hitnim slučajevima, a pomaže kod isključivanja akutnog koronarnog sindroma, PE ili akutnog aortnog sindroma (Slika 22) [1, 55, 56]. Područje snimanja proteže se od gornjeg luka aorte do ispod srca. Napon rendgenske cijevi je namješten na 120 kV, a struja na 600 mAs. Ukoliko se ne koristi modulacija cijevi, ionizirajuća doza za pacijenta iznosi 18 mSv, ili ako je prisutna modulacija cijevi 8.75 mSv. Da bi se pregled mogao izvesti tijekom jednog udaha, uređaj treba biti sposoban snimiti zadani volumen pomoću EKG monitoringa za najviše 15 s, zbog čega uređaj mora biti najmanje 64-slojni. EKG sinkronizacija eliminira artefakte pokreta povezane s otkucajima srca [1, 55]. Za rekonstrukciju slika, mogu se koristiti MPR, MIP, VRT (engl. *Volume Rendering Technique*) i CPR (engl. *Curved-Planar Reformation*) [57].



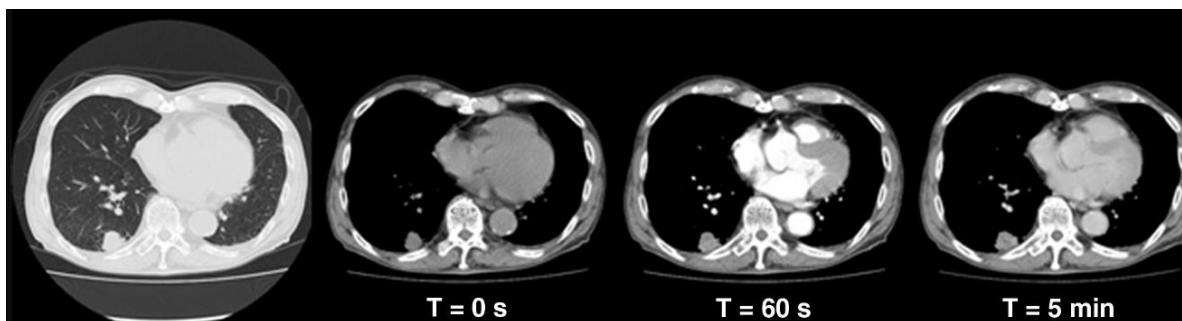
**Slika 22.** TRO CT slika 38-godišnjaka s boli u prsima; otkrivena opsežna bilateralna PE

Izvor: <https://www.ncbi.nlm.nih.gov/pmc/articles/PMC10028717/>

### 3.2.6. DCE-CT

Dinamični višefazni CT, DCE-CT (engl. *Dynamic Contrast Enhanced Computed Tomography*) je funkcionalna metoda slikovnog snimanja koja uključuje snimanje dinamičkog niza slika tijekom vremena nakon primjene kontrastnog sredstva. Omogućuje praćenje promjena u vaskularizaciji i perfuziji tkiva, što je korisno u dijagnostici različitih patoloških stanja, uključujući tumore. DCE-CT ima neka ograničenja, primjerice ako su čvorovi < 8 mm, ako pacijenti imaju napade panike ili poteškoće sa zadržavanjem daha [58]. Postoje dva načina izvođenja DCE-CT protokola. Prvi je tako zvan „*first pass*“ koji uključuje praćenje dinamičkih promjena u distribuciji kontrastnog sredstva tijekom prvog prolaza kroz ciljano područje, obično tumora ili lezije. Postupak podrazumijeva brzu i kontinuiranu akviziciju snimki nakon primjene kontrasta i procjenu različitih parametara povezanih s perfuzijom. Prva slika s lijeva prikazuje bezkontrastnu snimku, a na slikama desno su prikazane DCE-CT snimke. T označava vrijeme nakon davanja bolusa kontrastnog

sredstva, a na slikama je vidljiv čvor promjera 25 mm u desnom donjem režnju (Slika 23). No, ova tehnika se uglavnom koristi u istraživačke svrhe [59]. Drugi način je trenutno prisutan u kliničkoj praksi, a radi na principu analize dinamičke serije slika čvora prije i nakon primjene kontrasta. Ova tehnika omogućuje mjerenje maksimalnog prosječnog pojačanja čvora u smislu HU, pri čemu maligni čvorovi obično pokazuju veće prosječno pojačanje kontrasta (pojačanje > 20 HU na 100 kV) [60, 61]. Preporučeni napon rendgenske cijevi je 100 kV, a struja ovisi o kilaži pacijenta. Tako će za pacijenta koji ima < 60 kg, struja cijevi biti 200 mAs; ako ima 60-90 kg, 350 mAs; a ako ima >90 kg, 500 mAs. Debljina sloja iznosi 3 mm, a za rekonstrukcije se koristi debljina od 2 mm. Čvor je potrebno analizirati u medijastinalnom prozoru (širina prozora 400 HU, centar prozora 40 HU) u aksijalnoj ravnini [58].



**Slika 23.** 79-godišnjak s adenokarcinomom pluća

Izvor: <https://www.ajronline.org/doi/10.2214/AJR.13.11888>

### **3.3. PEDIJATRIJSKA PRIMJENA CT PROTOKOLA ZA PRSNI KOŠ**

Upotreba ionizirajućeg zračenja u pedijatriji, uvijek je bila zabrinjavajuća, stoga je potrebno pažljivo napraviti analizu koristi i rizika od istoga i strogo se pridržavati ALARA načela [62]. Procjenjuje se da je doza zračenja kod djece znatno kancerogenija od ekvivalentne doze kod odraslih iz više razloga. Djeca imaju duži životni vijek od odraslih, što rezultira većom mogućnošću da se razvije tumor uzrokovan ionizirajućim zračenjem [63]. Budući da djeca imaju veću frekvenciju srca, poželjno je koristiti što brže CT uređaje. DSCT

trenutno je najbrži dostupni CT skener s niskim dozama zračenja. Trebalo bi birati, kada je to moguće, LDCT protokole, koji umjesto standardnih 100-200 mAs, trebaju 34-50 mAs za kvalitetnu sliku [64, 65]. Glavni cilj pri optimizaciji CT protokola je postizanje dijagnostičke kvalitete slika, pri najmanjoj mogućoj izloženosti zračenja [66]. Kod CT snimanja prsnog koša u pedijatriji, pacijenti leže na leđima u kraniokaudalnom smjeru, a područje snimanja obuhvaća razinu od plućnih apexa do baze pluća. Za sve pacijente, pa tako i pedijatrijske, bilo bi poželjno da za pregled prsnog koša podignu ruke iznad glave. Napon cijevi ovisi o težini djece, tako je za djecu koja su lakša od 9 kg potrebno 80 kV, a za 10-25 kg, 100 kV. Struju rendgenske cijevi treba smanjiti toliko da nastali šum slike ne ometa radiologa u interpretaciji CT slike. Ponekad je neophodna primjena kontrastnog sredstva, a količina istoga iznosi 1,5-2 ml/kg [62, 66, 67]. Poboljšana vremenska rezolucija, smanjuje potrebu za sedacijom u pedijatrijskoj populaciji. Osim sedacije, česta je primjena i EKG sinkronizacije [64]. Očekivana doza kod djece je 2,5 mSv (1-5 g.) i 3 mSv (6-10 g.), u usporedbi s dozom za odrasle koja iznosi 5.9 mSv za CT pregled prsnog koša [68].



## 4. ZAKLJUČAK

CT ima važnu ulogu u dijagnosticiranju različitih bolesti prsnog koša. Detaljno su opisani slikovni protokoli za CT prsnog koša i njihovi postupci izvođenja. Glavni cilj svakog protokola je dobiti što kvalitetniju sliku, a da se pritom maksimalno smanji doza ionizirajućeg zračenja koju pacijent mora primiti. Odabir odgovarajućeg CT protokola ključan je za kvalitetno dijagnosticiranje i praćenje različitih patoloških stanja. Protokoli se biraju na temelju različitih kliničkih indikacija i stanja pacijenta. Glavna podjela protokola je na one s primjenom kontrastnog sredstva i bez primjene istoga. Iako bi nekada bilo indicirano korištenje kontrasta, to neće biti moguće ukoliko pacijent ima alergijske reakcije ili lošu funkciju bubrega. Kod određivanja tehničkih postavki za CT protokole, treba se u obzir uzeti individualne karakteristike pacijenata, kao što su primjerice tjelesna težina i visina. Također, različite rekonstrukcijske metode uvelike poboljšavaju kvalitetu dijagnostičkih slika uz smanjenje doze. Jako je važno napraviti pažljivu analizu koristi i rizika od primjene ionizirajućeg zračenja, a ako se već koristi nužno je strogo pridržavanje ALARA načela prilikom rada. Poseban naglasak se stavlja na dječje pacijente, kada je u pitanju primjena ionizirajućeg zračenja. Kroz optimizaciju protokola i primjenu naprednih tehnika, poput LDCT-a i EKG sinkronizacije, osigurava se dijagnostička kvaliteta slike uz minimalnu izloženost zračenju. Zaključno, kontinuirana optimizacija protokola i tehnološki napredak doprinose sve većoj pouzdanosti i sigurnosti u dijagnostici različitih patoloških stanja prsnog koša, otvarajući put za ranu detekciju i precizno praćenje bolesti.

## 5. LITERATURA

1. Bhalla AS, Das A, Naranje P, Irodi A, Raj V, Goyal A. Imaging protocols for CT chest: A recommendation. *Indian J Radiol Imaging*. 2019 Jul-Sep;29(3):236-246. doi: 10.4103/ijri.IJRI\_34\_19.
2. Krmpotić-Nemanić, J., Marušić, A. *Anatomija čovjeka*, Zagreb: Medicinska naklada, 2007.
3. Drake, R. L., Vogl, A. W., Mitchell, A. W. M. *Gray's anatomy for students (Third edition)*: Elsevier, 2014.
4. Janković, S., Mihanović, F. *Uvod u radiologiju*, Split: Sveučilište u Splitu, 2014.
5. Škalic, J. Vrijednost MSCT "low dose" protokola u kliničkoj praksi [Završni rad]. Split: Sveučilište u Splitu, 2015 (pristupljeno 29.03.2024.). Dostupno na: <https://urn.nsk.hr/urn:nbn:hr:176:980490>
6. Janković, S., Mihanović, F. *Radiološki uređaji i oprema u radiologiji, radioterapiji i nuklearnoj medicini*, Split: Sveučilište u Splitu, 2015.
7. U.S. Department of Health & Human Services (2022.): *Computed Tomography (CT)*, National Institute of Biomedical Imaging and Bioengineering (pristupljeno 03.04.2024.). Dostupno na: <https://www.nibib.nih.gov/science-education/science-topics/computed-tomography-ct>
8. Štula I. Osnove kompjuterizirane tomografije i građa CT uređaja. Sveučilišni odjel zdravstvenih studija. Split, 2023. Nastavni materijali, Power Point prezentacija
9. Čupurdija, Anja ; Petrinec, Branko *Kompjutorizirana tomografija – CT // Matematičko fizički list*, 270 (2017), 2; 80-86
10. Press release. NobelPrize.org. Nobel Prize Outreach AB 2024 (pristupljeno 16.05.2024.). Dostupno na: <https://www.nobelprize.org/prizes/medicine/1979/press-release/>
11. Terze, Ž. CT-MSCT tehnološke sličnosti i razlike [Završni rad]. Split: Sveučilište u Splitu, 2017 (pristupljeno 30.03.2024.). Dostupno na: <https://urn.nsk.hr/urn:nbn:hr:176:657374>

12. Hsieh, J. *Computed Tomography: Principles, Design, Artifacts, and recent Advances*, Bellingham: SPIE Press, 2003.
13. Aličić, L. *Primjena dvoizvornog CT uređaja s različitim energijama* [Diplomski rad]. Split: Sveučilište u Splitu, 2016 (pristupljeno 07.04.2024.). Dostupno na: <https://urn.nsk.hr/urn:nbn:hr:176:022938>
14. Ćosić, I. *Utjecaj "low dose" CT zračenja na ljudsko tijelo: sustavni pregled literature* [Diplomski rad]. Split: Sveučilište u Splitu, 2023 (pristupljeno 03.04.2024.). Dostupno na: <https://urn.nsk.hr/urn:nbn:hr:176:148681>
15. Streitenberger, V. *MSCT* [Diplomski rad]. Split: Sveučilište u Splitu, 2023 (pristupljeno 29.03.2024.). Dostupno na: <https://urn.nsk.hr/urn:nbn:hr:176:073604>
16. Vukasović Ribičić, A. *HRCT/MSCT pluća* [Završni rad]. Split: Sveučilište u Splitu, 2014 (pristupljeno 07.04.2024.). Dostupno na: <https://urn.nsk.hr/urn:nbn:hr:176:185882>
17. Goldman LW. Principles of CT: multislice CT. *J Nucl Med Technol.* 2008 Jun;36(2):57-68; quiz 75-6. doi: 10.2967/jnmt.107.044826. Epub 2008 May 15. PMID: 18483143.
18. Liguori C, Frauenfelder G, Massaroni C, Saccomandi P, Giurazza F, Pitocco F, et al. Emerging clinical applications of computed tomography. *Med Devices (Auckl).* 2015 Jun 5;8:265-78. doi: 10.2147/MDER.S70630. PMID: 26089707; PMCID: PMC4467659.
19. Schmidt B, Flohr T. Principles and applications of dual source CT. *Phys Med.* 2020 Nov;79:36-46. doi: 10.1016/j.ejmp.2020.10.014.
20. Nikolaou, K., Bamberg, F., Laghi, A., Rubin, G.D. *Multislice CT*: Springer, 2019.
21. Schmidt B, Flohr T. Principles and applications of dual source CT. *Phys Med.* 2020 Nov;79:36-46. doi: 10.1016/j.ejmp.2020.10.014.
22. Kovačić, MV. *Upotreba kontrastnih sredstava u radiologiji* [Završni rad]. Split: Sveučilište u Splitu, 2014 (pristupljeno 20.04.2024.). Dostupno na: <https://urn.nsk.hr/urn:nbn:hr:176:347628>

23. Ihana Mujala (2021.): Kontrastna radiografija, ABC DOC, Edukativna medicinska platforma za studente i zdravstvene radnike (pristupljeno 28.04.2024.). Dostupno na: <https://www.abc-doctors.com/kontrastna-radiografija>
24. RadiologyInfo.org (2022.): Contrast Materials (pristupljeno 29.04.2024.). Dostupno na: <https://www.radiologyinfo.org/en/info/safety-contrast>
25. Guilford Radiology (2024.): CT Chest Cat Scan Quick Reference Guide for Patients (pristupljeno 29.04.2024.). Dostupno na: <https://guilfordradiology.com/patient-portal/ct-chest-quick-reference-guide>
26. Murphy A, Feger J, Bickle I, CT chest non-contrast (protocol). Reference article, Radiopaedia.org (pristupljeno 1.05.2024.). Dostupno na: <https://doi.org/10.53347/rID-75149>
27. Oregon Health & Science University (2024.): CT Protocols, Diagnostic Radiology (pristupljeno 01.05.2024.). Dostupno na: <https://www.ohsu.edu/school-of-medicine/diagnostic-radiology/ct-protocols>
28. Aberle DR, Adams AM, Berg CD, Black WC, Clapp JD, Fagerstrom RM, et al. Reduced lung-cancer mortality with low-dose computed tomographic screening. N Engl J Med. 2011 Aug 4;365(5):395-409. doi: 10.1056/NEJMoa1102873.
29. Siegel RL, Miller KD, Wagle NS, Jemal A. Cancer statistics, 2023. CA Cancer J Clin. 2023 Jan;73(1):17-48. doi: 10.3322/caac.21763. PMID: 36633525.
30. American Association of Physicists (2015.): Lung Cancer Screening CT (pristupljeno 05.05.2024.). Dostupno na: <https://www.aapm.org/pubs/CTProtocols/documents/LungCancerScreeningCT.pdf>
31. Lifespan (2022.): CT Scan (Computed Tomography/CT Scan) – RIH – LUNG SCREENING SIEMENS DEFINITION AS+ PROTOCOL (pristupljeno 05.05.2024.). Dostupno na: <https://www.lifespan.org/sites/default/files/lifespan-files/documents/centers/ct-scan/protocols/chest/plus/as-plus-lung-screening.pdf>
32. Christie A, Torrente JC, Lin M, Yen A, Hallett R, Roychoudhury K, et al. CT screening and follow-up of lung nodules: effects of tube current-time setting and nodule size and density on detectability and of tube current-time setting on apparent

- size. *AJR Am J Roentgenol.* 2011 Sep;197(3):623-30. doi: 10.2214/AJR.10.5288. PMID: 21862804.
33. Hu QJ, Liu YW, Chen C, Kang SC, Sun ZY, Wang YJ, et al. Prospective Study of Low- and Standard-dose Chest CT for Pulmonary Nodule Detection: A Comparison of Image Quality, Size Measurements and Radiation Exposure. *Curr Med Sci.* 2021 Oct;41(5):966-973. doi: 10.1007/s11596-021-2433-z.
  34. Rampinelli C, Origgi D, Bellomi M. Low-dose CT: technique, reading methods and image interpretation. *Cancer Imaging.* 2013 Feb 8;12(3):548-56. doi: 10.1102/1470-7330.2012.0049. PMID: 23400217; PMCID: PMC3569671.
  35. *Radiology SA* (2024.): Ultra-low dose CT chest (pristupljeno 06.05.2024.).  
Dostupno na: <https://radiologysa.com.au/subspecialty-services/ultra-low-dose-ct-chest>
  36. Kristjánisdóttir B, Taekker M, Andersen MB, Bentsen LP, Berntsen MH, Dahlin J, et al. Ultra-low dose computed tomography of the chest in an emergency setting: A prospective agreement study. *Medicine (Baltimore).* 2022 Aug 5;101(31):e29553. doi: 10.1097/MD.00000000000029553. PMID: 35945776; PMCID: PMC9351905.
  37. Macri F, Greffier J, Pereira FR, Mandoul C, Khasanova E, Gualdi G, Beregi JP. Ultra-low-dose chest CT with iterative reconstruction does not alter anatomical image quality. *Diagn Interv Imaging.* 2016 Nov;97(11):1131-1140. doi: 10.1016/j.diii.2016.06.009.
  38. Jiang B, Li N, Shi X, Zhang S, Li J, de Bock GH, et al. Deep Learning Reconstruction Shows Better Lung Nodule Detection for Ultra-Low-Dose Chest CT. *Radiology.* 2022 Apr;303(1):202-212. doi: 10.1148/radiol.210551.
  39. van den Berk, Inge A H et al. “Ultra-low-dose CT versus chest X-ray for patients suspected of pulmonary disease at the emergency department: a multicentre randomised clinical trial.” *Thorax* vol. 78,5 (2023): 515-522. doi:10.1136/thoraxjnl-2021-218337
  40. Peper J, Suchá D, Swaans M, Leiner T. Functional cardiac CT-Going beyond Anatomical Evaluation of Coronary Artery Disease with Cine CT, CT-FFR, CT

- Perfusion and Machine Learning. *Br J Radiol*. 2020 Sep 1;93(1113):20200349. doi: 10.1259/bjr.20200349.
41. Choi YJ, Ahlman MA, Mallek M, Cork TE, Chen MY, Bluemke DA, Sandfort V. Cardiac cine CT approaching 1 mSv: implementation and assessment of a 58-ms temporal resolution protocol. *Int J Cardiovasc Imaging*. 2020 Aug;36(8):1583-1591. doi: 10.1007/s10554-020-01863-z.
42. Heussel CP, Hafner B, Lill J, Schreiber W, Thelen M, Kauczor HU. Paired inspiratory/expiratory spiral CT and continuous respiration cine CT in the diagnosis of tracheal instability. *Eur Radiol*. 2001;11(6):982-9. doi: 10.1007/s003300100818. PMID: 11419175.
43. P Whiting, N Singatullina, JH Rosser, Computed tomography of the chest: I. Basic principles, *BJA Education*, Volume 15, Issue 6, December 2015, Pages 299–304 (pristupljeno 02.05.2024.). Dostupno na: <https://doi.org/10.1093/bjaceaccp/mku063>
44. Lifespan (2022.): CT Scan (Computed Tomography/CT Scan) – RIH – CHEST SIEMENS DEFINITION AS+ PROTOCOL (pristupljeno 03.05.2024.). Dostupno na: <https://www.lifespan.org/sites/default/files/lifespan-files/documents/centers/ct-scan/protocols/chest/plus/as-plus-chest.pdf>
45. Iezzi R, Larici AR, Franchi P, Marano R, Magarelli N, Posa A, et al. Tailoring protocols for chest CT applications: when and how? *Diagn Interv Radiol*. 2017 Nov-Dec;23(6):420-427. doi: 10.5152/dir.2017.16615. PMID: 29097345; PMCID: PMC5669541.
46. RadiologyInfo.org (2022.): Radiation dose (pristupljeno 06.05.2024.). Dostupno na: <https://www.radiologyinfo.org/en/info/safety-xray>
47. RadiologyInfo.org (2022.): CT Angiography (CTA) (pristupljeno 06.05.2024.). Dostupno na: <https://www.radiologyinfo.org/en/info/angiact>
48. Ko JP, Goldstein JM, Latson LA Jr, Azour L, Gozansky EK, Moore W, et al. Chest CT Angiography for Acute Aortic Pathologic Conditions: Pearls and Pitfalls. *Radiographics*. 2021 Mar-Apr;41(2):399-424. doi: 10.1148/rg.2021200055. PMID: 33646903.

49. Lifespan (2022.): CT Scan (Computed Tomography/CT Scan) – RIH – CHEST ANGIOGRAM SIEMENS DEFINITION AS+ PROTOCOL (pristupljeno 07.05.2024.). Dostupno na: <https://www.lifespan.org/sites/default/files/lifespan-files/documents/centers/ct-scan/protocols/chest/plus/as-plus-chest-cta.pdf>
50. Zantonelli G, Cozzi D, Bindi A, Cavigli E, Moroni C, Luvarà S, et al. Acute Pulmonary Embolism: Prognostic Role of Computed Tomography Pulmonary Angiography (CTPA). *Tomography*. 2022 Feb 14;8(1):529-539. doi: 10.3390/tomography8010042. PMID: 35202207; PMCID: PMC8880178.
51. Albrecht MH, Bickford MW, Nance JW Jr, Zhang L, De Cecco CN, Wichmann JL, et al. State-of-the-Art Pulmonary CT Angiography for Acute Pulmonary Embolism. *AJR Am J Roentgenol*. 2017 Mar;208(3):495-504. doi: 10.2214/AJR.16.17202.
52. Wittram C. How I do it: CT pulmonary angiography. *AJR Am J Roentgenol*. 2007 May;188(5):1255-61. doi: 10.2214/AJR.06.1104. PMID: 17449768.
53. Cordovilla R, Bollo de Miguel E, Nuñez Ares A, Cosano Povedano FJ, Herráez Ortega I, Jiménez Merchán R. Diagnosis and Treatment of Hemoptysis. *Arch Bronconeumol*. 2016 Jul;52(7):368-77. English, Spanish. doi: 10.1016/j.arbres.2015.12.002.
54. Fukamatsu F, Yamada A, Yamada K, Nonaka T, Aonuma T, Tsukahara Y, et al. Serial assessment of computed tomography angiography for pulmonary and systemic arteries using a reduced contrast agent dose for the diagnosis of systemic artery-to-pulmonary artery shunts. *Jpn J Radiol*. 2024 May;42(5):460-467. doi: 10.1007/s11604-023-01520-0.
55. Halpern EJ. Triple-rule-out CT angiography for evaluation of acute chest pain and possible acute coronary syndrome. *Radiology*. 2009 Aug;252(2):332-45. doi: 10.1148/radiol.2522082335. PMID: 19703877.
56. Russo V, Sportoletti C, Scalas G, Attinà D, Buia F, Niro F, et al. The triple rule out CT in acute chest pain: a challenge for emergency radiologists? *Emerg Radiol*. 2021 Aug;28(4):735-742. doi: 10.1007/s10140-021-01911-8.
57. Eltabbakh, A.R., Dawoud, M.A., Langer, M. *et al.* 'Triple-rule-out' CT angiography for clinical decision making and early triage of acute chest pain patients: use of 320-

- multislice CT angiography. *Egypt J Radiol Nucl Med* **50**, 3 (2019) (pristupljeno 03.05.2024.). Dostupno na: <https://doi.org/10.1186/s43055-019-0003-1>
58. Qureshi NR, Shah A, Eaton RJ, Miles K, Gilbert FJ; Sputnik investigators. Dynamic contrast enhanced CT in nodule characterization: How we review and report. *Cancer Imaging*. 2016 Jul 18;16(1):16. doi: 10.1186/s40644-016-0074-4. PMID: 27430260; PMCID: PMC4948091.
59. Jeong YJ, Lee KS, Jeong SY, Chung MJ, Shim SS, Kim H, et al. Solitary pulmonary nodule: characterization with combined wash-in and washout features at dynamic multi-detector row CT. *Radiology*. 2005 Nov;237(2):675-83. doi: 10.1148/radiol.2372041549. PMID: 16244276.
60. O'Connor JP, Tofts PS, Miles KA, Parkes LM, Thompson G, Jackson A. Dynamic contrast-enhanced imaging techniques: CT and MRI. *Br J Radiol*. 2011 Dec;84 Spec No 2(Spec Iss 2):S112-20. doi: 10.1259/bjr/55166688. PMID: 22433822; PMCID: PMC3473907.
61. Miles KA, Lee TY, Goh V, Klotz E, Cuenod C, Bisdas S, et al. Experimental Cancer Medicine Centre Imaging Network Group. Current status and guidelines for the assessment of tumour vascular support with dynamic contrast-enhanced computed tomography. *Eur Radiol*. 2012 Jul;22(7):1430-41. doi: 10.1007/s00330-012-2379-4.
62. Young C, Xie C, Owens CM. Paediatric multi-detector row chest CT: what you really need to know. *Insights Imaging*. 2012 Jun;3(3):229-46. doi: 10.1007/s13244-012-0152-5.
63. National Cancer Institute: Radiation Risks and Pediatric Computed Tomography (CT): A Guide for Health Care Providers (pristupljeno 07.05.2024.). Dostupno na: <https://www.cancer.gov/about-cancer/causes-prevention/risk/radiation/pediatric-ct-scans>
64. Matoš, A. Napredne CT metode za redukciju doze zračenja i optimizaciju kvalitete slike u pedijatrijskoj radiologiji [Diplomski rad]. Split: Sveučilište u Splitu, 2023 (pristupljeno 09.05.2024.). Dostupno na: <https://urn.nsk.hr/urn:nbn:hr:176:122178>



65. Rapp JB, Ho-Fung VM, Ramirez KI, White AM, Otero HJ, Biko DM. Dual-source computed tomography protocols for the pediatric chest - scan optimization techniques. *Pediatr Radiol*. 2023 Jun;53(7):1248-1259. doi: 10.1007/s00247-022-05468-7.
66. Nagy E, Tschauner S, Schramek C, Sorantin E. Paediatric CT made easy. *Pediatr Radiol*. 2023 Apr;53(4):581-588. doi: 10.1007/s00247-022-05526-0.
67. North Star Radiology (2022.): Pediatric CT Protocols (18 years old or less) (pristupljeno 08.05.2024.). Dostupno na: <https://northstarradiology.com/wp-content/uploads/2017/07/Protocols-Pediatric-CT-12-2015.pdf>
68. Chodick G, Kim KP, Shwarz M, Horev G, Shalev V, Ron E. Radiation risks from pediatric computed tomography scanning. *Pediatr Endocrinol Rev*. 2009 Dec;7(2):29-36. PMID: 20118891; PMCID: PMC6298033.

## **6. ŽIVOTOPIS**

### **OPĆI PODATCI:**

**IME I PREZIME:** Mia Milanović-Litre

**DATUM I MJESTO ROĐENJA:** 10.03.2002., Split

**E-MAIL:** miamlitre@gmail.com

### **OBRAZOVANJE:**

**OSNOVNA ŠKOLA:** Osnovna škola Kamen-Šine, Split (2009. – 2017.)

**SREDNJA ŠKOLA:** IV. gimnazija Marko Marulić Split, opća gimnazija (2017. – 2021.)

**FAKULTET:** Sveučilište u Splitu, Sveučilišni odjel zdravstvenih studija, Radiološka tehnologija (2021. – 2024.)