

Upotreba balona koji luče lijekove (DEB) u liječenju periferne arterijske bolesti (PAB)

Krog, Jakov

Undergraduate thesis / Završni rad

2024

Degree Grantor / Ustanova koja je dodijelila akademski / stručni stupanj: **University of Split / Sveučilište u Splitu**

Permanent link / Trajna poveznica: <https://um.nsk.hr/um:nbn:hr:176:835316>

Rights / Prava: [In copyright](#) / [Zaštićeno autorskim pravom.](#)

Download date / Datum preuzimanja: **2024-07-05**

Repository / Repozitorij:



Sveučilišni odjel zdravstvenih studija
SVEUČILIŠTE U SPLITU

[Repository of the University Department for Health Studies, University of Split](#)



UNIVERSITY OF SPLIT



DIGITALNI AKADEMSKI ARHIVI I REPOZITORIJI

SVEUČILIŠTE U SPLITU
Podružnica
SVEUČILIŠNI ODJEL ZDRAVSTVENIH STUDIJA
SVEUČILIŠNI PRIJEDIPLOMSKI STUDIJ
RADIOLOŠKA TEHNOLOGIJA

Jakov Krog

**Upotreba balona koji luče lijekove (DEB) u liječenju
periferne arterijske bolesti (PAD)**

Završni rad

Split, 2024.

SVEUČILIŠTE U SPLITU
Podružnica
SVEUČILIŠNI ODJEL ZDRAVSTVENIH STUDIJA
SVEUČILIŠNI PRIJEDIPLOMSKI STUDIJ
RADIOLOŠKA TEHNOLOGIJA

Jakov Krog

**Upotreba balona koji luče lijekove (DEB) u liječenju
periferne arterijske bolesti (PAD)**

**Use of drug-eluting balloons (DEB) in the treatment of
peripheral artery disease (PAD)**

Završni rad / Bachelor's Thesis

Mentor:

Izv.prof.dr.sc. Tonći Batinić

Split, 2024.

TEMELJNA DOKUMENTACIJSKA KARTICA

ZAVRŠNI RAD

Sveučilište u Splitu
Sveučilišni odjel zdravstvenih studija
Sveučilišni prijediplomski studij radiološka tehnologija

Znanstveno područje: biomedicina i zdravstvo
Znanstveno polje: kliničke medicinske znanosti

Mentor: Izv. prof. dr. sc. Tonći Batinić

UPOTREBA BALONA KOJI LUČE LIJEKOVE (DEB) U LIJEČENJU PERIFERNE ARTERIJSKE BOLESTI (PAD)

Jakov Krog 611174

SAŽETAK: Bolest perifernih arterija (*eng. Peripheral Artery Disease*) nedovoljno je dijagnosticirano, kronično i progresivno stanje koje je najčešće uzrokovano aterosklerozom. Kao rezultat ateroskleroze, PAD dovodi do kronične nedovoljne perfuzije tkiva i ishemije, što se može zakomplicirati trombotičkim ili emboličnim događajima. Baloni s lijekom (*eng. Drug-Eluting Balloon*) igraju veliku ulogu u intervencijama na perifernim arterijama. Imaju široku primjenu jer sprječavaju revaskularizaciju, stvaranje tromba i alergijske reakcije uzrokovane stentovima.

Ključne riječi: : angioplastika., balon koji otpušta lijekove (DEB), intermitentna klaudikacija., periferna arterijska bolest

Rad sadrži: 34 stranice, 6 slika, 0 tablica, 49 literaturnih referenci

Jezik izvornika: hrvatski

BASIC DOCUMENTATION CARD

BACHELOR THESIS

University of Split
University Department for Health Studies
University undergraduate study of radiological technology

Scientific area: biomedicine and health care
Scientific field: clinical medical sciences

Supervisor: Izv. prof. dr. sc. Tonći Batinić

USE OF DRUG-ELUTING BALLOONS (DEB) IN THE TREATMENT OF PERIPHERAL ARTERY DISEASE (PAD)

Jakov Krog 611174

SUMMARY: Peripheral Artery Disease (DEB) is an underdiagnosed, chronic and progressive condition that is most often caused by atherosclerosis. As a result of atherosclerosis, PAD leads to chronic tissue underperfusion and ischemia, which can be complicated by thrombotic or embolic events. Drug-Eluting Balloons (DEB) play a major role in interventions on peripheral arteries. They are widely used because they prevent systemic revascularization, thrombus formation and allergic reactions caused by stents.

Keywords: angioplasty., drug-eluting balloon (DEB)., intermittent claudication., peripheral arterial disease

Thesis contains: 34 pages, 6 figures, 0 tables, 49 references

Original in: Croatian

SADRŽAJ

SADRŽAJ	III
1. UVOD	1
2. CILJ RADA	2
3. RASPRAVA	3
3.1 PERIFERNA ARTERIJSKA BOLEST-PAD	3
3.1.2 Dijagnoza periferne arterijske bolesti	4
3.1.3 Simptomi periferne arterijske bolesti	7
3.1.4 Liječenje periferne arterijske bolesti	9
3.2 BALONSKI KATETER KOJI OTPUŠTA LIJEK (DEB)	9
3.2.1 Postupak izvođenja i komplikacije	10
3.2.1 Uloga balona koji otpušta lijek	13
3.2.2 Upotreba DEB-a u praksi	15
3.2.2.1 Upotreba DEB-a kod femoropoplitealnih arterijskih bolesti.....	16
3.2.2.2 Upotreba DEB-a kod aterosklerotske bolesti arterija ispod koljena (BTK). 17	
4. ZAKLJUČAK	19
5. LITERATURA	20
6. ŽIVOTOPIS	29

1. UVOD

Za normalno funkcioniranje čovjekova organizma potrebna je kvalitetna opskrba krvlju i hranjivim tvarima. U svijetu pa tako i u Hrvatskoj kardiovaskularne bolesti vodeći su uzrok smrti. Danas te bolesti više nisu zastupljene samo kod starije populacije, nego obolijevaju i mlađe generacije oba spola. Uzroci ili rizični čimbenici kardiovaskularnih bolesti su mnogobrojni, a glavne rizične čimbenike možemo podijeliti u dvije skupine, a to su rizični čimbenici na koje možemo utjecati i rizični čimbenici na koje ne možemo utjecati. Rizični čimbenici na koje možemo utjecati su pušenje, pretilost, tjelesna neaktivnost, hipertenzija i loša prehrana. Rizični čimbenici na koje ne možemo utjecati su pozitivna obiteljska anamneza, dob i spol [1]. Rizični čimbenici dovode do promjena na krvnim žilama u vidu smanjenja lumena arterije zbog nakupljanja masnih naslaga koji uzrokuju smanjenu dopremu kisika i hranjivih tvari u organe i organske sustave čovjeka [2].

Periferna arterijska bolest (PAD) je posljedica ateroskleroze koja uzrokuje mikro i makrovaskularne disfunkcije. To je degenerativno vaskularno stanje koje najčešće zahvaća donje ekstremitete. Prevencija bolesti podrazumijeva promjenu načina života u vidu povećanja tjelesne aktivnosti, pravilne prehrane i prestanak pušenja, te se tako sprječava daljnji razvoj bolesti i njezine komplikacije [3, 4]. Uz farmakološku terapiju i kiruršku intervenciju veliku ulogu u liječenju PAD-a zauzima i endovaskularna intervencija točnije apliciranje balonskog katetera koji otpušta lijek (DEB).

2. CILJ RADA

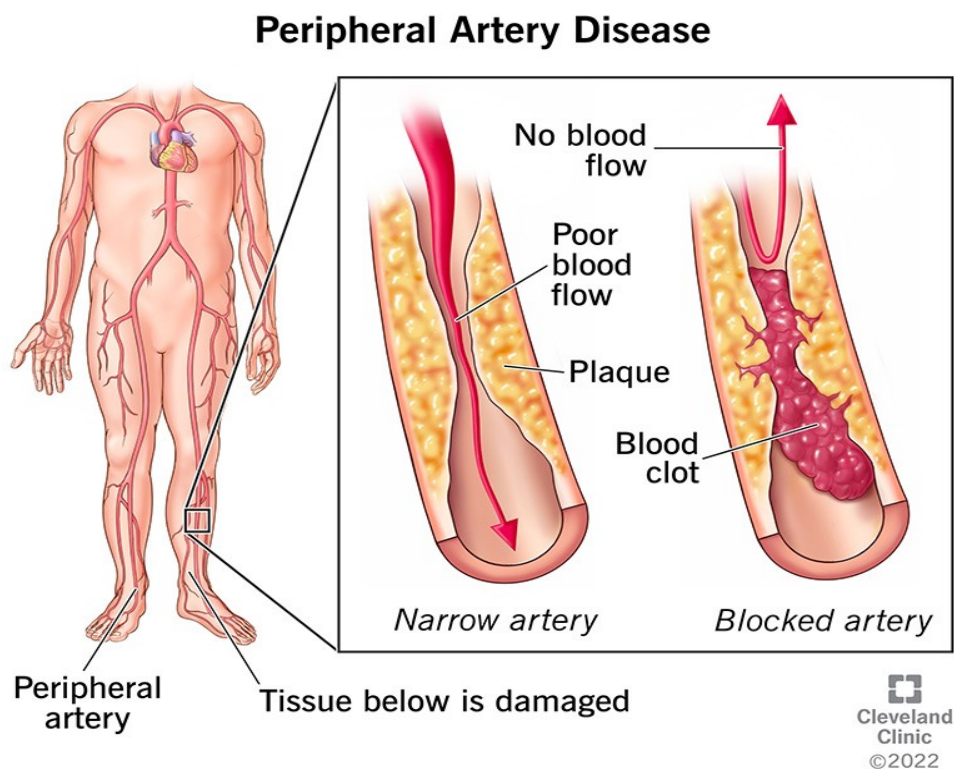
Cilj ovog rada je objasniti etiologiju periferne arterijske bolesti te rizične faktore i komplikacije koje se javljaju u perifernoj arterijskoj bolesti. Također biti će obrađena dijagnoza i načini liječenja iste. Fokus rada biti će na primjeni balonskog katetera (DEB) koji otpušta lijek u liječenju PAD-a. U radu će biti opisan sam postupak uvođenja DEB katetera, te njegovu ulogu kod liječenja bolesti i njezinih komplikacija.

3. RASPRAVA

3.1 PERIFERNA ARTERIJSKA BOLEST-PAD

Periferna arterijska bolest je kronična i progresivna bolest koja nastaje na gornjim, ali je češća na donjim ekstremitetima. Posljedica je nakupljanja aterosklerotskog plaka koji u konačnici dovodi do suženja arterija. Prevalencija PAD-a u svijetu procijenjena je na 10% te raste na 30% u osoba starijih od 50 godina [5]. Asimptomatska klinička slika periferne arterijske bolesti se pojavljuje u >50% slučajeva dok teška ishemija udova oko 1% sa stopom amputacije od 3-4% svih oboljelih od PAD-a. Intermitentna klaudikacija tipična je za PAD, a prezentira se kao bolnost, iscrpljenost, slabost i grčevitost ekstremiteta tijekom napora. Simptomi intermitentne klaudikacije su prisutni u 10% oboljelih, a 20-40% oboljelih mogu imati atipične simptome. Čimbenici rizika na koje se može utjecati kao što su dijabetes, pušenje, dislipidemija i hipertenzija povećavaju mogućnost razvoja PAD-a [5, 6].

PAD se smatra trećim uzrokom smrtnosti od kardiovaskularnih bolesti(KVB) iza koronarne bolesti srca (CHD) i moždanog udara te predstavlja glavni uzrok amputacije ekstremiteta [6]. Kod oboljelih od PAB-a prisutna je manja funkcionalna sposobnost, kvaliteta života je narušena i povećan je rizik za druge KVB bolesti unatoč činjenici da često izostaju značajni simptomi bolesti i intermitentne klaudikacije.



Slika1. Prikaz aterosklerotskog plaka u perifernoj arterijskoj bolesti

Izvor:

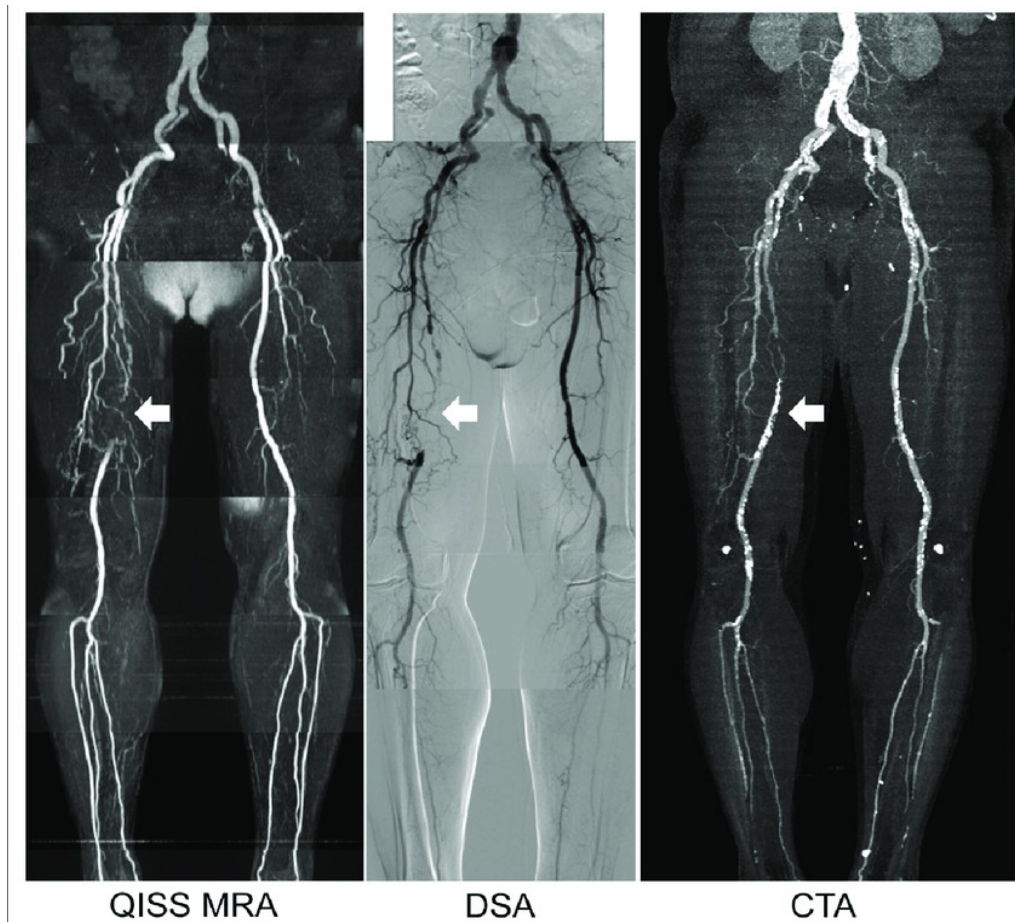
<https://my.clevelandclinic.org/-/scassets/images/org/health/articles/17357-peripheral-arterial-disease-illustration-2>

3.1.2 Dijagnoza periferne arterijske bolesti

Važno je prepoznati asimptomatsku perifernu arterijsku bolest (PAD) zbog povezanosti s visokim rizikom od komplikacija i smrtnosti. Gležanj-brahijalni indeks (ABI) je jednostavan i neinvazivan dijagnostički alat za PAD, s visokom osjetljivošću i specifičnošću. ABI se mjeri odnosom sistoličkog tlaka na gležnju i brahijalnoj arteriji. Vrijednosti ABI ispod 0,9 ukazuju na prisutnost PAD-a, dok vrijednosti između 0.9 i 1.3 se smatraju normalnim za odrasle [7].

Osim ABI-ja, postoje i druge neinvazivne tehnike kao što su duplex ultrazvuk, transkutano mjerenje tlaka kisika i snimanje volumena pulsa. Međutim, ove tehnike imaju svoja ograničenja, uključujući potrebu za tehničkom stručnošću i tumačenjem koji mogu biti skloni pogreškama, posebno u određenim populacijama pacijenata [7, 8].

Kada je potrebno detaljnije snimanje, mogu se koristiti kompjutorizirana tomografska angiografija (CTA), magnetska rezonancijska angiografija (MRA) i digitalna suptrakcijska angiografija (DSA). CTA koristi rendgenske zrake kako bi stvorila trodimenzionalne slike arterija donjih ekstremiteta. Pacijentu se intravenozno daje kontrastno sredstvo radi bolje vizualizacije arterija. Ova tehnika omogućuje vrlo detaljan prikaz anatomije arterija, uključujući mjesto i težinu suženja ili blokada. Prednosti CTA uključuju visoku brzinu skeniranja, detaljne slike i mogućnost procjene okolnih struktura poput kostiju. Nedostaci uključuju izlaganje pacijenta rendgenskom zračenju i potrebu za intravenskom primjenom jodnog kontrastnog sredstva. MRA koristi magnetska polja i radiovalove za stvaranje slika arterija. Pacijentu se može dati kontrastno sredstvo radi bolje vizualizacije arterija. MRA je korisna za pacijente s alergijama na kontrastno sredstvo ili problemima s funkcijom bubrega, jer ne koristi rendgensko zračenje niti jodna kontrastna sredstva. Ova tehnika može pružiti detaljan prikaz vaskularne anatomije i stupnjevanje arterijske stenoze, ali ponekad može biti manje precizna od CTA-e. Ograničenost magneta je prisutnost intravaskularnih stentova, srčanih stimulatora i drugih metalnih stranih tijela koji su kontraindikacija za MR pretragu. DSA je invazivna metoda koja uključuje umetanje tankog katetera kroz arteriju, obično na preponama. Kontrastno sredstvo se ubrizgava kroz kateter kako bi se jasno vizualizirale arterije na rendgenskim snimkama. DSA omogućuje vrlo preciznu vizualizaciju protoka krvi i eventualnih suženja ili blokada u arterijama. Ova tehnika često se koristi kada su potrebne vrlo detaljne informacije za planiranje kirurškog liječenja. Nedostatak DSA-e je što je invazivna i može izazvati komplikacije poput krvarenja ili infekcije. U konačnici, odabir između CTA, MRA i DSA obično ovisi o potrebama i karakteristikama pacijenta, kao i dostupnosti opreme i stručnosti medicinskog osoblja. Svi ovi postupci pružaju vrijedne informacije koje pomažu u postavljanju dijagnoze i planiranju liječenja periferne arterijske bolesti [8- 10].



Slika 2. MRA, DSA i CTA prikaz okluzije desne femoralne arterije

Izvor:

<https://www.researchgate.net/profile/Akos-Varga-Szemes/publication/298808058/figure/fig1/AS:613864928468993@1523368212084/Representative-QISS-MRA-DSA-and-CTA-images-in-a-75-year-old-man-with-right-femoral.png>

Rano prepoznavanje PAD-a i pravovremeno liječenje ključno je za sprječavanje komplikacija kao što su klaudikacija, akutna ishemija i amputacija. Stoga je važno primijeniti odgovarajuće dijagnostičke metode kako bi se omogućila ranija intervencija i poboljšao ishod pacijenata.

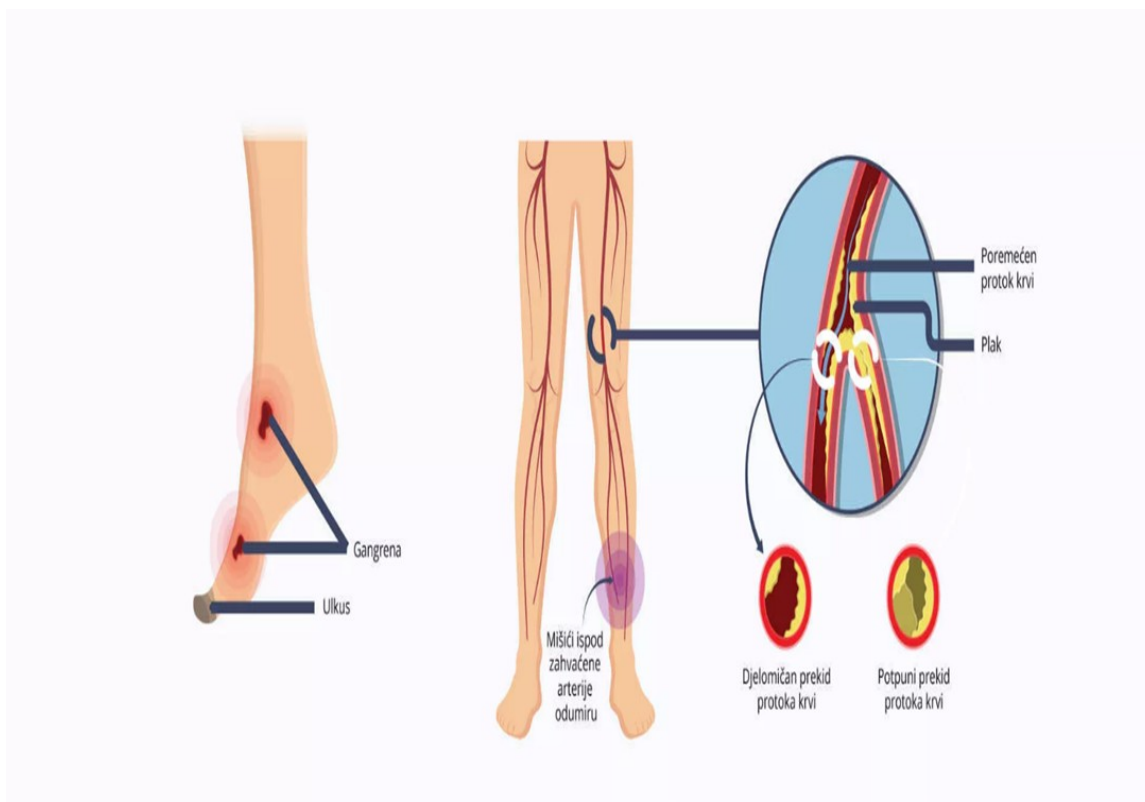
3.1.3 Simptomi periferne arterijske bolesti

Periferna arterijska bolest često se prezentira kao bolest sa blagim simptomima ili bez simptoma. Unatoč tome kod nekih ljudi prilikom hodanja javljaju se bolovi i grčevi u nogama koji prestaju nakon nekoliko minuta odmora. Bol se može skalirati od blage boli do neizdržive boli. Ta bol i grčenje mišića naziva se „intermitentna klaudikacija“ [11]. Kod bolesnika koji imaju intermitentnu klaudikaciju tijekom mirovanja nema bolova zbog obnove kisika i krvi u ekstremitetima. Tijekom fizičke aktivnosti pojavljuje se bol u ekstremitetu zbog disbalansa između metaboličke potrebe i opskrbe ekstremiteta krvlju i kisikom. Zbog ishemije u mišićima dolazi do oslobađanja anaerobnih metaboličkih produkata. U procesu anaerobne glikolize dolazi do oslobađanja mliječne kiseline i smanjivanja adenozin trifosfata(ATP) koji u konačnici uzrokuju bol [12]. Bolovi kod osoba sa intermitentnom klaudikacijom se najčešće javlja u području potkoljenica, no mogu se javiti u stopalima i rukama. Intermitentna klaudikacija, koja karakterizira bol i ograničenje hodanja, može značajno utjecati na lokomotorne sposobnosti i kvalitetu života osoba s aterosklerotskom bolesti donjih ekstremiteta. Osim fizičkih simptoma, poput boli i grčeva tijekom hodanja, intermitentna klaudikacija također ometa aktivno sudjelovanje u osobnom, društvenom i profesionalnom životu [11].

Za procjenu težine aterosklerotske bolesti donjih ekstremiteta koristi se Fontaineova ljestvica. Prema njoj, bolest se klasificira u nekoliko stadija, pri čemu se svaki stadij definira prema prisutnosti određenih kliničkih simptoma. Stadij I obilježen je odsutnošću ili minimalnim simptomima, kao što su trnci, obamrlost ili osjetljivost na hladnoću. Stadij IIa odnosi se na intermitentnu klaudikaciju koja se javlja pri hodanju na udaljenostima većim od 200 metara, dok se stadij IIb odnosi na klaudikaciju koja se javlja na udaljenostima manjim od 200 metara. Stadij III obuhvaća bol u mirovanju, dok stadij IV uključuje teže komplikacije poput ulcusa, gangrene i nekroze. Stadiji III i IV često se nazivaju kritičnom ishemijom ekstremiteta, što ukazuje na ozbiljnost stanja i potrebu za hitnim medicinskim intervencijama [13].

Ostali simptomi bolesti perifernih arterija:

- Hladnoća potkoljenica ili stopala
- Slabost ili utrnulost nogu
- Sjajna koža na nogama
- Promjene boje kože na nogama
- Sporiji rast noktiju na nogama
- Rane na prstima ili stopalima koje ne zacjeljuju
- Gubitak dlaka na nogama
- Eretilna disfunkcija kod muškaraca
- Nesanica
- Hipertenzija [14]



Slika 3. Prikaz znakova i simptoma periferne arterijske bolesti

Izvor: https://www.docta.novartis.com/sites/docta_novartis_com/files/styles/oneup_layout_desktop_2220/public/2022-05/PAB-1.webp

3.1.4 Liječenje periferne arterijske bolesti

Liječenje PAD-a podrazumijeva promjene životnih navika. Prvenstveno se ovo odnosi na prestanak pušenja, promjene u prehranbenim navikama, redukciju tjelesne težine i povećanje fizičke aktivnosti [15]. Prestanak pušenja ne znači poboljšanje sposobnosti hodanja, ali ima utjecaja u regulaciji klaudikacija i pojavu boli u mirovanju[16]. Kod bolesnika sa stabilnim intermitentnim klaudikacijama fizička aktivnost imat će značajan utjecaj na poboljšanje vremena hodanja i na samu sposobnost hodanja. Također vježbanje ima bolje rezultate u vidu vremena hodanja od angioplastike i antitrombocitne terapije. Za poboljšanje hodanja bez klaudikacija optimalan plan je hodati u isprekidanim intervalima do pojave boli najmanje 6 mjeseci [15, 17].

Za prikaz mjesta i veličine začepjenja krvne žile zlatni standard je digitalna subtrakcijska angiografije, DSA (eng. Digital Subtraction Angiography). DSA je invazivni postupak u angio dvoranama koji izvodi intervencijski radiolog pod otvorenim snopom rendgenskog zračenja te uz pomoć katetera i kontrasnog sredstva prikazuje krvne žile od interesa [10]. Angioplastika je postupak proširenja krvne žile pomoću balonskog katetera koji se postavlja na mjestu suženja krvne žile [18]. Ukoliko se nakon postavljanja balonskog katetera ne može održati normalan volumen krvne žile na mjesto suženja postavljaju se metalne mrežice (eng. Stent) koje bi dugotrajno trebale održati volumen krvne žile. Za postizanje ponovne perfuzije i revaskularizacije ekstremiteta rade se otvorene kirurške tehnike koje podrazumijevaju endarterektomiju i prenosnice [18, 19].

3.2 BALONSKI KATETER KOJI OTPUŠTA LIJEK (DEB)

Perkutana transluminalna angioplastika (PTA) je minimalno invazivni postupak koji se koristi za proširenje suženih ili blokiranih arterija putem katetera koji sadrži napuhan balon. Ovaj postupak često se primjenjuje kod periferne arterijske bolesti (PAB), koja uključuje suženje ili blokadu protoka krvi u arterijama udova, kao što su noge i ruke. Kod PAB-a, sužene arterije mogu uzrokovati simptome poput boli pri hodanju, slabosti mišića ili

gangrene. PTA se koristi kako bi se proširila sužena područja arterija, poboljšavajući protok krvi i olakšavajući simptome [5, 20].

Indikacije za PTA u PAB-u ovise o simptomima i stupnju suženja arterija. Uobičajeno se PTA razmatra kada postoji suženje arterije od najmanje 70% ili ako su simptomi prisutni, poput boli pri hodanju ili slabosti mišića [20].

Balon koji otpušta lijek (DEB) je inovativna varijacija balonske angioplastike koja se koristi i u liječenju PAB-a. DEB je balon na kateteru koji je premazan s anti-proliferativnim lijekom, koji se oslobađa u stijenku arterije tijekom postupka proširenja. Ovaj lijek pomaže u sprječavanju ponovne suženosti (restenoze) arterije nakon PTA. Primjena DEB-a kod PAB-a može smanjiti potrebu za ponovnim intervencijama i poboljšati dugoročne rezultate u održavanju prohodnosti arterija. Ova tehnika predstavlja važan korak prema naprijed u liječenju PAB-a, pružajući pacijentima učinkovitije i dugotrajnije olakšanje simptoma te smanjujući potrebu za ponovnim zahvatima [21].

3.2.1 Postupak izvođenja i komplikacije

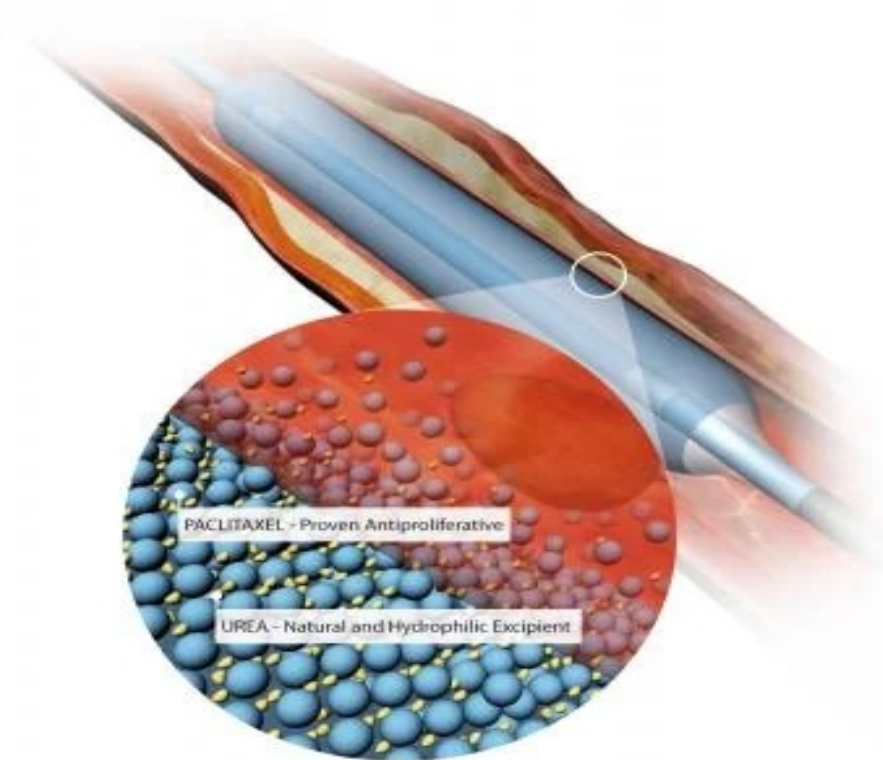
Postupak transluminalne angioplastike balonom obloženim lijekom izvodi se u angiodvorani. Prije samog postupka važno je utvrditi pacijentove alergije posebno na jod te njegovu običnu terapiju lijekova. Također vrlo je važno provjeriti bubrežnu funkciju pacijenta zbog primjene velikih količina kontrastnog sredstva zbog bolje vizualizacije prilikom izvođenja postupka. Antikoagulantna terapija prekida se prije zahvata, a kao premedikacija može se dati aspirin. Prije i kontinuirano tijekom zahvata procjenjuje se i prati pacijentova hemodinamska stabilnost. Priprema područja zahvata podrazumijeva brijanje te primjenu antiseptika na mjestu zahvata [5, 22, 23].

Femoralni pristup izvođenja zahvata započinje palpacijom zajedničke femoralne arterije. Zatim se na 2cm ispod središta ingvinalnog ligamenta u području maksimalnog palpabilnog pulsa radi incizija. Mikropunkcijskom iglom se ulazi u femoralnu arteriju te se Seldingerovom tehnikom u ciljanom području postavlja hidrofилna uvodnica [22].

Nakon što se uspostavi pristup žica vodilja postavlja se do željenog područja. Preko žice vodilje uvodi se balon kateter do željenog mjesta odnosno mjesta gdje je sužena ili začepljena krvna žila. Kad se dovede balon do točnog mjesta intervencije kroz sustav se pušta jedno kontrastno sredstvo koje omogućuje vizualizaciju ciljanog mjesta intervencije. Nakon toga balon se povlači do mjesta suženja gdje nakon napuhivanja prijanja uz stijenku krvne žile uspostavljajući ponovni protok kroz suženu ili začepljenu arteriju. Nakon postupka liječnik ispuhuje balon te ga uklanja iz tijela [22- 24].

Balon obložen lijekom se istim postupkom postavlja na mjesto koje je prethodno bilo dilatirano balonom. Balon se zatim napuhuje te započinje otpuštanje anti-proliferativnog lijeka sa balona na stjenku arterije i okolno tkivo. Balon sa lijekom ostaje nekoliko minuta u tijelu, te ga liječnik ispuhuje i uklanja iz pacijenta. Zatim se još jednom utvrđuje uspješnost intervencije i je li na području intervencije održan protok krvi kroz arteriju [22, 24].

Učestalost komplikacija kao što su infarkt miokarda, moždani udar i smrt ovise o postupcima angioplastike. Kod zahvata koji se primjenjuju na srčanoj ili femoralnoj arteriji učestalost komplikacija je <1%. Stanja kod kojih je lošiji ishod samog postupka su prisutnost ciroze jetre, teška anemija, šok, bubrežna insuficijencija, akutni infarkt miokarda u posljednjih 24 sata [25, 26].



Slika 4. Prikaz smještaja DEB-a i otpuštanje lijeka

Izvor: https://www.dicardiology.com/sites/default/files/styles/content_feed_large_new/public/X0000_Medtronic_IN.PACT%20Admiral%20DEB_paclitaxel_composing_0.jpg?itok=u-b7preE

Lokalne komplikacije angioplastike čine oko 6% svih slučajeva. Može doći do perforacije arterije, iako je rijetka. Krvarenje je uobičajena komplikacija, osobito kod žena i kod femoralnog pristupa. Manifestacije mogu varirati od jednostavnog hematoma do ozbiljnih hemodinamskih poremećaja. Hitna nadoknada volumena te odluka o nastavku dvojne antiagregacijske terapije (DAPT) ovise o individualnom slučaju. Ozbiljno krvarenje može zahtijevati intervencije poput vaskularne kirurgije ili perkutanih postupaka [25, 27].

Tromboza je rjeđa, ali se češće događa kod brahijalnog pristupa. Faktori rizika uključuju male krvne žile, dijabetes, ženski spol i perifernu arterijsku bolest. Klinički simptomi uključuju bol ili paresteziju u zahvaćenom ekstremitetu [28].

3.2.1 Uloga balona koji otpušta lijek

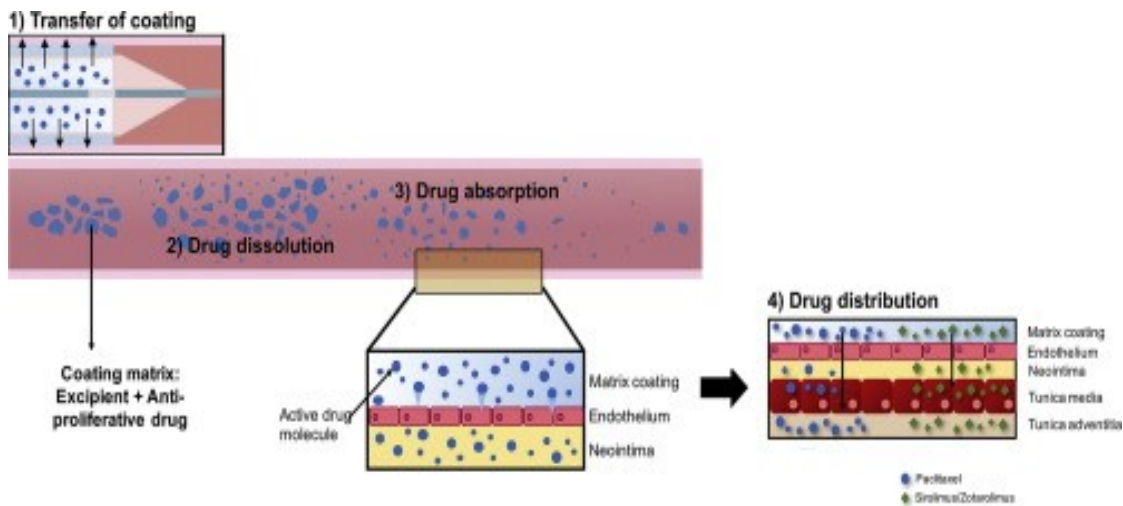
Lijekom obloženi baloni (DEB) predstavljaju inovativnu tehnološku platformu u području perkutane koronarne intervencije koja je izazvala značajan interes među intervencijskim kardiolozima. Daljnjim napretkom i razvojem započinje primjena DEB-a u liječenju periferne arterijske bolesti [8]. Ova tehnologija se temelji na visokoj dozi antiproliferativnog lijeka koji se brzo otpušta samo za vrijeme inflacije balona, eliminirajući potrebu za trajnim polimerom i stentom [24].

Primjena DEB- a usporedbi sa stentom ima za cilj riješiti sve nedostatke i komplikacije koje se potencijalno mogu pojaviti prilikom primjene stenta. To uključuje smanjenje rizika od reakcija na strana tijela, restenoze i komplikacija poput alergija, upala i vazospazama uzrokovanih polimerom. Također omogućuje zadržavanje postojeće anatomije krvne žile, što je korisno u slučajevima gdje je primjena stenta ograničena ili daje nezadovoljavajuće rezultate [22].

Korištenje balona koji otpušta lijek (DEB) u liječenju periferne arterijske bolesti (PAB) donosi niz prednosti u odnosu na tradicionalne metode liječenja. DEB omogućuje lokalnu primjenu visoke doze antiproliferativnog lijeka izravno na mjesto lezije. Ovaj lijek sprječava prekomjernu proliferaciju stanica koje bi mogle dovesti do ponovnog suženja arterije (restenoze), što je česta komplikacija kod običnih balonskih angioplastika. Primjena DEB-a može smanjiti potrebu za trajnim metalnim stentovima, što rezultira manjim rizikom od komplikacija povezanih s implantacijom stenta, kao što su tromboza, alergijske reakcije ili ograničenja u pokretljivosti arterije. Korištenjem DEB-a, anatomija krvne žile ostaje netaknuta, što je posebno važno u složenim lezijama gdje je primjena stenta ograničena ili daje nezadovoljavajuće rezultate. Ova metoda omogućuje zadržavanje prirodne strukture krvne žile, čime se smanjuje rizik od komplikacija i potreba za dodatnim intervencijama. Budući da DEB ne zahtijeva trajni polimer ili stent, smanjuje se potreba za dugotrajnom terapijom antitrombocitnim lijekovima nakon postupka. Ovo može smanjiti rizik od krvarenja i drugih komplikacija povezanih s antitrombocitnim terapijama. DEB omogućuje

homogeniju distribuciju lijeka u stijenku krvne žile, za razliku od stentova koji imaju inhomogenu distribuciju lijeka. Homogena distribucija poboljšava terapijski učinak i smanjuje rizik od lokalnih komplikacija poput disekcije ili perforacije arterije. Brzo otpuštanje lijeka tijekom inflacije balona omogućuje ciljanu i učinkovitu terapiju, posebno na mjestima gdje je potrebna veća koncentracija lijeka [22, 29].

Postoje različite vrste balona koji otpuštaju lijek (DEB), a razlike između njih uglavnom proizlaze iz supstanci koje se koriste kao nosači lijeka. Paclitaxel je citotoksični lijek koji stopiranjem mitoze u anafazi inhibira proliferaciju stanica blokirajući funkciju mikrotubula u stanicama koje su u procesu diobe. Lijek se koristi zbog svoje brzine prodiranja u tkivo, lipofilnosti i snažnog vezivanja za različite dijelove stanica. Paclitaxelni baloni koriste paclitaxel kao glavni antiproliferativni lijek, a nosači lijeka mogu biti različite supstance poput šelaka (smola), BTHC-a (butyryl-tri-hexyl-citrat), ureje ili iopromida. Iopromid je kontrastno sredstvo koje se koristi za poboljšanje topivosti paclitaksela. Baloni koji koriste iopromid kao nosač paklitaksela mogu imati bolje terapijske rezultate zbog poboljšane distribucije lijeka u stijenku krvne žile. Paklitaxelni baloni s hidrofilnim ili hidrofobnim nosačima koriste hidrofilne ili hidrofobne supstance kao nosače paklitaksela. Hidrofilni nosači iopromida ili ureje, imaju bolji prijenos lijeka zbog razlike u polaritetu materijala obloge i balona, ali mogu imati ograničenja u brzini ispiranja lijeka. Hidrofobni nosači, s druge strane, mogu pružiti bolji integritet premaza i otpornost na gubitak lijeka, ali imaju nižu brzinu prijenosa lijeka. Amfifilni nosači, poput polisorbata, kombiniraju prednosti hidrofilnih i hidrofobnih nosača, pružajući cjelovitost premaza uz minimalno stvaranje čestica te promičući učinkovit prijenos i zadržavanje lijeka [30, 31].



Slika 5. Prikaz prijenosa, otapanja, apsorpcije i distribucije lijeka pri primjeni DEB-a

Izvor:

<https://ars.els-cdn.com/content/image/1-s2.0-S0168365916305399-fx1.jpg>

3.2.2 Upotreba DEB-a u praksi

Bolesnici s intermitentnim klaudikacijama kod kojih postoji značajni funkcionalni faktor ili invaliditet koji ograničava životni stil, te kada farmakološka terapija i/ili terapija vježbanjem nisu uspjeli Društvo za vaskularnu kirurgiju (klasa I, razina dokaza B) i American College of Cardiology Foundation/American Heart Association (ACCF/AHA) (klasa I, razina dokaza A) preporučuju endovaskularnu terapiju [32]. Nakon što implantacija stenta u femoropoplitealnoj leziji nije pokazala učinkovitost kao u koronarnim arterijama, preporučila se upotreba DEB-a u femoropoplitealnim TASC IIA, B de novo i restenotičnim lezijama [33]. Europsko kardiološko društvo (ESC) u 2017.godini razmatrali su upotrebu DEB-a u kratkim lezijama koje su manje od 25 cm, te kod bolesnika klase IIb s intermitentnim klaudikacijama i teškom kroničnom ishemijom ekstremiteta. Ranija klinička iskustva pokazala su da postavljanje stenta u femoropoplitealni segment povećava rizik za prijelom stenta s oštećenjem stijenke krvne žile i pojave restenoze. Zbog jasnih nedostataka upotrebe stenta u perifernoj arterijskoj bolesti postoji značajan interes za upotrebu DEB-a u liječenju periferne arterijske bolesti [34].

3.2.2.1 Upotreba DEB-a kod femoropoplitealnih arterijskih bolesti

Primjena endovaskularne terapije u femoropoplitealnim arterijama iznimno je zahtjevna zbog velikog postotka restenoza nakon postavljanja stenta koja iznosi 20-40 % [35]. Randomizirana multicentrična studija iz 2008. godine, nazvana THUNDER i randomizirana studija FemPac objasnili su da upotreba DEB-a značajno smanjuje kasni gubitak lumena u usporedbi s običnom balonskom angioplastikom [36]. Meta-analiza Cassese et al. s četiri randomizirana kontrolirana ispitivanja u kojima je sudjelovalo 381. pacijent, dokazali su kako je upotreba DEB-a učinkovitija kod ciljane revaskularizacije lezije [37]. Lutonix DEB (Bard PV, Tempe, AZ, SAD) koji je bio ispitan u studijama LEVANT smatralo se da ima niz prednosti u usporedbi s ostalim DEB-ovima. Na kraju studije Lutonix je pokazao da ima nižu tkivnu biorasploživost paklitaksela u usporedbi s IN.PACT-om (Medtronic, Minneapolis MN, SAD) i Stellarex DCB (Philips, Amsterdam, Nizozemska) nakon 28 dana [38]. Studija COMPARE je prospektivna, randomizirana, kontrolirana studija u kojoj je sudjelovalo 414 pacijenata, u kojoj je ispitano dva DEB-a. Studija je pokazala da je Ranger DCB (Boston Scientific, Marlborough, MA, SAD) bio usporediv s IN.PACT DEB za liječenje simptomatskih femoropoplitealnih lezija [39]. Prilikom dugotrajnijeg praćenja koje je duže od 2 godine studije ILLUMENATE i CONSEQUENT pokazale su da pacijenti koji su bili liječeni DEB-om u usporedbi s pacijentima koji su liječeni balonskom angioplastikom imali su veću sigurnost i učinkovitost [40].

Upotreba DEB angioplastike kod restenoze u stentu femoropoplitalnih arterija, provedena su tri randomizirana ispitivanja 2018.godine u kojima je sudjelovalo 263 pacijenta i koja su se provodila 12 mjeseci. Rezultati su iznosili: omjer rizika 0,25; 95 % CI: 0,14–0,46; $p < 0,001$ i rekurentna restenoza u stentu omjer rizika 0,19; 95 % CI: 0,10–0,35; $p < 0,001$. Studije su pokazale manji rizik za ciljanu revaskularizaciju lezije kod primjene DEB-a nego kod pacijenta koji su liječeni običnom balon angioplastikom [41]. Provedeno ispitivanje DEBATE-ISR nakon 1 godine s rezultatima 19,5 % naspram 71,8 % pokazuju da je rekurentna ciljana revaskularizacija lezije značajno niža kod primjene DEB-a nego kod

balon angioplastike, dok su nakon tri godine rezultati (40 % naspram 43 %) bili slični za obje skupine pacijenta [42].

Kombinacija DEB-a i debulking uređaja pruža mogućnost liječenja pacijenta s kalcificiranim ili restenotičnim lezijama. Ovaj način liječenja temelji se na uklanjanju plaka aterektomijom ili laserom te se proliferacija neointime sprječava upotrebom DEB-a [43]. DEFINITIVE AR je studija koja je istražila korist u korištenju kombinacije aterektomije i DEB katetera. To je prospektivna, multicentrična pilot studija u kojoj je sudjelovalo 121. pacijenata i u kojoj je uspoređena terapija samo DEB-om i kombinacija DEB-a s aterektomijom kod pacijenata koji imaju kalcificirane lezije površinske femoralne arterije. Angiografska prohodnost kod primjene DEB-a sa aterektomijom iznosila je 84,6 % što je bolje u usporedbi kod same primjene DEB-a gdje je angiografska prohodnost iznosila 81,6 %. Ovi rezultati prikazuju korist u korištenju debulking aterektomije prije DEB-a [44]. Također jednocentrična, randomizirana studija Gandinija u kojoj je sudjelovalo 448 pacijenata s kroničnom ishemijom ekstremiteta došla je do zaključka kako kombinacija laserskog debulkinga s DEB-om pokazuje bolje ishode liječenja kod bolesnika s kronično ishemijom ekstremiteta i okluzijom u stentu [45].

3.2.2.2 Upotreba DEB-a kod aterosklerotske bolesti arterija ispod koljena (BTK)

Kod aterosklerotskih bolesti arterija ispod koljena stent koji otpušta lijek pokazao se boljim u usporedbi s balonom koji otpušta lijek, iako priroda aterosklerotske bolesti u ovom dugom vaskularnom segmentu otežava upotrebu koronarnih stentova [46]. Randomizirano kontrolirano ispitivanje provedeno 2015. pod nazivom IN.PACT-DEEP nije pokazalo učinkovitost IN.PACT Amphirion DEB-a u usporedbi s balonskom angioplastikom kod ciljane revaskularizacije lezije i kasnijih gubitaka lumena. Također u IN.PACT-DEEP istraživanju povećana je učestalost amputacija sa rezultatima 8,8 % naspram 3,6 % te trend veće smrtnosti. Zbog loših rezultata ispitivanja uređaj je povučen sa tržišta [47]. U 2016. godine provedena je meta-analiza sa 5 ispitivanja u kojima je ukupno sudjelovao 641 pacijent, rezultati istraživanja su pokazali kako DEB u BTK lezijama ima sličnu kliničku

učinkovitost te angiografsku izvedbu u usporedbi s balonskom angiografijom ili stentom koji otpušta lijek tijekom jednogodišnjeg praćenja. Također se pokazalo kako liječenje DEB-om ima relativno niži kasniji gubitak lumena krvne žile, no bez poboljšanja kliničkih ishoda u vidu amputacije i zacjeljivanja rana [48]. Prospektivnom, multicentričnom randomiziranom kontroliranom ispitivanju upotrebe Lutonix DEB-a u odnosu na perkutanu transluminalnu angioplastiku nije se pokazala razlika u odsustvu smrtnosti gdje su rezultati za DEB i transluminalnu plastiku iznosili 81 % naspram 81 % te odsustva amputacije gdje je DEB imao 95,5%, a perkutana transluminalna angioplastika 93,8 %. Zaključak studije je da Lutonix DEB u usporedbi s transluminalnom angioplastikom daje bolje rezultate učinkovitosti nakon 6 mjeseci bez uočenih sigurnosnih problema do 3 godine gdje je ovaj zaključak predstavljen 2020. godine na Leipziškom intervencijskom tečaju [49].

4. ZAKLJUČAK

Periferna arterijska bolest (PAD) predstavlja značajan javnozdravstveni izazov s visokim rizikom od komplikacija i smrtnosti. Rano prepoznavanje i pravovremeno liječenje PAD-a ključno je za sprječavanje ozbiljnih posljedica poput klaudikacije, akutne ishemije i amputacije. Dijagnostičke metode poput gležanj-brahijalnog indeksa (ABI) i slikovnih pretraga omogućuju preciznu procjenu stanja arterija i planiranje optimalnog terapijskog pristupa.

U liječenju PAD-a, promjene životnih navika poput prestanka pušenja, pravilna prehrana i redovita tjelesna aktivnost imaju ključnu ulogu. Uz to, terapijske opcije poput perkutane transluminalne angioplastike (PTA) s balonom koji otpušta lijek (DEB) predstavljaju inovativne pristupe koji omogućuju lokalnu primjenu visoke doze antiproliferativnog lijeka direktno na mjesto lezije. Baloni koji otpuštaju lijek nude nekoliko potencijalnih prednosti u odnosu na stentove u liječenju perifernih lezija. DEB-ovi imaju veću površinu i mogu pružiti homogenu raspodjelu te mogu nositi veću količinu antiproliferativnih spojeva koji se dostavljaju u vrlo ranim fazama ozljede intime. Također se mogu koristiti u područjima koja inače nisu povoljna za stentove i izbjegava upotrebu polimera, što može biti povezano s preosjetljivošću i upalnom reakcijom. Ovaj pristup može značajno smanjiti rizik od restenoze arterije i potrebu za ponovnim intervencijama, pružajući pacijentima dugoročno olakšanje simptoma i poboljšanu kvalitetu života.

Iako postupci kao što su PTA s DEB-om nose određeni rizik od komplikacija, precizna procjena rizika i pažljiva priprema pacijenta mogu smanjiti incidenciju i ozbiljnost mogućih nuspojava. Razvoj tehnologije i kontinuirana istraživanja u području perkutane intervencije nastavljaju unapređivati terapijske opcije i poboljšavati ishode liječenja za pacijente oboljele od periferne arterijske bolesti.

5. LITERATURA

1. Nervo, Andrijana: Mrkonjić, Ružica Rizični čimbenici za nastanak kardiovaskularnih bolesti // Hrvatski časopis za javno zdravstvo, 13 (2017), 49; 73-83
2. Banfić, Lj., Periferna arterijska bolest - nedovoljno prepoznat čimbenik ukupnog kardiovaskularnog rizika. Medix: specijalizirani medicinski dvomjesečnik; 2010.
3. Haas TL, Lloyd PG, Yang HT, Terjung RL. Exercise training and peripheral arterial disease. *Compr Physiol.* 2012 Oct;2(4):2933-3017. PMC3767482.
Dostupno na: <https://pubmed.ncbi.nlm.nih.gov/23720270/>
4. Girolami B, Bernardi E, Prins MH, Ten Cate JW, Hettiarachchi R, Prandoni P, Girolami A, Büller HR. Treatment of intermittent claudication with physical training, smoking cessation, pentoxifylline, or nafronyl: a meta-analysis. *Arch Intern Med.* 1999 Feb 22;159(4):337-45. doi: 10.1001/archinte.159.4.337. PMID: 10030306.
Dostupno na: <https://pubmed.ncbi.nlm.nih.gov/10030306/>
5. Mandaglio-Collados D, Marín F, Rivera-Caravaca JM. Peripheral artery disease: Update on etiology, pathophysiology, diagnosis and treatment. *Med Clin (Barc).* 2023 Oct 27;161(8):344-350. English, Spanish. doi: 10.1016/j.medcli.2023.06.005. Epub 2023 Jul 28. PMID: 37517924.
Dostupno na: <https://pubmed.ncbi.nlm.nih.gov/37517924/>
6. Burtscher J, Millet GP, Fresa M, Lanzi S, Mazzolai L, Pellegrin M. The link between impaired oxygen supply and cognitive decline in peripheral artery disease. *Prog Cardiovasc Dis.* 2023 Dec 6:S0033-0620(23)00124-X. doi: 10.1016/j.pcad.2023.12.002. Epub ahead of print. PMID: 38061613.
Dostupno na: <https://pubmed.ncbi.nlm.nih.gov/38061613/>
7. Polonsky TS, McDermott MM. Lower Extremity Peripheral Artery Disease Without Chronic Limb-Threatening Ischemia: A Review. *JAMA.* 2021 Jun 1;325(21):2188-2198. doi: 10.1001/jama.2021.2126. PMID: 34061140.

Dostupno na: <https://pubmed.ncbi.nlm.nih.gov/34061140/>

8. Shamaki GR, Markson F, Soji-Ayoade D, Agwuegbo CC, Bamgbose MO, Tamunoinemi BM. Peripheral Artery Disease: A Comprehensive Updated Review. *Curr Probl Cardiol.* 2022 Nov;47(11):101082. doi: 10.1016/j.cpcardiol.2021.101082. Epub 2021 Dec 11. PMID: 34906615.

Dostupno na: <https://pubmed.ncbi.nlm.nih.gov/34906615/>

9. Swedish Council on Health Technology Assessment. Peripheral Arterial Disease – Diagnosis and Treatment: A Systematic Review [Internet]. Stockholm: Swedish Council on Health Technology Assessment (SBU); 2008 Nov. SBU Yellow Report No. 187. PMID: 28876730.

Dostupno na: <https://pubmed.ncbi.nlm.nih.gov/28876730/>

10. Parwani D, Ahmed MA, Mahawar A, Gorantla VR. Peripheral Arterial Disease: A Narrative Review. *Cureus.* 2023 Jun 11;15(6):e40267. doi: 10.7759/cureus.40267. PMID: 37448414; PMCID: PMC10336185.

Dostupno na: <https://pubmed.ncbi.nlm.nih.gov/37448414/>

11. The NHS website for England [Internet] Peripheral arterial disease (PAD)
12. P. Mika and A. Cencora, “Effects of treadmill training on walking distance and lower limb blood flow in patients with intermittent claudication,” *Journal of Rehabilitation Medicine*, vol. 9, pp. 9–15, 2005.
13. Spannbauer, J. Jaworek, P. Mika, M. Chwała, K. Zając, and J. Danek, “Measurement of ankle-brachial index and walking distance in patients with peripheral arterial occlusive disease—should it be limited only to surgical nurses?” *Pielęgniarstwo Chirurgiczne I Angiologiczne*, vol. 2, pp. 88–92, 2011,
14. The NHS website for England [Internet] Peripheral arterial disease (PAD)
15. Hirsch AT, Criqui MH, Treat-Jacobsen D. et al. Detekcija periferne arterijske bolesti, svijest i liječenje u primarnoj zdravstvenoj zaštiti. *JAMA* . 2001;286:1317-132411560536
16. Jonason T, Bergström R. Cessation of smoking in patients with intermittent claudication. Effects on the risk of peripheral vascular complications, myocardial infarction and mortality. *Acta Med Scand.* 1987;221(3):253-60. PMID: 3591463.

- Dostupno na: <https://pubmed.ncbi.nlm.nih.gov/3591463/>
17. Gardner AW, Poehlman ET. Exercise rehabilitation programs for the treatment of claudication pain. A meta-analysis. JAMA. 1995 Sep 27;274(12):975-80. PMID: 7674529.
- Dostupno na: <https://pubmed.ncbi.nlm.nih.gov/7674529/>
18. Klein AJ, Ross CB. Endovascular treatment of lower extremity peripheral arterial disease. Trends Cardiovasc Med. 2016 Aug;26(6):495-512. doi: 10.1016/j.tcm.2016.02.007. Epub 2016 Mar 3. PMID: 27345154.
- Dostupno na: <https://pubmed.ncbi.nlm.nih.gov/27345154/>
19. Mascarenhas JV, Albayati MA, Shearman CP, Jude EB. Peripheral arterial disease. Endocrinol Metab Clin North Am. 2014 Mar;43(1):149-66. doi: 10.1016/j.ecl.2013.09.003. PMID: 24582096.
- Dostupno na: <https://pubmed.ncbi.nlm.nih.gov/24582096/>
20. Thukkani AK, Kinlay S. Endovascular intervention for peripheral artery disease. Circ Res. 2015 Apr 24;116(9):1599-613. doi: 10.1161/CIRCRESAHA.116.303503. PMID: 25908731; PMCID: PMC4504240.
- Dostupno na: <https://pubmed.ncbi.nlm.nih.gov/25908731/>
21. Zeller T. Drug-coated balloons: hope or hype? 2012. <https://evtoday.com/2012/08/drug-coated-balloons-hope-or-hype/>.
22. Lindquist J, Schramm K. Drug-Eluting Balloons and Drug-Eluting Stents in the Treatment of Peripheral Vascular Disease. Semin Intervent Radiol. 2018 Dec;35(5):443-452. doi: 10.1055/s-0038-1676360. Epub 2019 Feb 5. PMID: 30728660; PMCID: PMC6363541.
- Dostupno na: <https://pubmed.ncbi.nlm.nih.gov/30728660/>
23. Bonati LH, Lyrer P, Ederle J, Featherstone R, Brown MM. Percutaneous transluminal balloon angioplasty and stenting for carotid artery stenosis. Cochrane Database Syst Rev. 2012 Sep 12;(9):CD000515. doi: 10.1002/14651858.CD000515.pub4. Update in: Cochrane Database Syst Rev. 2020 Feb 25;2:CD000515. PMID: 22972047.
- Dostupno na: <https://pubmed.ncbi.nlm.nih.gov/22972047/>

24. Liao MT, Chen MK, Hsieh MY, Yeh NL, Chien KL, Lin CC, Wu CC, Chie WC. Drug-coated balloon versus conventional balloon angioplasty of hemodialysis arteriovenous fistula or graft: A systematic review and meta-analysis of randomized controlled trials. *PLoS One*. 2020 Apr 14;15(4):e0231463. doi: 10.1371/journal.pone.0231463. Erratum in: *PLoS One*. 2020 May 22;15(5):e0233923. PMID: 32287283; PMCID: PMC7156061.
Dostupno na: <https://pubmed.ncbi.nlm.nih.gov/32287283/>
25. Muller DW, Shamir KJ, Ellis SG, Topol EJ. Peripheral vascular complications after conventional and complex percutaneous coronary interventional procedures. *Am J Cardiol*. 1992 Jan 1;69(1):63-8. doi: 10.1016/0002-9149(92)90677-q. PMID: 1729869.
Dostupno na: <https://pubmed.ncbi.nlm.nih.gov/1729869/>
26. Carrozza JP Jr, Baim DS. Complications of directional coronary atherectomy: incidence, causes, and management. *Am J Cardiol*. 1993 Oct 18;72(13):47E-54E. doi: 10.1016/0002-9149(93)91038-j. PMID: 8213570.
Dostupno na: <https://pubmed.ncbi.nlm.nih.gov/8213570/>
27. Natsuaki M, Morimoto T, Shiomi H, Yamamoto K, Yamaji K, Watanabe H, Uegaito T, Matsuda M, Tamura T, Taniguchi R, Inoko M, Mabuchi H, Takeda T, Domei T, Shirotani M, Ehara N, Eizawa H, Ishii K, Tanaka M, Inada T, Onodera T, Nawada R, Shinoda E, Yamada M, Yamamoto T, Sakai H, Toyofuku M, Tamura T, Takahashi M, Tada T, Sakamoto H, Tada T, Kaneda K, Miki S, Aoyama T, Suwa S, Sato Y, Ando K, Furukawa Y, Nakagawa Y, Kadota K, Kimura T; CREDO-Kyoto PCI/CABG Registry Cohort-Investigators. Bleeding Outcomes After Percutaneous Coronary Intervention in the Past Two Decades in Japan - From the CREDO-Kyoto Registry Cohort-2 and Cohort-3. *Circ J*. 2022 Apr 25;86(5):748-759. doi: 10.1253/circj.CJ-21-0526. Epub 2021 Sep 16. PMID: 34526432.
Dostupno na: <https://pubmed.ncbi.nlm.nih.gov/34526432/>
28. Cannan CR, Yeh W, Kelsey SF, Cohen HA, Detre K, Williams DO. Incidence and predictors of target vessel revascularization following percutaneous transluminal coronary angioplasty: a report from the National Heart, Lung, and Blood Institute

Percutaneous Transluminal Coronary Angioplasty Registry. *Am J Cardiol.* 1999 Jul 15;84(2):170-5. doi: 10.1016/s0002-9149(99)00229-5. PMID: 10426335.

Dostupno na: <https://pubmed.ncbi.nlm.nih.gov/10426335/>

29. Ang H, Koppara TR, Cassese S, Ng J, Joner M, Foin N. Drug-coated balloons: Technical and clinical progress. *Vasc Med.* 2020 Dec;25(6):577-587. doi: 10.1177/1358863X20927791. Epub 2020 Jul 7. PMID: 32634046.

Dostupno na: <https://pubmed.ncbi.nlm.nih.gov/32634046/>

30. Buszman PP, Tellez A, Afari ME, Peppas A, Conditt GB, Rousselle SD, McGregor JC, Stenoien M, Kaluza GL, Granada JF. Tissue uptake, distribution, and healing response after delivery of paclitaxel via second-generation iopromide-based balloon coating: a comparison with the first-generation technology in the iliofemoral porcine model. *JACC Cardiovasc Interv.* 2013 Aug;6(8):883-90. doi: 10.1016/j.jcin.2013.04.013. PMID: 23968706.

Dostupno na: <https://pubmed.ncbi.nlm.nih.gov/23968706/>

31. Kelsch B, Scheller B, Biedermann M, Clever YP, Schaffner S, Mahnkopf D, Speck U, Cremers B. Dose response to Paclitaxel-coated balloon catheters in the porcine coronary overstretch and stent implantation model. *Invest Radiol.* 2011 Apr;46(4):255-63. doi: 10.1097/RLI.0b013e31820577df. PMID: 21285890.

Dostupno na: <https://pubmed.ncbi.nlm.nih.gov/21285890/>

32. Society for Vascular Surgery Lower Extremity Guidelines Writing Group; Conte MS, Pomposelli FB, Clair DG, Geraghty PJ, McKinsey JF, Mills JL, Moneta GL, Murad MH, Powell RJ, Reed AB, Schanzer A, Sidawy AN; Society for Vascular Surgery. Society for Vascular Surgery practice guidelines for atherosclerotic occlusive disease of the lower extremities: management of asymptomatic disease and claudication. *J Vasc Surg.* 2015 Mar;61(3 Suppl):2S-41S. doi: 10.1016/j.jvs.2014.12.009. Epub 2015 Jan 28. Erratum in: *J Vasc Surg.* 2015 May;61(5):1382. PMID: 25638515.

Dostupno na: <https://pubmed.ncbi.nlm.nih.gov/25638515/>

33. Cortese B, Granada JF, Scheller B, Schneider PA, Tepe G, Scheinert D, Garcia L, Stabile E, Alfonso F, Ansel G, Zeller T. Drug-coated balloon treatment for lower

extremity vascular disease intervention: an international positioning document. *Eur Heart J*. 2016 Apr 7;37(14):1096-103. doi: 10.1093/eurheartj/ehv204. Epub 2015 May 24. PMID: 26009594.

Dostupno na: <https://pubmed.ncbi.nlm.nih.gov/26009594/>

34. Aboyans V, Ricco JB, Bartelink MEL, Björck M, Brodmann M, Cohnert T, Collet JP, Czerny M, De Carlo M, Debus S, Espinola-Klein C, Kahan T, Kownator S, Mazzolai L, Naylor AR, Roffi M, Röther J, Sprynger M, Tendera M, Tepe G, Venermo M, Vlachopoulos C, Desormais I; ESC Scientific Document Group. 2017 ESC Guidelines on the Diagnosis and Treatment of Peripheral Arterial Diseases, in collaboration with the European Society for Vascular Surgery (ESVS): Document covering atherosclerotic disease of extracranial carotid and vertebral, mesenteric, renal, upper and lower extremity arteries Endorsed by: the European Stroke Organization (ESO) The Task Force for the Diagnosis and Treatment of Peripheral Arterial Diseases of the European Society of Cardiology (ESC) and of the European Society for Vascular Surgery (ESVS). *Eur Heart J*. 2018 Mar 1;39(9):763-816. doi: 10.1093/eurheartj/ehx095. PMID: 28886620.

Dostupno na: <https://pubmed.ncbi.nlm.nih.gov/28886620/>

35. Scheinert D. Treatment paradigms for the superficial femoral artery: are they changing? *JACC Cardiovasc Interv*. 2012 Mar;5(3):339-40. doi: 10.1016/j.jcin.2012.01.003. PMID: 22440501.

Dostupno na: <https://pubmed.ncbi.nlm.nih.gov/22440501/>

36. Tepe G, Schnorr B, Albrecht T, Brechtel K, Claussen CD, Scheller B, Speck U, Zeller T. Angioplasty of femoral-popliteal arteries with drug-coated balloons: 5-year follow-up of the THUNDER trial. *JACC Cardiovasc Interv*. 2015 Jan;8(1 Pt A):102-8. doi: 10.1016/j.jcin.2014.07.023. PMID: 25616822.

Dostupno na: <https://pubmed.ncbi.nlm.nih.gov/25616822/>

37. Cassese S, Byrne RA, Ott I, Ndrepepa G, Nerad M, Kastrati A, Fusaro M. Paclitaxel-coated versus uncoated balloon angioplasty reduces target lesion revascularization in patients with femoropopliteal arterial disease: a meta-analysis of randomized trials. *Circ Cardiovasc Interv*. 2012 Aug 1;5(4):582-9. doi:

10.1161/CIRCINTERVENTIONS.112.969972. Epub 2012 Jul 31. PMID: 22851526.

Dostupno na: <https://pubmed.ncbi.nlm.nih.gov/22851526/>

38. Torii S, Kolodgie FD, Virmani R, Finn AV. IN.PACT™ Admiral™ drug-coated balloons in peripheral artery disease: current perspectives. *Med Devices (Auckl)*. 2019 Feb 12;12:53-64. doi: 10.2147/MDER.S165620. PMID: 30858737; PMCID: PMC6385763.

Dostupno na: <https://pubmed.ncbi.nlm.nih.gov/30858737/>

39. Steiner S, Schmidt A, Zeller T, Tepe G, Thieme M, Maiwald L, Schröder H, Euringer W, Ulrich M, Brechtel K, Brucks S, Blessing E, Schuster J, Langhoff R, Schellong S, Weiss N, Scheinert D. COMPARE: prospective, randomized, non-inferiority trial of high- vs. low-dose paclitaxel drug-coated balloons for femoropopliteal interventions. *Eur Heart J*. 2020 Jul 14;41(27):2541-2552. doi: 10.1093/eurheartj/ehaa049. PMID: 31989155; PMCID: PMC7360381.

Dostupno na: <https://pubmed.ncbi.nlm.nih.gov/31989155/>

40. Albrecht T, Waliszewski M, Roca C, Redlich U, Tautenhahn J, Pech M, Halloul Z, Gögebakan Ö, Meyer DR, Gemeinhardt I, Zeller T, Müller-Hülsbeck S, Ott I, Tepe G. Two-Year Clinical Outcomes of the CONSEQUENT Trial: Can Femoropopliteal Lesions be Treated with Sustainable Clinical Results that are Economically Sound? *Cardiovasc Intervent Radiol*. 2018 Jul;41(7):1008-1014. doi: 10.1007/s00270-018-1940-1. Epub 2018 Mar 27. PMID: 29589098.

Dostupno na: <https://pubmed.ncbi.nlm.nih.gov/29589098/>

41. Cassese S, Wolf F, Ingwersen M, Kinstner CM, Fusaro M, Ndrepepa G, Ibrahim T, Ott I, Lammer J, Krankenberg H, Fusaro M. Drug-Coated Balloon Angioplasty for Femoropopliteal In-Stent Restenosis. *Circ Cardiovasc Interv*. 2018 Dec;11(12):e007055. doi: 10.1161/CIRCINTERVENTIONS.118.007055. PMID: 30562083.

Dostupno na: <https://pubmed.ncbi.nlm.nih.gov/30562083/>

42. Grotti S, Liistro F, Angioli P, Ducci K, Falsini G, Porto I, Ricci L, Ventoruzzo G, Turini F, Bellandi G, Bolognese L. Paclitaxel-Eluting Balloon vs Standard

Angioplasty to Reduce Restenosis in Diabetic Patients With In-Stent Restenosis of the Superficial Femoral and Proximal Popliteal Arteries: Three-Year Results of the DEBATE-ISR Study. *J Endovasc Ther.* 2016 Feb;23(1):52-7. doi: 10.1177/1526602815614555. Epub 2015 Oct 28. PMID: 26511896.

Dostupno na: <https://www.ncbi.nlm.nih.gov/pmc/articles/PMC5586321/>

43. Katsanos K, Spiliopoulos S, Reppas L, Karnabatidis D. Debulking Atherectomy in the Peripheral Arteries: Is There a Role and What is the Evidence? *Cardiovasc Intervent Radiol.* 2017 Jul;40(7):964-977. doi: 10.1007/s00270-017-1649-6. Epub 2017 Apr 27. PMID: 28451812; PMCID: PMC5486795.

Dostupno na: <https://pubmed.ncbi.nlm.nih.gov/28451812/>

44. Zeller T, Langhoff R, Rocha-Singh KJ, Jaff MR, Blessing E, Amann-Vesti B, Krzanowski M, Peeters P, Scheinert D, Torsello G, Sixt S, Tepe G; DEFINITIVE AR Investigators. Directional Atherectomy Followed by a Paclitaxel-Coated Balloon to Inhibit Restenosis and Maintain Vessel Patency: Twelve-Month Results of the DEFINITIVE AR Study. *Circ Cardiovasc Interv.* 2017 Sep;10(9):e004848. doi: 10.1161/CIRCINTERVENTIONS.116.004848. PMID: 28916599; PMCID: PMC5610565.

Dostupno na: <https://pubmed.ncbi.nlm.nih.gov/28916599/>

45. Gandini R, Del Giudice C, Merolla S, Morosetti D, Pampana E, Simonetti G. Treatment of chronic SFA in-stent occlusion with combined laser atherectomy and drug-eluting balloon angioplasty in patients with critical limb ischemia: a single-center, prospective, randomized study. *J Endovasc Ther.* 2013 Dec;20(6):805-14. doi: 10.1583/13-4308MR.1. PMID: 24325697.

Dostupno na: <https://pubmed.ncbi.nlm.nih.gov/24325697/>

46. Fusaro M, Cassese S, Ndrepepa G, Tepe G, King L, Ott I, Nerad M, Schunkert H, Kastrati A. Drug-eluting stents for revascularization of infrapopliteal arteries: updated meta-analysis of randomized trials. *JACC Cardiovasc Interv.* 2013 Dec;6(12):1284-93. doi: 10.1016/j.jcin.2013.08.007. PMID: 24355118.

Dostupno na: <https://pubmed.ncbi.nlm.nih.gov/24355118/>

47. Patel MR, Conte MS, Cutlip DE, Dib N, Geraghty P, Gray W, Hiatt WR, Ho M, Ikeda K, Ikeno F, Jaff MR, Jones WS, Kawahara M, Lookstein RA, Mehran R, Misra S, Norgren L, Olin JW, Povsic TJ, Rosenfield K, Rundback J, Shamoun F, Tchong J, Tsai TT, Suzuki Y, Vranckx P, Wiechmann BN, White CJ, Yokoi H, Krucoff MW. Evaluation and treatment of patients with lower extremity peripheral artery disease: consensus definitions from Peripheral Academic Research Consortium (PARC). *J Am Coll Cardiol*. 2015 Mar 10;65(9):931-41. doi: 10.1016/j.jacc.2014.12.036. Erratum in: *J Am Coll Cardiol*. 2015 Jun 16;65(23):2578-9. PMID: 25744011; PMCID: PMC4874808.
Dostupno na: <https://pubmed.ncbi.nlm.nih.gov/25744011/>
48. Cassese S, Ndrepepa G, Liistro F, Fanelli F, Kufner S, Ott I, Laugwitz KL, Schunkert H, Kastrati A, Fusaro M. Drug-Coated Balloons for Revascularization of Infrapopliteal Arteries: A Meta-Analysis of Randomized Trials. *JACC Cardiovasc Interv*. 2016 May 23;9(10):1072-80. doi: 10.1016/j.jcin.2016.02.011. Epub 2016 Apr 27. PMID: 27131439.
Dostupno na: <https://pubmed.ncbi.nlm.nih.gov/27131439/>
49. Geraghty P. Lutonix BTK IDE study: 12 months results and interim safety analysis at three years. In: LINC 2020, Leipzig, Germany, 28–31 January 2020.

6. ŽIVOTOPIS

Osobni podatci:

Ime i prezime: Jakov Krog

Datum i mjesto rođenja: 05.02.2002, Osijek, Hrvatska

Adresa: Nova 6, Belišće

Mobitel: 097 741 0566

e – mail: jakov.krog@hotmail.com

Obrazovanje:

2008. – 2016. – Osnovna škola Ivana Kukuljevića Belišće

2016. – 2021. – Medicinska škola Osijek, smjer medicinska sestra/ medicinski tehničar
opće njege

2021. – 2024. – Prijediplomski studij Radiološke tehnologije, Sveučilišni odjel
zdravstvenih studija u Splitu

Ostale vještine:

Poznavanje engleskog

Rad u MS Office paketu