

SVEUČILIŠTE U SPLITU

Podružnica

SVEUČILIŠNI ODJEL ZDRAVSTVENIH STUDIJA

DIPLOMSKI SVEUČILIŠNI STUDIJ

RADIOLOŠKA TEHNOLOGIJA

Anita Ivanović

**TOČNOST VERTIKALNIH I HORIZONTALNIH MJERENJA
NA DIGITALNIM PANORAMSKIM RADIOGRAFIJAMA S
KALIBRACIJSKIM OBJEKTOM U JPEG I DICOM
FORMATU SLIKE**

Diplomski rad

Split, 2019.

SVEUČILIŠTE U SPLITU

Podružnica

SVEUČILIŠNI ODJEL ZDRAVSTVENIH STUDIJA

DIPLOMSKI SVEUČILIŠNI STUDIJ

RADIOLOŠKA TEHNOLOGIJA

Anita Ivanović

**TOČNOST VERTIKALNIH I HORIZONTALNIH MJERENJA
NA DIGITALNIM PANORAMSKIM RADIOGRAFIJAMA S
KALIBRACIJSKIM OBJEKTOM U JPEG I DICOM
FORMATU SLIKE**

**ACCURACY OF VERTICAL AND HORIZONTAL
MEASUREMENTS ON DIGITAL PANORAMIC
RADIOGRAPHS WITH A CALIBRATION OBJECT IN JPEG
AND DICOM IMAGE FORMAT**

Diplomski rad/ Master's Thesis

Mentor:

Doc. dr. sc. Frane Mihanović

Split, 2019.

Zahvala

Veliku zahvalnost dugujem mentoru, doc. dr. sc. Frani Mihanoviću, na iskazanom povjerenju, susretljivosti, nesebičnoj pomoći i podršci prilikom izrade ovog diplomskog rada i tijekom cjelokupnog studiranja.

Zahvaljujem se svojim roditeljima i sestri na strpljenju, podršci i osloncu, bez kojih sva moja dosadašnja postignuća ne bi bila moguća.

„Per aspera ad astra.“

SADRŽAJ

1. UVOD	1
1.1. PANORAMSKI RADIOGRAM.....	3
1.2. DIGITALNE METODE RADA	6
1.3. FORMATI RADIOLOŠKIH SLIKA.....	9
1.4. UTJECAJ TEHNIČKIH PARAMETARA NA KVALITETU DIGITALNOG RADIOGRAMA	12
1.5. GEOMETRIJSKA DISTORZIJA	16
1.5.1. GLAVNI UZROK NASTANKA DISTORZIJE	19
1.5.2. VERTIKALNA UDALJENOST	21
1.5.3. HORIZONTALNA UDALJENOST	23
1.5.4. METODE MJERENJA TOČNOSTI VERTIKALNIH I HORIZONTALNIH DIMENZIJA NA PANORAMSKOM RADIOGRAMU	26
1.5.5. UTJECAJ FAKTORA UVEĆANJA NA TOČNOST VERTIKALNIH I HORIZONTALNIH MJERENJA.....	31
2. CILJ RADA	35
3. IZVORI PODATAKA I METODE	36
3.1. MATERIJALI	36
3.2. METODE	39
4. REZULTATI	43
5. RASPRAVA	50

6. ZAKLJUČAK	53
7. LITERATURA	54
8. SAŽETAK	56
8. ABSTRACT	57
9. ŽIVOTOPIS	58

1. UVOD

Nedugo nakon slavnog otkrića x-zraka kojim je dotadašnja medicina doživjela revoluciju svojeg djelovanja, nastao je prvi dentalni rendgenogram. U siječnju 1896. njemački stomatolog Friedrich Otto Walkhoff eksperimentirao je s običnom fotografskom staklenom pločom koju je omotao gumom te stavio u vlastita usta, između jezika i zubi, te je u ležećem položaju s ekspozicijom u trajanju od 25 minuta dobio prvi dentalni rendgenogram. Nadalje, daljnjim snimanjima u trajanju od 30 minuta, dobio je i prve ekstraoralne snimke zubi. Ovim otkrićima, dotadašnja dentalna medicina nesumnjivo je doživjela ogroman napredak.

Posljednjih 30 godina, dentalna medicina doživjela je veliki napredak u svim područjima rada te se nametnula potreba za što preciznijim radiografskim dijagnostičkim alatom. Generalno, radiološke dentalne tehnike snimanja mogle bi se podijeliti u sljedeće kategorije: ionizirajuće i neionizirajuće, analogne i digitalne, intraoralne i ekstraoralne u obliku dvodimenzionalnih ili trodimenzionalnih snimki. Uz prethodno navedene, moderna dentalna medicina u svojem radu koristi i napredne radiološke tehnike snimanja putem uređaja MSCT (*engl.* Multi Slice Computed Tomography), uređaja CBCT (*engl.* Cone Beam Computed Tomography), uređaja MRI (*engl.* Magnetic Resonance Imaging) i ultrazvučnih metoda. U ovom diplomskom radu posebno ćemo se osvrnuti na upotrebu digitalne i ekstraoralne snimke u dvodimenzionalnom obliku.

Pojavom digitalne radiografije, nadvladani su svi potencijalni nedostaci analognog oblika rada (razvijanje radioloških filmova, upravljanje kemikalijama, poteškoće u obradi filma...). Proces rada nije samo postao brži i jednostavniji, već je znatno olakšano pohranjivanje, preuzimanje i manipulacija snimki zahvaljujući razvoju računalnih sustava. Doktori dentalne medicine su u svakodnevnoj praksi suočeni s različitim slikovnim formatima kao što su JPEG (*engl.* Joint Photographic Experts Group), JPEG 2000 (*engl.* Joint Photographic Experts Group 2000), TIFF (*engl.* Tagged Image File Format), GIF (*engl.* Graphics Interchange Format), PNG (*engl.* Portable Network Graphics) i DICOM (*engl.* Digital Imaging and Communication in Medicine). S obzirom da svaki od slikovnih formata ima svoje prednosti i nedostatke, doktori dentalne medicine trebaju biti upoznati s njihovim svojstvima, ovisno o uporabi za koju su namijenjeni.

Dvodimenzionalne snimke su, u osnovi, izvrsne slike za većinu stomatoloških potreba. Njihova primarna svrha jest nadopuna kliničkom pregledu pružanjem uvida u unutarnju strukturu zubi i potporne kosti kako bi se otkrile moguće patološke promjene.

Panoramski radiogram zubi je vrsta ekstraoralne snimke kojom se mogu dobiti informacije o oba dentalna luka zajedno sa svim anatomskim strukturama dentoalveolarne regije, uz vrlo malu dozu zračenja. Iako je njegovo korištenje zastupljeno u gotovo svim granama dentalne medicine, panoramski radiogram je od velike važnosti u području implantologije jer daje valjane informacije o vertikalnoj dimenziji kosti te o lokaciji anatomskih struktura orofacijalne regije. U novije vrijeme, ova metoda donekle se zamjenjuje CBCT snimanjem, no snimanje ovom metodom povećava troškove i predstavlja izlaganje većem zračenju, što je njezin nedostatak. Nadalje, CBCT se uobičajeno koristi postoperativno, primjerice u slučaju mobilnosti već postavljenih implantata. Precizno mjerenje dentalnih struktura na panoramskom radiogramu podložno je pogreškama koje su posljedica teškoće prikaza odgovarajućih struktura u stvarnim dimenzijama. Na to utječu neželjene pojave na snimci poput distorzije, dispozicije i magnifikacije snimanih struktura. Neke studije pokazale su da je točnost mjerenja dentalnih struktura, upotrebom određenih referentnih objekata, nedovoljno precizna za kliničku upotrebu te da ih ne treba provoditi. Međutim, u svrhu postizanja najpreciznijih mjerenja u dosadašnjim provedenim istraživanjima, nije posebno naglašena točnost postavljanja kalibracijskog objekta na panoramskom radiogramu.

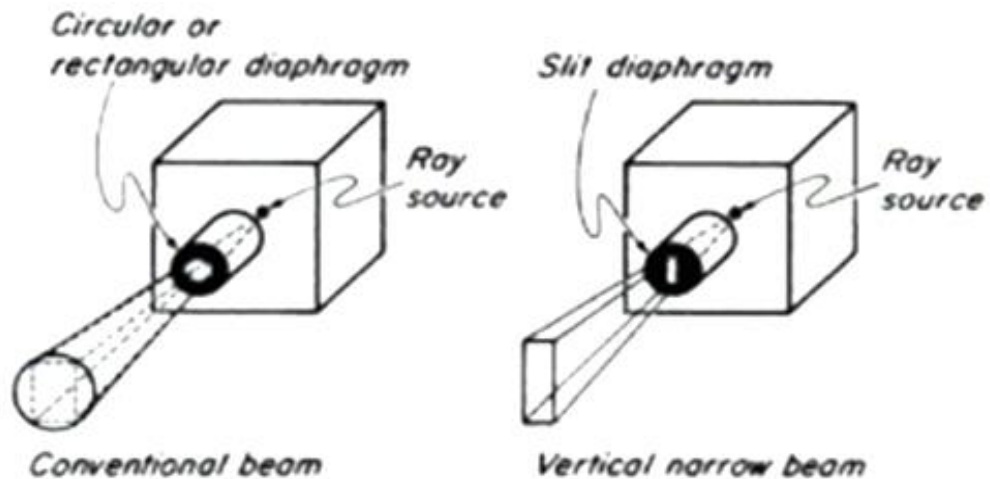
U ovom diplomskom radu posebno ćemo se osvrnuti na točnost vertikalnih i horizontalnih mjerenja na digitalnom panoramskom radiogramu. Kroz analizu već objavljenih istraživanja, prikazat će se načini izračuna točnosti mjerenja vertikalnih i horizontalnih dimenzija. Nadalje, u svrhu postizanja najpreciznijih mjerenja, provest će se *in vitro* studija gdje će ekstraoralni kalibracijski objekt biti postavljen na različitim pozicijama na digitalnom panoramskom radiogramu. Konačno, ispitat ćemo točnost vertikalnih i horizontalnih mjerenja u dva standardna slikovna formata, JPEG i DICOM.

1.1. PANORAMSKI RADIOGRAM

Panoramski radiogram je dvodimenzionalni rendgenski snimak na kojem su vidljive sve koštane strukture u usnoj šupljini, uključujući zube u gornjoj i donjoj čeljusti (*lat.* maxilla i mandibula), oba temporomandibularna zgloba, okolne strukture i tkivo. Uvelike pomaže kliničarima u dijagnozi i liječenju različitih medicinskih stanja, a dobije se neinvazivnom metodom rada. Eksponiranje pacijenta rezultira malim apsorbiranim dozama zračenja.

U svakodnevnoj praksi postao je uobičajena korištena radiološka snimka i važan dijagnostički materijal te ga koriste doktori dentalne medicine i oralni kirurzi. Panoramska radiografija rezultira složenom slikovnom projekcijom obje čeljusti s višestrukim superpozicijama i izobličenjima uzrokovanih tehničkim pogreškama tijekom snimanja slike. Snimanje započinje rotacijom uske vertikalne rendgenske zrake u horizontalnoj ravnini, oko nevidljive rotacijske osi čije se središte nalazi unutar usta pacijenta. Tehnički gledano, izvor rendgenske cijevi na uređaju za panoramsku radiografiju izgledom se razlikuje od izvora rendgenske cijevi na konvencionalnom uređaju. (Slika 1.) Izvor rendgenske cijevi na uređaju za panoramsku radiografiju je uskog i pravokutnog oblika dok je izvor na konvencionalnom uređaju širok i okrugao. Unatoč tehničkim različitostima, uređaj za panoramsku radiografiju jako dobro prikazuje i brojne anatomske strukture koje se nalaze izvan obje čeljusti, a koje mogu stvoriti dodatne interpretacijske izazove.

Panoramski radiogram daje uvid u cjelokupnu dentalnu problematiku, ali može dati korisne informacije i o ostalim anatomske struktura koje su u neposrednoj blizini dentalnih struktura. U kliničkoj praksi od neupitne je važnosti. Snimak može otkriti uznapredovale parodontalne bolesti, ciste u kostima obje čeljusti, tumore čeljusti i oralni karcinom, poremećaje temporomandibularnih zglobova ili pak upalu sinusa. Također, koristi se za procjenu postavljanja pune i parcijalne dentalne proteze, kod postavljanja dentalnog aparata te kod evaluacije ugradnje dentalnih implantata.



Slika 1. Različnost oblika izvora rendgenske cijevi na konvencionalnom rendgenskom uređaju i uređaju za panoramsku radiografiju

Izvor: Langland O.E., Langlais R.P., Preece J.W. Principles of Dental Imaging, San Antonio, Texas: The University of Texas Health Science Center at San Antonio Dental School, 2002.

Uspješna interpretacija panoramskog radiograma započinje razumijevanjem anatomskih struktura glave i vrata te načina njihova prikaza na ovakvoj vrsti radiološke slike. Za početak je jako bitno uočiti perspektivu iz koje dolazi svaki dio slike, s obzirom da slika nastaje rotacijom rendgenske cijevi oko glave pacijenta, a ne iz stacionarnog izvora zračenja. Ova perspektiva postupno započinje od stražnjih regija obje čeljusti prema prednjem dijelu. Cjelokupan panoramski radiogram tvori kompozicija dvije lateralne (postranične) i jedne antero-posteriorne (prednjo-stražnja) perspektive lubanje. Za pružanje višedimenzionalnih prikaza i za nadopunu informacija dobivenih putem uređaja za panoramsku radiografiju, koriste se napredne tehnike radiološkog snimanja dobivenih putem uređaja MSCT, CBCT ili MRI.

Iako se uvijek teži dobiti pravilan snimak putem panoramske radiografije, u praksi to ponekad nije moguće. Razumijevanje uzroka nastalih pogrešaka pozicioniranja može spriječiti većinu pogrešaka koje prikrivaju moguću dijagnozu, točnu veličinu, opseg, lokaciju i prirodu patologije. Time se izbjegavaju neželjena ponovljena izlaganja pacijenta zračenju. Ukoliko je mandibula u obliku slova „U“, na dobrom smo putu da panoramski radiogram bude ispravan. Nadalje, okluzalna (zagrizna) ravnina treba biti u obliku lagane krivulje prema gore. Tada će korijeni prednjih zuba maxille i mandibule biti vidljivi s minimalnim izobličenjem. Jedna od nepoželjnih vidljivih pojava na snimci jest zračni prostor ili linija zraka koja se može pojaviti iznad vrhova korijena zubi maxille te se na snimci prikazuje zatamnjeno. Time ometa kvalitetan prikaz anatomskih struktura i moguće patologije zubi te bi takav snimak bilo potrebno ponoviti čime se pacijent dodatno zrači. Najčešća pogreška na panoramskom radiogramu je položaj jezika kojeg treba podignuti put stražnje nepčane kosti. To bi se moglo pripisati nedostatkom komunikacije između radiološkog tehnologa i pacijenta. Od ostalih pogrešaka mogu se izdvojiti nagnjanje pacijentove glave put naprijed ili put gore, upadnuta sjena kralježnice na radiogramu ili pak različiti oblici artefakata. Pravilnom edukacijom osoblja, u teoriji i praksi, može se prevenirati nastanak ovih pogrešaka.

Panoramski radiogram vizualizira odnos maksilofacijalnih struktura te informacija o položaju donjeg alveolarnog kanala i maksilarnih sinusa u odnosu na alveolarni greben. Otkriva visinu kostiju, vitalne strukture i sve moguće patološke uvjete na tom području. Panoramski radiogrami su dovoljno pouzdani za procjenu dostupne visine kosti te su standardni ispitni alat za planiranje posteriornih dentalnih implantata kao i za planiranje implantološkog liječenja. Danas se prvenstveno koriste digitalni panoramski radiogrami čija je velika prednost ne samo u softverskoj obradi dobivene snimke, već i u softverskim izračunima vertikalnih i horizontalnih mjerenja zubi koji će dati točne dimenzije za ugradnju točnih veličina implantata. Dobiveni snimak obično pokazuje uvećanje objekata od 10 do 30% u odnosu na njihovu prirodnu veličinu. Uvećanje je jednako na obje strane središnje linije. (10)

U nastavku rada teoretski ćemo pristupiti digitalnim metodama rada te objasniti njihov doprinos u današnjoj dentalnoj radiografiji.

1.2. DIGITALNE METODE RADA

Krajem 1980-ih godina, upotrebom metode radioviziografije započela je digitalna era dentalne radiografije. Radioviziografija je metoda snimanja pojedinačnog zuba putem intraoralnih senzora. Sve do današnjice, dogodilo se mnogo tehnoloških usavršavanja te se današnja digitalna radiografija može pohvaliti s nekoliko načina snimanja i dobivanja radiološke snimke.

Današnje digitalne snimke dobijaju se na sljedeći način. Kada fotoni nastali u rendgenskoj cijevi udare u digitalni senzor, analogna slika pretvara se u digitalnu sliku i nakon toga prenosi se u softver za digitalnu obradu slike vidljive na monitoru računala. Digitalna slika sastoji se od mnoštva sićušnih piksela, kojem je pojedinačno dodijeljen intenzitet ili razina sive nijanse. Računalni softver organizira piksele na slici te tako dobijemo prikaz dentalnog dijela kroz više nijansi sive. Zahvaljujući tehnologiji piksela u digitalnim sensorima i razvoju, kako prostorne tako i kontrastne rezolucije na monitorima računala, anatomija i patologija se lakše dijagnosticiraju.

Iako digitalno nastajanje i obrada slike podrazumijevaju emitiranje znatno manjeg zračenja od analogne metode snimanja, zračenje je prisutno na izvoru rendgenskog dentalnog uređaja. Zbog osjetljivosti digitalnih senzora, zračenje pacijenta se može smanjiti i za 90% pri prijelazu s filma na digitalne senzore. Primjerice, vrijeme ekspozicije potrebno za dobivanje digitalne slike je 0.05 sekundi, a analogna metoda rada zahtijeva vrijeme od 0.2 sekunde. (3)

Intraoralne rendgenske slike obično nastaju putem digitalnih senzora. Postoji nekoliko vrsta digitalnih senzora, ovisno o načinu nastanka samih slika, bilo izravnim, neizravnim ili poluizravnim načinom. Izravni način podrazumijeva upotrebu čvrstih digitalnih senzora. Indirektni način dobije se putem fotostimulirajućih fosfornih ploča koje su slične fleksibilnom rendgenskom filmu. Razlikujemo nekoliko vrsta poluizravnih detektora, a to su CCD (*engl.* Charge Coupled Device), CMOS (*engl.* Complementary Metal Oxide Semiconductor) i ravni (*engl.* Flat panel) detektori.

Dvodimenzionalno ekstraoralno rendgensko snimanje uključuje digitalne cefalometrijske sustave snimanja i panoramsku radiografiju. Trenutna tehnologija digitalne obrade slika panoramskih radiograma poboljšala se širenjem žarišne i sužene kolimacije, omogućujući bolju kvalitetu slike u usporedbi s konvencionalnim snimanjem panoramskih radiograma. Dvodimenzionalni sustavi pružaju uvid u fine detalje na slici panoramskog radiograma i cefalometrijskoj slici. Većina dvodimenzionalnih sustava za radiografsko snimanje osigurava uspješno planiranje ugradnje dentalnih implantata, mjerenje duljine i kuta zuba, kalibrirana mjerenja na temelju referentnih oznaka, tekstualnu bilješku te crtanje i oblikovanje slobodnom rukom. Rendgenski uređaj za panoramsku radiografiju projicira snop zračenja kroz pacijenta na ravni detektor. Ravni detektor smješten je suprotno od rendgenske cijevi te se istodobnom rotacijom rendgenske cijevi i detektora oko glave pacijenta vrši snimanje metodom panoramske radiografije.

Trodimenzionalne ekstraoralne snimke nastaju složenijim metodama. Impresivnim napretkom moderne CBCT tehnike snimanja, trodimenzionalne slike mogu se dobiti od prethodno digitalno dobivene slike, tijekom rada i nakon snimanja. Primjećena je izvrsna manipulacija snimljenim objektom u sve tri ravnine snimanja.

U digitalnoj obradi slike, slikovni parametri poput kontrasta, zamućenja i šuma promjenjivi su te se njima može upravljati. Filtriranje digitalne slike može rezultirati smanjenjem zamućenja granica dentalnih struktura. Digitalna točnost detekcije korjenskih lezija na zubu povećana je digitalnim poboljšanjem kontrasta i filtriranjem. Kontrastna rezolucija važan je parametar u dijagnostičkoj točnosti detekcije karijesa. Softver omogućuje manipulaciju slikama primjenom posebnih filtara za otkrivanje karijesnih lezija. Za parodontalnu dijagnozu, visoka rezolucija intraoralne radiografije pomaže vizualizaciji koštanih potpornih tkiva, uključujući male detalje poput periodontalnog ligamenta, tvrde ovojnice zuba (*lat.* lamina dura) i koštane trabekularizacije. Digitalna obrada slike omogućuje mjerenje gubitka koštane mase pomoću alata za analizu slike. Tehnologija visoke razlučivosti ili endodontsko filtriranje poboljšavaju vidljivost malih detalja, veličine 0.06 mm. Ovisno o onome što je potrebno vidjeti, manipulacija slikom pomaže boljoj interpretaciji slike. Izgladivanje slike smanjuje šum, ali i razlučivost slike. Oštrija slika poboljšava rubove, ali ima i više šuma što olakšava otkrivanje granica regija s niskim kontrastom.

Standard digitalne obrade slike i komunikacija u medicini DICOM (*engl.* Digital Imaging and Communications in Medicine) obuhvaća primarne i sekundarne dijagnostičke snimke dobivene digitalnim putem, što pruža osnovu za interoperabilnost izlaznih podataka digitalnog sustava. DICOM omogućuje uobičajenu metodu prijenosa medicinskih radiografskih snimki. Sustav koji podržava DICOM koristi uobičajene formate datoteka koji su univerzalno priznati. DICOM je osnova interoperabilnosti rezultata digitalnih sustava, osigurava prijenos i smanjuje opasnost od zastarjelosti informacija.

1.3. FORMATI RADIOLOŠKIH SLIKA

Određeni slikovni formati radiološke slike i interoperabilnost atributa slike trebali bi pružiti olakšan pristup radu korisnicima digitalne dijagnostičke opreme. Također, pacijentima bi trebali osigurati bolju vidljivost i obradu slika na sadašnjoj opremi te garantirati da bilo kakva nadogradnja novije opreme neće automatski značiti gubitak važnih dijagnostičkih informacija. Dijagnostičke radiološke slike trebaju biti prenosive drugim profesionalcima, bez obzira na moguće različitosti u opremi od strane nekog drugog proizvođača opreme. Interoperabilnost je posebno naglašena u dentalnoj radiologiji.

Najčešći formati koji se koriste u svakodnevnoj dentalnoj praksi su JPEG, JPEG 2000, TIFF, GIF i PNG formati. Već smo spomenuli da je izrazito važno poznavati prednosti i nedostatke svakog slikovnog formata, s obzirom da o njima ovisi uspješnost rezultata rada. Najučestalija dva slikovna formata korištena u dentalnoj radiografiji jesu DICOM i JPEG te ćemo ih u nastavku rada pobliže opisati s obzirom da će se mjerenja vršiti, u našoj *in vitro* studiji, upravo na tim slikovnim formatima.

DICOM je svjetski standard u medicini. Omogućuje grupiranje bitnih informacija u skupove podataka. Informacije uključuju osobne identifikacijske podatke pacijenta i druge relevantne podatke o identifikaciji pacijenta. Ono što ovaj format zasigurno omogućuje jest dostupnost podataka koji uvijek čine sastavni dio same slike. Sustav Microsoft Windows na osobnim računalima pojedine DICOM slike ne prepoznaje kao slikovne datoteke te zbog toga ne možemo vidjeti sadržaj slike jednostavnim dvostrukim klikom na njih. Poradi toga, potreban je dodatan softverski paket pod nazivom „DICOM preglednik“ koji će interpretirati informacije o datoteci i prikazati ih kao sliku. Prvih nekoliko oblika informacija u DICOM slikovnoj datoteci čini tzv. zaglavlje. U zaglavlju su pohranjeni demografski podaci o pacijentu, parametri snimanja za pojedinu studiju snimanja, dimenzije slike, veličine matrice, intenzitet piksela po slici te mnoštvo drugih dodatnih informacija koje su potrebne računalu za ispravan prikaz slike. (6) Podaci iz zaglavlja kodirani su unutar DICOM datoteke tako da se ne mogu slučajno odvojiti od slikovnih podataka. Ako je zaglavlje odvojeno od slikovnih podataka, računalo neće znati koja je studija snimanja napravljena ili kome pripada te neće moći ispravno prikazati sliku. Iako su DICOM slike općeprihvaćene u dijagnostici i medicinskoj praksi, ipak imaju nedostatak, a to je veličina datoteka. Potreban je poseban

računalni softver za pregled slika na osobnim računalima jer je veličina memorije slike izrazito velika. Izvan odjela za kliničku i dentalnu radiologiju, većina osobnih računala radi na operativnom sustavu Microsoft Windows. Prethodno smo utvrdili da taj sustav ne prepoznaje DICOM slikovne datoteke stoga one moraju biti pretvorene u druge slikovne formate koje bi Microsoft Windows mogao prepoznati.

Ukoliko je slika pohranjena u nekom drugom slikovnom formatu, takva se može gledati na bilo kojem osobnom računalu bez korištenja dodatnih softverskih paketa. Za razliku od DICOM slikovnih datoteka, slike spremljene u tim formatima nemaju informacije s podacima u zaglavlju slike čime zauzimaju manje memorije. Digitalnu sliku sačinjavaju sićušni elementi, odnosno pikseli sa pripadajućom količinom podataka (brojem bita) koji predstavlja količinu podataka u boji. Dakle, uvođenjem nove dimenzije u pikselu, dubine, pridodaje se mogućnost prikaza nekoliko stotina do tisuća kombinacija nijansi sive. Takve slike obično sadrže informacije u 8-bitnoj dubini piksela, odnosno imaju 256 mogućih kombinacija nijansi sive. Usporedbe radi, digitalno snimanje daje široki spektar nijansi sive, dok je analogno snimanje na filmu ono koje je dosta ograničeno sa otprilike 16-25 nijansi sive. Dakle, ovi slikovni formati zahtijevaju manje prostora za pohranu i zahtijevaju manje resursa za prijenos putem mreže ili putem Interneta. Za razliku od DICOM formata, nedostatak ovih formata jest to što se kontrast između struktura slike ne može podešavati te se naknadna obrada slike ne može izvesti.

JPEG format je najpopularniji format koji se može čitati na svim računalima. Budući da su JPEG datoteke manje veličine i iznimno prenosive, one su preferirani format prilikom prijenosa slika putem Interneta. Najmanji primjetni bitovi informacija uklanjaju se složenim matematičkim algoritmima stoga te slike predstavljaju mnogo manje informacija. Prilikom spremanja u JPEG datoteku dostupne su opcije za odabir količine kompresije koja se može primijeniti. Prednost JPEG formata je u tome što olakšava korištenje kompresije kako bi se smanjila veličina datoteke. Što se više datoteka komprimira (kompresija gubitaka) izgubljene su izvorne informacije o slici i takva slika neće biti dobra za interpretaciju. Manji stupnjevi kompresije (kompresija bez gubitaka) zahtijevaju veću kvalitetu slike, ali to se postiže cijenom velike veličine datoteke. Općenito, datoteke s gubicima idealne su za korištenje u računalnim i web prezentacijama, gdje mala veličina datoteke omogućuje brzi prikaz slika i

olakšava lak prijenos slike između računala. Nasuprot tome, formati bez gubitaka su bolji kad je poželjna veća kvaliteta slike kao što je arhiviranje, podučavanje i prijenos za objavljivanje.

Većina DICOM dentalnih snimki se konvertira i komprimira u JPEG format pri izvozu na druge radne stanice, poput onih koje koriste doktori dentalne medicine. JPEG slike su obično crno-bijele i sadrže mali skup metapodataka. S druge strane, DICOM datoteke mogu sadržavati više crno-bijelih slika zajedno s bogatim skupom metapodataka. Metapodatke, primjerice, sačinjavaju informacije o pacijentima, ustanovama, modalitetima ili tehnikama snimanja. Dok DICOM može podržavati komprimirane algoritme koji su dio JPEG slikovnog formata, JPEG ne može učiniti isto. Također, u medicinskom snimanju teži se dobivanju oštrije slike, a u slučaju JPEG-a se obično dobije slika bez gubitaka podataka, što znači da slika ima mogućnost zamućenja oštih rubova.

1.4. UTJECAJ TEHNIČKIH PARAMETARA NA KVALITETU DIGITALNOG RADIOGRAMA

Utjecaj tehničkih parametara na kvalitetu digitalnog radiograma je od neizrecive važnosti za što bolju vizualizaciju i interpretaciju radiološke slike. Na kvalitetu konačne radiološke slike, mogu utjecati parametri poput tehnike pozicioniranja pacijenta, parametri izloženosti ekspozicije i obrada dobivene slike. Primijetimo da su ovi parametri pod kontrolom radiološkog tehnologa. Kod digitalnog oslikavanja prikupljanje i obrada informacija obavlja se uz pomoć elektroničkih sredstava. Dobiveni rezultat je skup kompozicije ulaznih jedinica računala računalnog hardvera, softvera i grafičkog sustava koje računalo koristi. Izlazna jedinica računala, monitor, je jako bitan parametar za prikaz slike s naglaskom na kalibraciju zaslona monitora, ovisno o njegovom tipu i vrsti. Postoji niz parametara koji utječu na kvalitetu digitalnih radiograma, no u nastavku ćemo naglasiti važnost monitora kao bitnog tehničkog parametra u prikazu i manipulaciji dobivenom slikom.

1. Vrsta monitora za prikaz radiološke slike

Postoji nekoliko vrsti uređaja za prikaz slike, ovisno o fizičkom tipu uređaja i namjeni uporabe slike. Tijekom dobivanja slika, informacija se putem grafičkih ili video kartica pretvori u električne signale koji naknadno kontroliraju količinu svjetla koju generira zaslon potreban za izradu slike. Najčešće korištena vrsta monitora u kliničkoj radiologiji je AMLCD (*engl.* Active Matrix Liquid Crystal Display) zaslon, odnosno aktivni zaslon s tekućim kristalom. On prikazuje sliku elektroničkim kontroliranjem prijenosa svjetlosti. Primjena električnog polja utječe na orijentaciju svakog pojedinačnog tekućeg kristala te njihova orijentacija kontrolira položaj polarizacijskih filtera i prijenosa svjetlosti, omogućujući prikaz slike. Smjernice za kontrolu kvalitete prikaza radiološke slike su u novije vrijeme, ograničene na učinkovitost AMLCD zaslona (7). Drugi tip, LED monitor (*engl.* Light Emitting Diode) je komercijalno više dostupan, no na njemu nisu provedena istraživanja radnog učinka u odnosu na dijagnostičku radiologiju te AMLCD monitor ostaje kao jedini valjani odabir.

Nadalje, monitori mogu biti primarni i sekundarni. Primarni su oni koji služe za interpretaciju slika na temelju kojih se postavlja dijagnoza. Oni trebaju raditi najvišim standardima i od njih se očekuju maksimalne performanse. Sekundarni uređaji su oni koji služe za pregled medicinskih slika u druge svrhe te ne služe isključivo za dijagnostičke potrebe. Bitno je istaknuti činjenicu da se zaslone monitora troše tijekom određenog vremena i kontinuiranom uporabom. Time je prikaz na zaslonu monitora slabiji. Usklađivanje i osmišljavanje novih standarda, omogućuje da zaslone monitora prekomjerno ne umanjuju kvalitetu digitalne slike.

2. DICOM zaslon

Za osiguranje dosljedne prezentacije sivih nijansi na zaslonu monitora bez značajnih varijacija ili degradacije o kojima je već bilo riječi, DICOM zaslon je usklađen putem prihvaćenog standarda DICOM. Unutar propisanog DICOM standarda, postoji 14. poglavlje koje se isključivo odnosi na prikaz nijansi sive na zaslonu monitora. To je GSDF (*engl.* Grayscale Standard Display Function) dio koji propisuje da emisija svjetla iz svakog piksela mora biti ravnomjerno kontrolirana za prikaz slike na različitim zaslonima, s malom vidljivom razlikom u kvaliteti slike.

3. Jednakost osvjetljenja na monitoru

Jednakost osvjetljenja na monitoru proizlazi iz geometrije piksela na zaslonu monitora. Rezultati pojedinih studija, dobivenih ispitivanjem na dentalnim radiogramima, pokazali su da osvjetljenje prostorije i kontrastnost monitora imaju značajan utjecaj na kvalitetu i dijagnostički ishod, iako su ih ispitivači zanemarili u detekciji patologije. (7) Osjetljivost na promjene kontrasta u nijansiranju sive, odnosi se na prilagodbu na DICOM krivulju. DICOM krivulja je razvijena s namjerom prikaza koliko je ljudsko oko osjetljivo na promjene kontrasta. Krivulja pojedinog sustava odgovara sivim tonovima za standardni prikaz. Na krivulji je brojčana skala od 0-1023 pri čemu je 0 crno, a 1023 bijelo. Svako povećanje vrijednosti sive skale je praćeno povećanjem osvjetljenja što je vidljivo ljudskom oku. DICOM krivulja pokazuje da je ljudsko oko osjetljivije na kontraste na nižem nivou.

DICOM definira funkciju svjetline za idealni zaslon gdje bi promatrač percipirao distribuciju vrijednosti svjetline kao linearnu. Mjeri se karakteristikama pravog prikaza s metrom osvjetljenosti i računa se funkcija korekcije koja daje približan prikaz slike. Mjerna jedinica intenziteta svjetlosti je izražena u kandeli (cd). Stomatološki filmovi proizvode razine osvjetljenja koji su uglavnom iznad 20 cd/m^2 i ne zahtijevaju poboljšanje kontrasta. (12) Razlučivost monitora je broj piksela u vertikalnoj i horizontalnoj dimenziji prikaza, odnosno sposobnost uređaja da na slici prikaže dvije točke odvojeno. Prvi čimbenik koji utječe na to je konzistentnost prikaza kontrasta uz pomoć karakteristika uređaja za osvjetljenje. Drugi čimbenik je veličina piksela, a struktura piksela određuje njihovu veličinu i visinu. Prikazi s manjim elementima slike obično su povezani s visokokvalitetnim fotografskim i medicinskim uređajima za prikaz. Ukoliko se ne koristi DICOM standard ili druge smjernice za prikaz slike na zaslonu monitora, treba se primijeniti namjenski softver i određeni alati za testiranje kako bi se prilagodila grafička kartica i zaslon monitora, za optimizaciju karakteristika reakcija osvjetljenja uređaja.

4. Kalibracija monitora

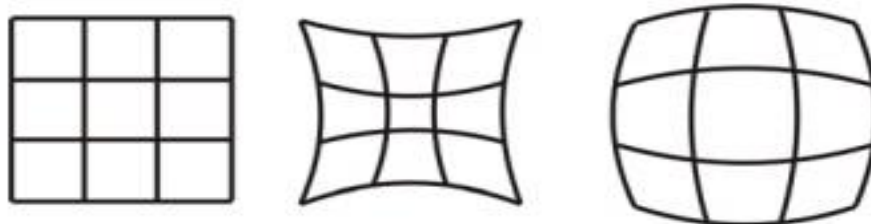
Kalibracija monitora je još jedan bitan čimbenik koji utječe na kvalitetu digitalnog radiograma. Kalibriranje zaslona je važno jer omogućuje preciznu kontrolu definiranja boja i kontrasta. Kalibriranje se obavlja kalibratorom, posebnim uređajem koji se stavlja na zaslon računala i koji preko posebnog softvera generira različite boje na zaslonu koje onda kalibrator očitava i analizira. Postupak kalibracije monitora je brz i automatizirani postupak koji olakšava korisnicima kalibraciju na početku rada dentalnih monitora te ponovno kalibriranje za ispravak efekata koje stvaraju dotrajali monitori. Izvedba prikaza i kvaliteta digitalne slike na medicinskim kalibriranim monitorima su skupe. Zamjena komercijalnim zaslonima može dovesti do uštede troškova, no pokazalo se da se takvi ne mogu optimalno kalibrirati te je dijagnostička interpretacija upitna. (7)

Provedba kontrole kvalitete medicinskih uređaja za prikazivanje radioloških slika je obavezna. Američko udruženje fizičara u medicini, objavilo je smjernice i kriterije prihvaćanja za ispitivanje prihvatljivosti i kontrolu kvalitete medicinskih uređaja za prikazivanje. (8) Karakteristike su prvotno ispitane s posebno dizajniranim testnim uzorcima i uključivala su ispitivanja nad učestalim mogućim pojavama na radiološkoj slici. Posebna se pažnja usmjeravala na: geometrijsko iskrivljenje slike (distorziju), jakost osvjetljenja, rezoluciju slike, šum na slici i artefakte. Procjena izvedbe uređaja za prikaz u kliničkoj postavci, može se provesti u kontekstu ispitivanja prihvatljivosti i kontrole kvalitete, prije prve kliničke uporabe ili tijekom uporabe životnog vijeka uređaja.

1.5. GEOMETRIJSKA DISTORZIJA

Da bismo mogli definirati i objasniti distorziju, potrebno je poznavati i proučiti posebno područje fizike. Riječ je o optici koja proučava suštinu prirode svjetlosti te zakonitosti njena ponašanja. No, zbog opsežnosti područja koje zahvaća, a zbog potreba ovog diplomskog rada, ograničit ćemo se samo na mali dio geometrijske optike koji definira nedostatke (aberracije) optičkih sustava. U praksi se koriste široki svjetlosni snopovi polikromatske svjetlosti koji s optičkom osi zatvaraju znatne kutove zbog čega posljedično nastaju različite deformacije likova. Kada se dobiveni lik razlikuje od lika koji je trebao nastati teorijskim razmatranjima o preslikavanju, nastaju nedostaci (aberracije) optičkog sustava. Upravo zbog takve nesavršenosti, na slikama dolazi do iskrivljenja odnosno distorzije. Distorzijom se naziva deformacija likova koja je izražena različitim poprečnim uvećanjem u raznim točkama vidnog polja. (22) Preslikavanje kvadrata kada se dobiju karakteristični oblici novog kvadrata bi bio tipičan primjer distorzije. (Slika 2.) U praksi se stavlja poseban naglasak na otklanjanje nedostataka koji uzrokuju ovakve pojave.

Na zaslonima za prikaz slike, digitalna slika podliježe distorziji. AMLD zasloni su sastavljeni od fiksnog rasporeda kvadratića piksela. Svi standardi ispitivanja funkcije prikaza zaslona prolaze kriterij ispitivanja distorzije.



Slika 2. Primjer distorzije – preslikavanje kvadrata rezultira nastankom novih deformiranih likova kvadrata

Izvor: http://phy.grf.unizg.hr/media/download_gallery/Optika_web%20skripte.pdf

Prilikom evaluacije radiograma, treba biti svjestan postojanja fenomena distorzije, odnosno proučavanja morfologije promatranog snimljenog objekta. Kod snimanja panoramskog radiograma, konačna svojstva slike čine dvije specifične projekcijske tehnike koje stupaju istodobno u interakciju. To su projekcijske tehnike u horizontalnoj i vertikalnoj dimenziji, koje će u nastavku rada biti detaljnije objašnjene. Te se projekcije razlikuju, ovisno o položaju žarišta (fokusa) projekcije. Naime, u vertikalnoj dimenziji žarište anode služi kao fokus u uobičajenoj radiografskoj središnjoj projekciji. Horizontalna dimenzija projekcije je složenija. U horizontalnoj ravnini, koja se podudara sa rotacijskom ravninom uređaja, rotacijski centar uspostavlja funkcijski fokus projekcije, neovisno je li se nalazi u stacionarnom ili pomičnom položaju. (13) Generalno, horizontalna dimenzija je središnja projekcija, međutim kod snimanja panoramskog radiograma svojstva konačne slike su pod utjecajem detektora u pokretu. Posljedično, horizontalna dimenzija će na slici biti uvećana ili umanjena, ovisno o brzini pokretanja detektora i udaljenosti od izvora zračenja.

U sredini oštro prikazanog slikovnog sloja projekcije, faktor uvećanja je jednak u obje dimenzije te su strukturni detalji točno prikazani na slici. Međutim, izvan središnjeg dijela bolje je uočljiva distorzija snimljene slike jer faktor uvećanja nije svugdje jednak. Zbog nesklada u vertikalnim i horizontalnim faktorima uvećanja, izvan središta projekcija, dolazi do nastanka distorzije tijekom snimanja panoramskom radiografijom.

Distorzija se može podijeliti u nekoliko skupina, ukoliko podjelu promatramo sa kliničkog stajališta. Poznate su sljedeće skupine: *oblikovana distorzija* (distorzija morfologije objekta), *prostorna distorzija* (distorzija veličine objekta ili detalja na objektu) te *kutna distorzija* (distorzija zakrivljenjem različitih objekata, primjerice zubi). (13) Veličinu i vrstu distorzije treba procijeniti i ako se smatra neprikladnom, prilagoditi određenim minimalnim zahtjevima. Dvije su vrste procjene distorzije uz pomoć testnih uzoraka, a to su vizualna i kvantitativna procjena. Uz pomoć njih određuje se maksimalno odstupanje između mjerenja u svakom smjeru i između mjerenja u horizontalnom i vertikalnom smjeru. Dosadašnja istraživanja provedena su većinom na dvodimenzionalnim objektima. U lateralnim dijelovima zubnih čeljusti u dvodimenzionalnom obliku, detalji u ravnini pozicioniranoj okomito na rendgensku zraku, mogu djelovati udaljeno od središta oštrog prikazanog slikovnog sloja projekcije i to prije nego se pojave distorzijski efekti. Zbog toga su granice tolerancije odstupanja u lateralnom dijelu čeljusti malo više, nego u prednjoj regiji čeljusti gdje su

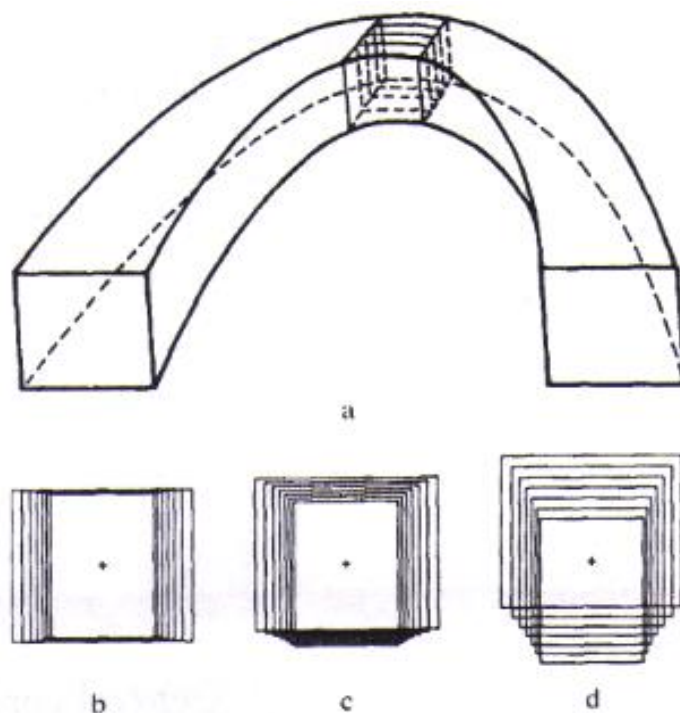
odstupanja znatno manje vidljiva. Granice tolerancije postoje i u kutnoj distorziji. Kut između dva zakrivljena objekta smatra se značajnim samo u ravnini koja je položena usporedno oštroj prikazanoj ravnini. Nadalje, smatra se da distorziju trodimenzionalnih objekata i distorziju kutova unutar takvih objekata treba još dodatno istražiti, a dosadašnje poznate tvrdnje baziraju se na matematičkim izračunima.

Iako je distorzija jako dobro opisana na konvencionalnim uređajima za snimanje panoramskom radiografijom, ova pojava se na digitalnom panoramskom radiogramu značajno ne razlikuje od one na konvencionalnom uređaju. Naime, zbog sličnosti geometrijske projekcije horizontalne i vertikalne ravnine, teoretski opisi vrijede jednako za obje vrste uređaja. Također, stupanj vertikalnog povećanja jednak je u obje ravnine. (18) Izvan središnjeg dijela snimljenog sloja faktor uvećanja je različit, što rezultira karakterističnim distorzijskim efektima koji mogu biti zabilježeni čak i ako je pacijent pravilno pozicioniran.

1.5.1. GLAVNI UZROK NASTANKA DISTORZIJE

Prethodno navedenom nesuglasnošću horizontalnih i vertikalnih faktora uvećanja pojavljuje se njihov zajednički efekt. Taj efekt utječe na izgled ravnina. One ravnine koje su postavljene u pravcu rotacijskog centra uvećane su više u horizontalnoj, nego u vertikalnoj dimenziji. Ostale ravnine koje su postavljene u pravcu detektora bit će smanjene više u horizontalnoj nego u vertikalnoj ravnini. Dakle, uvećanje se odnosi na omjer udaljenosti žarišta anode do detektora i žarišta anode do središta oštro prikazanog sloja projekcije. (13)

Nadalje, sustav analize geometrijskih projekcija koje se koriste kod snimanja panoramskog radiograma je relativno kompleksan. Iako se konačni snimak prikazuje kao serija paralelnih ravnina na panoramskom radiogramu, pojedinačno svaka od ravnina može biti matematički tretirana kao odvojeni entitet te se zasebno može izračunati uvećanje u horizontalnoj i vertikalnoj ravnini. U nastavku ćemo primjerom objasniti izdvojenost serije ravnina promatranog objekta te utjecaj zakrivljenosti rendgenske zrake na nastanak panoramskog radiograma. (Slika 3.) Kada je jedna serija slika kvadratnog objekta smještena u zakrivljenoj ravnini, možemo je promatrati kroz kvadratnu strukturu ravnina koje se superponiraju te formiraju konačnu figuru koja prikazuje uzrok distorzije u trodimenzionalnom obliku. Superponirane ravnine i položaj središnje zrake se u panoramskoj radiografiji ponašaju različito. Kada je središnji smjer zrake usmjeren okomito na sve ravnine, prolazi jednako kroz njih te se one simetrično preklapaju jedna preko druge. Nadalje, u uređajima dizajniranim za snimak panoramskog radiograma, središnja zraka nije uvijek posve okomita već je pod određenim kutom. Primjerice, kod snimanja maxille središnja zraka obično je blago ukošena, pod kutom većim od 10° odnosno prosječno 15° . Za mandibulu se ta tvrdnja odnosi na minimalno, gotovo neprimjetno ukošenje od prosječno 5° . Ravnine u različitim dubinama promatranog objekta će biti različito distorzirane na slici. Iskrivljene projekcije će uzastopno premještati iskrivljene slike ravnina u različitim dubinama objekta. Temeljem toga, ravnine objekta koje su smještene između središnje ravnine objekta i detektora se pojavljuju produljeno na slici. Ravnine objekta smještene između središnje ravnine objekta i rotacijskog centra će biti skraćene.



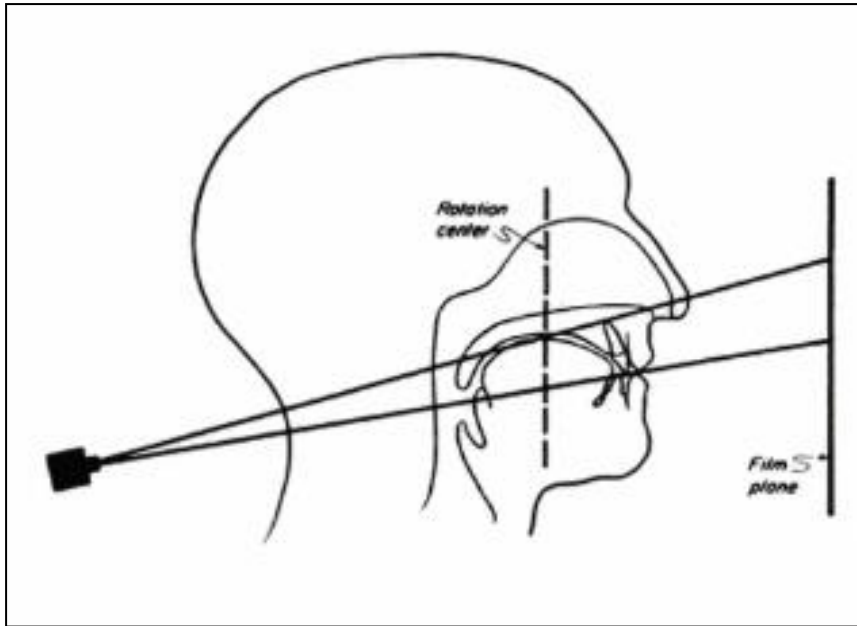
Slika 3. a) shematski prikaz serija ravnina jednog objekta na uređaju za panoramsku radiografiju; b) prikaz serije ravnina kada kroz nju prolazi središnja rendgenska zraka okomito na horizontalnu ravninu; c) prikaz serije ravnina kada kroz njih prolazi središnja rendgenska zraka pod kutom od 5° na horizontalnu ravninu; d) prikaz serije ravnina kada kroz njih prolazi središnja zraka pod kutom od 15°

Izvor: Tronje G, Welander U, McDavid WD, Morris CR. Image distortion in rotational panoramic radiography. I. General considerations. Acta Radiol Diagn (Stockh). 1981;22: 296.

1.5.2. VERTIKALNA UDALJENOST

Prethodno smo naveli da su kod snimanja panoramskom radiografijom prisutni specifični neželjeni efekti. Kada je zubna čeljust neprecizno centrirana, distorzija i magnifikacija objekta su očekivane te se može pretpostaviti da udaljenosti u strukturama objekta neće biti prikazane u prirodnoj veličini te da nisu pouzdane. Panoramski radiogrami služe za evaluaciju različitih vertikalnih dimenzija unutar zubne čeljusti. Primjerice, služe za određivanje visine alveolarnog procesa te izračun udaljenosti alveolarnog grebena od maksilarnog sinusa ili od jednog/oba mandibularna otvora što je izrazito bitno oralnim kirurzima i ostalim dentalnim profesionalcima kod planiranja oralnih ili maksilofacijalnih kirurških postupaka.

Vertikalna dimenzija na uređaju za panoramsku radiografiju nije pod utjecajem horizontalne rotacije rendgenske zrake, već je rezultat radiografske projekcije na uređaju. (Slika 4.) Određivanje vertikalne dimenzije može se teoretski objasniti, no suština razumijevanja potječe od matematičkog pristupa rješavanja izračuna dimenzije što uključuje poznavanje trigonometrijske problematike. Trigonometrijski shematski prikazi služe za lakše razumijevanje. Bitno je znati da se izračun može dobiti na primjeru jednog odabranog oštrog sloja snimke. Time je poznata udaljenost žarišta anode rendgenske cijevi do oštrog sloja odnosno udaljenost žarišta rendgenske cijevi do detektora. Prethodno je spomenuto da se panoramski radiogrami zubnih čeljusti dobiju pod različitim kutnim nagibom središnje rendgenske zrake. Uz određena prihvaćena odstupanja, prosječna veličina kuta snimanja maxille iznosi 15° , dok je prosječna veličina kuta snimanja mandibule 5° . Rotacijskim pomicanjem uređaja koji ujedno opisuje zamišljeni skup točaka u ravnini, od udaljenosti središta rotacije do točke na zamišljenoj ravnini, dobije se duljina čija projekcija odgovara vertikalnoj udaljenosti u objektu promatranja. Središnja zraka je uvijek tangencijalna do definirane zakrivljene putanje rotacijskog centra u bilo kojoj točki putanje. Oblik definirane zakrivljene putanje određuje smjer rendgenske zrake stoga definira projekciju svakog uzastopnog dijela čeljusti. Kada je udaljenost žarišta anode od oštro prikazanog sloja pod određenim kutom neovisno o nagibu, njena projicirana duljina će biti ili produljena ili skraćena. Maksimalna duljina će biti dobivena kada je udaljenost duljine žarišta anode od oštro prikazane ravnine u objektu isključivo okomita na vertikalnu ravninu.



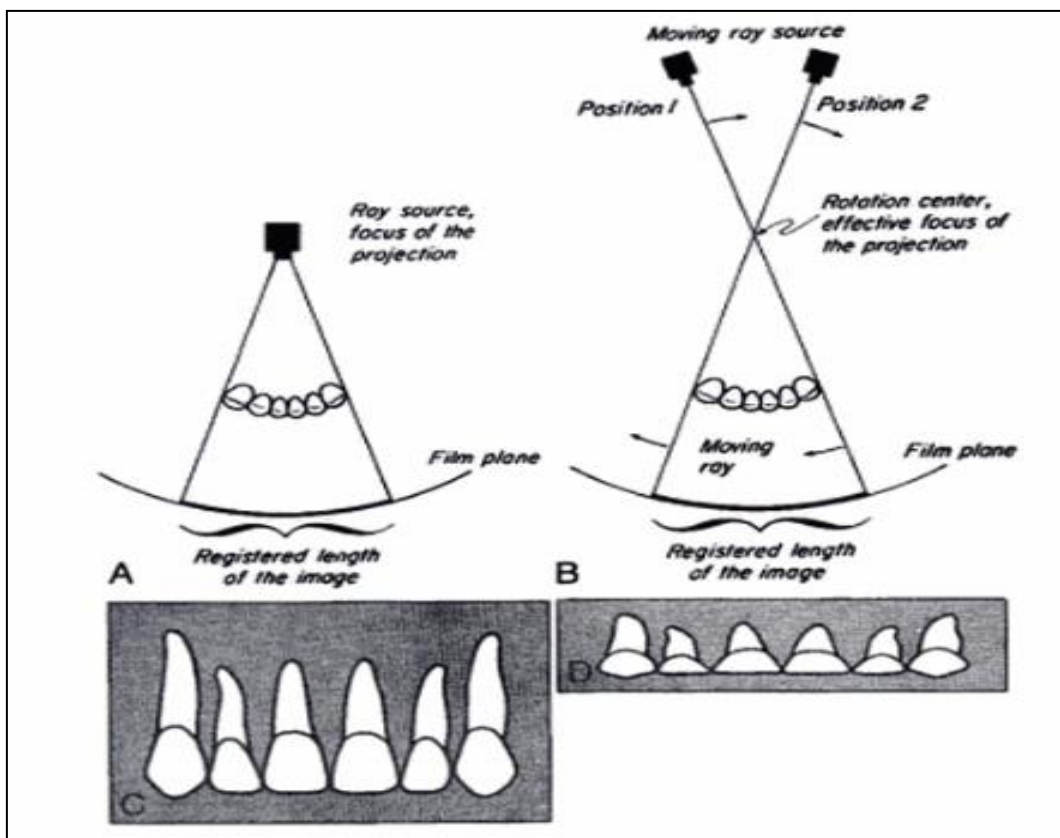
Slika 4. Projekcijska geometrija vertikalne ravnine na uređaju za panoramsku radiografiju

Izvor: Langland O.E., Langlais R.P., Preece J.W. Principles of Dental Imaging, San Antonio, Texas: The University of Texas Health Science Center at San Antonio Dental School, 2002.

U mjerenju točnosti vertikalnih dimenzija, treba obratiti pozornost na moguće pogreške i dopuštene granice odstupanja. Generalno, granica ograničenja raste kako raste i kut nagiba središnje zrake. Također, granice tolerancije kutova se mijenjaju kada je udaljenost objekta premještena u pravcu detektora ili rendgenske cijevi. Ograničenja su ponekad veća u maxilli, negoli u mandibuli.

1.5.3. HORIZONTALNA UDALJENOST

Horizontalna dimenzija panoramskog radiograma je pod utjecajem horizontalne rotacije rendgenske zrake. Centar rotacije nazvan je efektivnim fokalnim žarištem projekcije za horizontalne dimenzije uređaja za panoramsku radiografiju. Iako rendgenske zrake nastaju na anodi rendgenske cijevi, one se razilaze u „stvorenom“ intraoralnom izvoru zračenja koji predstavlja centar rotacije. (Slika 5.)



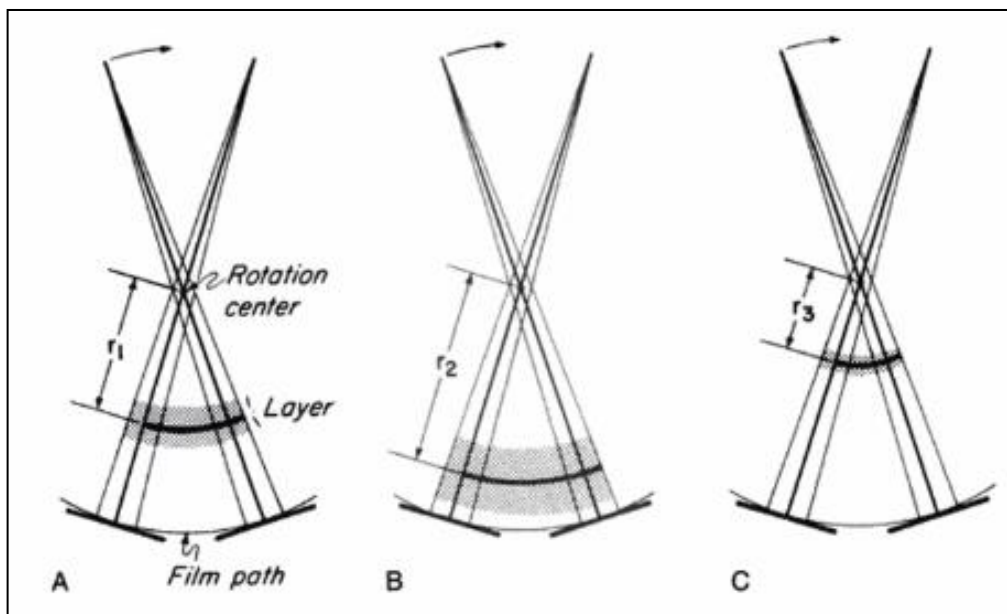
Slika 5. Usporedba stacionarnog i pokretnog izvora zračenja; A) prava središnja projekcija koja nastaje djelovanjem intraoralnog izvora B) rotirajuća zraka stvara pravu središnju projekciju u rotacijskoj ravnini s efektivnim fokusom u rotacijskom centru; C) omjer udaljenosti žarišta od filma i žarišta do objekta je takav da će se pojaviti uvećanje u svim ravninama sa intraoralnim rendgenskim izvorom; D) usporedba uvećanja kada rotacijska zraka projicira objekt na stacionarni film kada je jednako u horizontalnoj ravnini, ali različito u vertikalnoj ravnini

Izvor: Langland O.E., Langlais R.P., Preece J.W. Principles of Dental Imaging, San Antonio, Texas: The University of Texas Health Science Center at San Antonio Dental School, 2002.

Nastanak slikovnog sloja

Ukoliko su rotirajuće uske zrake korištene za projekciju objekta na stacionarnom filmu, uvećanje u horizontalnoj ravnini uvijek će biti veće nego u vertikalnoj ravnini. Da bi se izjednačilo uvećanje u horizontalnoj dimenziji, upotreba pokretnog filma može eliminirati nepodudarnost između horizontalnog i vertikalnog mjerenja. Film se kreće u suprotnom smjeru od horizontalne rotacije rendgenske zrake. Brzina pokretanja filma može se podesiti te se time može umanjiti horizontalno povećanje da bi se podudaralo s vertikalnim uvećanjem.

Vertikalne i horizontalne dimenzije podudaraju se samo kada objekt leži unutar ravnine koja je nazvana središnja ravnina ili oštro prikazana ravnina slikovnog sloja. Objekti izvan ove ravnine, ali još uvijek unutar slikovnog sloja, uvijek će biti distorziranog oblika i pojavljivat će se neoštro i zamagljeno. Širina slikovnog sloja ovisi o efektivnoj projekciji radijusa što ustvari predstavlja udaljenost od centra rotacije do centralne ravnine slike. Što je radijus dulji, sloj je tanji. (Slika 6.) Također, debljina sloja je obrnuto proporcionalna širini dugog, uskog otvora prolaza zrake. Što je on uži, širi je slikovni sloj. (23)



Slika 6. Efektivna projekcija radijusa (r_1 , r_2 , r_3)

Izvor: Langland O.E., Langlais R.P., Preece J.W. Principles of Dental Imaging, San Antonio, Texas: The University of Texas Health Science Center at San Antonio Dental School, 2002.

Pozicija slikovnog sloja ili žarišta

Širina slikovnog sloja ovisi o tome kako se pozicijski mijenja slikovni sloj od rotacijskog centra. Ubrzanjem filma, slikovni sloj je udaljen od rotacijskog centra pa je širok. Nasuprot tome, ukoliko je brzina smanjena, slikovni sloj je bliži rotacijskom centru i postaje uži. Poradi toga, prednji dio sloja je neizbježno uži, nego stražnji dio sloja.

1.5.4. METODE MJERENJA TOČNOSTI VERTIKALNIH I HORIZONTALNIH DIMENZIJA NA PANORAMSKOM RADIOGRAMU

Točnost bismo mogli definirati kao odstupanje izmjerene veličine od njene stvarne vrijednosti. Dosada se na nekoliko načina nastojala izračunati točnost na panoramskom radiogramu. Obzirom na tehnološku revoluciju razvoja računala i medicinske radiologije i radiografije, metode mjerenja točnosti vertikalnih i horizontalnih dimenzija su se mijenjale, no u srži one i dalje obuhvaćaju jednake komponente i tumačenja. Matematički i fizikalni aspekti se u osnovi ne mijenjaju, a danas se putem odgovarajućih statističkih parametara lakše može doći do rezultata. U nastavku ovog diplomskog rada napraviti ćemo analizu nekolicine publiciranih preglednih članaka te istaknuti dosadašnje načine i metode mjerenja točnosti vertikalnih i horizontalnih dimenzija.

Starija istraživanja (Tronje G. i autori, 1981.) navode da mjerenja na tadašnjim radiološkim filmovima nisu dovoljno točna. To se posebno odnosi na mjerenja u horizontalnoj dimenziji u kojima se faktor uvećanja objekta mijenja nelinearno. Mjerenja vertikalnih dimenzija u kojima se faktor uvećanja objekta mijenja linearno, mogla bi se koristiti u kliničkoj praksi. Treba uzeti u obzir pravilan položaj pacijenta u uređaju te određene granice odstupanja da bi se filmovi za panoramsku radiografiju koristili za mjerenje vertikalne dimenzije. Autori podsjećaju na nagib središnje zrake prilikom snimanja obje zubne čeljusti, koje smo prethodno naveli. Tvrdnje su potkrijepili teoretsko matematičkim kalkulacijama i potvrdili ih provedenim eksperimentalnim testom na nekoliko serija izloženih filmova. Izmjereno je 45 udaljenosti objekata nagnutih pod određenim kutom. Poseban model bio je konstruiran u obliku križa napravljenog od tankih čeličnih žica umetnutih na šipku koja se mogla pomicati uzdužno, a daljnjim priključcima se mogla vršiti zakrivljenost i pomicanje filma te rotacija. Dakle, model se mogao točno namjestiti po koordinatama visine, duljine i dubine dimenzija, a mjerenje je provedeno uz pomoć kompasa i transverzalne skale s preciznošću od 0.1 mm. Rezultati mjerenja su potkrijepili matematičke korelacije. Nadalje, autori ističu da se vertikalna mjerenja na panoramskom radiogramu, za znanstvene potrebe, ne bi nikako trebala izvoditi bez poznatih referentnih točaka unutar objekta snimanja. Granica

prihvatljivosti grešaka je veća kada je udaljenost objekta nakrivljena u pravcu rendgenske cijevi, negoli u pravcu filma i veća je za mjerenja izvedena u maxilli negoli u mandibuli. (14)

Nadalje, mnogi autori se slažu da su mjerenja horizontalnih dimenzija na panoramskim radiogramima neprecizna te da ih ne treba provoditi. No, oni ne navode koje udaljenosti ne treba mjeriti unutar struktura objekta te svoju preporuku pripisuju generalno na sve horizontalne dimenzije. Istraživanje (Ćatić A. i autori, 1998.) je ispitalo točnost prikaza mjerenja različitih horizontalnih dimenzija na panoramskim radiogramima analizirajući 25 donjih čeljusti. Različite udaljenosti označene su metalnim oznakama četvrtastog oblika površine 1 mm². Nakon što su izmjerene pomoću pomične mjerke koja ima preciznost 0.1 mm, iste čeljusti su se pozicionirale pravilno u uređaj za panoramsku radiografiju te su napravljene radiološke snimke na kojima su se izvršila ponovna mjerenja istih udaljenosti. Potom su se rezultati jednih i drugih mjerenja usporedili i statistički obradili. Dobivenim rezultatima pokazalo se da u horizontalnim udaljenostima koje prelaze središnju liniju donje čeljusti, postoji velika razlika između vrijednosti dobivenih mjerenjima udaljenosti na čeljustima i udaljenosti na panoramskim radiogramima. Udaljenosti na snimkama su znatno veće od onih izmjerenih na donjim čeljustima što potvrđuje faktor uvećanja objekta na slikama. Autori tvrde da je iz rezultata njihovog istraživanja vidljivo da je horizontalne udaljenosti na panoramskim radiogramima moguće precizno mjeriti, no mjerenje mora biti samo na jednoj strani zubne čeljusti i ne smije prelaziti središnju liniju donje čeljusti. (15)

U istraživanju (Nikneshan S. i autori, 2013.) se naglašava da je točnost mjerenja duljine zuba i zakrivljenja na stomatološkom panoramskom radiogramu jako ovisna o tehnici pozicioniranja glave pacijenta. Tri modela koja prikazuju denticiju i funkcionalnu okluzijsku ravninu izrađena su od voska. Oko voštanog dijela je izlivena smjesa kalcijevog sulfata dihidrata (gipsa), u stomatologiji poznatog pod nazivom zubni kamen. Vosak je izvađen te se izradio akrilni model zubala sa označenih 10 točaka koje ukazuju na položaj zubi (4 mjesta za kutnjake, 2 mjesta za pretkutnjake, 2 mjesta za očnjake i 2 mjesta za sjekutiće). U prvom modelu, koji je služio za pilot studiju, označena mjesta su perforirana te je potom umetnuto deset vijaka čijom je provjerom položaja određeno točno mjesto pozicioniranja. Ostala dva modela bila su ispunjena čeličnim iglama, a u svakom s drukčijim položajem igli. U jednom su bile postavljene okomito na akrilnu površinu. U drugom modelu je deset igli bilo

postavljeno pod različim zakrivljenjem, na način da je s desne strane bilo postavljeno pet igli pod kutom od 75° meziodistalno na okluzijsku ravninu, a preostalih pet na lijevoj strani pod kutom od 75° bukolingvalno. Okluzijsku ravninu je simulirala žica s navojem, a vrhovi postavljenih igala koji su bili smješteni iznad i ispod žice predstavljali su krunu i korijen zuba. Različite udaljenosti su izmjerene pomoću pomične mjerke te su rezultati obrađeni statističkim testovima. Rezultati su pokazali da promjene u položaju okluzalne ravnine, koje ukazuju na položaj glave pacijenta, nisu uzrokovale značajne promjene u kutovima ravnih ili zakrivljenih igala (8° - 10°) u odnosu na okluzijsku ravninu. Ovo istraživanje potvrdilo je neke dotadašnje studije u kojima se navodi da bukolingvalni nagib zuba neće prouzročiti linearne pogreške na panoramskom radiogramu. Isto tako, postavljanje nagnutog objekta, u sredini slike, rezultira različitim stupnjevima uvećanja i vrijedi samo za mjerenje vertikalnih udaljenosti. Potvrđeno je da su snimanja panoramskom radiografijom pouzdanija za linearna mjerenja stražnjih područja te da nisu pouzdana za procjenu i dijagnostiku bolesnika bez zubi, ukoliko se ne obrati pozornost na pravilan položaj glave pacijenta u uređaju. Također, pravilan položaj glave pacijenta, zakrivljenost, anatomija zubala i orijentacija udaljenosti mogu utjecati na horizontalna mjerenja. Naglašava se da točnost svih ovih snimki ovisi o gustoći kosti na mjestu procjene, primjerice kod postavljanja zubnih implantata gdje gustoća kosti utječe na marginu koštanih struktura i utječe na rezultate mjerenja. U konačnici, rezultati ove studije potvrđuju da je promjena okluzalne ravnine, odnosno glave pacijenta rezultirala značajnim promjenama u duljini igala u usporedbi sa stvarnim vrijednostima. Kutna mjerenja su relativno točna ukoliko se dobiju s varijacijama okluzijske ravnine manjima od 10° . (16)

Slično prethodnom, sljedeće istraživanje (Stramotas S. i autori, 2002.) se također temeljilo na položaju pacijentove glave u uređaju za panoramsku radiografiju, na akrilnom modelu sa žicama od nehrđajućeg čelika. Cilj istraživanja je bio ispitati utječe li pozicija glave pacijenta na linearna i kutna mjerenja na panoramskom radiogramu, u četiri različita položaja glave i okluzijske ravnine. Rezultati su obrađeni statističkim testovima. Autori su objasnili da postoji određena granica odstupanja i tolerancija varijacija u položaju glave. Ukoliko je nagib okluzalne ravnine veći od 10° može doći do izobličenja struktura na slici, odnosno distorzije, što potvrđuje značajna statistička pogreška mjerenja ($P < 0,05$). Nadalje, bočna mjerenja zakrivljenja okluzijske ravnine, manja od 10° , nisu pokazali učinak na linearna mjerenja. (17)

Još jedno provedeno istraživanje (Vauquez L. i autori, 2013.) ispitivalo je točnost vertikalnih mjerenja na digitalnom panoramskom radiogramu. Cilj istraživanja je bio procijeniti točnost mjerenja vertikalne visine na ugrađenim dentalnim implantantima u stražnjem dijelu mandibule jer se htjelo potvrditi da su digitalne snimke panoramskih radiograma dovoljno točne i pouzdane za procjenu raspoložive visine kostiju iznad mandibularnog kanala. Zbog različitog povećanja, referentni objekti s poznatim dimenzijama potrebni su za određivanje točnog povećanja u određenom području. Na konvencionalnim panoramskim radiogramima, dentalni implantati poznate duljine mjere se pomičnom mjerkom da bi se odredio stupanj uvećanja uređaja. Na digitalnom panoramskom radiogramu, povećanje se određuje uz pomoć metode kalibracije metalnih referentnih kuglica koje omogućuju vizualizaciju slike u prirodnoj veličini (1:1) te uporabu softverskih alata za mjerenje. Upotreba referentnih metalnih kuglica za kalibraciju povećanja ima prednost što simetrični oblik kuglica daje radiografske slike koje nisu pod utjecajem geometrijske projekcije. Metalne kuglice su bile promjera 5 mm, a fiksirale su se voskom na mjestu koje je namijenjeno postavljanju dentalnih implantata. U studiji su metalne kuglice postavljene preoperativno, a zubni implantati su postavljeni postoperativno. Također, digitalne snimke panoramskih radiograma su izvučene iz baze podataka već prikupljenih radioloških snimki tijekom rutinske procjene postavljanja zubnih implantata. Vertikalno mjerenje se vršilo računalnim putem, uzduž ruba linije implantata. U istraživanju su podaci o vertikalnoj distorziji dobivenoj iz izmjerenih zubnih implantata, uspoređeni s vertikalnom distorzijom dobivenom iz izmjerenih metalnih kuglica koje su kalibracijski referentni objekti. Zaključeno je da je digitalna panoramska radiografija učinkovita i jednostavna metoda za procjenu prije postavljanja zubnih implantata i da vertikalna procjena može pružiti potpuno točne informacije. Faktori koji mogu utjecati na konačne rezultate su: izbor referentnih kalibracijskih objekata, kontrastnost metalne kuglice vidljive na zaslonu monitora (npr. od titana), položaj glave i okluzijske ravnine pacijenta, iskustvo promatrača u ispitivanju i zadatku mjerenja te kalibracija koja ima veći učinak na područje pretkutnjaka, nego na područje kutnjaka. Podešavanje na prirodnu veličinu slike s metodom kalibracije referentne kuglice je nezamjenjiv korak u planiranju postavljanja zubnih implantata jer omogućuje precizniji odabir duljine implantata. Ovim istraživanjem se potvrdilo da je digitalni panoramski radiogram jednostavan i pouzdan alat za procjenu dostupne visine kosti prije umetanja stražnjih zubnih implantata u mandibulu. (18)

U rutinskoj stomatološkoj praksi, dvodimenzionalna i trodimenzionalna mjerenja se danas obično vrše putem DICOM softverskih programa i alata. S obzirom da program ima sofisticirani alat koji dopušta vrhunsku manipulaciju bilo kakvom pristupu radu, snimke se mogu povećati za bolji prikaz promatranog objekta. Od dosadašnjih provedenih studija, nijedna nije procijenila utjecaj povećanja slike na točnost linearnih mjerenja, korištenjem različitih programa za obradu slike, uključujući i DICOM softverski program. U svakodnevnoj praksi, kliničari koriste postavku za povećanje slike na zaslonu računala. Neka istraživanja su pokazala da su mjerenja sa povećanim uvećanjem (2:1) manje točna, nego ona s manjim uvećanjem pa vrijedi preporuka da digitalna mjerenja ne treba provoditi na uvećanim slikama. Razlog tome je ograničavajući faktor koji utječe na kvalitetu same slike, a to je veličina piksela. Uvećanje slike rezultira relativno difuznom slikom na zaslonu monitora zbog čega je teže identificirati granice bilo kojeg promatranog objekta prikazanog na zaslonu monitora. Osim uvećanja slike, na rezultate mjerenja definitivno utječe iskustvo promatrača u tumačenju panoramskih radiograma te bi tako kliničari s različitim iskustvima promatranja i mjerenja linearnih dimenzija na zaslonu monitora bili poželjni za provođenje ovakvih istraživanja.

1.5.5. UTJECAJ FAKTORA UVEĆANJA NA TOČNOST VERTIKALNIH I HORIZONTALNIH MJERENJA

Većina doktora dentalne medicine još uvijek koristi isključivo snimke panoramske radiografije za procjenu veličine dentalnih implantata, unatoč poboljšanoj točnosti mjerenja dobivenoj trodimenzionalnim metodama slojevnog snimanja kao što je CBCT. U studiji (Sakakura CE. i autori, 2003) navode da 63.8% doktora dentalne medicine koji su prisustvovali sastanku brazilskog implantološkog kongresa, koristi samo panoramske radiograme. Toliki udio korištenja panoramskog radiograma u praksi opravdava viša cijena slojevnog snimanja, manje poznavanje tumačenja slojevnih snimki, a i ograničena dostupnost slojevnih tehnika u nekim zemljama. (20)

Jako je važno da je stručnjak iz dentalne medicine (oralni kirurg, doktor dentalne medicine...) potpuno svjestan pojava na slici tijekom bilo koje vrste kirurškog tretiranja. Nedostatak korištenja snimki panoramskog radiograma čine pojave kao što su uvećanje i distorzija. One se događaju kada pacijentova zubna čeljust nije smještena u blizini žarišta rendgenskog snopa. Čak i kada su pravilno snimljene, snimke panoramskog radiograma su povezane s povećanjem stvarne veličine objekta. Distorzija se događa kada se horizontalno uvećanje razlikuje od vertikalnog uvećanja sa lošim pozicioniranjem pacijenta. Uvećanje može biti pod utjecajem varijacija u obliku i veličini pacijentove čeljusti. Distorzija je najveća na području sjekutića i pretkutnjaka te najmanja u području treće regije kutnjaka (posljednjeg zuba u zubnoj čeljusti).

Već smo spomenuli uvećanje slike koje može stvarati probleme u evaluaciji veličine promatranog objekta. Postoje dva pristupa kojima se nastojao riješiti ovaj problem. Prvi pristup primjenjuje matematičku teoriju snimanja panoramskom radiografijom, a drugi koristi određene predmete za kalibraciju uz pomoć kojih se izračuna uvećanje nekih točaka na panoramskom radiogramu i češće je primjenjivan u praksi. U istraživanju (Devlin H. i autori, 2013.) izvršila se kombinacija ova dva navedena pristupa te su autori ponudili precizne jednadžbe koje nude rješenja i za povećanje slike i za kalibraciju s određenim predmetima. Svoje tvrdnje temelje na izmjeničnim softverskim mjerenjima rubova i eliptičnog položaja

dva kuglična ležaja (promjera 2.5 mm i 6 mm) unutar zubi izrađenog modela plastične lubanje. Postoje dva tipa uvećanja koji se mogu izraziti jednadžbama, a to su horizontalno i vertikalno uvećanje. Horizontalno uvećanje (α) je omjer širine slike (*engl.* Image width) i promjera kugličnog ležaja (*engl.* BB diameter). Vertikalno uvećanje (β) je omjer visine slike (*engl.* Image height) i promjera kugličnog ležaja (*engl.* BB diameter). (Slika 7.) Generalno, jednadžbe opisuju omjer standardne veličine slike i stvarne veličine slike. Slijedom toga, autori su ponudili i jednadžbu za cjelokupno uvećanje (γ) koja računa omjer korijena iz umnoška širine i visine slike u brojniku te promjera kugličnog ležaja u nazivniku. (Slika 8.) Teoretski, povećanje slike se mijenja ovisno o položaju i veličini objekta tako da se povećanje može izračunati iz poznatih pozicija i parametara stroja prije snimanja radiografije. (20)

$$\alpha = \frac{\text{Image width}}{\text{BB diameter}} \quad \beta = \frac{\text{Image height}}{\text{BB diameter}}$$

Slika 7. Jednadžbe za izračun horizontalnog i vertikalnog uvećanja panoramskog radiograma

Izvor: Devlin H, Yuan J. Object position and image magnification in dental panoramic radiography: a theoretical analysis. Dentomaxillofac Radiol. 2013;42: 29951683.

$$\gamma = \sqrt{\alpha\beta} = \frac{\sqrt{\text{Image width} \times \text{Image height}}}{\text{BB diameter}}$$

Slika 8. Jednadžba za cjelokupno povećanje panoramskog radiograma

Izvor: Devlin H, Yuan J. Object position and image magnification in dental panoramic radiography: a theoretical analysis. Dentomaxillofac Radiol. 2013;42: 29951683.

Planiranje ugradnje zubnih implantata je učestala pojava današnjice. Mnogi čimbenici trebaju se uzeti u obzir da bi se osigurao visoki uspjeh njihova postavljanja. Pažljivi preduvjet ugradnje uključuje radiografski pregled odabira prikladne veličine implantata. Kod utvrđivanja veličine implanata u određenoj regiji zuba uvelike se koristi panoramski radiogram. Već smo utvrdili da je pojava distorzije neminovna te je i ovdje za očekivati prisutnost faktora uvećanja, koji prosječno iznosi 1.25. Kada se odabire veličina implantata tijekom planiranog tretmana, to isto uvećanje nastoji se kompenzirati. To se obično izvodi postavljanjem prozirnog plastičnog lista na vrh radiografskog filma za koji je poznato da daje uvećanje od 25%. U stvarnom povećanju na radiogramu postoje velika odstupanja. Stupanj povećanja ovisi o nekoliko čimbenika kao što su pacijentov položaj, zakrivljenost mandibule ili pak sama oprema. Neke studije su pokazale da se uvećanje panoramskog radiograma više razlikuje u horizontalnoj nego u vertikalnoj ravnini. Faktor uvećanja u horizontalnoj dimenziji nije u linearnoj ovisnosti, za razliku od faktora vertikalnog uvećanja koji je linearan i manje se razlikuje na različitim dubinama objekata. Isto tako, slikovno uvećanje može biti vidljivo i u periapikalnim radiogramima i ovisi o relativnoj udaljenosti rendgenske cijevi do receptora i objekta do receptora. Da bi se izračunala točna veličina distorzije u određenom području radiograma, predloženo je korištenje referentnih metalnih oznaka poznatih dimenzija.

Svrha provedenog istraživanja (Schropp L. i autori, 2009.) bila je evaluacija utjecaja referentne metalne kuglice za kalibraciju periapikalnog i panoramskog radiograma za preoperativnu selekciju veličine zubnih implantata za tri modela implantata. U njihovoj studiji uključeno je 70 pacijenta čije su slike, 70 panoramskih radiograma i 43 periapikalne, napravljene prije ugradnje zubnih implantata. Napomenut ćemo da su to pacijenti kod kojih je indicirana ugradnja samo jednog zubnog implantata. Na mjesto ugradnje implantata, a prije snimljenih radiograma, voskom su fiksirane metalne kuglice promjera 5 mm. Nakon snimljenih radiograma, a uz pomoć računalnog softvera, svaki od troje promatrača je manualno namještao četiri referentne oznake na marginama metalne kuglice na vrhu, dnu te postranično. Potom, prema subjektivnoj procjeni dimenzija, promatrač je manualno postavljao dentalni implantat prema referentnim oznakama. Računalni softver računao je promjer metalne kuglice u horizontalnim i vertikalnim dimenzijama te nepodešenu širinu i visinu implantata. Vrijednosti su dobivene u milimetrima, s obzirom da je poznata prostorna rezolucija na slici. Statističkom obradom se izračunao faktor uvećanja. Računalni softver je

odabrao odgovarajuću veličinu implantata između ponuđenih. Faktor uvećanja u horizontalnoj ravnini je 1.22, a u vertikalnoj ravnini 1.26. Rezultatima ovog istraživanja pokazalo se da je korištenje referentne metalne kuglice za izračun točnog slikovnog uvećanja te kalibraciju faktora uvećanja, imalo veliki utjecaj na odabir odgovarajuće dimenzije dentalnih implantata. (19)

Ovakva metoda ima veliku prednost u tome što radiogram nije pod utjecajem geometrijskih parametara zbog simetričnog oblika sfere, a koji su također povezani sa ekpozicijskim uvjetima. Također, korištenje referentne metalne kuglice za kalibraciju snimki dobivenih panoramskom radiografijom dopušta precizniji odabir veličine implantata tijekom tretmana planiranja ugradnje u zubalo.

2. CILJ RADA

Opisana istraživanja koja proučavaju distorziju panoramskog radiograma, ističu važnost mjerenja točnosti vertikalnih i horizontalnih dimenzija. Najtočnija mjerenja se postižu korištenjem referentnih kalibracijskih objekata.

Cilj ovog diplomskog rada je istražiti točnost vertikalnih i horizontalnih mjerenja sa ekstraoralnim kalibracijskim objektom (metalnim ravnalom) koji je smješten u različitim pozicijama na panoramskim radiogramima koji dolaze u JPEG i DICOM slikovnom formatu. Istražit ćemo utjecaj distorzije na panoramskim radiogramima u različitim područjima maxille i mandibule.

Hipoteza - vanjska kalibracija digitalnog panoramskog radiograma će unaprijediti točnost vertikalnih i horizontalnih mjerenja primjenjivih u kliničkoj dentalnoj medicini, neovisno o slikovnom formatu.


3. IZVORI PODATAKA I METODE

Za kalibraciju panoramskih radiograma i mjerenje vertikalnih i horizontalnih dimenzija korišteni su različiti metalni objekti, poput metalnih kuglica ili igli, koje su najčešće bile umetnute u model lubanje ili zubala što nije primjenjivo u svakodnevnoj kliničkoj praksi. Još uvijek nisu dovoljno istraženi utjecaj kalibracije te utjecaj najboljeg položaja kalibracijskog objekta na radiogramu. U svrhu istraživanja točnosti vertikalnih i horizontalnih mjerenja, uz pomoć ekstraoralnog kalibracijskog objekta smještenog u različitim pozicijama na panoramskom radiogramu, provodi se eksperimentalna studija u *in vitro* uvjetima. Studija je provedena u centru za dentalnu radiologiju X-Dent, u Splitu, u Republici Hrvatskoj.

3.1. MATERIJALI

Za izračun točnosti vertikalnih i horizontalnih mjerenja u ovom istraživanju, korišteni su digitalni uređaj za panoramsku radiografiju Orthopantomograph OP 200D (Instrumentarium Dental, Tuusula, Finska) i poseban transparentan demonstracijski model zubala (Hager&Werken GmbH, Duisburg, Njemačka Ref: 355641). Model zubala izrađen je u prirodnoj veličini 1:1, te je imao 32 pokretna zuba koja su se uklonila i zamijenila sa 32 metalne kuglice, od kojih je svaka imala promjer od 6 mm. Svaka kuglica postavljena je u prirodnu poziciju unutar alveola na način da je bila umetnuta u niz silikonsko osjetljivog materijala (ExpressTM STD, 3M ESPE Deutschland GmbH, Dental products, Neuss, Njemačka). Takav model postavljen je na digitalni uređaj za panoramsku radiografiju u *in vitro* uvjetima. Nastojalo ga se pravilno pozicionirati na uređaj, na način da je bio pravilno centriran na oslonac za bradu te horizontalno okomit na sredinu uređaja uz pomoć laserske zrake koja pomaže postavljanju modela u istu poziciju tijekom svake ekspozicije. Nadalje, da bi se izbjegao bilo kakav pokret tijekom ekspozicije, bio je čvrsto učvršćen samoljepivom trakom. Da bi se ujednačila atenuacija rendgenskog zračenja, na unutrašnjoj strani frontalne regije mandibule postavljen je plastelin (Plastelin, TOZ Penkala, Zagreb, Croatia). Također, ekspozicijski parametri rendgenske cijevi koji su vrijedili za sve učinjene ekspozicije bili su podešeni na određene postavke od 66kVp, 5 mA i trajanje vremena ekspozicije od 14.1 sekundi. Pazeći na sve proizvođačeve upute, sva tehnička podešavanja uređaja za provođenje

eksperimenta, proveo je isti radiološki tehnolog. Kao vanjski kalibracijski objekt u ovom istraživanju, korišteno je metalno ravnalo poznate duljine od 50 mm (Nasion Support ref., 6445 IMG, Instrumentarium Dental, Tuusula, Finska). Metalno ravnalo je bilo smješteno na dvije različite pozicije na uređaju za panoramsku radiografiju. U vertikalnoj poziciji je bio položen centralno na prednjoj strani modela na držaču za bradu, te učvršćen plastelinom za podlogu. Lateralno je bio postavljen postranično na bočnom držaču uređaja, pričvršćen elastičnom gumicom. (Slika 9.)



Slika 9. (a1) transparentni demonstracijski model s umetnute 32 metalne kuglice sa metalnim ravnalom pozicioniranim na sredini držača za bradu, u vertikalnoj poziciji
 (a2) panoramski radiogram modela sa metalnim ravnalom na sredini držača za bradu;
 [A] – metalna kuglica; [B] – metalno ravnalo

(b1) transparentni demonstracijski model s umetnute 32 metalne kuglice sa metalnim ravnalom pozicioniranim lateralno, postranično bočno na držaču uređaja za panoramsku radiografiju

(b2) panoramski radiogram modela sa metalnim ravnalom smještenim postranično;
[A] – metalna kuglica; [B] – metalno ravnalo

Izvor: doc. dr. sc. Frane Mihanović

3.2. METODE

Istraživanje se sastojalo od tri faze: eksponiranja transparentnog demonstracijskog modela na digitalnom uređaju za panoramsku radiografiju sa i bez kalibracijskog metalnog ravnala uz dobivanje slika u JPEG i DICOM slikovnom formatu; prikupljanje i grupiranje podataka mjerenja vertikalnih i horizontalnih udaljenosti na temelju promatranja i uporabe softverskog programa; statistička analiza.

U **prvoj fazi** istraživanja nakon pravilnog pozicioniranja transparentnog demonstracijskog modela na panoramskom radiogramu isti je eksponiran bez kalibracijskog metalnog ravnala. Potom je kalibracijsko metalno ravnalo postavljeno na sredinu držača za bradu, u vertikalnoj poziciji te je učinjena još jedna ekspozicija. Naposljetku, kalibracijsko metalno ravnalo je bilo postavljeno postranično na držaču za panoramsku radiografiju te je učinjena još jedna ekspozicija. Dakle, tri različite slike transparentnog demonstracijskog modela bile su dobivene.

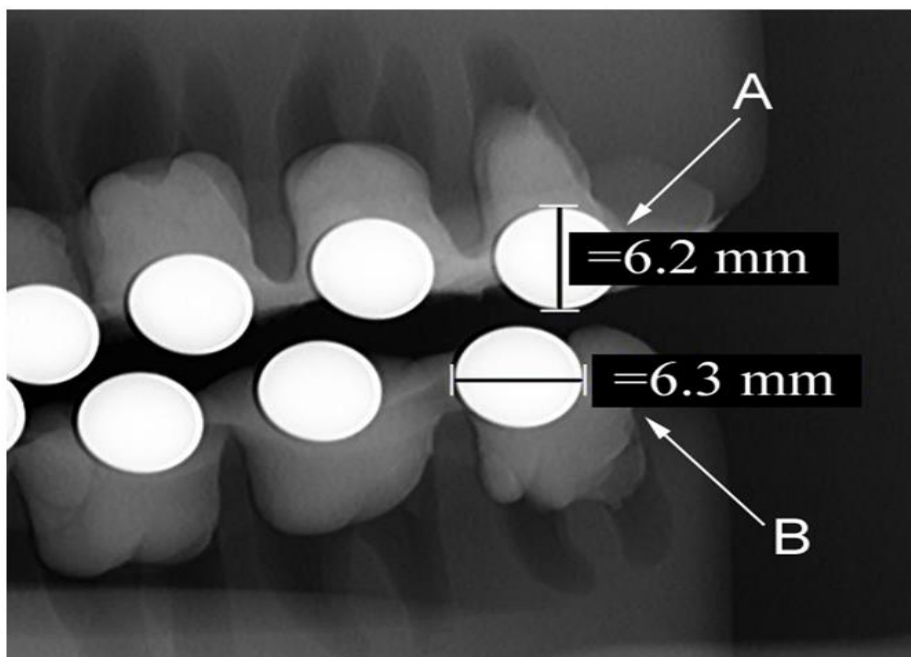
Dobiveni slikovni podaci su pohranjeni u DICOM slikovnom formatu u središnjoj datoteci sistema za slikovno arhiviranje i komunikaciju podacima poznatoj kao PACS (*engl.* Picture Archiving and Communication System). Potom su konvertirani u JPEG slikovni format za kasniju analizu. Putem PACS-a, slike su dostavljene u DICOM formatu. Putem elektroničke pošte, slike su dostavljene u JPEG formatu i prenesene u osobno računalo (MacBook Pro 15.4“, Apple, Cupertino, USA). Slike su analizirane korištenjem dentalnog slikovnog softverskog paketa CliniView 10.0.1.8. u DICOM „pregledniku“, verzija 2.6.2.1. (Instrumentarium Dental, Tuusula, Finska). U njemu je integriran kalibracijski alat koji automatski računa udaljenost između odabranih točaka s preciznošću do desetine milimetra. Isti softver je korišten za sva mjerenja, u DICOM i JPEG slikovnom formatu sa slikovnim uvećanjem od 100% i identično postavljenim kontrastom i svjetlinom. Promatrač je zabilježio svoja zapažanja i pohranio ih u osobno računalo.

U **drugo**j fazi istraživanja izvršeno je prikupljanje i grupiranje podataka mjerenja. Prvo što se napravilo je bila detaljna analiza svakog panoramskog radiograma pojedinačno i to od strane tri različita i neovisna promatrača koji su već imali iskustva u interpretaciji snimki. Oni su bili zaslijepljeni rezultatima drugih promatrača. Jedan promatrač je doktor dentalne medicine sa 15 godina kliničkog iskustva u praksi. Preostala dva promatrača su radiološki tehnolozi koji imaju iskustva u medicinskoj radiologiji i obučeni su u polju dentalne radiografije.

Dobivene snimke panoramskih radiograma, grupirane su u kompletne slike u JPEG i DICOM slikovnom formatu. JPEG slikovni komplet se sastojao od: JPEG slike bez kalibracije (JPEG 1), JPEG slike sa kalibracijskim objektom u sredini (JPEG 2) te JPEG slike sa kalibracijskim objektom postranično (JPEG 3). DICOM slikovni komplet se sastojao od: DICOM slike sa kalibracijskim objektom u sredini (DICOM 2) i DICOM slike sa kalibracijskim objektom postranično (DICOM 3). Kompleti slika su bili analizirani dva puta, nasumičnim odabirom, i to u različitom periodu s vremenskim razmakom od dva tjedna kako bi se promatraču uklonio utjecaj pamćenja prethodnih rezultata. Prije službenih mjerenja, promatrači su se upoznavali s korištenjem i mogućnostima računalnog softvera na radiogramima koji se nisu koristili u ovom istraživanju i to da bi se bolje upoznali sa funkcijama softvera. Tijekom službenih mjerenja, svaki promatrač je zabilježio najveću horizontalnu i vertikalnu udaljenost na svakoj od 32 metalne kuglice nasumično, na pet različitih radiograma, uz korištenje pokazivača optičkog miša. (Slika 10.)

Zbog pojave različite slikovne distorzije u različitim područjima panoramskog radiograma, mjerenja su podijeljena u četiri grupe, ovisno o poziciji pojedinih zubi u dentalnom luku *maxille* i *mandibule* te prema općeprihvaćenom sistemu označavanja zubi u praksi.

1. G1 (sjekutići): 11, 12, 21, 22, 31, 32, 41, 42
2. G2 (očnjaci): 13, 23, 33, 43
3. G3 (prekutnjaci): 14, 15, 24, 25, 34, 35, 44, 45
4. G4 (kutnjaci): 16, 17, 18, 26, 27, 28, 36, 37, 38, 46, 47, 48



Slika 10. Mjerenja vertikalnih [A] i horizontalnih [B] dimenzija metalnih kuglica na panoramskom radiogramu uz korištenje dentalnog računalnog softvera
Izvor: doc. dr. sc. Frane Mihanović

U **trećoj fazi** istraživanja vršila se statistička analiza dobivenih podataka. Analiza se statistički obradila korištenjem statističkog programa MedCalc za računalni sustav Microsoft Windows, verzija 11.5.1.0 (MedCalc Software, Mariakerke, Belgija). Statistička analiza podataka uključivala je opis podataka (deskripciju), usporedbu podataka (komparaciju) i povezanost (korelaciju) podataka. Time su korištene određene statističke mjere iz područja deskriptivne i inferencijalne statistike.

Izračun točnosti vertikalnih i horizontalnih dimenzija računao se pomoću izmjerenih vrijednosti kvantitativnih varijabli, a to su pravi i radiološki promjer 32 metalne kuglice. Za ispitivanje pouzdanosti unutar i između varijabli, primjenila se Bland – Altman metoda. Bland – Altman metoda grafički prikazuje usporedbu dviju tehnika mjerenja odnosno kvantifikaciju razlika između izmjerenih podataka. Za prikaz smjera i jakosti povezanosti kvantitativnih varijabli, izračunao se koeficijent korelacije koji je pokazao u kojoj su mjeri promjene vrijednosti jedne varijable povezane s promjenama vrijednosti druge varijable. Dobivena

razdioba podataka bila je prikazana kao normalna razdioba te je potom jedan uzorak t-testa korišten za testiranje značajnosti razlike između međusobno ovisnih uzoraka, odnosno za analizu razlika između izmjerenih i pravih vrijednosti 32 metalne kuglice u prethodno navedenim grupama zubi i metodama mjerenja vertikalnih i horizontalnih dimenzija. Podaci su se prikazali putem statističkih mjera: aritmetičke sredine (\bar{x}), standardne devijacije ($\pm SD$), vrijednost medijana s minimalnim i maksimalnim vrijednostima (Medijan, min.; max.) te kao interval pouzdanosti (CI, *engl.* Confidence Interval). Interval pouzdanosti za bilo koju statističku mjeru predstavlja raspon mogućih vrijednosti unutar kojega se s izvjesnom vjerojatnosti nalazi ta statistička mjera populacije. Pojednostavljeno, njime se prikazuje raspršenje podataka te u biomedicinskoj literaturi najčešće iznosi 90%, 95% i 99%. U našem istraživanju granice raspona pouzdanosti izračunavale su se uz vjerojatnost od 95%. To znači da je postavljena razina značajnosti (P^*) manja od 5% što upućuje da je dobivena razlika između uzoraka mjerenja statistički značajna. ($P < 0.05$) Konačno, distorzijski omjer (DR, *engl.* Distortion Ratio) se računao za mjerenje svake metalne kuglice na način da se u brojnik omjera stavi izmjereni radiološki promjer metalne kuglice, a u nazivniku omjera prava vrijednost promjera metalne kuglice koji iznosi 6 mm. Distorzijski omjer se izračunao u vertikalnoj i horizontalnoj dimenziji u svim grupama zubi.

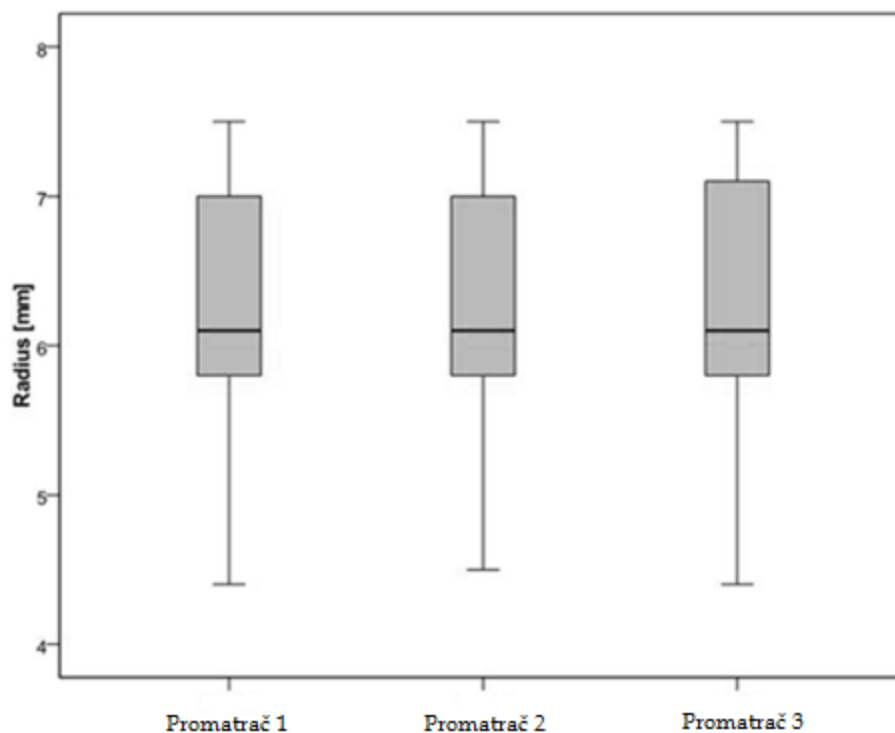
4. REZULTATI

Nakon obrade i statističke analize prikupljenih podataka, slijedila je interpretacija dobivenih rezultata. Rezultati su podijeljeni u tri skupine te su popraćeni grafičkim i tabličnim prikazima. Tri skupine rezultata su:

1. Pouzdanost promatrača unutar i između varijabli
2. Cjelokupna točnost vertikalnih i horizontalnih mjerenja 32 metalne kuglice sa i bez kalibracijskog objekta u JPEG i DICOM slikovnom formatu
3. Distorzijski omjer 32 metalne kuglice sa i bez kalibracije u JPEG i DICOM slikovnom formatu

1. Pouzdanost promatrača unutar i između varijabli

Cjelokupni koeficijent korelacije unutar i između varijabli pokazao je visoki stupanj pouzdanosti promatrača i učinjenih mjerenja. Cjelokupni koeficijent korelacije iznosio je 0.997, dok je raspon 95% intervala pouzdanosti bio 0.996 – 0.997. Razina značajnosti je pokazala da je $P < 0.001$ što znači da su vrijednosti statistički značajne. Koeficijent korelacije između promatrača 1 i promatrača 2 iznosio je 0.991, između promatrača 1 i promatrača 3 iznosio je 0.992, a između promatrača 2 i promatrača 3 iznosio je 0.989. Box-plot je graf kojim se jednostavno prikazuje sveukupna distribucija izmjerenih promjera metalnih kuglica između promatrača 1, 2 i 3, uz prikaz donjeg i gornjeg kvartala i medijana mjerenja. (Slika 11.)



Slika 8. Box plot graf sa cjelokupnom distribucijom izmjerenih promjera metalnih kuglica između promatrača 1, 2 i 3

Izvor: doc. dr. sc. Frane Mihanović

2. Cjelokupna točnost vertikalnih i horizontalnih mjerenja 32 metalne kuglice sa i bez kalibracijskog objekta u JPEG i DICOM slikovnom formatu

Točnost mjerenja 32 metalne kuglice (s promjerom od 6 mm) razlikuje se ovisno o: metodi mjerenja (sa i bez ekstraoralnog kalibracijskog objekta), skupini zuba koja se mjeri (G1, G2, G3 i G4) te ravnini mjerenja (vertikalna ili horizontalna). Sveukupni rezultati mjerenja točnosti vertikalnih i horizontalnih mjerenja 32 metalne kuglice, sa i bez ekstraoralnog kalibracijskog objekta, u JPEG i DICOM slikovnom formatu, prikazani su u tablici 1. S obzirom da smo imali normalnu razdiobu podataka unutar box–plot grafa, koristio se t–test s kojim dobijemo podatke o vrijednostima za aritmetičku sredinu, standardnu devijaciju te razinu statističke značajnosti.

Tablica 1. Cjelokupna točnost vertikalnih i horizontalnih mjerenja 32 metalne kuglice sa i bez kalibracijskog objekta u JPEG i DICOM slikovnom formatu

Izvor: doc. dr. sc. Frane Mihanović

Metode mjerenja	Vertikalno mjerenje											
	G1			G2			G3			G4		
	\bar{x} ($\pm SD$)	Medijan (min;max)	P*	\bar{x} ($\pm SD$)	Medijan (min;max)	P*	\bar{x} ($\pm SD$)	Medijan (min;max)	P*	\bar{x} ($\pm SD$)	Medijan (min;max)	P*
JPEG 1 (mm)	5.86 \pm 0.05	5.90 (5.80;5.90)	<0.001	5.85 \pm 0.05	5.85 (5.80;5.90)	<0.001	5.93 \pm 0.08	5.90 (5.80;6.10)	<0.001	6.04 \pm 0.07	6.05 (5.90;6.10)	0.005
JPEG 2 (mm)	6.03 \pm 0.06	6.00 (5.90;6.10)	0.056	6.02 \pm 0.04	6.00 (6.00;6.10)	0.166	6.11 \pm 0.07	6.10 (6.00;6.20)	<0.001	6.21 \pm 0.10	6.20 (6.00;6.40)	<0.001
DICOM2 (mm)	6.04 \pm 0.07	6.00 (6.00;6.20)	0.017	6.03 \pm 0.07	6.00 (6.00;6.20)	0.104	6.12 \pm 0.07	6.10 (6.00;6.20)	<0.001	6.22 \pm 0.09	6.20 (6.00;6.40)	<0.001
JPEG 3 (mm)	7.09 \pm 0.07	7.10 (7.00;7.20)	<0.001	7.09 \pm 0.05	7.10 (7.00;7.20)	<0.001	7.15 \pm 0.08	7.20 (7.00;7.30)	<0.001	7.29 \pm 0.09	7.30 (7.10;7.50)	<0.001
DICOM3 (mm)	7.08 \pm 0.08	7.10 (7.00;7.30)	<0.001	7.07 \pm 0.07	7.10 (7.00;7.20)	<0.001	7.17 \pm 0.10	7.20 (7.00;7.30)	<0.001	7.26 \pm 0.08	7.30 (7.10;7.50)	<0.001
Metode mjerenja	Horizontalno mjerenje											
	G1			G2			G3			G4		
	\bar{x} ($\pm SD$)	Medijan (min;max)	P*	\bar{x} ($\pm SD$)	Medijan (min;max)	P*	\bar{x} ($\pm SD$)	Medijan (min;max)	P*	\bar{x} ($\pm SD$)	Medijan (min;max)	P*
JPEG 1 (mm)	4.76 \pm 0.30	4.80 (4.40;5.30)	<0.001	5.08 \pm 0.30	5.05 (4.70;5.60)	<0.001	5.39 \pm 0.42	5.35 (4.70;6.00)	<0.001	5.90 \pm 0.23	6.00 (5.30;6.20)	0.012
JPEG 2 (mm)	4.95 \pm 0.29	4.95 (4.50;5.40)	<0.001	5.23 \pm 0.35	5.20 (4.80;5.80)	<0.001	5.55 \pm 0.45	5.60 (4.80;6.20)	<0.001	6.09 \pm 0.21	6.10 (5.70;6.40)	0.021
DICOM2 (mm)	4.97 \pm 0.30	4.95 (4.50;5.50)	<0.001	5.21 \pm 0.36	5.15 (4.70;5.90)	<0.001	5.58 \pm 0.45	5.60 (4.80;6.20)	<0.001	6.08 \pm 0.21	6.10 (5.60;6.40)	0.033
JPEG 3 (mm)	5.60 \pm 0.32	5.60 (5.20;6.20)	<0.001	6.05 \pm 0.34	6.05 (5.60;6.60)	0.618	6.43 \pm 0.49	6.45 (5.60;7.20)	<0.001	7.11 \pm 0.28	7.20 (6.60;7.50)	<0.001
DICOM3 (mm)	5.57 \pm 0.29	5.60 (5.20;6.00)	<0.001	6.03 \pm 0.36	6.00 (5.40;6.50)	0.817	6.38 \pm 0.53	6.40 (5.40;7.10)	0.002	7.06 \pm 0.27	7.10 (6.60;7.50)	<0.001

* Jedan primjer t-testa između izmjerenih i pravih vrijednosti 32 metalne kugle u različitim skupinama zubi i metoda mjerenja.

JPEG 1 – JPEG slikovni format bez kalibracije; JPEG 2 – JPEG slikovni format sa metalnim ravnalom po sredini; DICOM 1 – DICOM slikovni format sa metalnim ravnalom po sredini; JPEG 3 – JPEG slikovni format sa metalnim ravnalom postranično; DICOM 2 – DICOM slikovni format sa metalnim ravnalom postranično.

G1 – očnjaci; G2 – sjekutići; G3 – pretkutnjaci; G4 – kutnjaci.

\bar{x} – aritmetička sredina; $\pm SD$ – standardna devijacija

Kada se koristio JPEG slikovni format bez kalibracije, vertikalna i horizontalna mjerenja 32 metalne kuglice, značajno su se razlikovala od pravog promjera metalnih kuglica (6mm) u svakoj skupini zuba ($P < 0.05$).

Kada se koristio JPEG slikovni format sa kalibracijskim objektom po sredini, vertikalna i horizontalna mjerenja u 32 metalne kuglice (6 mm promjer) su se razlikovala i pokazivala različitu statističku značajnost. U vertikalnim mjerenjima unutar G1 skupine zubi, aritmetička sredina uz standardnu devijaciju metalnih kuglica je iznosila 6.03 ± 0.06 mm čime je $P=0.056$. U vertikalnim mjerenjima G2 skupine zubi je iznosila 6.02 ± 0.04 mm uz $P=0.144$. Vertikalna mjerenja unutar G3 i G4 skupine zubi, značajno su se razlikovala od pravog promjera metalnih kuglica (6 mm) što nam pokazuje $P < 0.05$. Aritmetičke sredine uz standardne devijacije u svim skupinama zubi u horizontalnim mjerenjima, pokazivale su značajno razlikovanje ($P < 0.05$) od pravih vrijednosti promjera 32 metalne kuglice (6 mm).

Kada se koristio DICOM format sa kalibracijskim objektom smještenim po sredini, odstupanja vertikalnih mjerenja su se pokazala u grupi G2 uz rezultate aritmetičke sredine i standardne devijacije od 6.03 ± 0.07 mm čime je $P=0.104$.

Vertikalna i horizontalna mjerenja sa kalibracijskim objektom smještenim postranično, u oba slikovna formata, značajno su se razlikovala od pravih vrijednosti (6 mm) u svakoj skupini zuba što nam pokazuje $P<0.05$. Jedini izuzetak se pojavio u horizontalnom mjerenju u G2 skupini u JPEG slikovnom formatu uz vrijednosti 6.05 ± 0.34 uz $P=0.618$ te u DICOM slikovnom formatu gdje su vrijednosti 6.03 ± 0.36 uz $P=0.817$.

Cjelokupne razlike aritmetičkih vrijednosti vertikalnih i horizontalnih mjerenja 32 metalne kuglice kada je kalibracijski objekt smješten u različitim ekstraoralnim pozicijama na radiogramima te raspon pouzdanosti za sve skupine zubi, u JPEG i DICOM slikovnim formatima, prikazani su u tablici 2.

Može se primijetiti da se vertikalna mjerenja, u gotovo svim različitim pozicijama ekstraoralnog kalibracijskog objekta, u JPEG i DICOM slikovnom formatu, uvelike razlikuju od horizontalnih mjerenja. 95%-tni interval pouzdanosti nam pokazuje da između horizontalnih i vertikalnih mjerenja postoje razlike, ovisno o poziciji ekstra kalibracijskog objekta. Kod vertikalnih mjerenja, u JPEG i DICOM slikovnom formatu sa kalibracijskim objektom postavljenom postranično, postoji statistička značajnost u svim skupinama zubi. Kod horizontalnih mjerenja, pretežno ne postoji statistička značajnost unutar skupina zubi.

Tablica 2. Cjelokupne razlike aritmetičkih vrijednosti i raspona pouzdanosti vertikalnih i horizontalnih mjerenja 32 metalne kuglice kada je kalibracijski objekt smješten u različitim ekstraoralnim pozicijama na radiogramima u JPEG i DICOM formatu

Izvor: doc. dr. sc. Frane Mihanović

Slikovni format	Vertikalno mjerenje							
	G1		G2		G3		G4	
	Razlika \bar{x}	95% CI	Razlika \bar{x}	95% CI	Razlika \bar{x}	95% CI	Razlika \bar{x}	95% CI
JPEG 1	-0.14	-0.16, -0.12	0.15	-0.18, -0.12	-0.07	-0.10, -0.04	0.04	0.01, 0.06
JPEG 2	0.02	0.00, 0.05	0.02	-0.01, 0.04	0.11	0.08, 0.14	0.21	0.18, 0.25
DICOM 2	0.04	0.01, 0.07	0.03	-0.01, 0.07	0.12	0.09, 0.15	0.22	0.19, 0.25
JPEG 3	1.09	1.06, 1.12	1.09	1.06, 1.12	1.15	1.12, 1.19	1.29	1.26, 1.32
DICOM 3	1.08	1.05, 1.12	1.07	1.03, 1.11	1.17	1.13, 1.21	1.26	1.24, 1.29
Slikovni format	Horizontalno mjerenje							
	G1		G2		G3		G4	
	Razlika \bar{x}	95% CI	Razlika \bar{x}	95% CI	Razlika \bar{x}	95% CI	Razlika \bar{x}	95% CI
JPEG 1	-1.24	-1.37, -1.11	-0.92	-1.11, -0.73	-0.61	-0.79, -0.44	-0.10	-0.18, -0.02
JPEG 2	-1.05	-1.17, -0.93	-0.77	-0.99, -0.55	-0.45	-0.63, -0.26	0.09	0.01, 0.16
DICOM 2	-1.03	-1.16, -0.91	-0.79	-1.02, -0.56	-0.43	-0.62, -0.23	0.08	0.01, 0.15
JPEG 3	-0.40	-0.53, -0.26	0.05	-0.16, 0.26	0.43	0.22, 0.63	1.11	1.02, 1.21
DICOM 3	-0.43	-0.56, -0.31	0.02	-0.21, 0.26	0.38	0.16, 0.60	1.06	0.96, 1.15

JPEG 1 – JPEG slikovni format bez kalibracije; JPEG 2 – JPEG slikovni format sa metalnim ravnalom po sredini; DICOM 2 – DICOM slikovni format sa metalnim ravnalom po sredini; JPEG 3 – JPEG slikovni format sa metalnim ravnalom postranično; DICOM 3 – DICOM slikovni format sa metalnim ravnalom postranično.

G1 – očnjaci; G2 – sjekutići; G3 – pretkutnjaci; G4 – kutnjaci.

Razlika \bar{x} – razlika aritmetičkih sredina; CI – interval pouzdanosti (*engl.* Confidence Interval)

3. Distorzijski omjer 32 metalne kuglice sa i bez kalibracijskog objekta u JPEG i DICOM slikovnom formatu

Već je navedeno da je distorzijiski omjer izračunat kao količnik radiološkog promjera metalne kuglice i pravog promjera metalne kuglice (6 mm) u vertikalnim i horizontalnim mjerenjima u svim skupinama zubi. Vrijednosti izračunatih distorzijiskih omjera metalnih kuglica se podudaraju sa vrijednostima pravih mjerenja. Distribucija distorzijiskom omjera, sa i bez kalibracije u različitim slikovnim formatima su prikazani u tablici 3.

Tablica 3. Distribucija distorzijiskog omjera 32 metalne kuglice, sa i bez kalibracijskog objekta, u JPEG i DICOM slikovnom formatu

Izvor: doc. dr. sc. Frane Mihanović

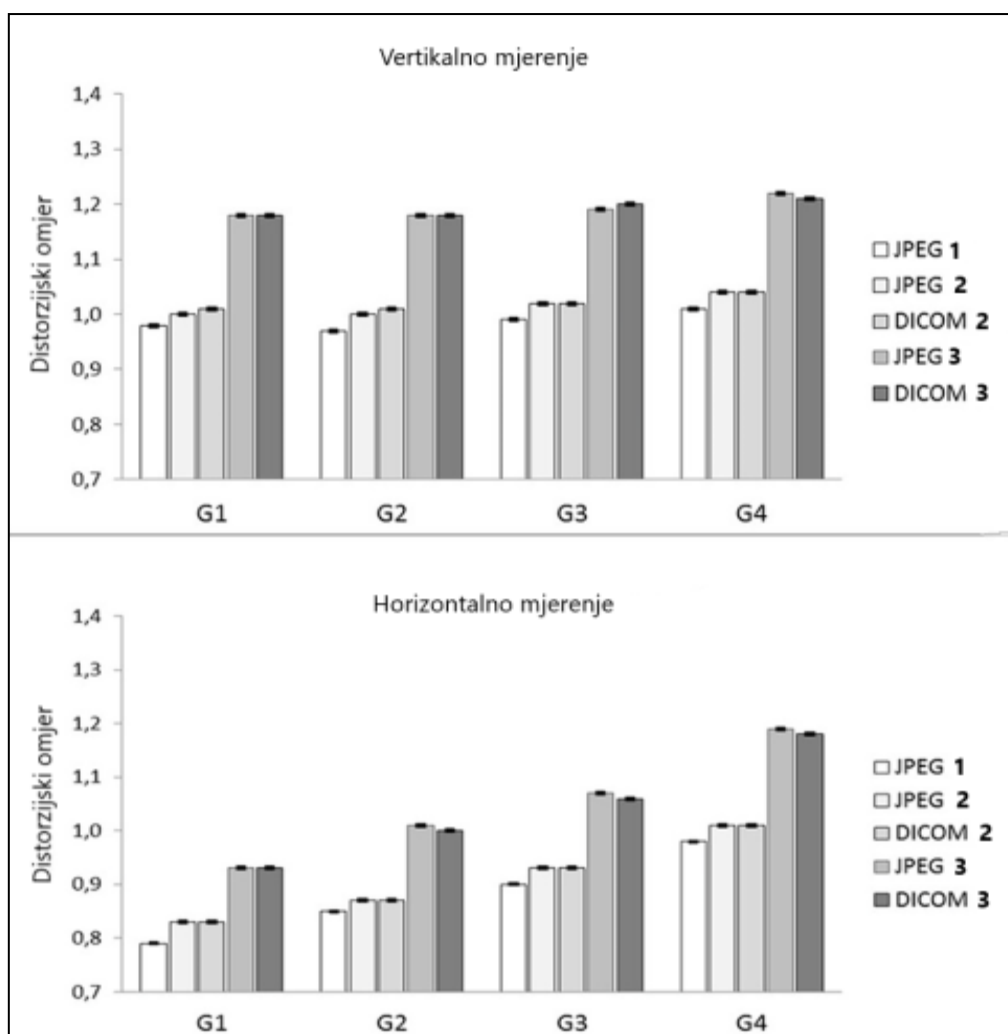
Ravnina mjerenja	Skupina zubi	JPEG 1		JPEG 2		DICOM 2		JPEG 3		DICOM 3	
		\bar{x} ($\pm SD$)	Medijan (min;max)	\bar{x} ($\pm SD$)	Medijan (min;max)	\bar{x} ($\pm SD$)	Medijan (min;max)	\bar{x} ($\pm SD$)	Medijan (min;max)	\bar{x} ($\pm SD$)	Medijan (min;max)
Vertikalno mjerenje DR	G1	0.98 \pm 0.01	0.98 (0.97;0.98)	1.00 \pm 0.01	1.00 (0.98;1.02)	1.01 \pm 0.01	1.00 (1.00;1.03)	1.18 \pm 0.01	1.18 (1.17;1.20)	1.18 \pm 0.01	1.18 (1.17;1.22)
	G2	0.97 \pm 0.01	0.97 (0.97;0.98)	1.00 \pm 0.01	1.00 (1.00;1.02)	1.01 \pm 0.01	1.00 (1.00;1.03)	1.18 \pm 0.01	1.18 (1.17;1.20)	1.18 \pm 0.01	1.18 (1.17;1.20)
	G3	0.99 \pm 0.01	0.98 (0.97;1.02)	1.02 \pm 0.01	1.02 (1.00;1.03)	1.02 \pm 0.01	1.02 (1.00;1.03)	1.19 \pm 0.01	1.20 (1.17;1.22)	1.20 \pm 0.02	1.20 (1.17;1.22)
	G4	1.01 \pm 0.01	1.01 (0.98;1.02)	1.04 \pm 0.02	1.03 (1.00;1.07)	1.04 \pm 0.02	1.03 (1.00;1.07)	1.22 \pm 0.01	1.22 (1.18;1.25)	1.21 \pm 0.01	1.22 (1.18;1.25)
Horizontalno mjerenje DR	G1	0.79 \pm 0.05	0.80 (0.73;0.88)	0.83 \pm 0.05	0.82 (0.75;0.90)	0.83 \pm 0.05	0.82 (0.75;0.92)	0.93 \pm 0.05	0.93 (0.87;1.03)	0.93 \pm 0.05	0.93 (0.87;1.00)
	G2	0.85 \pm 0.05	0.84 (0.78;0.93)	0.87 \pm 0.06	0.87 (0.80;0.97)	0.87 \pm 0.06	0.86 (0.78;0.98)	1.01 \pm 0.06	1.01 (0.93;1.10)	1.00 \pm 0.06	1.00 (0.90;1.08)
	G3	0.90 \pm 0.07	0.89 (0.78;1.00)	0.93 \pm 0.07	0.93 (0.80;1.03)	0.93 \pm 0.08	0.93 (0.80;1.03)	1.07 \pm 0.08	1.08 (0.93;1.20)	1.06 \pm 0.09	1.07 (0.90;1.18)
	G4	0.98 \pm 0.04	1.00 (0.92;1.03)	1.01 \pm 0.04	1.02 (0.95;1.07)	1.01 \pm 0.03	1.02 (0.93;1.07)	1.19 \pm 0.05	1.20 (1.10;1.25)	1.18 \pm 0.04	1.18 (1.10;1.25)

JPEG 1 – JPEG slikovni format bez kalibracije; JPEG 2 – JPEG slikovni format sa metalnim ravnalom po sredini; DICOM 2 – DICOM slikovni format sa metalnim ravnalom po sredini; JPEG 3 – JPEG slikovni format sa metalnim ravnalom postranično; DICOM 3 – DICOM slikovni format sa metalnim ravnalom postranično.

G1 – očnjaci; G2 – sjekutići; G3 – pretkutnjaci; G4 – kutnjaci.

\bar{x} – aritmetička sredina; $\pm SD$ – standardna devijacija; DR – distorzijiski omjer (*engl.* Distortion Ratio)

Unutar vertikalnih i horizontalnih mjerenja, u svim skupinama zubi te u svim JPEG i DICOM slikovnim formatima s različitom pozicijom ekstra kalibracijskog objekta, vidljivo je da distorzijski omjer raste unutar skupina zubi te je najviše izražen u G4 skupini zubi. Također, najviše je izražen kada je kalibracijski objekt postavljen postranično na radiogramu. Grafički je to prikazano na slici 12.



Slika 8. Cjelokupne vrijednosti distorzijskog omjera unutar svih skupina zubi sa i bez kalibracijskog objekta, u JPEG i DICOM slikovnom formatu
Izvor: doc. dr. sc. Frane Mihanović

5. RASPRAVA

Analiza i interpretacija dobivenih rezultata ovog istraživanja ukazuje na tvrdnju da se najtočnija vertikalna i horizontalna mjerenja, uz različite pozicije kalibriranog metalnog ravnala na uređaju za panoramsku radiografiju, u JPEG i DICOM slikovnom formatu mogu postići tako da se kalibracijski objekt postavi po sredini uređaja, neovisno o slikovnom formatu. Rezultati mjerenja bez kalibracijskog objekta i sa kalibracijskim objektom smještenim postranično bili su manje točni. Obzirom na rezultate ovog istraživanja, smatra se da se potonji rezultati mjerenja ne bi trebali koristiti za ovakve vrste mjerenja u svakodnevnoj kliničkoj praksi. Vertikalna mjerenja sa kalibracijskim objektom smještenim po sredini su klinički pouzdani u svim skupinama zubi, neovisno o položaju unutar dentalnog luka za razliku od horizontalnih mjerenja koji su pokazali pouzdanu točnost samo u regiji kutnjaka, G4.

Od velike je važnosti poznavati moguće pogreške tijekom vertikalnog i horizontalnog mjerenja jer je točnost pravilnog postavljanja dentalnog implantata od izrazite važnosti. Prilikom postavljanja dentalnog implantata potrebno je paziti na sve sigurnosne margine anatomskih struktura unutar dentalnog luka, primjerice na udaljenost dentalnog implantata od mandibularnog kanala.

Ranije su navedena i opisana pojedina istraživanja koja su se bavila proučavanjem mjerenja vertikalnih i horizontalnih dimenzija na panoramskim radiogramima te utjecajem odgovarajućih čimbenika na takvu vrstu mjerenja. Rezultati tih istraživanja su pokazali da je korištenje digitalnih panoramskih radiograma pouzdana metoda za vertikalna mjerenja, većinom u stražnjim regijama mandibule. (13-19) Vazquez i autori su ispitivali točnost digitalnih panoramskih radiograma uz upotrebu dvaju referentnih objekata: stražnjih dentalnih implantata unutar mandibule i metalnih kuglica. Rezultati su pokazali pouzdanu točnost uz korištenje oba referentna objekta. U vertikalnom mjerenju, a koristeći se dentalnim implantatima nisu pronašli značajnu razliku na što ukazuje prosječni distorzijski omjer koji iznosi 0.99. Koristeći se metalnim kuglicama, također nije pronađena značajna razlika na što ukazuje prosječni distorzijski omjer koji iznosi 0.97, a točnost mjerenja je bila neovisna o položaju mandibule. (18) U našem istraživanju, distorzijski omjer u vertikalnom mjerenju

mijenja svoju vrijednost. U G1 i G2 skupini zuba iznosi 1.00, dok u G4 skupini zuba iznosi 1.04 i to kod JPEG slikovnog formata kada se koristi kalibracija po sredini panoramskog radiograma. U DICOM slikovnom formatu je vrlo slična situacija. U ovom istraživanju korišteno je metalno ravnalo pozicionirano po sredini panoramskog radiograma, koji predstavlja najtočniji ekstraoralni kalibracijski objekt. Ostali autori su koristili druge referentne objekte poznatih dimenzija poput metalnih kuglica ili igli koje su smjestili u skupini prekutnjaka i kutnjaka u mandibuli. (15-19)

Provedena i objavljena istraživanja većinom su ispitivala točnost vertikalnog mjerenja na digitalnom panoramskom radiogramu, dok se točnost horizontalnog mjerenja manje ispitivala. Horizontalna mjerenja u ovom istraživanju pokazala su različite rezultate što je posljedica različite pozicije zubi u dentalnom luku. Najtočnija horizontalna mjerenja kada je kalibracijsko metalno ravnalo postavljeno u sredinu uređaja za panoramsku radiografiju, postignuto je u G4 skupini zuba i to u JPEG slikovnom formatu s vrijednostima aritmetičke sredine i standardne devijacije u iznosu od 6.09 ± 0.21 mm uz $P=0.021$. U DICOM slikovnom formatu te su vrijednosti iznosile 6.08 ± 0.21 mm uz $P=0.033$. Horizontalna mjerenja u preostale tri skupine zubi bila su manje precizna. U ovom istraživanju, rezultati horizontalnih mjerenja 32 metalne kuglice na panoramskom radiogramu, suglasni su s rezultatima ostalih istraživanja. Devlin i autori su u svom istraživanju teoretski pokazali kako se slikovno uvećanje mijenja sa pozicijom i veličinom objekta, slično kao i u ovim rezultatima.

Iako su razlike u horizontalno izmjerenim objektima u našem istraživanju bile statistički značajne, pitanje je koliko ih se može koristiti u kliničkoj praksi. Dentalni kliničar treba biti odlično upoznat s anatomskim strukturama i procjenom udaljenosti između određenih struktura bitnih za ugradnju dentalnog implantata, ne samo zbog odabira pravilne veličine implantata, već i zbog mogućih komplikacija koje mogu nastati zbog nepravilnog pozicioniranja implantata. Zbog toga bi bilo poželjno, u određenim kliničkim slučajevima, koristiti preciznije radiološke tehnike snimanja kao što su, primjerice, nove generacije dentalnih uređaja za panoramsku radiografiju s mogućnošću tomosinteze ili pak CBCT uređaj. Ovisno o složenosti i pristupu ugradnje implantata, ovisi izbor najbolje metode snimanja. S obzirom na različite prednosti i nedostatke određenih radioloških tehnika snimanja, pravilan odabir određene tehnike snimanja isključivo ovisi o vještinama, znanju i

iskustvu dentalnog kliničara. Isto tako, treba naglasiti da je korištenje panoramskih radiograma vrlo uobičajeno u dentalnoj medicini te da ono pruža izvrsne dijagnostičke informacije.

U ovom istraživanju, korištenje statičkog modela uređaja za panoramsku radiografiju predstavlja ograničenje u istraživanju. Zbog pacijentove pozicije glave i anatomskih varijacija mandibule, a ako uzmemo u obzir različitost dentalnog luka, može doći do promjene pozicije slikovnog sloja te zbog toga možemo dobiti netočna mjerenja na panoramskom radiogramu. Zbog svjesnosti o različitoj poziciji zuba u dentalnom luku, u ovoj *in vitro* studiji smo umanjili stopu pogreški pozicioniranja. Smatramo da se greška u pozicioniranju, *in vivo*, može smanjiti korištenjem kalibracijskog objekta smještenog ekstraoralno po sredini panoramskog radiograma. Ova tvrdnja i naši rezultati bi se trebali potvrditi u budućnosti, na *in vivo* studijama. U našem istraživanju, upotrijebili smo metalne kuglice koje su savršena geometrijska tijela za lakše i točnije *in vitro* mjerenje horizontalnih i vertikalnih dimenzija.

6. ZAKLJUČAK

Zbog široke rasprostranjenosti i prihvatljivosti u kliničkoj praksi, panoramska radiografija je i dalje visoko cijenjena metoda radiološkog snimanja. Najčešći slikovni formati s kojima se susrećemo u svakodnevnoj dentalnoj praksi jesu JPEG i DICOM. Sve prednosti i nedostatke ovih slikovnih formata, potrebno je dobro poznavati. Na panoramskim radiogramima može doći do neželjenih geometrijskih utjecaja, poput distorije ili uvećanja koje rezultiraju prikazom netočnih dimenzija promatranog objekta. Panoramski radiogrami su cijenjeni materijali kod mjerenja horizontalnih i vertikalnih dimenzija zubala. Navedena mjerenja se danas najčešće vrše putem računalnog softvera te je time naglašena točnost ovih mjerenja. Postavljanje kalibracijskog objekta na uređaju za panoramsku radiografiju pospješuje uspješnost točnosti horizontalnih i vertikalnih mjerenja. Smatra se da je korištenje metalnih kuglica kao referentnih objekata vrlo uspješno jer se zbog njihovog geometrijskog oblika izbjegavaju geometrijske nesavršenosti.

U našem istraživanju korištene su 32 metalne kuglice kao referentni objekti, a metalno ravnalo kao ekstraoralni kalibracijski objekt. Rezultati istraživanja točnosti horizontalnih i vertikalnih mjerenja, ukazuju da najtočnija mjerenja mogu biti postignuta tako da se metalno ravnalo postavi po sredini uređaja za panoramsku radiografiju, neovisno o slikovnom formatu. Pozivajući se na dobivene rezultate, predlaže se korištenje metalnog ravnala kao standardan kalibracijski objekt za mjerenje točnosti na panoramskim radiogramima i to njegovim pozicioniranjem po sredini uređaja za panoramsku radiografiju.

7. LITERATURA

1. Shah N., Bansal N., Logani A. Recent advances in imaging technologies in dentistry. *World J Radiol.* 2014 Oct 28; 6(10): 794–807.
2. Sansare K., Khanna V., Karjodkar F. Early victims of X-rays: a tribute and current perception. *Dentomaxillofac Radiol.* 2011 Feb; 40(2): 123–125.
3. Jayachandran S. Digital imaging in dentistry: a review. *Contemp Clin Dent.* 2017 Apr-Jun; 8(2): 193–194.
4. Farman, A. G., Applying DICOM to dentistry. *J Digit Imaging.* 2005 Mar; 18(1): 23–27.
5. <https://blog.purview.net/what-is-dicom> (pristupljeno: 08.01.2019.)
6. Varma D.R. Managing DICOM images: Tips and tricks for the radiologist. *Indian J Radiol Imaging.* 2012 Jan;22(1): 4-13.
7. Butt A., Mahoney M., Savage N. W. The impact of computer display performance on the quality of digital radiographs: a review. *Aust Dent J.* 2012 Mar;57 Suppl 1: 16-23.
8. Samei E. AAPM TG18. Assessment of display performance for medical imaging systems: executive summary of AAPM TG18 report. *Med Phys.* 2005 Apr;32(4): 1205-25.
9. Perschbacher S. Interpretation of panoramic radiographs. *Aust Dent J.* 2012 Mar;57 Suppl 1: 40-5.
10. Subbulakshmi A. C., Mohan N., Thiruneervannan R., Naveen S., Gokulraj S. Positioning errors in digital panoramic radiographs: A study. *Journal of orofacial sciences.* 2016, 8(1): 22.26.
11. <https://www.dentalcare.com/en-us/professional-education/ce-courses/ce512/digital-imaging-basics> (pristupljeno: 15.01.2019.)
12. <http://www.spectracal.com/Documents/White%20Papers/Dental%20Monitor%20Calibration.pdf> (pristupljeno: 18.01.2019.)
13. Tronje G, Welander U, McDavid WD, Morris CR. Image distortion in rotational panoramic radiography. I. General considerations. *Acta Radiol Diagn (Stockh).* 1981;22:295-9.

14. Tronje G, Eliasson S, Julin P, Welander U. Image distortion in rotational panoramic radiography. II. Vertical distances. *Acta Radiol Diagn (Stockh)*. 1981;22: 449-55.
15. Ćatić A., Čalebić A., Valentić Peruzović M., Ćatović A., Vinter I., Muretić I. Procjena točnosti mjerenja vodoravnih dimenzija na ortopantomogramima. *Acta stomatologica Croatica*, 1998, Vol. 32 No. 1. 35-47.
16. Nikneshan S., Sharafi M., Emadi N. Evaluation of the accuracy of linear and angular measurements on panoramic radiographs taken at different positions. *Imaging Sci Dent*. 2013 Sep; 43(3): 191–196.
17. Stramotas S, Petocz P, Darendeliler MA. Accuracy of linear and angular measurements on panoramic radiographs taken at various positions in vitro. *Eur J Orthod*. 2002;24: 43-52.
18. Vazquez L, Nizamaldin Y, Combescure C, Nedir R, Bischof M, Dohan Ehrenfest DM et al. Accuracy of vertical height measurements on direct digital panoramic radiographs using posterior mandibular implants and metal balls as reference objects. *Dentomaxillofac Radiol*. 2013;42: 20110429.
19. Schropp L, Stavropoulos A, Gotfredsen E, Wenzel A. Calibration of radiographs by a reference metal ball affects preoperative selection of implant size. *Clin Oral Investig*. 2009;13: 375-381.
20. Devlin H, Yuan J. Object position and image magnification in dental panoramic radiography: a theoretical analysis. *Dentomaxillofac Radiol*. 2013;42: 29951683.
21. El Hage, M., Bernard J. P., Combescure, C., Vasquez L. Impact of Digital Panoramic Radiograph Magnification on Vertical Measurement Accuracy. *Int J Dent*. 2015; 2015: 452413.
22. http://phy.grf.unizg.hr/media/download_gallery/Optika_web%20skripte.pdf
(pristupljeno 15. 02. 2019.)
23. Langland O.E., Langlais R.P., Preece J.W. *Principles of Dental Imaging*, San Antonio, Texas: The University of Texas Health Science Center at San Antonio Dental School, 2002.

8. SAŽETAK

CILJ: Cilj ovog diplomskog rada je istražiti točnost vertikalnih i horizontalnih mjerenja sa ekstraoralnim kalibracijskim objektom, smještenim u različitim pozicijama na uređaju za panoramsku radiografiju, u JPEG i DICOM slikovnom formatu.

METODE: Digitalne snimke panoramskih radiograma napravljene su u prirodnoj veličini, 1:1, na modelu zubala čija su 32 zuba uklonjena i zamjenjena sa 32 metalne kuglice. Mjerenja metalnih kuglica su izvedena sa i bez kalibracijskog objekta, postavljenim po sredini ili postranično na uređaju za panoramsku radiografiju u JPEG i DICOM slikovnom formatu. Provest će se analiza dosadašnjih objavljenih istraživanja vezanih uz točnost vertikalnih i horizontalnih mjerenja te čimbenika koji utječu na mjerenja.

REZULTATI: Najtočnija vertikalna mjerenja bila su postignuta u G2 skupini zubi uz vrijednosti aritmetičke sredine i standardne devijacije od 6.02 ± 0.004 mm uz $P=0.144$ u JPEG slikovnom formatu i u DICOM slikovnom formatu gdje vrijednosti iznose 6.03 ± 0.07 mm kada se kalibracijski objekt koristi po sredini panoramskog radiograma. Neovisno o slikovnom formatu, rezultati horizontalnih mjerenja su se značajno razlikovala u svim skupinama zubi, uz $P<0.05$. Rezultati ovog istraživanja su vrlo slični rezultatima već objavljenih istraživanja.

ZAKLJUČCI: Najtočnija vertikalna mjerenja su postignuta kada se ekstraoralni kalibracijski objekt postavi po sredini panoramskog radiograma, neovisno o slikovnom formatu. Pouzdana klinička točnost za horizontalna mjerenja postignuta je samo u skupini kutnjaka, G4, u oba slikovna formata.

8. ABSTRACT

OBJECTIVE: The aim of this study was to investigate the accuracy of vertical and horizontal measurements with the extra-oral calibration object placed in different positions of the panoramic radiograph in JPEG and DICOM image format.

METHODS: Digital panoramic radiographs of the study model manufactured in 1:1 scale with 32 removable teeth replaced with metal balls were performed. The measurements of metal balls were performed with and without the calibration object placed in the middle or on the side of the radiograph in JPEG and DICOM image formats. An analysis of a previously published studies of accuracy of vertical and horizontal measurements as well as the factors influencing these measurements will be made.

RESULTS: One sample t-test was used for the analyses of accuracy of vertical and horizontal measurements. The most accurate vertical measurements were achieved in G2 group (6.02 ± 0.04 mm, $P=0.144$) in JPEG and DICOM (6.03 ± 0.07 mm, $P=0.104$) using calibration object placed in the middle of the radiograph. The mean horizontal values differed significantly from the real values ($P < 0.05$) in all teeth groups independently of the image format. The results of this study are very similar to the results of already published studies.

CONCLUSIONS: The most accurate vertical measurements were achieved by placing the metal scale ruler extra-orally in the middle of panoramic radiograph independent of the image format. Reliable clinical accuracy for the horizontal measurements was achieved only in molar region (G4) in both image formats.

9. ŽIVOTOPIS

Ime i prezime: Anita Ivanović

Datum rođenja: 17. lipnja 1991

Adresa: Papandopulova 27, 21 000 Split, Republika Hrvatska

Mobitel: 098 964 4380

E-mail: anita.ivanovic1@gmail.com

Radno iskustvo:

2017. - zaposlenica u 3D-Dent stomatološkoj dijagnostici kao sveučilišna prvostupnica radiološke tehnologije
2015. – 2016. stručno osposobljavanje za rad bez zasnivanja radnog odnosa u KBC Split na Kliničkom zavodu za dijagnostičku i intervencijsku radiologiju

Obrazovanje i osposobljavanje:

2016. - Diplomski sveučilišni odjel zdravstvenih studija, smjer: radiološka tehnologija
2011. - 2014. Preddiplomski sveučilišni odjel zdravstvenih studija, smjer: radiološka tehnologija
2006. - 2010. Zdravstvena škola Split, smjer: farmaceutski tehničar
1998. - 2006. Osnovna škola Trstenik

Nagrade i priznanja:

2019. - nagrada i priznanje Sveučilišnog odjela zdravstvenih studija u Splitu za izniman angažman u izvannastavnim aktivnostima
2015. - priznanje za rad i osobiti doprinos Gradskoj knjižnici Marka Marulića u Splitu, od strane Volonterskog centra Split, Udruge "Mi"

Osobne vještine i kompetencije

2019. - Festival znanosti: aktivna organizacija i sudjelovanje u predavanju „Koliko nijansi sive vidiš“ u Osnovnoj školi Lučac u Splitu
2018. - Festival znanosti: aktivna organizacija i sudjelovanje u predavanju „Otkriće rendgenskih zraka“ u Osnovnoj školi Pojišan u Splitu

2017. - aktivna organizacija i provođenje projekta „Hrčak u splitskim dječjim ambulancama: Čekam i pritom čitam, slušam i uživam“ kao članica splitskog ogranka Hrvatskog čitateljskog društva

- sudionica nekoliko međunarodnih i domaćih kongresa za radiološke tehnologe
- voditeljica radionice “Mala škola engleskog jezika za predškolce” u Gradskoj knjižnici Marka Marulića u Splitu
- aktivno korištenje engleskog jezika uz posjedovanje verificirane svjedodžbe Centra za strane jezike u Splitu o položenoj B 2.2. razini u razumijevanju, govoru i pisanju
- aktivno korištenje računala uz upotrebu Microsoft Office paketa i Internet aplikacija
- posjedujem vozačku dozvolu B kategorije