

Utjecaj smjenskog rada na pažnju kod medicinskih sestra i poremećaji cirkadijarnih ritmova: spavanja i budnosti

Radinović, Anđela

Master's thesis / Diplomski rad

2018

Degree Grantor / Ustanova koja je dodijelila akademski / stručni stupanj: **University of Split / Sveučilište u Splitu**

Permanent link / Trajna poveznica: <https://um.nsk.hr/um:nbn:hr:176:964367>

Rights / Prava: [In copyright](#) / [Zaštićeno autorskim pravom.](#)

Download date / Datum preuzimanja: **2024-08-16**



Sveučilišni odjel zdravstvenih studija
SVEUČILIŠTE U SPLITU

Repository / Repozitorij:

[Repository of the University Department for Health Studies, University of Split](#)



UNIVERSITY OF SPLIT



DIGITALNI AKADEMSKI ARHIVI I REPOZITORIJI

SVEUČILIŠTE U SPLITU

Podružnica

SVEUČILIŠNI ODJEL ZDRAVSTVENIH STUDIJA

PREDDIPLOMSKI SVEUČILIŠNI STUDIJ

RADIOLOŠKA TEHNOLOGIJA

Barbara Protrka

**PRINCIPI RADA FUNKCIONALNE MAGNETSKE
REZONANCE**

Završni rad

Split, 2018.

SVEUČILIŠTE U SPLITU

Podružnica

SVEUČILIŠNI ODJEL ZDRAVSTVENIH STUDIJA

PREDDIPLOMSKI SVEUČILIŠNI STUDIJ

RADIOLOŠKA TEHNOLOGIJA

Barbara Protrka

**PRINCIPI RADA FUNKCIONALNE MAGNETSKE
REZONANCE**

**BASIC PRINCIPLES OF FUNCTIONAL MAGNETIC
RESONANCE IMAGING**

Završni rad / Bachelor thesis

MENTOR:

Doc.dr.sc. Krešimir Dolić

Split, 2018.

Sadržaj

1. Uvod.....	1
2. Cilj rada	2
3. Rasprava	3
3.1. Magnetska rezonanca i MR uređaj	3
3.1.1. Građa MR uređaja	3
3.1.2. Podjela MR uređaja	5
3.2. Način rada MR uređaja	5
3.2.1. Pojednostavljeni prikaz principa rada magnetske rezonance	5
3.3. Načini snimanja	7
3.4. Funkcionalna magnetska rezonanca (fMR)	10
3.4.1. Nastanak fMR slike	11
3.4.1.1. T2* signal.....	11
3.4.2. Fiziološki temelj fMR	11
3.4.2.1. BOLD signal.....	11
3.4.3. Način rada	14
3.4.3.1. Linearni i nelinearni sustav	14
3.4.3.2. Prikupljanje i analiza podataka u fMR.....	15
3.4.3.3. Stimulans i mjerenje signala.....	16
3.4.3.4. fMR BOLD signal u vremenu	17
3.4.3.5. fMR BOLD signal u prostoru.....	18
3.4.4. Vremenska i prostorna rezolucija	19
3.4.5. Artefakti i šum	21
3.4.6. Primjena fMR.....	23
4. Zaključak	26

5. Sažetak.....	27
6. Summary.....	28
7. Literatura	29
8. Životopis.....	30

1. Uvod

Magnetska rezonanca (MR) je jedna od najmodernijih radioloških neinvazivnih dijagnostičkih metoda u kojoj se ne koristi ionizirajuće zračenje. Njenom upotrebom dobiva se slikovni prikaz presjeka tijela ili organa u tri glavne ravnine što nam omogućuje točniju procjenu različitih bolesti. MR postaje osobito važna pretraga otkrićem i razvojem funkcionalnih sposobnosti te zbog želje za prikazom aktivnosti tkiva znanstvenici su 1992. godine izumili tehniku snimanja pod nazivom Funkcionalna magnetska rezonanca (fMR). fMR je tehnika snimanja koja omogućuje prikaz funkcije tkiva te je izvor jedinstvenih i vrijednih informacija za primjenu u neuroznanosti. Kako se najčešće koristi za prikaz moždane aktivnosti uz pomoć nje može se prikazati koji je dio mozga aktivan pri određenoj zadaći koju naše tijelo vrši. fMR je sigurna, neinvazivna i ponovljiva metoda snimanja, kako u odraslih tako i u djece, te iz tih razloga ima široku primjenu u svim područjima medicine.

2. Cilj rada

Cilj ovoga rada je objasniti način rada funkcionalne magnetske rezonance koji se najbolje može prikazati opisivanjem fizioloških pojedinosti ljudskog organizma i tehničkih dijelova kao što su nastanak slike, prikupljanje podataka i utjecaj vanjskih aktivnosti kao ključna područja koja zajedno čine princip rada fMR.

3. Rasprava

3.1. Magnetska rezonanca i MR uređaj

Magnetska rezonanca je digitalna tehnika slikovnog prikaza koja funkcionira na principu nuklearne magnetske rezonancije, a za stvaranje slike zahtjeva jako, homogeno i stabilno magnetsko polje glavnog magneta za magnetizaciju snimanog uzorka, gradijentne zavojnice za magnetizaciju uzduž x, y i z-osi, radiofrekvencijske zavojnice za odašiljanje i prihvatanje signala, računala za procesiranje i pohranu dobivenih podataka. Slikovna metoda pomoću koje se dobivaju visoko rezolutni presjeci ljudskog tijela u sve tri glavne ravnine (transverzalna, koronarna i sagitalna). Postupak magnetske rezonance ne koristi rendgenske zrake, što je velika prednost jer pacijenti ne bivaju izloženi opasnim dozama ionizirajućeg zračenja (1).

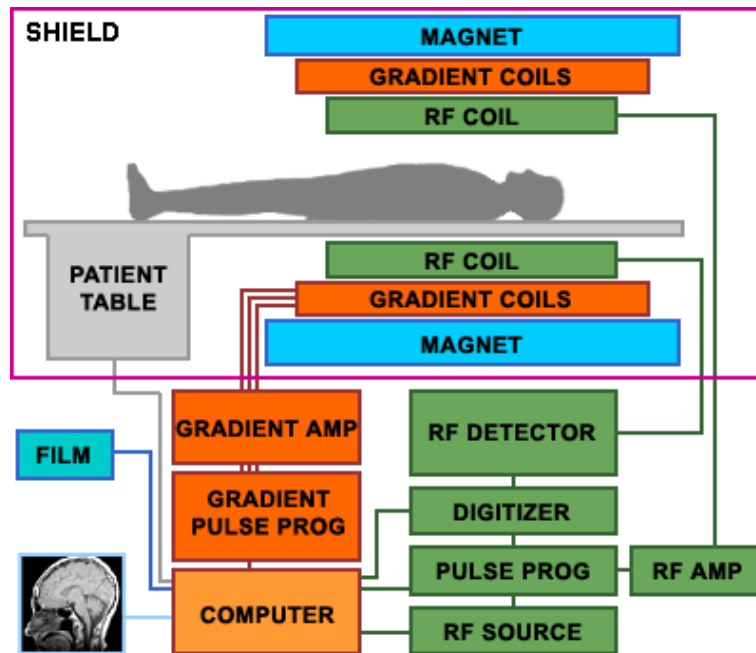
MR tehnologija je posebno korisna kod skeniranja sljedećih dijelova tijela:

- mozga
- srca i kod analize krvnih žila
- mišića i zglobova
- kod detekcije raka

3.1.1. Građa MR uređaja

MR uređaj se sastoji od 5 zasebnih dijelova:

1. Magnet
2. Gradijentne zavojnice i gradijentna pojačala
3. Radiofrekventne zavojnice i radiofrekventna pojačala
4. Računalni i elektronički sustav
5. Oklop



Slika 1 Građa MR uređaja (<https://eeeprojectz.blogspot.com/2015/07/how-magnetic-resonance-imaging-mri-works.html>)

Svaki MR uređaj smješten je u posebno izgrađenoj prostoriji koju nazivamo Faradejev kavez. Njegova uloga je zaštita od električnog polja i vanjskih radiovalova koji bi ometali tijek pretrage. Osnovni dio MR uređaja je magnetski tunel, oko kojeg su gusto namotani cilindrični supravodljivi navoji kroz koje protječe vrlo jaka električna struja i tako omogućuje stvaranje homogenog magnetskog polja unutar magneta. Najjače i najhomogenije magnetsko polje nalazi se u središnjem dijelu zavojnice. Magnetski tunel još nazivamo *bore* (bore tube = šupljina, provrt magneta). Unutrašnjost tunela mora biti dovoljno velika da se u njega smjesti tijelo pacijenta (promjer 50-80 cm, dužina 1-2 m). Danas postoje i nove vrste uređaja, otvorenog tipa, bez tunela kojima se rješava problem klaustrofobije, zbog koje je nekada nemoguće izvesti pregled. Magnet, kriostat, gradijentne zavojnice i radiofrekventna zavojnica za tijelo su smješteni u sklopu borea (1).

Gradijentni magnet čine gradijentne zavojnice građene od otpornog materijala koje stvaraju linearni gradijent, uravnoteženi, linearni poremećaj osnovnog magnetskog polja uzduž vlastite osi (x-laterolateralno, y-anteroposteriorno, z-kraniokaudalno usmjeren uzduž osi magneta). Sjecište svih triju osi predstavlja izocentar magneta koji zadržava

uvijek istu, osnovnu magnetsku indukciju polja. Kad je gradijentna zavojnica uključena, vodikove jezgre (protoni) osjete minimalnu, ali dovoljnu razliku indukcije osnovnog magnetskog polja, ovisno o njihovoj udaljenosti od izocentra pa je njihova precesijska frekvencija minimalno različita u odnosu na susjedni sloj. Gradijentne zavojnice se uključuju i isključuju vrlo brzo tijekom dobivanja slike, određujući sloj snimanja, fazno i frekvencijsko kodiranje i odgovorne su za kvalitetu slike. Sloj možemo odabrati u bilo kojoj ravnini prikladnim namještanjem gradijenata (1).

3.1.2. Podjela MR uređaja

Postoji više različitih implementacija MR tehnologije.

Prema jakosti magnetskog polja dijelimo ih na:

- niske jakosti – do 0,5 T
- srednje jakosti – od 0,5 T do 1 T
- visoke jakosti – više od 1 T (1)

Prema vrsti magneta dijelimo ih na:

- permanentne
- vodljive
- supravodljive (1)

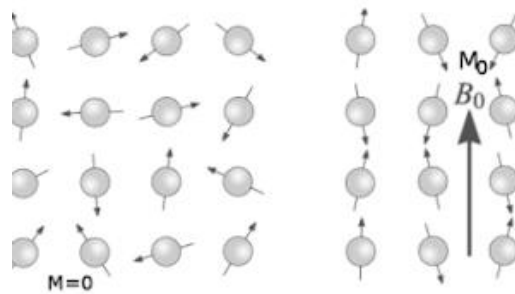
3.2. Način rada MR uređaja

3.2.1. Pojednostavljeni prikaz principa rada magnetske rezonance

1. Glavni magnet uređaja za MR stvara snažno, homogeno i stabilno magnetsko polje.

2. Pod njegovim se utjecajem u organizmu magnetiziraju mali biološki "magneti"
– protoni u jezgri atoma vodika te poravnaju sa smjerom osnovnog magnetskog polja.
3. Zatim se emitira kratki puls radiovalova, čija je frekvencija sukladna jakosti magnetskog polja, koji uzrokuje rezonanciju protona, odnosno izbacivanje vodikovih jezgara iz poravnanja s magnetskim poljem.
4. Prestankom emitiranja radiovalova jezgre se vrte u početni položaj te su opet orijentirani prema magnetskom polju.
5. Povratkom u početni položaj, vodikove jezgre emitiraju elektromagnetske signale koji se registriraju i koriste za generiranje slike. Budući da brzina pomicanja vodikovih jezgara ovisi o tkivu u kojemu se nalaze (npr. mišić, masno tkivo, kost, ...) vrijeme potrebno za povratak u početni položaj otkriva karakteristike tog tkiva (2).

Poravnavanje vodikovih jezgara se temelji na fizikalnom svojstvu spina. Proton u jezgri atoma vodika rotira oko vlastite osi (spin) i ima vlastito magnetno polje čija se osovina opisuje magnetnim momentom. Magnetni momenti protona prikazuju se vektorima koji su orijentirani paralelno ili antiparalelno sa smjerom polja, tako da je malen suvišak protona usmjeren paralelno. Taj suvišak protona proizvodi neto magnetni moment, odnosno longitudinalni magnetizacijski vektor (LMV). On se rotira, odnosno precesira oko smjera osnovnog magnetnog polja. Elektromagnetnim valom, odnosno radiofrekventnim (RF) impulsom frekvencije jednake frekvenciji precesije protona dolazi do ekscitacije tkiva, odnosno rezonancije protona, čime oni prelaze u stanje više energije i LMV mijenja smjer. RF puls dovoljnog trajanja i amplitude uzrokuje pomak LMV tako da postaje okomit na osnovno magnetno polje, a takav se impuls naziva 90° RF impuls. Time nastaje mjerljiva transverzalna magnetizacija koja je izvor signala u MRI. Nastankom transverzalnog magnetnog vektora (TMV) protoni vodika su fazno koherentni, odnosno magnetni momenti protona u tom trenutku su na istom mjestu precesijske staze. Kontrast na snimci posljedica je različite brzine oporavka longitudinalne magnetizacije i nestanka transverzalne magnetizacije pojedinih tkiva što se naziva T1 i T2 relaksacijskim vremenom (1).



Slika 2 Prikaz spina protona

(<http://radiologijazabolesnike.blogspot.com/2015/07/magnetska-rezonancija-mr.html><https://cfn.upenn.edu/aguirre/wiki/start>)

3.3. Načini snimanja

MR posjeduje različite načine snimanja tkiva, što je jedna od prednosti magnetske rezonance nad drugim radiološkim metodama za dobivanje podataka. T1 relaksacija je konstanta koja predstavlja oporavak longitudinalne magnetizacije nakon prestanka djelovanja RF impulsa, predajom energije protona okolini. Nakon T1 vremena longitudinalna magnetizacija doseže 63% svoje početne vrijednosti. T2 relaksacija je konstanta, predstavlja nestajanje transverzalne magnetizacije (63%) zbog gubitka fazne koherencije protona. T1 snimke daju visok signal masti, dok T2 snimke daju visok signal vode. Prema ovim snimkama se uspoređuju ostale snimke te se govori da je snimka T1-mjerena ili T2-mjerena (1).

Tehnike korištenja samog spina:

- Spin-eho sekvencija (SE, engl. Spin-Echo) – klasična i najstarija sekvencija, koristi T1 i T2
- Fast spin eho (eng. *fast spin-echo*) – brza tehnika kod koje se T2 snimka izrađuje prije vremena, radi ubrzavanja cjelokupnog procesa. Tehnika FSE rezultira podacima na kojima je snimljen i dio signala masti, iako bi u T2 snimkama trebali biti vidljivi samo signali vode. Ipak, danas se sve T2 snimke izrađuju ovom tehnikom.

- IR (eng. *inversion recovery*) – ovom tehnikom se može dobiti veći kontrast i razlikovanje tkiva prema raznim svojstvima, uglavnom količini vode
- FLAIR (eng. *fluid attenuated inversion recovery*) – posebna varijanta IR tehnike snimanja u kojoj se signal vode potiskuje, ali na drugačiji način od klasičnih T1 snimaka. Rezultantne snimke su korisne pri otkrivanju promjena u moždanom tkivu (ožiljci, otoci tkiva, demijelinizacije, itd.).
- STIR (eng. *short tau inversion recovery*) – varijanta T1 snimke u kojoj se potiskuje signal masti. Budući da T1 snimke sadrže većinom signale masti, rezultatne slike su vrlo tamne, što pogoduje prikazivanju metastaza, otoka, ožiljaka i ostalih sukulentnih tkiva

Tehnike korištenjem gradijenta:

- **T2* - varijanta dobivanja T2 snimaka, no snimanje se vrši kada je više od 2/3 protona u relaksiranom stanju, uglavnom uz korištenje gradijenta. Koristi se kod skeniranja kostiju i zglobova.**
- CISS (eng. *constructive interference steady state*) – vrlo brza gradijentna metoda dobra kod snimanja brzih kretanja, primjerice rada srca.
- DWI (eng. *diffusion weighted imaging*) – tehnika koja nastoji poništiti sav signal iz tkiva, nakon čega će ostati vidljiv samo signal molekula koje se kreću zbog efekta difuzije. Zbog velike zahtjevnosti samo uređaji sa snažnim i brzim gradijentima mogu uspješno provoditi tehniku DWI. Često se koristi kod pronalaženja ishemičnog moždanog tkiva.

Ostale tehnike:

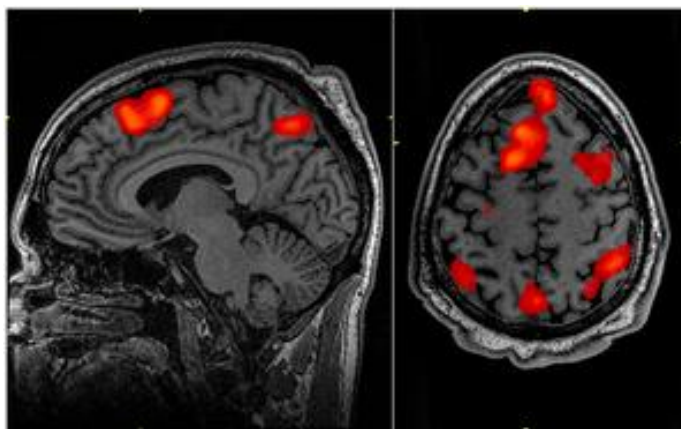
- DTI (eng. *diffusion tensor imaging*) – tehnika koja snima difuziju uzduž neuronskih vlakana radi dobivanja podataka o toku snopova neurona
- MRS (MR spektroskopija) – analizom primljenih signala određuje se sastav molekula unutar analiziranog tkiva. Relativno rijetko se koristi.
- MRA (MR angiografija) – tehnika prikaza krvnih žila, poglavito mozga i vrata

- MRCP (eng. *magnetic resonance cholecysto – pancreatography*) – korištenje T2 snimaka za prikaz žučnih vodova
- **fMRI (funkcionalna magnetska rezonanca) – višestrukim snimanjem mozga određuju se razlike registriranih signala nastale zbog promjena u tkivu, što je posljedica korištenja mozga pri izvršavanju određenih zadataka (2)**

3.4. Funkcionalna magnetska rezonanca (fMR)

Mozak je veličanstven organ. Ni najveća računala svijeta ne mogu se nositi s tkivom od 1,5 kg koji je smješten u našim lubanjama. Kako mozak obavlja funkcije kao što su razmišljanje, emocije, inteligencija ili savijest? Dugo vremena je to područje ostalo neistraženo jer znanstvenici nisu imali mogućnost pogledati unutar mozga dok obavlja određenu aktivnost. Istraživači su bili svjesni neizmjerne koristi od takve mogućnosti. Ne samo da bi mogli osmisliti puno bolja računala ili razviti nova liječenja mentalnih bolesti, bili bi u mogućnosti odgovarati na važna pitanja kao tko smo mi i što nas čini ljudskima. Bilo je potrebno čekati do 1992. godine za izum nove metode koja je omogućila pogled u unutrašnjost mozga dok vrši određeni zadatak. Ta metoda se zove Funkcionalna magnetska rezonanca.

Funkcionalna magnetska rezonanca je tehnika snimanja koja omogućuje prikaz funkcije tkiva na način da detektira promjene povezane s protokom krvi odnosno hemodinamičkim odgovorom. Ponavljanim snimanjima tkiva dobije se razlika u signalu što je posljedica promjena u tkivu nastalih njegovim korištenjem. Kako je obično riječ o snimanju mozga, ovom tehnikom je moguće pokazati aktivnost dijelova mozga pri izvršavanju nekih zadataka (3).



Slika 3 fMR snimka (<https://arstechnica.com/science/2016/07/algorithms-used-to-study-brain-activity-may-be-exaggerating-results/>)

Mozak je građen od živčanih stanica (neurona) koji međusobno komuniciraju električnim signalima. Neko područje mozga je više aktivno kada neuroni iz toga dijela odašilju više signala nego obično. Na primjer, ako pomičemo ruku i vidimo područje mozga koje je postalo više aktivno za vrijeme te radnje onda znamo da je vjerojatno baš to područje zaduženo za naše pokrete ruke. Moguće je izmjeriti električne signale direktno s lubanje, ali problem je pronaći točno podrijetlo mjenog signala jer mozak konstantno šalje signale iz svih svojih dijelova te se oni međusobno preklapaju sa signalom od interesa. fMR može riješiti taj problem, ali to uključuje tri stvari: krv, vodu i spin, distorziju magnetskog polja.

3.4.1. Nastanak fMR slike

3.4.1.1. T2* signal

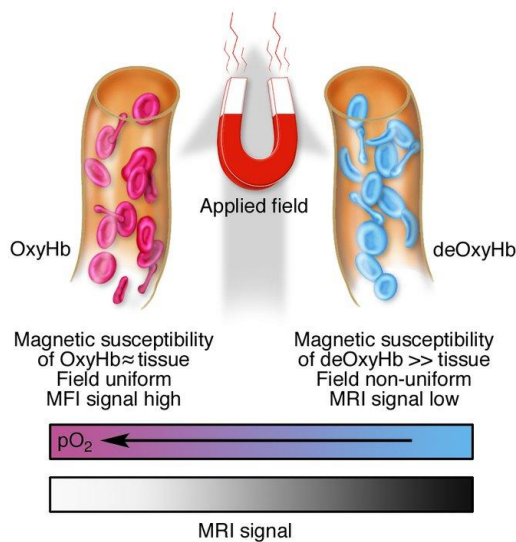
fMR signal koristi tehniku snimanja koja se zove T2*. U podnaslovu "Pojednostavljeni prikaz principa rada magnetske rezonance" opisani su spinovi protona vode te nastanak snimaka T1 i T2. T2* tehnika je jedna verzija T2 snimke. T2 snimka nastaje nakon prestanka djelovanja 90° RF pulsa, odnosno predstavlja nestajanje transverzalne magnetizacije zbog gubitka fazne koherencije protona. Gubitak fazne koherencije protona se može korigirati primjenom refokusirajućeg 180° pulsa koji "prebaci" protone na drugu stranu da bi se nastavili kretati na istom mjestu precesijske staze. Drugim riječima to je reduciranje T2 efekta. T2* predstavlja vrijednost distorzije magnetskog polja koja nije korigirana 180° pulsom. Male mikroskopske promjene magnetskog polja produciraju T2* signal, a takve promjene nalazimo u krvi te dolazimo na sljedeće poglavlje u kojem je opisana ključna stavka za rad fMR (4).

3.4.2. Fiziološki temelj fMR

3.4.2.1. BOLD signal

MR signal je osjetljiv na promjene u oksigenaciji krvi. Metaboličke promjene mozga utječu na MR signal i stvaraju unutarnji mehanizam kontrasta koji se može

detektirati i služi za studije koje proučavaju aktivnost mozga. Podrijetlo tog učinka je da magnetsko stanje hemoglobina ovisi o njegovoj zasićenosti kisikom tako da promjene u oksigenaciji hemoglobina proizvode malu promjenu lokalnog MR signala što se naziva **BOLD** efekt (eng. blood oxygenation level – dependent). Deoksigenirani hemoglobin je paramagnetičan i stvara mala polja gradijenta unutar i oko krvnih žila (promjene u spinu protona) te na taj način umanjuje lokalni MR signal što rezultira T2* signalom. Zbog zanimljivog fiziološkog fenomena koji se zove **Neurovaskularno povezivanje** (engl. *neurovasucal coupling*) ovaj efekt nam postaje snažan alat za mapiranje aktivnosti u mozgu jer pokazuje da na mjestu povećane živčane aktivnosti dolazi do povećanja protoka krvi. Povećanjem živčane aktivnosti lokalni se protok krvi puno više povećava od metaboličke aktivnosti kisika te se kao rezultat smanjuje ekstrakcija kisika, odnosno veća je prisutnost oskigeniranog hemoglobina od deoksigeniranog. Rezultat manje koncentracije deoksigeniranog hemoglobina u krvi je jači MR signal u klasičnoj magnetskoj akviziciji. Navedeni porast signala naziva se BOLD signal u funkcionalnoj magnetskoj rezonanci. Veličina signala ovisi o promjenama u protoku krvi i volumenu unutar tkiva, kao i o promjeni lokalne napetosti kisika. Važna stavka je i jačina primjenjenog magnetskog polja te je iz toga razloga bitan razvoj MR uređaja visoke jakosti (5).



Slika 4 Utjecaj deoksigeniranog i oksigeniranog hemoglobina na MR signal
(Gore J. C, Principles and practice of functional MRI of the human brain.
Medical Imaging; 2003.)

Opisani BOLD signal nastaje kada se dogodi promjena u živčanoj aktivnosti nakon promjene u stanju mozga, a uzrokovana je, primjerice, poticajem ili zadatkom. Fizičko podrijetlo BOLD signala je donekle razumljivo, ali njegovu preciznu povezanost s temeljnom metaboličkom i elektrofiziološkom aktivnošću mozga treba pobliže istražiti. Poznato je da se kod lokalne moždane aktivnosti moždani protok krvi drastično povećava (40%), metabolizam glukoze također (40%) dok je porast metabolizma kisika znatno manji (<20%) kao i volumen krvi (15%) iz čega možemo zaključiti da protok krvi i potrošnja glukoze uvelike nadilaze porast potrošnje kisika (7). Taj neočekivani fiziološki fenomen, odnosno nejasna poveznica oksigenacije krvi i moždane aktivnosti aktualna su tema današnjih istraživanja.

Na nekoliko se načina pokušala objasniti veza oksigenacije i moždane aktivnosti. Jedan model dolazi u vezu s glutamatom, primarnim podražajnim neurotransmitterom u mozgu. Kada je glutamat pušten i podraži postsinaptičke receptore mora doći do njegove ekstrakcije iz sinaptičke pukotine da bismo izbjegli podražajnu toksičnost. Ponovno unošenje glutamata događa se u stanicama koje se nazivaju astrociti, gdje se glutamat pretvara u glutamin, a zatim vraća u neurone i reciklira. Obrada glutamata je rezultat glikolize (razgradnja glukoze) u krvi (i / ili astrocitima) bez kisika. Smatra se da se razina kisika u krvi povećava nakon živčanog podražaja zbog povećanja obrade glutamata u astrocitima. Čini se da ovaj model dobro funkcionira za glutamat, ali je manje jasno kako je BOLD signal povezan s promjenama u ostalim neurotransmitterima, uključujući inhibitorne tvari poput γ – amino – maslačne kiseline (GABA). Također nije potpuno jasno zašto se povećava protok krvi tijekom aktivnosti neurona, iako mnogi nagađaju da je to zbog potrebe za glukozom ili kisikom. Potvrđeno je da porast u živčanoj aktivnosti rezultira porastom BOLD signala, a sljedeći model pokazuje jesu li promjene u fMR signalu više povezane s ulaznim podacima ili izlaznim podacima. Pratila se promjena BOLD signala u smislu 1) akcijskih potencijala neurona koji nastaju odmah nakon podražaja te predstavljaju output i u smislu 2) potencijala lokalnog polja koji su sporiji i pretežno predstavljaju input. Rezultati pokazuju da su promjene BOLD signala nastale potencijalima lokalnog polja veće od promjena nastalih zbog akcijskih potencijala. To se vjerojatno događa u dendritima postsinaptičkih neurona i sugerira da je moždana aktivnost zabilježena fMR – om potaknuta ulaskom tvari više nego izlaskom iz tog područja mozga. Međutim, to je donekle pojednostavljeno objašnjenje

jer akcijski potencijali mogu pridonijeti potencijalima lokalnog polja. Druga stvar na koju treba obratiti pozornost je visina signala u odnosu na nivo šuma (eng. signal – to – noise ratio, SNR). Ukratko, omjer signala i šuma kod elektrofiziologije puno je bolji nego kod fMR signala. Dakle, nedostatak bilo koje otkrivene promjene u fMR signalu u određenom području mozga ne znači nedostatak obrade informacija na tom području (5).

Jedan od temeljnih razloga za primjenu funkcionalnih tehnika snimanja jest da se različita ponašanja i funkcije mozga oslanjaju na koordiniranu interakciju pojedinih dijelova mozga koji su prostorno različiti, raspoređeni, a ipak povezani u funkcionalne mreže. Dakle, identifikacija neurobioloških supstrata povezanih s različitim specifičnim funkcijama mozga će vjerojatno puno pomoći u razumijevanju pitanja kako mozak određuje ponašanje. Isto tako, identifikacija smještaja posebno kritičnih područja, poput onih koji se zaduženi za proizvodnju i razumijevanje jezika, izravno je važna u kliničkim procjenama i planiranju intervencija.

3.4.3. Način rada

3.4.3.1. Linearni i nelinearni sustav

Kada se opisuje rad funkcionalne magnetske rezonance korisno je predstaviti ideju dva sustava. Sustav možemo opisati kao nešto što koristi ulazne podatke (input) kako bi dao izlazne podatke (output).

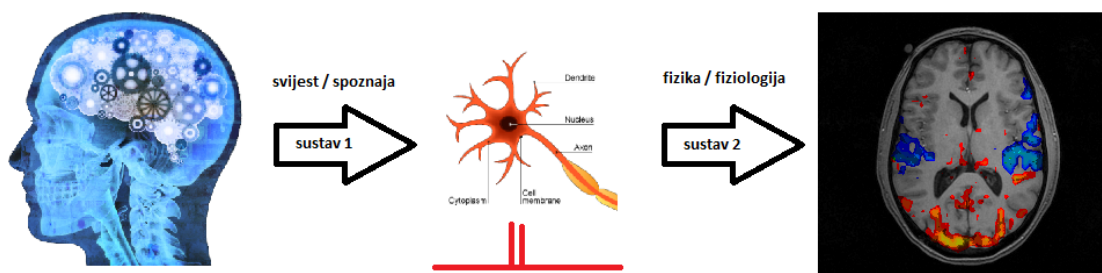
1. Sustav u kojem je stimulans input (riječi, zvukovi, zadatci...), a moždana aktivnost output.
2. Sustav u kojem je živčana aktivnost pretvorena u fMR sliku mozga.

Sustav broj jedan (svijest, emocije, način razmišljanja itd.) je cilj i tema svih fMR istraživanja. Sustav broj dva je određen fizikom i fiziologijom.

Budući da je nemoguće direktno mjeriti sustav broj jedan, iako su to ciljevi i želje svih fMR studija, moramo mjeriti sustav broj dva. Sustav broj dva je linearan. To je posebna

vrsta sustava koji je lak za proučavanje jer u tom sustavu vrijedi da dvostruko više živčane aktivnosti znači dvostruko više fMR signala – linearan je. Sustav broj jedan nije linearan. U tom sustavu dvostruko više stimulansa ne znači dvostruko više moždane aktivnosti. Komplikirana je poveznica između svijesti i riječi, stimulansa i moždane aktivnosti, zato je to tako teško istraživati i pratiti. Iz toga razloga i postoji fMR tehnika i svakodnevna brojna istraživanja na tu temu. Srećom, sustav broj dva je pretežno linearan te se može mjeriti.

Smisao ideje o dvama sustavima je slikoviti prikaz redoslijeda pojedinih koraka u dobivanju informacija o moždanoj aktivnosti. Krećemo od fMR slike mozga te radimo "unatrag" dobivajući informacije o moždanoj aktivnosti preko čega donosimo zaključke na razini svijesti (4).



Slika 5 Slikoviti prikaz principa rada fMR kao dva sustava

(<https://cfn.upenn.edu/aguirre/wiki/start>)

3.4.3.2. Prikupljanje i analiza podataka u fMR

Snimke presjeka mozga u funkcionalnoj magnetskoj rezonanci su *gradient echo planar* snimke (GRE). Osobina GRE snimaka je manja oštrina od T1 anatomskih snimaka mozga. fMR snimka uglavnom predstavlja količinu deoksigeniranog hemoglobina u određenom području mozga u nekom trenutku. Slika je sastavljena od malih dijelova koji se zovu pikseli. Budući da mozak ima volumen, odnosno opisuju ga tri dimenzije, dijelovi koji tvore sliku nazivaju se voxeli. Veličina voxela u fMR uglavnom iznosi 3x3x3 mm, ali danas postoji mogućnost dobiti voxele i manje veličine.

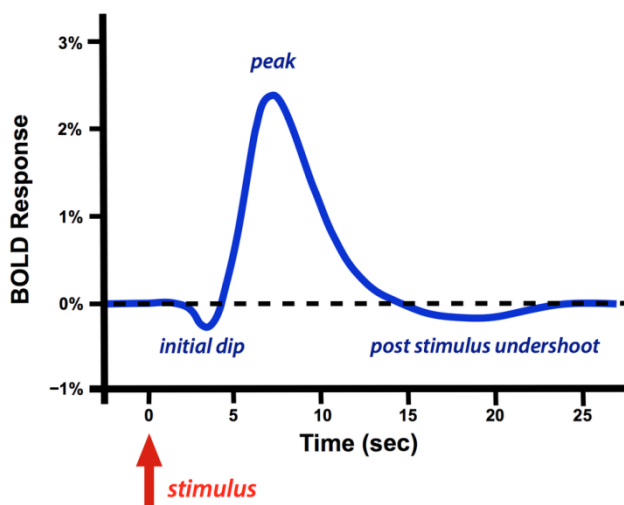
U svakom voxelu nalazi se oko 630 000 neurona te su slike prikupljene tijekom određenog vremenskog intervala. Dobivamo nove slike cijelog mozga svakih 2 – 3 sekunde. Možemo zaključiti da fMR snimanje predstavlja ogromnu količinu podataka koja se sastoji od anatomskih i funkcionalnih informacija, što zahtjeva dobru vremensku i prostornu rezoluciju (6).

3.4.3.3. Stimulans i mjerenje signala

U tipičnoj fMR studiji subjekt leži na stolu MR uređaja i gleda u ekran, sluša zvučne zapise preko slušalica ili obavlja neku drugu vrstu kognitivnog zadatka za vrijeme snimanja. Imobilizacija glave se vrši spužvastim podlošcima ili nekom drugom vrstom opreme za primjerenu imobilizaciju. Prikupljanje signala je u daljnjem tekstu opisano na primjeru vizualnog stimulansa.

Subjektu se kratko upali jako svjetlo te potom izgasi. Moždana aktivnost dok je svjetlo upaljeno raste ("skoči") te naglo padne. Neuron su aktivni samo dok je i stimulans aktivan. Živčana aktivnost prestane odmah po prestanku podražaja, ali fMR signal počinje rasti tek nakon određene vremenske zadržke. Doseže vrhunac nakon 4 – 5 sekundi te se vraća u početni položaj nakon 10 – 15 sekundi. Podražaj i moždana aktivnost su kratko trajali, ali potrebno je vremena da fMR signal naraste i padne, a razlog tome je **Hemodinamički odgovor**. Funkcionalna magnetska rezonanca ne mjeri direktno živce, već hemodinamički odgovor na živčanu aktivnost te što traje dugo je veza između neuralne aktivnosti i promjene u protoku krvi. Krvnim žilama je potrebno određeno vrijeme da se prošire, povećaju volumen krvi te nakon toga vrata u početni položaj. Stoga, možemo reći da je BOLD signal spor i odgođen. Ukoliko bismo za stimulans imali svjetlo koje titra 20 sekundi, prestane pa opet titra 20 sekundi te tako nekoliko puta, mjerenje BOLD signala bi bilo drugačije. Za vrijeme titranja svjetla neuroni bi se aktivirali i gasili sinkronizirano sa svjetlom, ali krvne žile (hemodinamički odgovor) to ne bi mogle pratiti. U takvoj studiji uzima se srednja vrijednost BOLD signala, što je ublažena verzija brzih događaja. To se može opisati kao Niskopropusni pretežno linearni sustav (eng. *low – pass nearly linear system*). Low – pass znači da se samo spore promjene u živčanoj aktivnosti uspiju prikazati u fMR signalu. To je bitna stavka u razumijevanju rada funkcionalne magnetske rezonance jer

postoji mnogo načina na koje se može postići živčana aktivnost, ali moraju biti u skladu s gore navedenim da bi bila zapisana u fMR signalu (7).



Slika 6 Grafički prikaz hemodinamičkog odgovora
(<http://mriquestions.com/does-boldbrain-activity.html>)

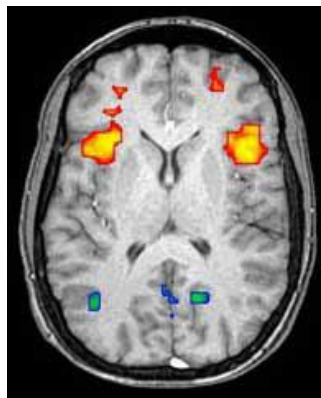
3.4.3.4. fMR BOLD signal u vremenu

Moždana aktivnost se može mijenjati na razne načine. Na primjer, dvostruko povećanje aktivnosti znači dvostruko veći fMR odgovor, dvostruko više živčane aktivnosti u kratkom vremenu rezultiralo bi kao da smo zbrojili dva individualna fMR odgovora te ih prikazali kao jedan ili odgođena živčana aktivnost bi odgodila i vrijeme fMR odgovora. To su sve svojstva linearnog sustava te je ključna osobina fMR mogućnost poznavanja kako kratka moždana aktivnost izgleda i kako izgleda odgovor na tu aktivnost. Za inženjere nekog drugog područja to se zove eng. *Impulse response function* ili IRF sistem. Impuls je opisan kao kratka i snažna ulazna informacija (input) u sustav (npr. pljesak ruke), a izlazna informacija (output) kao odgovor na input. Odlična osobina linearnog sustava je ako se zna vrijednost izlaznih informacija dobiva se mogućnost predvidjeti output za bilo koji drugi input procesom konvolucije. Stoga je važno izračunati točnu vrijednost IRF – a. Kod BOLD fMR IRF predstavlja hemodinamički odgovor ili HRF (eng. *hemodynamic response function*). Važno je točno mjerenje ljudskog HRF – a. Testiranjem se pokazalo da različiti ljudi imaju

različite vrijednosti hemodinamičkog odgovora, ali koristi se prosječna vrijednost koju su prihvatili svi fMR softveri za snimanje. Svakako navedenu razliku treba imati na umu pri iznošenju zaključenih tvrdnji o moždanoj aktivnosti (7).

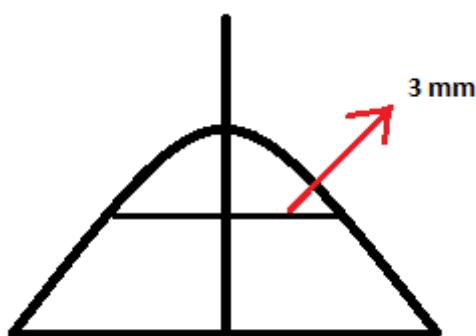
Kao što je već spomenuto, ne može se direktno mjeriti moždana aktivnost, već protok krvi kao odgovor te uz pomoć tih vrijednosti donositi zaključke o moždanoj aktivnosti te naknadno o svijesti pa je od velike važnosti dobro izračunati prosječni ljudski hemodinamički odgovor.

3.4.3.5. fMR BOLD signal u prostoru



Slika 7 Aksijalni presjek mozga (<https://www.ebme.co.uk/articles/clinical-engineering/36-functional-magnetic-resonance-imaging-fmri>)

Na aksijalnom presjeku mozga možemo vidjeti točku koja prikazuje moždanu aktivnost toga područja. Signal iz točke u kojoj se odvija moždana aktivnost će se proširiti preko okolnog prostora jer se odgovor u protoku krvi ne događa samo gdje su neuroni aktivni. *Point spread function* je vrijednost koja pokazuje koliko se proširio odgovor protoka krvi za točku moždane aktivnosti i iznosi otprilike 3 – 5 mm (4).



Slika 8 Point spread function (<https://cfn.upenn.edu/aguirre/wiki/start>)

3.4.4. Vremenska i prostorna rezolucija

Kada sumiramo gore navedeno dobit ćemo vrijednosti prostorne i vremenske rezolucije:

- prostorna rezolucija fMR: oko 3mm
- vremenska rezolucija fMR: 4 – 5 sekundi

Vremenska rezolucija omogućava odvojiti moždane događaje u vremenu, a u fMR je određena s tim koliko je brzo dobivena svaka individualna snimka (TR). Prostorna rezolucija predstavlja mogućnost raspoznati promjene na slici na različitim prostornim lokacijama. U tablici su navedene razlike između anatomskih i funkcionalnih snimaka (6).

Tablica 1 Razlike između anatomskih i funkcionalnih snimaka

Anatomske (T1) snimke	Funkcionalne (T2*) snimke
Visoka prostorna rezolucija	Niska prostorna rezolucija
Nema vremenske rezolucije (statičke snimke)	Visoka vremenska rezolucija
Prepoznavanje različitih tkiva	Povezivanje promjena u signalu s podražajnim zadacima

Vremenska i prostorna rezolucija su ujedno i glavna ograničenja funkcionalne magnetske rezonance. Mogu se upotrebljavati uređaji koji će dobiti sliku svakih 100 ms ili jako male voxele veličine 1 mm i manje, ali to ne bi poboljšalo rezoluciju fMR jer je hemodinamički odgovor spor i odgođen. HRF doseže vrhunac nakon 4 – 5 sekundi i proširi se 3 mm preko okolnih stuktura te ga to čini glavnim ograničenjem fMR rezolucije (4).

3.4.5. Artefakti i šum

Postoji nekoliko izvora šuma u funkcionalnoj magnetskoj rezonanci: sam uređaj ili povezani hardver te pacijent kao izvor šuma (promjene u signalu zbog termodinamike ili srčanih i respiratornih pomicanja).

Funkcionalna MR tehnika snimanja je izuzetno osjetljiva na pokretanje subjekta. To je najočitiije na tkivnim ili kontrastnim granicama gdje čak i pod – pikselni pokret može generirati velike promjene u MR signalu, često nekoliko puta veće od samog BOLD signala. Najbolji pristup uklanjanja artefakata pokreta u MR podacima jest pokušati ih spriječiti prije samog početka pretrage. Subjekt ne smije prekomjerno konzumirati alkohol prije pregleda te je dopušteno isprazniti mjehur neposredno prije snimanja. Udobnost subjekta u MR uređaju je od iznimne važnosti. Premda se manje neugodnosti (nedovoljna imobilizacija glave, nepravilan položaj koljena, tvrdi stol za pregled, vrat preekstendiran ili fleksiran) mogu činiti nevažnima na početku ispitivanja, nakon 30 minuta postaju nepodnošljive, što rezultira dobrovoljnim i prisilnim pokretima. Pokreti subjekta rezultiraju pomakom ili rotacijom slike u uzastopnim akvizicijama. Mali stupnjevi gibanja mogu se ispraviti određenim algoritmima, ali veliki pokreti koje je najteže ukloniti su uglavnom povezani s podražajem. To se najčešće javlja kod slabo osposobljenih subjekata ili kod snažnih podražaja koji uzrokuju zapanjujuće odgovore, a podudaraju se s početkom stimulacije (npr. glasni zvukovi, svjetla ili bolni somatosenzorički podražaji). Potrebno je pažljivo ispitati neobrađene podatke kako bi se osiguralo da uočena BOLD aktivnost nije pod utjecajem pokreta subjekta. Pretjerano veliki signal ili očigledna prisutnost aktivnosti u područjima za koja se ne očekuje da budu povezana s aktivacijom fMR su znakovi kretanja pacijenta, a ne prave aktivnosti.

Značajni izvor artefakta u fMR rezultat je periodičke modulacije MR signala fiziološkim procesima, osobito respiratornim i srčanim pulsevima. Ove periodičke modulacije povećavaju šum i smanjuju statističku značajnost signala moždane aktivnosti te se zajednički nazivaju fiziološki šum. U kliničkoj MR artefakti uzrokovani fiziološkim učincima dobro su prepoznati, a predloženo je nekoliko strategija pomoću kojih bi ih se minimiziralo, posebice zadržavanje daha, strategije vezane za k – prostor, kardijalni i respiratorni *gating* te kompenzacija protoka. Međutim, nisu sve tehnike

korištene u kliničkim pregledima magnetskom rezonancom primjenjive za funkcionalnu MR. Preuzimanje tehnika za fMR zahtijeva dodatne modifikacije, budući da postoji samo kratko vrijeme između ekscitacije i prikupljanja podataka. Dodatno, *gated* akvizicije je teško implementirati u fMR jer rezultiraju promjenljivim TR (eng. *repetition time*). To uvodi dodatne poremećaje u signalu, osim ako TR nije dovoljno dug. Problem fiziološkog šuma zahtijeva dodatne tehnike koje su prikladnije za fMR.

Strategije za smanjenje učinaka fiziološkog šuma mogu se podijeliti na metode za uklanjanje učinaka unaprijed i na metode uklanjanja učinaka korištenjem post – processinga. Osposobljavanje subjekata da održava stalno disanje i izbjegava pretjerane, velike pokrete prsima pomoći će smanjiti neke velike promjene signala zbog disanja. Pažljivo pozicioniranje i korištenje naslona za glavu također će pomoći pri minimiziranju gibanja glave tijekom gibanja torakalnih dijelova. Budući da prevladavajući učinak fiziološkog šuma uzrokuje fazni pomak u uzastopnim akvizicijama slika, znanstvenici su predložili primjenu navigacijskih odjeka za praćenje tih induciranih varijacija faze. To može smanjiti spektralnu snagu fiziološkog šuma za 30% do 50% (ovisno o točnoj lokaciji). Nekoliko strategija je predloženo za retrospektivno uklanjanje fiziološkog šuma. Ispitivanje spektra snage šuma pokazuje da je fiziološki šum uvijek u dobro poznatim frekvencijskim intervalima te se čini da bi odličan način uklanjanja šuma bio selektivni digitalni filter određenih vrijednosti frekvencije.

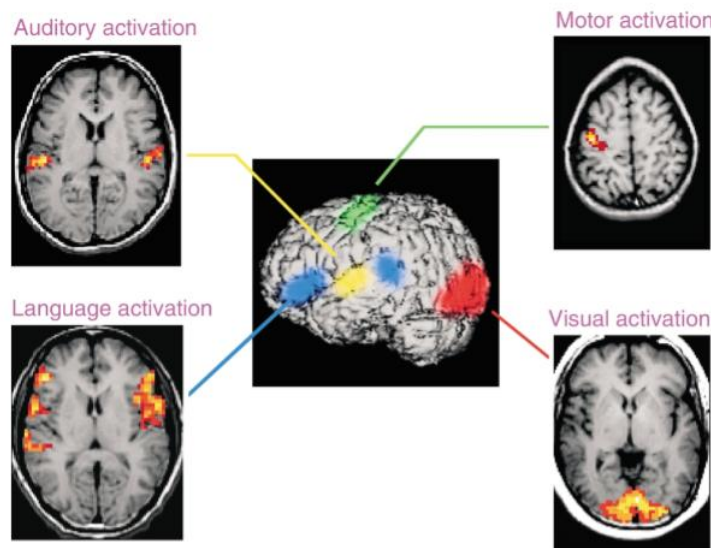
Relativno nedovoljno uzorkovanje podataka o šumu je značajno ograničenje u prepoznavanju i karakterizaciji fiziološkog šuma. Alternativni pristup je snimanje fizioloških i srčanih signala kao zasebne vremenski studije posebnim metodama. Na taj je način moguće prikupiti podatke velikih vrijednosti zatim ih procijeniti i ukloniti iz MR signala. Budući da su srčani i respiratorni učinci približno periodični, mogu se oblikovati u smislu polaganih amplituda i frekvencijskih sinusoida te ukloniti iz MR signala u frekvencijskoj domeni. Druge tehnike imaju sličan pristup, ali uklanjaju šum pomoću metoda zasnovanih na snimkama i stoga su manje ovisni o periodičnosti šuma. Drugi pristup uključuje dekompoziciju slikovnih podataka na svoje glavne ili neovisne komponente. Međutim, uklanjanje odabranih komponenti se mora provesti oprezno jer komponenta šuma nije nužno sadržana u samo jednoj komponenti signala. Nijedna

tehnika neće potpuno ukloniti fiziološki šum iz svih prikupljenih podataka. Dakle, neovisno o tome koji je pristup primijenjen, ostaje neophodno pažljivo vizualno ispitati neobrađene podatke (gledajući snimke ili film snimaka i spektar snage serije podataka) te nakon takve provjere kvalitete prikupljenih podataka usmjeriti daljnju analizu (7).

3.4.6. Primjena fMR

Funkcionalna magnetska rezonanca pronašala je upotrebu u kliničkoj i osnovnoj neuroznanosti. Različitim snimanjima može se doznati koje je područje mozga zaduženo za koju kognitivnu funkciju. Za kliničke primjene lako se opisuju ključne senzorne i motoričke funkcije kada subjekt leži na stolu uređaja i obavlja jednostavne zadatke ili doživljava senzorne podražaje. Ovo je primarni pristup za procjenu mozga bolesnika prije neurokirurgije (npr. za liječenje epilepsije temporalnog režnja ili arterio – venske malformacije) ili za radioterapiju. U nekoliko centara razvijeni su standardni protokoli koji omogućuju učinkovito mapiranje slušnih, vizualnih, motoričkih i jezičnih područja kako bi informirali kirurga o položajima važnih funkcionalnih područja. fMR podatci se mogu lako integrirati sa slikovno – popraćenim neurokirurškim postupcima. Koristeći fMR nema potrebe za invazivnim postupcima kao što je Wada test. U neurološkim primjenama, fMRI može imati ulogu u istraživanju bolesnika koji se oporavljaju od moždanog udara, kao i za razumijevanje opsega okultnog ili asimptomatskog gubitka kortikalnih funkcija u degenerativnim poremećajima kao što je Alzheimerova bolest. U psihijatriji, fMR se iskorištava kako bi se opisale neurobiološke baze različitih kognitivnih deficita i aberantnih ponašanja te za takvu vrstu studija razvijene su prilagođene zadaće koje zahtijevaju više suptilnih ili specifičnih kognitivnih odgovora. Mnoge se studije temelje na zadacima koje su, tijekom mnogih godina, razvijene neuropsihološkim ispitivanjima subjekata za identifikaciju različitih svojstava ili patologija. Jedan od primjera je Stroop test, u kojem se od subjekta traži da imenuje boju riječi ispisanih različitim bojama fonta. U ovom testu subjekt se upućuje na potiskivanje (automatskih) odgovora čitanja riječi te je potrebno samo navođenje boje fonta. Stroop test je jedan od mnogih psiholoških testova koji se koriste za diskriminiranje različitih grupa subjekata. U fMR, obrasci moždanih aktivnosti

otkriveni Stroop testom su različiti, na primjer, kod osoba s depresijom i poremećajem kao što je patološko kockanje, a te se razlike mogu kvantificirati i mjeriti. Jedni od ciljeva takvih testova mogu biti preciznije identificiranje specifičnih razlika i deficita, kao i potencijalno praćenje učinaka terapije ili intervencija. Primjer je upotreba fMR za utvrđivanje podskupina ispitanika dijagnosticiranih shizofrenijom na temelju karakterističnih deficita u specifičnim kognitivnim područjima pa tako u fMR studijama neki ispitanici pokazuju neuspjeh u aktiviranju specifičnih frontalnih regija tijekom verbalnog zadatka radne memorije. Dodatno, testovi pokazuju da dnevno vježbanje zadataka, koji se primjenjuju kao stimulans za vrijeme fMR akvizicije, nakon nekoliko dana normalizira izgled moždane aktivnosti, ukoliko je na početku terapije u fMR signalu prikazano da subjekt ima poteškoću u savladavanju zadane radnje. Slična dokumentacija učinaka terapije ili učenja postignuta je u nekoliko skupina u različitim područjima, tako da je sposobnost fMR da pokaže očitu plastičnost mozga jasna (plastičnost mozga je sposobnost mozga da se mijenja – fizički, funkcionalno i kemijski tijekom cijelog života (11)). Učinci farmakoloških intervencija na kognitivne funkcije također mogu biti otkriveni putem praćenja moždane aktivnosti.



Slika 9 Prikaz položaja određenih funkcija u mozgu (Gore J. C, Principles and practice of functional MRI of the human brain. Medical Imaging; 2003.)

Među najvažnijim područjima primjene funkcionalne magnetske rezonance nalaze se istraživanja neuroznanosti i poremećaja povezanih s djecom, gdje su sigurnost i neinvazivna priroda fMR najvažnija. Na primjer, fMR je korištena za dokazivanje neuspjeha autističnih pojedinaca da aktiviraju kortikalni supstrat (koji uključuje gyrus fusiformis) koji se koristi za prepoznavanje lica. U razvojnoj disleksiji, fMR je upotrijebljena za prepoznavanje nedostataka u specifičnim stražnjim područjima koji uključuju gyrus angularis koji je zadužen za sposobnost čitanja te je utvrđeno da moždana aktivnost unutar tih područja dobro korelira s vještinom čitanja i odgovara na obrazovne zadatke koje se tiču posebnih vještina kao što su učenje jezika i čitanje. Iz toga možemo zaključiti da fMR može imati važnu ulogu u procjeni prednosti različitih metoda učenja i drugih intervencija. Važno područje daljnjeg razvoja jest primjena naprednih tehnika analize podataka za što bolju interpretaciju rezultata fMR (5).

Znanstvenici su već sada u potrazi za daljnim područjima istraživanja koji bi im omogućili saznati kako su različiti dijelovi mozga povezani jedni s drugima i kako rade zajedno ovisno o zadatku. Cilj je kreirati mapu svih postojećih veza unutar mozga te bi takva vrsta mape imala ogromnu vrijednost. Postojala bi mogućnost, ne samo dijagnosticiranja depresije ili shizofrenije gledajući razlike u moždanim mapama između pacijenata i zdravih ljudi, nego i objašnjenja kako je mozak sposoban za mnoge nevjerojatne stvari.

4. Zaključak

Kroz ovaj rad se može vidjeti kako tehnologija i medicina paralelno napreduju i omogućuju čovjeku lakše otkrivanje novih spoznaja. Medicinski znanstvenici se povezuju s računalnim stručnjacima kako bi razvili što bolja računala koja oponašaju ljudski mozak, vrše se brojna istraživanja kako bi se dobila mapa poveznica između svih područja u mozgu, dijagnosticiraju se mentalne bolesti i prate učinci terapije, a sve te istraživačke avanture i mnoge druge su moguće baš zahvaljujući funkcionalnoj magnetskoj rezonanci. Funkcionalna magnetska rezonanca je relativno mlada metoda oslikavanja čiji fiziološki temelji još uvijek nisu potpuno jasni, ali unatoč tome njeni ciljevi su veliki te kada se kombinirana s drugim sličnim metodama nema kraja u mogućnosti njihove primjene u razumijevanju ponašanja, svijesti i razvoja mozga.

5. Sažetak

U ovom radu opisan je princip rada funkcionalne magnetske rezonance (fMR). To je tehnika snimanja koja služi za prikaz funkcije tkiva na osnovu uočenih promjena u signalu magnetskog polja zbog povezanosti protoka krvi, oksigenacije i moždane aktivnosti. MR signal je osjetljiv na promjene u oksigenaciji krvi pa je fiziološki temelj za fMR BOLD efekt (eng. *blood oxygen level dependent*). U krvnim stanicama se nalazi hemoglobin koji može biti deoksigeniran ili oksigeniran. Deoksigenirani hemoglobin uzrokuje promjene MR signala na način da ga smanjuje što predstavlja spomenuti BOLD signal. Zbog zanimljivog fiziološkog fenomena koji se zove neurovaskularno povezivanje, navedena spoznaja nam postaje snažan alat u mapiranju aktivnosti u mozgu. Povećanjem živčane aktivnosti dolazi do povećanja protoka krvi, ali ne i povećanja metabolizma kisika zbog čega nalazimo male koncentracije deoksigeniranog hemoglobina u krvi što rezultira jačim MR signalom. U radu su opisani neki primjeri, ali još uvijek nije potpuno jasna poveznica oksigenacije krvi i moždane aktivnosti. Živčana aktivnost traje jednako dugo kao i stimulans (zadatak, zvukovi, riječi, vizualni prikazi...), ali za rast i pad fMR signala je potrebno određeno vrijeme zbog hemodinamičkog odgovora te možemo reći da je fMR signal spor i odgođen. Navedene osobine fMR signala su ujedno i rezolucijska ograničenja. Vremenska rezolucija fMR iznosi 4 – 5 sekundi, a prostorna rezolucija ima vrijednosti oko 3mm. Potrebna je dobra rezolucija zbog velike količine podataka prikupljenih za vrijeme snimanja, a potencijalni artefakti i šum mogu utjecati na kvalitetu. Najčešći izvor šuma su hardver uređaja te sami pacijent, a najbolji način uklanjanja se događa prije početka pretrage udobnim namještajem i ispravnom imobilizacijom. fMR je pronašla široku primjenu u osnovnoj i kliničkoj neuroznanosti, posebno kod djece, a lokalizacija funkcija unutar mozga, praćenje učinka terapije i intervencija, dijagnosticiranje mentalnih bolesti samo su neki od primjera primjene rada fMR.

6. Summary

In this paper basic principles of functional magnetic resonance imaging are described. It is a radiologic technique that serves to visualize tissue functions based on observed changes in the magnetic field signal caused by blood flow, oxygenation and brain activity. The MRI signal is susceptible to changes in blood oxygenation so the physiologic base for fMRI is BOLD effect (blood – oxygen level dependent). In the blood cells there is hemoglobin which can be deoxygenated or oxygenated. Deoxygenated hemoglobin causes MRI signal changes by reducing it which represents the BOLD signal. Because of an interesting physiological phenomena called neurovascular coupling, these findings became a powerful tool for mapping brain activity. Increased neural activity leads to increased blood flow, but oxygen metabolism does not increase due to which we find low concentrations of deoxygenated hemoglobin in the blood resulting in stronger MRI signal. Some examples are described in this paper, but the connection between blood oxygenation and brain activity is still not completely clear. The brain activity lasts as long as the stimulus is on (task, sounds, words, visuals ...), but It takes time for the fMRI signal to rise and fall because of hemodynamic response so we can say that the fMRI signal is slow and delayed in time. These specified features of fMRI signals are resolution limitations at the same time. The time resolution of fMRI is 4 – 5 seconds, and the spatial resolution is about 3mm. Good resolution is necessary because of the large amount of data collected during the acquisition and potential artifacts and noise can affect the quality. The most common source of noise is the hardware of the device and the patient itself. The best way to remove noise is by placing the patient in a comfortable position and using proper immobilisation. fMRI has found applications in both clinical and more basic neuroscience, especially for children. Localization of brain function, monitoring therapeutic and intervention effects, and diagnosis of mental illness are just some examples of what fMR can be used for.

7. Literatura

1. <http://radiologijazabolesnike.blogspot.com/2015/07/magnetska-rezonancija-mr.html>
2. Žužić S, Vizualizacija podataka funkcijske magnetske rezonance; 2011.
3. https://en.wikipedia.org/wiki/Functional_magnetic_resonance_imaging
4. <https://cfn.upenn.edu/aguirre/wiki/start>
5. Gore J. C, Principles and practice of functional MRI of the human brain. Medical Imaging; 2003.
6. Casey B.J, Davidson M, Rosen B, Functional magnetic resonance imaging: Basic principles of and application to developmental science. Developmental Science; 2002.
7. Uludag K, Dubowitz D.J, Buxton R.B, Basic Principles Of Functional MRI; 2005.
8. Turner R, Friston K, Functional MRI
9. Jelerčić U, Funkcionalna magnetna rezonanca; 2010.
10. Glover G.H, Overview of Functional Magnetic Resonance Imaging. Neurosurg Clin N Am; 2012.
11. <https://www.brainhq.com/brain-resources/brain-plasticity>

8. Životopis

Osobni podatci

Ime i prezime: Barbara Protrka

Datum i mjesto rođenja: 03. travnja 1996. u Splitu

Državljanstvo: Hrvatsko

Adresa: Kralja Tomislava 46, 21260 Imotski

Mobitel: 099/ 232 – 3271

E – mail: barbara.protrka@gmail.com

Obrazovanje i osposobljavanje

2015. – 2018. Sveučilišni odjel zdravstvenih studija Split, Smjer: Radiološka tehnologija

2011. – 2015. Zdravstvena škola Split, Smjer: Farmaceutski tehničar

2003. – 2011. Osnovna škola "Stjepan Radić" , Imotski

Vještine

Strani jezici: engleski jezik (aktivno)

Odlično poznavanje rada u MS Office paketu

Vozačka dozvola kategorije B

