

Osteoartritis koljena

Perasović, Gašpar

Undergraduate thesis / Završni rad

2018

Degree Grantor / Ustanova koja je dodijelila akademski / stručni stupanj: **University of Split / Sveučilište u Splitu**

Permanent link / Trajna poveznica: <https://um.nsk.hr/um:nbn:hr:176:195473>

Rights / Prava: [In copyright](#)/[Zaštićeno autorskim pravom.](#)

Download date / Datum preuzimanja: **2024-09-22**



Repository / Repozitorij:

[Repository of the University Department for Health Studies, University of Split](#)



SVEUČILISTE U SPLITU

Podružnica

SVEUČILIŠNI ODJEL ZDRAVSTVENIH STUDIJA

PREDDIPLOMSKI SVEUČILIŠNI STUDIJ

FIZIOTERAPIJA

Gašpar Perasović

OSTEOARTRITIS KOLJENA

Završni rad

Split, 2018.

SVEUČILISTE U SPLITU

Podružnica

SVEUČILIŠNI ODJEL ZDRAVSTVENIH STUDIJA

PREDDIPLOMSKI SVEUČILIŠNI STUDIJ

FIZIOTERAPIJA

Gašpar Perasović

OSTEOARTRITIS KOLJENA

Završni rad

Mentor:

Sandra Kuzmičić, dr. med

Split, 2018.

Sadržaj:

1. UVOD

- 1.1. Reumatske bolesti
- 1.2. Općenito o koljenu
- 1.3. Zglobna tijela i površine
- 1.4. Ligamenti koljena
- 1.5. Biomehanika zgloba

2. DEFINICIJA I ETIOLOGIJA

- 2.1. Definicija gonartroze
- 2.2. Etiologija bolesti
- 2.3. Dijagnostika
- 2.4. Klinička slika gonartroze
- 2.5. Liječenje
- 2.6. Prognoza

3. PLANIRANJE I STATUS BOLESNIKA

- 3.1. Anamneza
- 3.2. Funkcionalna procjena
- 3.3. Cilj rehabilitacije
- 3.4. Plan i program rehabilitacije

4. PROCES REHABILITACIJE

- 4.1. Aktivne izometričke vježbe za m. quadriceps
- 4.2. Aktivno – potpomognute vježbe uspostave opsega pokreta
- 4.3. Aktivne izotoničke vježbe za stabilizatore koljenskog zgloba
- 4.4. Aktivne i pasivne vježbe istezanja stabilizatora koljenskog zgloba
- 4.5. Vježbe stimulacije proprioceptora koljenskog zgloba
- 4.6. Edukacija bolesnika

5. ZAKLJUČAK

6. LITERATURA

7. SAŽETCI

7.1. Hrvatski sažetak

7.2. Engleski sažetak

8. ŽIVOTOPIS

1. UVOD

1.1. REUMATSKE BOLESTI

Reumatske bolesti su velika i nehomogena skupina kroničnih bolesti, u velikoj većini slučajeva nepoznate etiologije, a zajednička im je manifestacija u mišićno-koštanom sustavu. Simptomi boli i ograničene funkcije zahvaćenih zglobova se javljaju kod svih bolesti ove skupine.

Reumatske bolesti se dijele na:

- Degenerativne reumatske bolesti (npr. artroze i spondiloze)
- Upalne reumatske bolesti (npr. reumatoidni artritis)
- Metaboličke reumatske bolesti (npr. osteoporoza)
- Van zglobne reumatske bolesti (npr. PHS)

Degenerativne reumatske bolesti karakterizira dugotrajan i polagan tijek nastanka bolesti. Kod ovih bolesti nastaju brojne patološko-anatomske promjene koje su uvijek lokalizirane. (1) U početku zglobna se hrskavica mijenja morfološki i biokemijski. Na njoj se uočavaju fine pukotine, a zatim i veće raspukline- fissure. Nastankom ovih promjena hrskavica više nije glatka, skliska, sjajna, postaje hrapava, zglobni prostor se sužava, a pokreti zbog navedenih promjena postaju ograničeni i bolni. Ispod oštećene hrskavice mijenja se kost, koja se zgušnjava, a na zglobnim rubovima nastaju osteofiti i subhondralne ciste.

Degenerativne bolesti dijelimo na:

- Artroze
- Spondiloze

Artroze dijelimo na primarne i sekundarne

- Primarne artroze ili idiopatske su one artroze koje počinju bez poznatog uzroka i spadaju manje ili više u normalan proces starenja zglobova.

Glavna obilježja primarnih artroza su poremećaji bioloških zbivanja, a bolešću se smatraju ako postoji umanjena funkcija ili bolnost zgloba.

- Sekundarne artroze uzrokovane su primarnim morfološkim, odnosno funkcionalnim promjenama uzglobu.

1.2. OPĆENITO O KOLJENU

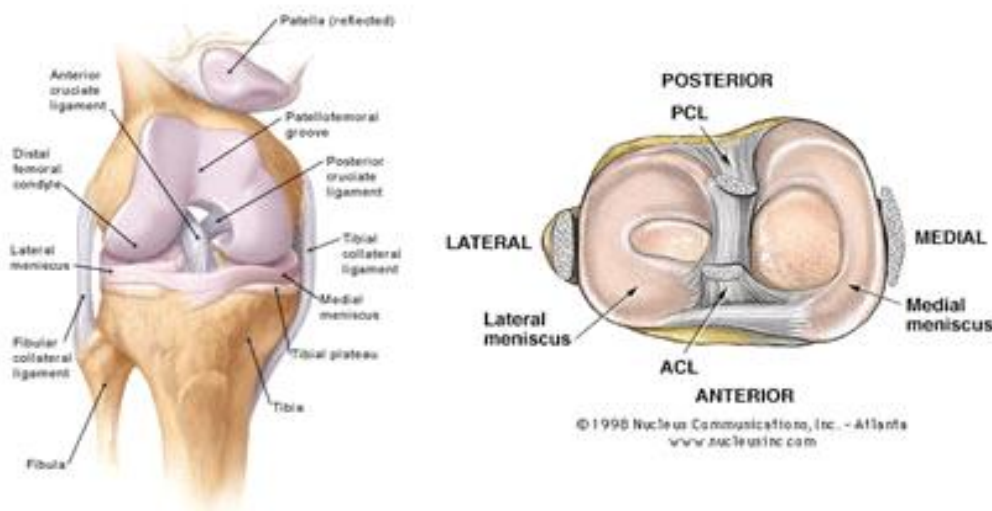
Koljeni zglob (*articulatio genus*) povezuje donji kraj bedrene kosti i gornji kraj goljениčne kosti, dok lisna kost ne sudjeluje u oblikovanju koljenskog zgloba. Koljenom zglobu pripada i sezamska kost iver (*patella*) koja se nalazi u tetivi m. quadriceps femoris. Koljeni zglob ima poseban ustroj zglobnih tijela te razmještaj sveza.

1.3. ZGLOBNA TIJELA I POVRŠINE

Konveksno zglobno tijelo koljenog zgloba tvore kondili bedrene kosti odjeljeni intrakondilarnom jamom. Kondili bedrene kosti su savijeni u posebnoj krivulji (evolventni), a medijalni je kondil zavijen i oko intrakondilarne jame, što je vrlo važno za mehaniku

samog zgloba. Konkavno zglobno tijelo čine kondili goljenske kosti (*tibia*) koji na gornjoj strani imaju medijalnu i lateralnu zglobnu površinu. Medijalna zglobna površina je veća, ovalna i blago je uleknuta, a lateralna je manja i trokutasta, ravna je i straga blago ispupčena. Ove dvije površine odjeljene su uzdignućem koje se naziva *eminentia intercondylaris*. Iver leži sprijeda na patelarnoj površini između kondila bedrene kosti, a njena je jajolika zglobna površina obložena debelim slojem hrskavice i sukladna je obliku podloge.

Sukladnost zglobnih površina bedrene i goljenične kosti ostvaraju lateralna i medijalna vezivnohrskavična srpasta (polumjesečasta) tvorba koju nazivamo menisci articulares. Pomicanje meniska omogućuje da konkavno zglobno tijelo pri pokretima slijedi konveksno zglobno tijelo. (2)



Slika 5. Prikaz anatomskih struktura koljenskog zgloba

1.4. LIGAMENTI KOLJENA

Pobočne sveze koljena su *ligg. Collateralia*, dvije su fibrozne sveze koje učvršćuju zglobna tijela koljenskog zgloba. Njihova imena su tibijalna pobočna sveza i fibularna pobočna sveza.

- Tibijalna pobočna sveza (*ligg. collaterale tibiale*) - Trokutasta je i deset centimetara dugačka pobočna sveza na medijalnoj strani koljenog zgloba. Sveza započinje s medijalnog epikondila bedrene kosti, prelazi preko zglobne čahure i veže se na gornji medijalni dio goljenične kosti ispod tuberositas tibiae.
- Fibularna pobočna sveza (*ligg. collaterale fibulare*) – Najslobodnija je kolateralna sveza u ljudskom tijelu. Sveza započinje s lateralnog epikondila bedrene kosti, a veže se za prednji i lateralni dio glave lisne kosti.

Kolateralne veze onemogućuju abdukciju i addukciju potkoljenice u koljenu. U ekstenziji su koljena kolateralne sveze napete i onemogućuju hiperekstenziju, dok pri fleksiji je pak umetnut stražnji dio kondila zavijen po manjem polumjeru pa su kolateralne sveze labave.

Ukrižene sveze koljena: - *ligg. cruciata*, dvije su kratke i snažne sveze smještene u nutrini zgloba, a razapete su između interkondilarne jame bedrene kosti i zaravni (platoa) goljenične kosti. Sveze se međusobno ukrižuju, a svaka je sveza zavijena oko vlastite osi.

- Prednja ukrižena sveza (*ligg. cruciatum anterior*) – Polazi sa stražnjeg gornjeg dijela lateralnog kondila bedrene kosti. Sveza je usmjerena prema dolje, naprijed i medijalno, a veže se za goljeničnu kost ispred interkondilarne uzvisine, na polju između prednjih pripojišta obaju meniska. Prednja je ukrižena sveza lepezasto raširena i razvijena oko vlastite osi, pa se njen prednji dio napire pri ekstenziji, a stražnji pri fleksiji.
- Stražnja ukrižena sveza (*ligg. cruciatum posterior*) – Čvršća je nego prednja sveza, a započinje s prednjeg ruba interkondilarne jame i s dijela medijalnog kondila bedrene kosti. Sveza je usmjerena prema dolje i natrag i lateralno, te poput slova „X“ ukrižuje prednju svezu i veže se u uleknucu iza interkondijalne uzvisine blizu stražnjeg ruba goljenične kosti. Sveza je također zavijena oko vlastite osi, pa pri pokretima u koljenom zglobu djeluje obratno od prednje sveze.

Ukrižene sveze ostvaruju unutarnju čvrstoću zgloba i služe vođenju kretnji. (2)

1.5. BIOMEHANIKA ZGLOBA

Koljeni zglob (*art. genus*) je kutni i okretni zglob (*trochogynlimus*) te ima dvije osovine gibanja: Sagitalnu i transverzalnu. Oko sagitalne osi obavljaju se fleksija i ekstenzija goljenične kosti, a oko transverzalne osi zbivaju se rotacije

goljenične kosti prema unutra i van. Kretnje se mogu opisati u određenim segmentima koljenog zgloba:

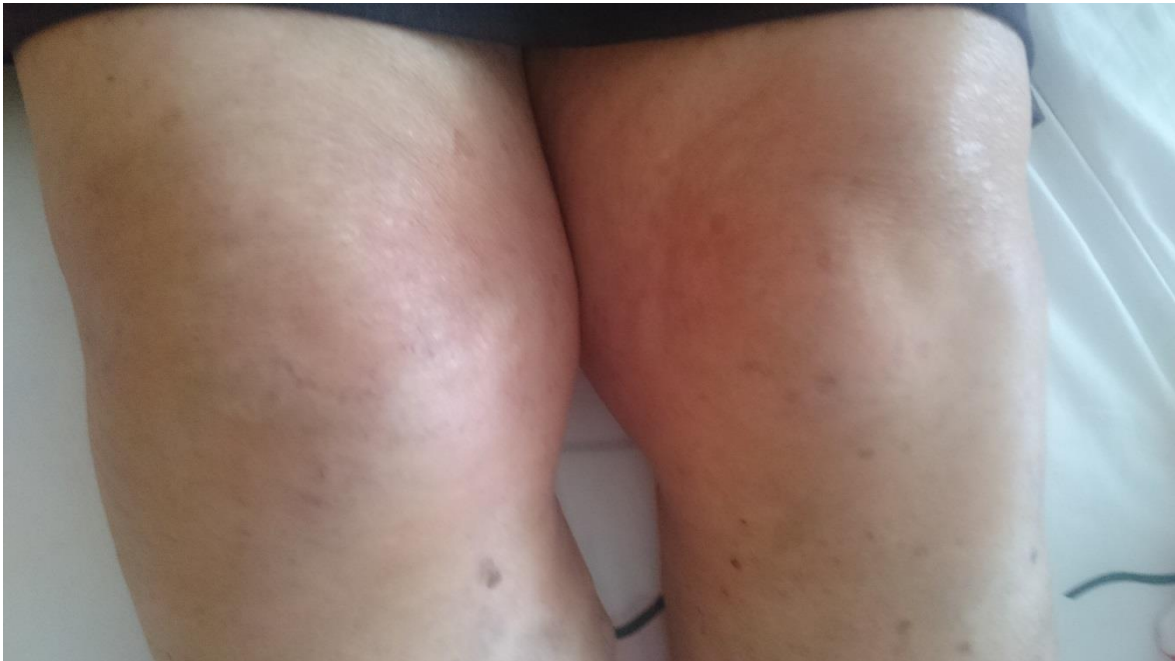- Medijalni meniskofemoralni dio zgloba čine medijalni kondil bedrene kosti i gornja površina medijalnog meniska. U ovom dijelu zgloba moguće su sve kretnje koje se odvijaju u koljenu: Fleksija, ekstenzija te unutarnja i vanjska rotacija
- Lateralni meniskofemoralni dio zgloba čine lateralni kondil bedrene kosti i gornja površina lateralnog meniska. U tom dijelu zgloba odvijaju se samo kretnje u sagitalnoj ravnini a to su fleksija i ekstenzija
- Medijalni meniskotibijalni dio zgloba tvore donja površina medijalnog meniska i medijalna zglobna površina goljenične kosti. U tome dijelu zgloba pri normalnom gibanju koljena nema kretnji.
- Lateralni meniskotibijalni dio zgloba tvore donja površina lateralnog meniska i lateralna zglobna površina goljenične kosti.

Kompletnu sliku koljenog zgloba zajedno s biomehanikom zgloba nam daju i fiziološki opsezi pokreta:

1. Fleksija – Aktivna fleksija u koljenom zglobu je moguća od 120° do 150° . Tibia se može flektirati i više, ali samo pasivno uz pomoć vanjske sile, i to do krajnje granice od 170°
2. Ekstenzija – Je pokret moguć do 0° , a daljnju ekstenziju priječe kolateralne sveze te prednji dio prednje i stražnji

dio stražnje ukrižene sveze. Moguća je još pasivna hiperekstenzija od 5° do 10°

3. Rotacije – Nemoguće su pri ispruženu koljenu i uspravnom stavu čovjeka jer se napnu kolateralne sveze. U srednjem položaju zgloba bedrena i goljenična kost tvore kut od 20° do 30° . Kolateralne sveze pri fleksiji nisu napete pa je u srednjem položaju zgloba moguć najveći raspon rotacije tibije. Pri fleksiji od 90° moguća je rotacija goljeni unutra za 10° do 30° , a rotaciji prema van za 40° .

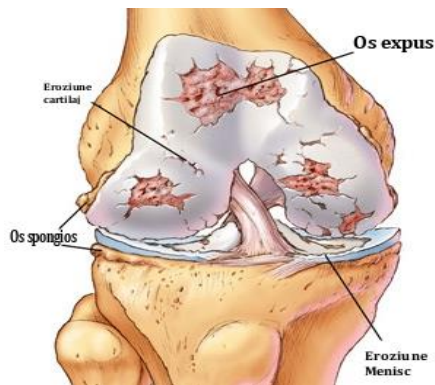


Slika 6. Prikaz pacijentovih koljena

2. DEFINICIJA I ETIOLOGIJA

2.1. DEFINICIJA GONARTROZE

Gonartroza je degenerativna reumatska bolest koja nastaje na koljenom zglobu uslijed degenerativnih promjena na hrskavici koljenog zgloba koje se dalje šire na ostale segmente zgloba uzrokujući bol i smanjenu pokretljivost i funkcionalnost zgloba.



Slika 1. Prikaz degenerativnih promjena na hrskavici

2.2. ETIOLOGIJA BOLESTI

Gonartrozu ubrajamo u skupinu sekundarnih artroza. Te sekundarne artroze nastaju zbog dobro proučenog razloga, a on je poremećaj biomehaničkih odnosa opterećenja na zglobnim tijelima.

Uzroci poremećaja su:

- Nasljeđe
- Prekomjerna težina
- Narušeni statodinamički odnosi – velikom mehaničkom opterećenju izložen je dio zglobne hrskavice, a ne njena cjelokupna površina

- Predhodne traume zgloba i njegovih okolnih tkiva
- Prirodene malformacije zglobova

2.3. DIJAGNOSTIKA

Dijagnozu gonartroze temeljimo na:

- Kliničkom pregledu – anamneza, kineziometrija te testovi hoda
- RTG (rendgenska) snimka – na snimci u slučaju gonartroze je vidljivo velik broj promjena kao što su:
 1. Suženje zglobnog prostora
 2. Osteofiti
 3. Subhondralna skleroza kosti
 4. Stvaranje subhondralnih cisti
 5. Zašiljanje interkondilične eminencije

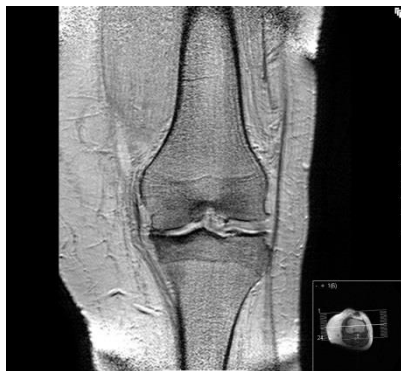2.4. KLINIČKA SLIKA GONARTROZE

Kao prvi sindrom gonartroze se često javlja bol koja počinje postupno i podmuklo stoga ju je jako teško prepoznati kao sindrom neke bolesti. U početku razvijanja bolesti bol je najjača nakon odmora, a vježbanjem iščezava. U nekih bolesnika bol može biti uzrokovana vježbanjem ili intezivnijim pokretom. Određeni pokreti u zglobu mogu biti osobito bolni npr. penjanje uz brijeg ili češće hodanje niz stube. Blokada je rijetka kod artroze, a obično nastaje zbog oslobađanja

osteofita ili komadića hipertrofične sinovijalne membrane, koji dospiju između femura i tibije.

Znakovi gonartroze su promjenjivi. U ranim stadijima pojavljuju se tzv. mali simptomi, umor i bol, a kad bolest uznapreduje, bol postaje sve izraženija i razviju se umjerena, rjeđe i jača hipotonija, hipotrofija ili atrofija mišića quadricepsa, uglavnom zbog boli i neaktivnosti.

Ograničena je i fleksija i ekstenzija koljena ali fleksijska kontraktura se rjeđe razvija. Krepitacije postoje već u ranom stadiju artroze i lako se dokazuju aktivnim i pasivnim pokretima te palpacijom, a u uznapredovalim slučajevima se i čuju. (1,4)



Slika 2. Prikaz RTG snimke medijalne artroze hrskavice

2.5. LIJEČENJE

Zbog činjenice da etiološko liječenje artroze nije poznato liječenje se prilagođava svakom bolesniku posebno. Ovisno o težini stanja možemo se odlučiti za konzervativno liječenje ili pak za operativno liječenje.

Konzervativno liječenje:

- Funkcionalno liječenje – fizikalna terapija: Obuhvaća različite postupke fizikalne terapije i kinezioterapije. Fizikalna terapija zauzima glavnu ulogu u liječenju artroza. U tu se svrhu rabe brojni fizikalni i terapijski postupci. Primjenjuju se mnogi oblici termoterapije kao što su kratkovalna diatermija i fototerapija, elektroterapijske procedure i ultrazvuk, krioterapija te parafinske kupke i oblozi.
 - a) Kratkovalna diatermija – Kratkovalna diatermija je terapija visokofrekventnim strujama, frekvencije od 0,5 do 3000 MHz, koja ima toplinsko djelovanje, uvjetovano brzim gibanjem dipola na mjestu aplikacije. Potvrdilo se da takvo liječenje daje dobre rezultate, naročito kod bolesnika s dekompenziranom slikom bolesti, kada je uz bol nazočan i izljev u zglob. (1)
 - b) Elektroterapija – Standardnu elektroterapiju (galvanizaciju, dijadinamske struje, interferentne struje, ultrapodražajne struje, visokovoltažne struje) u osteoartritisu koristimo s ciljem analgezije koja nastupa zbog inhibicije nociceptora, modulacije prijenosa boli na razini leđne moždine i povećanja razine endogenih endorfila. (2)
 - c) Krioterapija – Primjena krioterapije indicirana je kad postoje simptomi akutne upale.
 - d) Masaža – Masažom muskulature u blizini zgloba obično postićemo prolazno poboljšanje.
 - e) Kinezioterapija – Prednost se daje statičkim (izometričkim) vježbama, npr. za m. quadriceps. Aktivnim vježbama se povećava raspon pokreta i sprječava daljnje smanjenje mobilnosti zgloba. Pasivna mobilizacija se također preporuča

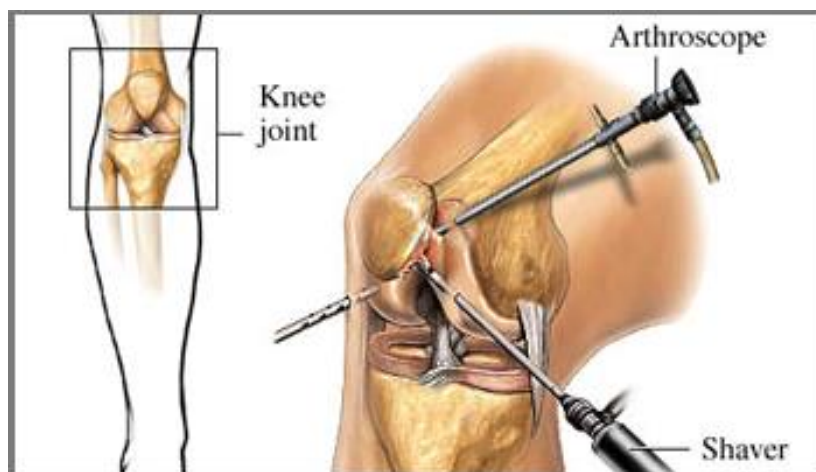
i ona se obično kombinira s trakcijom, rastezanjem i manipulacijom.

- Medikamentno liječenje – Od farmakoterapijskih sredstava primjenjuju se analgetici i nesteroidni antiinflamatorni lijekovi kojima se utječe na bol i popratni sinovitis.

Operativno liječenje:

Kada procesi degeneracije hrskavice kod osteoartritisisa uznapreduju toliko da konzervativno liječenje koje uključuje fizioterapiju i lijekove nema više blagotvornog djelovanja, vrijeme je za operativni zahvat kojemu je za cilj smanjiti bolove, te povećati ukupnu pokretljivost i funkciju zahvaćenog zgloba. Sam tip i opseg operacije uobičajno određuje ortoped, a cilj je sa minimalnim zahvatom postići maksimalan učinak. Postoji više vrsta zahvata za koje se ortoped može odlučiti a neki od njih su:

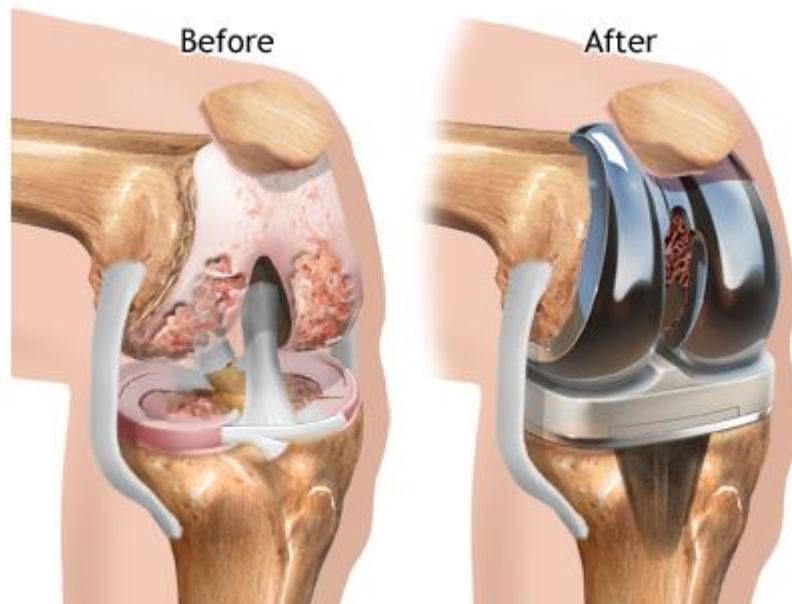
- Artroskopija – Ovim minimalno invazivnim zahvatom kojim se umjesto velikog reza u sam zglob ulazi malom kamerom, s jedne i operativnim instrumentom s druge strane, moguće je u određenim situacijama popraviti stanje na zglobu zahvaćenim osteoartritičkim promjenama. Prije svega radi se brušenje, odnosno zaglađivanje neravne hrskavice. To omogućuje manje trenje pri pokretanju, a time i smanjenu bolnost. Moguće je artroskopom ukloniti i eventualno prisutne koštane trnove, koji nastaju kao dio ukupnog procesa artroze. (4)



Slika 3. Prikaz artroskopskog zahvata

- Osteotomija – Postoje razne tehnike i razine izvođenja osteotomije: osteotomije bedrene ili goljenične kosti, osteotomije otvaranja ili zatvaranja, osteotomije s medijalnim ili lateralnim pristupom, kose osteotomije uz podizanje tibijalnog platoa, unikondilarne osteotomije, osteotomije u obliku grede na krovu, transfibularne tibijalne osteotomije itd. Većina se autora slaže da su najsvrsishodnije proksimalne tibijalne osteotomije neposredno ispod razine zgloba, a iznad hvatišta patelarnog ligamenta na hrapavosti tibije (lat. *tuberositas tibiae*). (6)
- Artroplastika – Ugradnja umjetnog zgloba uvjerljivo je najnezastupljenija metoda u liječenju oboljelih od osteoartritisa. Postoje mnoge podjele, stoga razlikujemo ugradnju djelomične (samo glavice) ili potpune (glavice i čašice) endoproteze (metalnog implatanta). Zatim cementnu i bescementnu endoprotezu (u zavisnosti od načina kojom se endoproteza fiksira na kost). S novim dostignućima u medicini pojavila se i dosta poštenija metoda koja se zove „resurfacing“, a označava zamjenu samo jednog manjeg dijela zglobne glavce metalnom

komponetnom. Odabir najbolje metode zavisi o stanju pacijenta u konkretnom slučaju kao i o starosti pacijenta, očekivane postoperativne fizičke aktivnosti, kao i cijelog niza drugih faktora.



Slika 4. Prikaz zgloba nakon ugradnje potpune endoproteze koljena

2.6. PROGNOZA

Prognoza općenito kod sekundarnih artroza, pa tako i kod gonartroze ovisi o brzini progresije bolesti. Ako je progresija bolesti spora i liječničko djelovanje pravovremeno, prognoza gonartroze je

povoljna. Statički poremećaji mogu uzrokovati teže artrotske promjene na zglobovima. Nefiziološko opterećenje zgloba kod genua valga ili genua vara znatno će ubrzati proces degeneracije zglobne hrskavice, stvaranja subhondralne skleroze i osteofita. U tom slučaju, tijek gonartroze mnogo je brži, a prognoza je s funkcionalnog stajališta nepovoljna. (1)

3. PLANIRANJE I STATUS BOLESNIKA

3.1. ANAMNEZA

Podatci o bolesniku	
Ime i prezime	V.P.
Spol i dob	Ž, 81 godina
Okupacija	Domaćica
Dijagnoza	Gonartroza oba koljena
Kinezioterapijski postupci	Individualne vježbe
Fizioterapijski postupci	Kriomasaža
Početak terapije	15.08.2018.
Završetak terapije	05.09.2018.

Zbog pojačanih bolova u koljenima pri obavljanju svakodnevnih životnih aktivnosti bolesnik se javio liječniku na pregled. Nakon RTG snimke koljena utvrđuje se prisutnost degenerativnih promjena u hrskavici te suženju intraartikularnog prostora s vidljivim rubnim osteofitima. Valja istaknuti da bolesnik ima izražene varikozitete na nogama i da je dugogodišnji srčani bolesnik.

3.2. FUNKCIONALNA PROCJENA

Inicijalni status bolesnika se može prikazati preko nekoliko pouzdanih fizioterapeutskih zapažanja.

- 1. Opća inspekcija** – Ovom metodom možemo utvrditi različite probleme koji, direktno ili indirektno imaju utjecaj na bolesnikovo stanje (npr. varikoziteti, prekomjerna težina itd.)
- 2. Palpacija** – Palpacijom ispituujemo toplinu kože oko samog zgloba koja nam može pobudit sumnju na prisustvo izljeva u koljenu.
- 3. Mjerenje opsega pokreta goniometriom**

Desno koljeno	Pokret (agonisti)	Lijevo koljeno
110°	Fleksija(m. biceps femoris, m. semitendinosus, m. semimembranosus)	105°
-10°	Ekstenzija(m. quadriceps)	-15°
5°	Interna rotacija(m. popliteus, m. semitendinosus, m. semimembranosus)	0°
15°	Eksterna rotacija(m. biceps femoris)	5°

- 4. Manualni mišićni test(MMT)** – MMT je subjektivna metoda procjene mišićne snage, ali usprkos svojim manama jedna je od

najrasprostranjenijih metoda procjene snage mišića. Manualni mišićni test započinje s postavljanjem pacijenta u odgovarajući položaj koji će nam omogućiti da izolirano testiramo snagu željenog mišića. Snagu mišića ocjenjujemo s:

- Ocjenom 0 – Kada agonist ni vizualno ni palpatorno ne pokazuje znakove kontrakcije.
- Ocjenom 1 – Ovu ocjenu dajemo kada mišić nije u stanju izvesti pokret, ali se pri pokušaju izvedbe pokreta može vizualno ili palpatorno utvrditi kontrakcija.
- Ocjenom 2 – Predstavlja 25% mišićne snage, a bolesnik izvodi pokret u punom opsegu, ali u rasteretnom položaju.
- Ocjenom 3 – Predstavlja 50% mišićne snage, a bolesnik izvodi pokret u punom opsegu svladavajući silu teže i težinu samog ekstremiteta.
- Ocjenom 4 – Bolesnik uz svladavanje sile teže i težine ekstremiteta, svladava i lakše doziran otpor koji terapeut primjenjuje u suprotnom smjeru od pokreta.
- Ocjenom 5 – Predstavlja potpuno zdravi mišić koji je u stanju izvesti pokret usprkos značajnom otporu koji pruža terapeut u suprotnom smjeru od pokreta. (3)

MMT kod bolesnika V.P. :

Desno koljeno						Mišići	Lijevo koljeno					
0	1	2	3	4	5		0	1	2	3	4	5
				x		m. quadriceps femoris						x
			x			m. semitendinosus						x
			x			m. semimembranosus						x
			x			m. biceps femoris						x
			x			m. triceps surae						x

3.3. CILJ REHABILITACIJE

Cilj rehabilitacije kod gonartroze je ponovna uspostava statodinamičke funkcije koljenog zgloba. Postupcima kinezioterapije želimo ostvariti puni opseg kretnje u zglobu i stabilnost oslonca u stajanju i hodanju.

3.4. PLAN I PROGRAM REHABILITACIJE

- Aktivne izometričke vježbe za m. quadriceps femoris
- Aktivno – potpomognute vježbe uspostave opsega pokreta
- Aktivne izotoničke vježbe za aktivne stabilizatore koljenskog zgloba
- Aktivne i pasivne vježbe istezanja aktivnih stabilizatora koljenskog zgloba
- Vježbe stimulacije proprioceptora koljenskog zgloba
- Edukacija bolesnika

Ovdje je naveden cijeli program rehabilitacije koljenskog zgloba. Navedenim redosljedom vježbe se provode kroz period od 6 mjeseci, a program je individualno prilagođen svakom bolesniku. (5)

Mjesto izvođenja: Patronažno, kod bolesnika kući

Volumen vježbi: Tri puta tjedno, 20 dana, trajanje tretmana – 45min

Osnovna sredstva kinezioterapije: Aktivni pokret i aktivno potpomognuti pokret

Pomoćna sredstva i pomagala: Lopte, podlošci i utezi na čičak

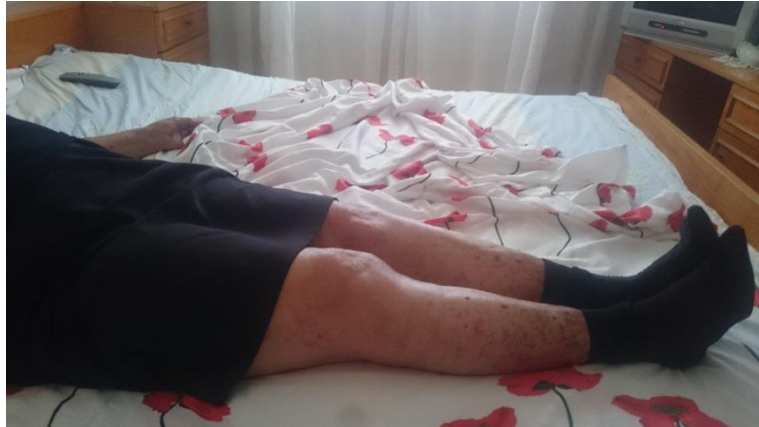4. PROCES REHABILITACIJE

4.1. AKTIVNE IZOMETRIČKE VJEŽBE ZA M. QUADRICEPS

Izometričke vježbe izvode se mišićnim kontrakcijama koje ne rezultiraju promjenom udaljenosti između polazišta i hvatišta pa zato ne rezultiraju pokretom. Cijelo vrijeme izvođenja kontrakcije dolazi do promjene mišićnog tonusa. Prednosti izvođenja izometričkih kontrakcija su ekonomičnost i dobra iskoristivost energije bez prevelikog umora pacijenta, dok su nedostaci izvođenja izometričkih kontrakcija ne prirodnost kontrakcija koje u konačnici ne rezultiraju pokretom.

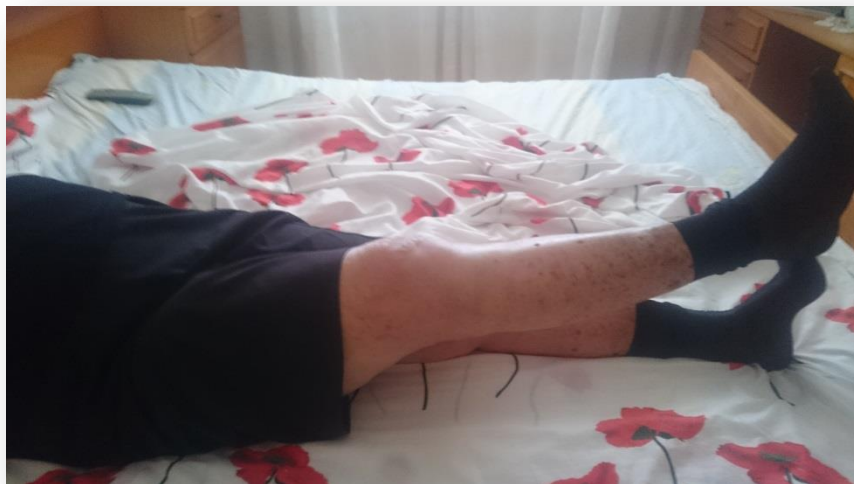Vježba broj 1.

- Bolesnik je u ležećem položaju na leđima. Zateže stopala i prste prema sebi te statički aktivira mišiće potkoljenice, natkoljenice i zdjelice, pri tome tiskajući noge o podlogu.



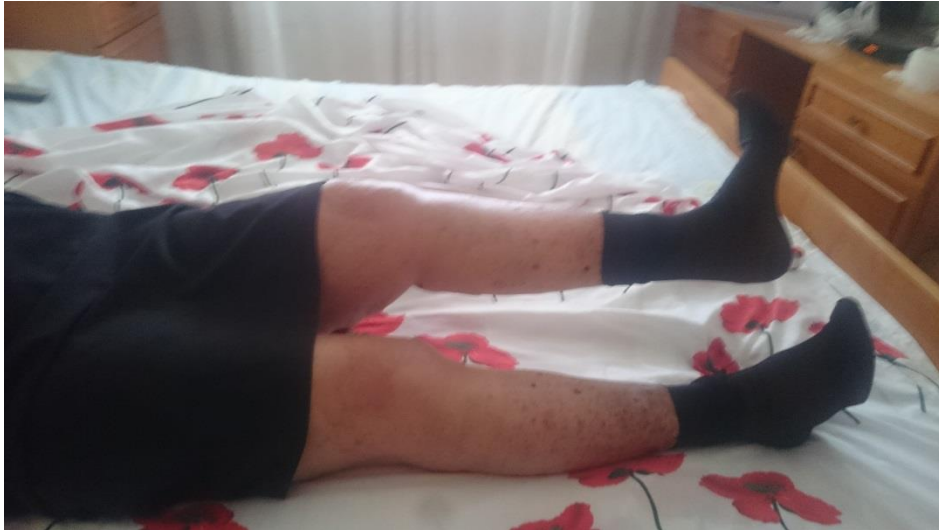Vježba broj 2.

- Položaj je na leđima, noge ispružene. Bolesnik zateže stopala, statički aktivira mišiće i podiže jednu nogu 30 cm od podloge. Drugom nogom istodobno snažno pritišće o podlogu. U tom položaju zadržava nogu par sekundi i onda opusti.



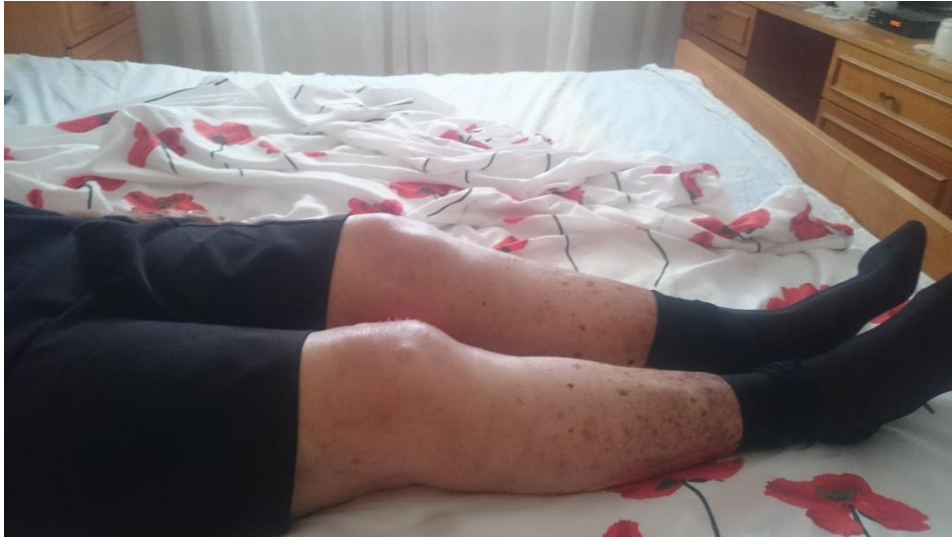Vježba broj 3.

- Položaj je na leđima, noge su ispružene. Nakon što bolesnik odigne nogu s podloge za 30 cm rotira stopalo prema van. Na taj način posebno aktiviramo medijalnu glavu m. quadriceps femoris (*m. vastus medialis*).



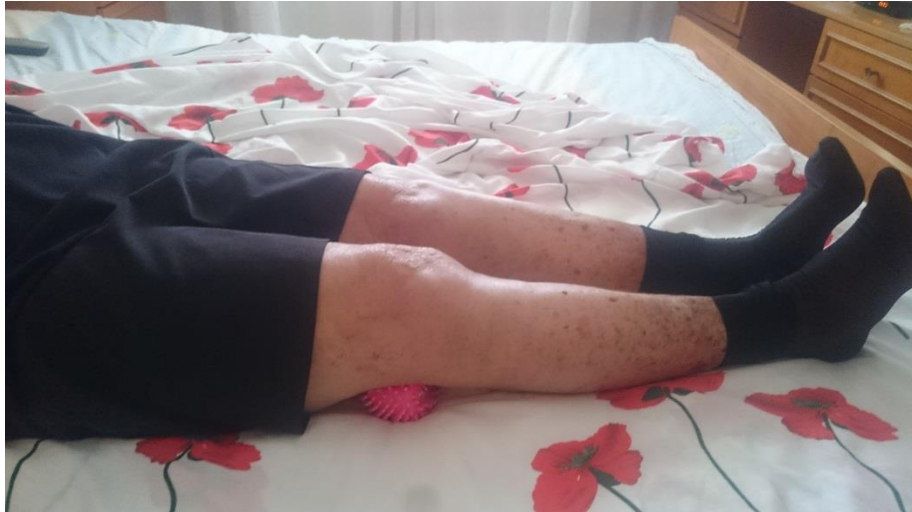Vježba broj 4.

- Početni položaj je isti kao u prošloj vježbi. Bolesniku ispod gležnja stavljamo loptu, koju on snagom svojih mišića snažno potiska o podlogu. Stopala su zategnuta, a mišići potkoljenice, natkoljenice i zdjelice su statički aktivirani.



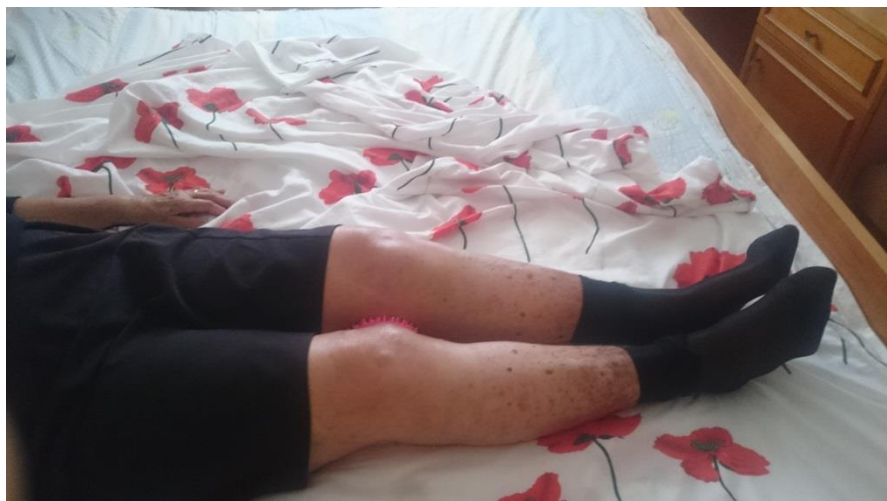Vježba broj 5.

- Položaj je na leđima, bolesniku ispod koljena stavimo loptu, koju on snagom svojih mišića snažno stiska o podlogu. Stopala su zategnuta, a mišići potkoljenice, natkoljenice i zdjelice sattički aktivirani. Duljinu kontrakcije prilagodimo bolesnikovim spodobnostima.



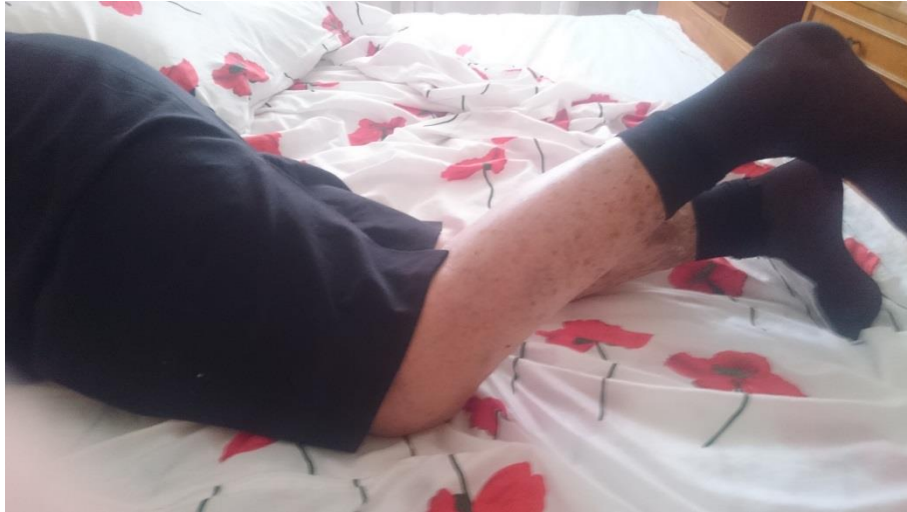Vježba broj 6.

- Početni položaj je ležeći na leđima. Bolesniku loptu stavljamo između koljena. Bolesnik snagom mišića pritišće loptu o koljena. Ovom vježbom stavljamo naglasak na statičku kontrakciju medijalne glave m. quadricepsa (*m. vastus medialis*).



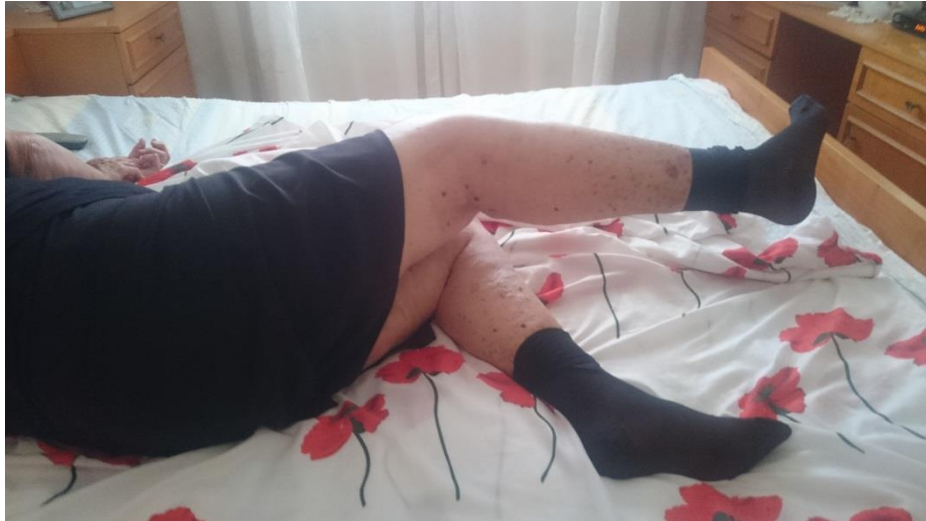Vježba broj 7.

- Početni položaj je ležeći na prsima. Bolesnik zategne stopala i jednom nogom tiska podlogu, dok drugu nogu odigne 30 cm od podloge. Tako zadržava par sekundi pa opusti.



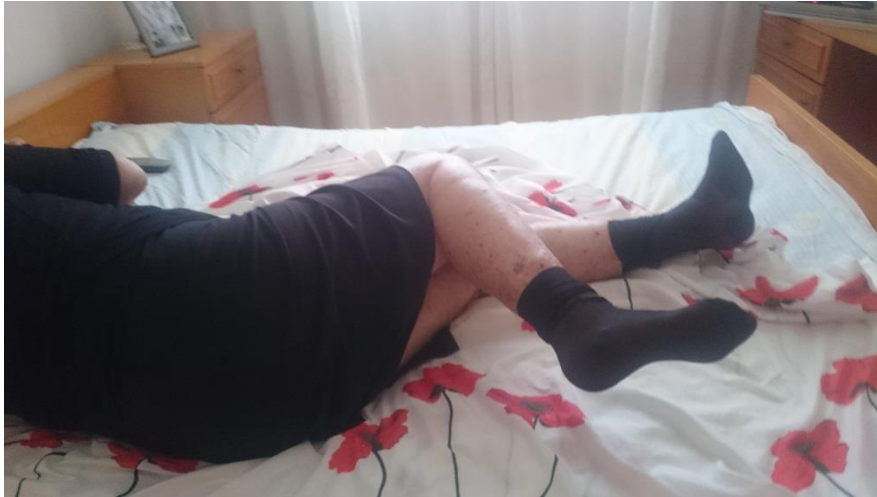Vježba broj 8.

- Bolesnik je u bočnom početnom položaju. Donja noga je savijena u koljenu radi stabilizacije. Bolesnik gornju nogu snagom svojih mišića odigne 30-40 cm od podloge i tako zadrži par sekundi. Naglasak je na lateralnoj glavi m. quadricepsa (*m. vastus lateralis*).



Vježba broj 9.

- Početni položaj na boku. Bolesnik gornju nogu savije preko donje, potom odiže nogu 20-30 cm od podloge, zadrži par sekundi i opusti. Naglasak u ovoj vježbi je na medijalnog glavi m. quadricepsa (*m. vastus medijalis*).



4.2. AKTIVNO – POTPOMOGNUTE VJEŽBE

USPOSTAVE OPSEGA POKRETA

Aktivno – potpomognute vježbe izvodimo u svrhu očuvanja i povećanja opsega pokreta i u svrhu prevencije kontrakture u koljenom zglobu. Izvodimo ih uvijek u rasteretnim uvjetima. Vježbe na glatkoj površini omogućuju izvođenje olakšanih pokreta zbog smanjenog trenja podloge.

Neke od metoda izvođenja aktivnih potpomognutih vježbi su:

- Ruke terapeuta
- Suspenzijska daska
- Suspenzijska naprava
- Voda (hidrogimnastika)

4.3. AKTIVNE IZOTONIČKE VJEŽBE ZA STABILIZATORE

KOLJENSKOG ZGLOBA

Izotoničke vježbe su vježbe u kojima mišićnom kontrakcijom dobivamo pokrete. Kod ovih kontrakcija dolazi do približavanja polazišta i hvatišta mišića, a tonus mišića ostaje stalan i nepromjenjen.

Neke od prednosti izvođenja izotoničkih kontrakcija:

- Prirodne su
- Rezultiraju pokretom
- Jačanje snage i poboljšanje gibljivosti

Dok nedostatak izvođenja izotoničkih kontrakcija je neekonomičnost kontrakcije jer se veliki dio energije troši na pokretanje segmenta, energija se troši na svladavanje vezivno – elastičnih sila otpora zglobnih tijela i gravitacije.

4.4. AKTIVNE I PASIVNE VJEŽBE ISTEZANJA

STABILIZATORA KOLJENSKOG ZGLOBA

Vrste vježbi istezanja:

- Statičke vježbe istezanja – Zauzimanje određenog položaja koji se održava određeno vrijeme i može biti ponavljan. Prednosti ovog načina istezanja su mali utrošak energije te mala bolnost, dok se u međuvremenu osigurava kvalitetno opuštanje iscrpljenog mišića.
- Dinamičke vježbe istezanja – Povezane su skokovima, odskocima, doskocima i ritmičkim pokretima. Ova vrsta vježbi istezanja idealna je za grupno izvođenje i za poboljšanje

dinamičke fleksibilnosti. S druge strane oprezost je ključna jer kod dinamičkih vježbi istezanja tkivo nema vremena za adaptaciju te se tijekom izvođenja može javiti bolnost mišića kao i preistezanje istog.

- Aktivne vježbe istezanja – Odvija se kontrakcijom mišića bez vanjske pomoći. Pri aktivnom istezanju kontrahira se suprotna skupina mišića od onih koji se istežu.
- Pasivne vježbe istezanja – Istezanje vrši fizioterapeut. Mogu biti neugodne i bolne zbog pretjerivanja.

4.5. VJEŽBE STIMULACIJE PROPRIOCEPTORA

KOLJENSKOG ZGLOBA

Ovo su vježbe kojima se povećava proprioceptorna funkcija ligamenata zgloba i tetiva. Neizostavno ih je provoditi kod slabosti ligamentarnog aparata koljena. Izvode se na balansnoj dasci, nestabilnim podlogama te uporabom lopte i elastičnih traka. Ovim vježbama postićemo bolje odnose pasivnih stabilizatora koljenskog zgloba.

4.6. EDUKACIJA BOLESNIKA

Bolesnika sa dijagnosticiranom gonartrozom savjetujemo sljedeće:

- Uvijek poštujujte bol
- Izbjegavajte nagle pokrete, osobito rotacije
- Izbjegavajte duže čučanje i klečanje
- Kontrolirajte tjelesnu težinu
- Uskladite aktivnost i odmor
- Izbjegavajte prenaprezanje zgloba
- Samo kada je potrebno koristite ortopedska pomagala – ortoze ili štitnike za koljena
- Dok sjedite držite koljena ispružena
- Obuća – Ugodna, amortizirajuća, sigurna
- Pomagalo nositi u slučaju potrebe na suprotnoj strani od bolesne noge
- Izbjegavati korištenje podložaka pod koljeno u fazi odmora

5. ZAKLJUČAK

Gonartroza je jedna od najčešćih degenerativnih reumatskih bolesti. Sama lokalizacija ove bolesti donosi nam zaključke o zglobu. Koljeno kao zglob jako je izloženo opterećenju, ali i raznim traumama i deformitetima kako prirođenim tako i stečenim. Sve ovo utječe na poremećaje statodinamičkih odnosa u zglobu, a kao posljedica toga su oštećenja hrskavice.

Gonartroza je bolest sporog napretka koja godinama odaje često zanemarene znakove svoga postojanja. Zaustavljanje progresije bolesti je od presudne važnosti a da bi se to postiglo potrebna je maksimalna angažiranost i suradnja bolesnika. U suprotnome bolest odlazi u kasni stadij gdje više kinezioterapija i druge fizioterapeutske vještine ne rezultiraju značajnim poboljšanjem, stoga je jedina opcija operativno liječenje.

6. LITERATURA

1. T. Durrigl i V. Vitulić: Reumatologija; Jugoslavenska medicinska naklada, 1982.
2. P. Keros i M. Pećina: Funkcijska anatomija lokomotornog sustava; Naklada Ljevak, Zagreb 2006
3. M. Majkić: Kineziometrija; Sveučilišna naklada Liber, Zagreb 1983.
4. I. Jajić: Fizijatrijsko – reumatološka propedeutika; Medicinska naklada Zagreb, 1994
5. Babić – Naglić Đ, ur. Fizikalna i rehabilitacijska medicina. Zagreb: Medicinska naklada; 2013
6. Ruszkowski I i sur. Ortopedija 1. Izdanje. Zagreb: Jumena; 1979.

Internet linkovi:

1. <https://hrcak.srce.hr/file/209527>
2. <https://hrcak.srce.hr/file/210508>
3. <http://centar-zdravlja-fizioturk.hr/ugradnja-umjetnih-zglobova/>

4. <https://www.plivazdravlje.hr/>
5. [https://www.akromion.hr/usluge/ortopedija
/koljeno/anatomija-koljena/](https://www.akromion.hr/usluge/ortopedija/koljeno/anatomija-koljena/)
6. <https://www.google.hr/imghp?hl=hr>
7. <https://hr.wikipedia.org>

7. SAŽETCI

7.1 HRVATSKI SAŽETAK

Zbog produljenja životnog vijeka čovjeka i nedovoljnog bavljenja umjerenim fizičkim aktivnostima degenerativne bolesti zglobova su postale najučestalija reumatska bolest u Hrvatskoj, a i u svijetu. Gonartroza je jedna od tih degenerativnih bolesti koje su u porastu i ona predstavlja veliki javno – zdravstveni problem zbog činjenice da se simptomi bolesti javljaju kod sve mlađih ljudi koji suočeni s bolovima i disfunkciji koljena budu primorani uzimati bolovanja zbog fizikalnih terapija. Nakon dijagnoze gonartroze fizikalna je terapija prva i najbolja opcija rehabilitacije za bolesnika. S pravovremenim početkom primjene raznih fizioterapijskih vještina kao što je prvenstveno kinezioterapija pokazano je da velikoj većini bolesnika se stanje bolesti poboljša i uspori se progresija iste. Jako je važan element, rada s osobom oboljelom od gonartroze, motivacija i edukacija bolesnika, jer će si samo dobro motivirani i dovoljno educirani bolesnik moći pomoći u borbi s bolešću kada završi fizikalna terapija. Rehabilitacija u ovom slučaju je započeta pasivnim vježbama, vježbama cirkulacije, preko aktivno potpomognutih vježbi, pa sve do aktivnih izometričkih vježbi koje su u prikazanom slučaju bile najzastupljenije

zbog prilagodbe stanju i godinama pacijenta kao i samog mjesta odvijanja istih. Pacijent je dobio upute za daljnji rad i savjete za izvođenje vježbi.

7.2. ENGLESKI SAŽETAK

Due to the prolonged life of man and insufficient exercising of moderate physical activity the degenerative joint diseases have become the most common rheumatic disease in Croatia and in the world as well. Gonarthrosis is one of these degenerative diseases that are on the rise and present a major public – health problem due to the fact that the symptoms of the disease are starting to occur to ever more younger people than before who, faced with pain and joint dysfunction, are being forced to take a sick leave due to physical therapies. After the diagnosis of gonarthrosis, physical therapy is the first and the best option for rehabilitation for the patient. With timely beginning of the application of various physiotherapeutic skills such as kinesiotherapy, it has been shown that the majority of patients have experienced improvement of the condition and slowing down of disease progression. A very important element, working with a person suffering from gonarthrosis, is motivation and education of

patient, for only a well motivated and educated patient will be able to help himself in the future regarding the condition. Rehabilitation in this case has been initiated by passive exercises, circulation exercises, then actively assisted exercises, and lastly active isometric exercises which in this case have been the most common, because of adaptation to state and age of the patient and the venue of physical therapy. The patient received instructions and advice for further work and exercise.

8. ŽIVOTOPIS

Gašpar Perasović rođen je 20. studenog 1995. U Splitu. Nakon završene osmogodišnje osnovne škole u Stobreću, upisuje Gimnazijski kolegij Kraljice Jelene. Srednjoškolsko obrazovanje završava 2014. godine te iste godine upisuje Sveučilišni odjel zdravstvenih studija u Splitu, smjer fizioterapija. Tijekom četverogodišnjeg studiranja ljetnu i zimsku praksu odraduje u KBC Split.