

Digitalna mamografija u odnosu na sustav film folije

Paladin, Ivana

Undergraduate thesis / Završni rad

2019

Degree Grantor / Ustanova koja je dodijelila akademski / stručni stupanj: **University of Split / Sveučilište u Splitu**

Permanent link / Trajna poveznica: <https://um.nsk.hr/um:nbn:hr:176:452891>

Rights / Prava: [In copyright](#)/[Zaštićeno autorskim pravom.](#)

Download date / Datum preuzimanja: **2024-11-12**



Sveučilišni odjel zdravstvenih studija
SVEUČILIŠTE U SPLITU

Repository / Repozitorij:

[Repository of the University Department for Health Studies, University of Split](#)



UNIVERSITY OF SPLIT



DIGITALNI AKADEMSKI ARHIVI I REPOZITORIJI

SVEUČILIŠTE U SPLITU

Podružnica

SVEUČILIŠNI ODJEL ZDRAVSTVENIH STUDIJA

PREDDIPLOMSKI SVEUČILIŠNI STUDIJ

RADIOLOŠKA TEHNOLOGIJA

Ivana Paladin

**DIGITALNA MAMOGRAFIJA U ODNOSU NA SUSTAV
FILM-FOLIJE**

Završni rad

Split, 2019.

SVEUČILIŠTE U SPLITU

Podružnica

SVEUČILIŠNI ODJEL ZDRAVSTVENIH STUDIJA

PREDDIPLOMSKI SVEUČILIŠNI STUDIJ

RADIOLOŠKA TEHNOLOGIJA

Ivana Paladin

**DIGITALNA MAMOGRAFIJA U ODNOSU NA SUSTAV
FILM-FOLIJE**

**DIGITAL MAMMOGRAPHY COMPARED WITH FILM-
SCREEN MAMMOGRAPHY**

Završni rad/ Bachelor's Thesis

Mentor:

Tatjana Matijaš, mag. rad. techn.

Split, 2019.

Sadržaj

1. Uvod	1
2. Cilj rada.....	2
3. Anatomija dojke	3
3.1. Razlika između muške i ženske dojke.....	6
4. Mamografski uređaj	7
4.1. Uređaj za kompresiju dojke.....	9
4.2. Bucky oslonac s rešetkom	10
5. Mamografija	11
5.1. Namještaji dojke.....	13
5.2. Konvencionalna mamografija	16
5.2.1. Artefakti filma i folije.....	17
5.3. Kompjutorizirana radiografija (CR)	19
5.4. Digitalna radiografija (DR)	20
5.4.1. Artefakti u digitalnoj mamografiji.....	21
5.5. Usporedba analogne i digitalne mamografije.....	23
5.6. 3D mamografija (tomosinteza).....	24
5.7. Kontrola kvalitete mamografije.....	25
6. Zaključak.....	26
7. Literatura	27
8. Sažetak.....	29
Summary	30
9. Životopis	31

1. Uvod

Rak dojke treći je po redu „ubojica“ žena, nakon ishemijske bolesti srca i cerebrovaskularne bolesti. Iako vrlo opaka bolest, liječenje raka dojke ima visoke postotke preživljavanja. No, posljednja istraživanja u Europi dokazuju upravo suprotno. Svako dvije minute jedna žena oboli od raka, a svako šest minuta jedna žena izgubi bitku s ovom smrtonosnom bolesti. U Hrvatskoj godišnje 2500 žena oboli od raka dojke. Kako je moguće da, unatoč današnjoj uznapredovaloj medicini, rak dojke i dalje uzima brojne živote te njegova učestalost i smrtnost sve više rastu?

Naime, najvažnija stavka u liječenju raka dojke je otkrivanje istog. Dok je još u početnom stadiju razvoja, ova smrtonosna bolest ranjiva je i ukoliko je počnemo liječiti na vrijeme, gotovo potpuno izlječiva. Upravo iz tih razloga, vrlo je bitno pobuditi razinu svijesti u populaciji, a to se postiže brojnim programima ranog otkrivanja raka dojke. Hrvatski nacionalni program ranog otkrivanja raka dojke, koji se provodi od 2006. godine, jedan je od takvih programa.

Pri otkrivanju raka dojke najvažniju ulogu ima mamografija, radiološka metoda koja koristeći minimalnu dozu zračenja stvara sliku dojke, tj. mamogram, na temelju kojeg se postavlja određena dijagnoza. Obzirom da se tijekom povijesti tehnologija razvijala, došlo je i do bitnog razvoja u medicini. Kada pričamo o razvoju u mamografiji, mislimo na digitalnu mamografiju koja se počela sve više upotrebljavati te pomalo preuzimati mjesto konvencionalne mamografije, odnosno mamografije koja počiva na sustavu film-folije.

S ciljem poboljšanja zdravstvene skrbi, ali i poboljšanja medicine u cjelosti, provedena su brojna istraživanja koja su se bavila pitanjem usporedbe ovih dviju vrsta mamografije. Je li došlo vrijeme da moderna medicina i digitalizacija u potpunosti zamijene standarde na koje smo navikli? Možemo li te iste standarde danas nazvati staromodnim, zastarjelim metodama koje nam ne daju dovoljno dobre rezultate? Koje su prednosti, a koje pak mane koje krije digitalizacija? To su samo neka od pitanja na čiju će potragu za odgovorima biti usmjeren ovaj završni rad.

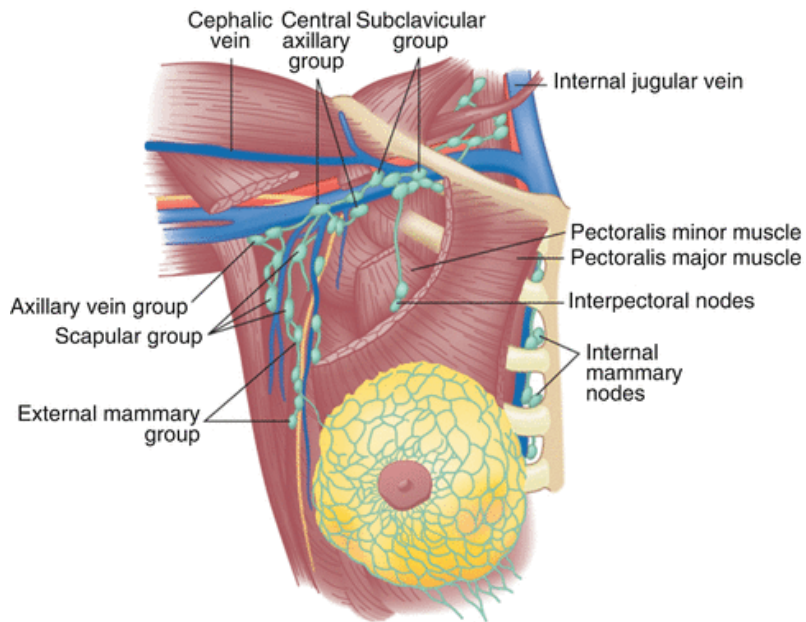
2. Cilj rada

Uz opis analogne i digitalne mamografije, glavni cilj ovog rada je usporedba dviju navedenih radioloških metoda te iznošenje njihovih prednosti i nedostataka.

3. Anatomija dojke

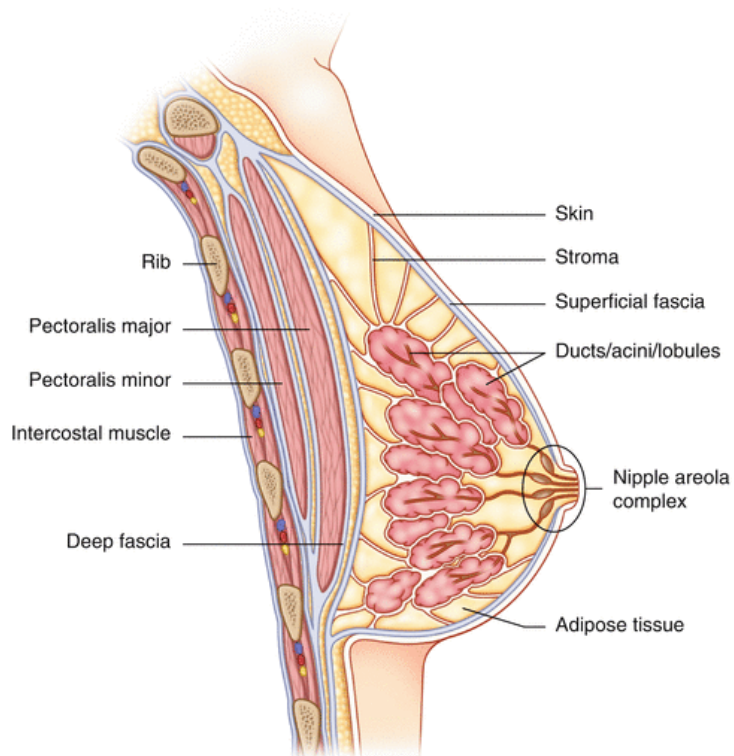
Ljudsko tijelo sastoji se od brojnih žlijezda među kojima je najveća kožna žlijezda upravo dojka. Dok kod muškaraca dojka ostaje nerazvijeni, rudimentarni organ, dojka se kod žena razvija u funkcionalni organ koji doživljava početak svog pravog razvitka za vrijeme puberteta, a završava tek za vrijeme trudnoće i dojenja (*Slika 1. i Slika 2.*). Smještena je na ventralnoj strani prsnog koša, između drugog i sedmog rebra. Sastoji se od žljezdano, vezivnog i masnog tkiva, a prosječna težina dojke je između 20 i 300 grama. Korijen dojke započinje ispod drugog rebra te se nastavlja u trup dojke. Na vrhu dojke nalazi se pigmentirana bradavica koja je okružena pigmentiranim okruglim poljem (areola). Na bradavici dojke otvaraju se veliki izvodni mliječni kanali. Na tamnije pigmentiranoj koži areole vidi se nekoliko okruglastih izbočenja što ih oblikuju male žlijezde lojnice koje izlučuju masni sekret koji održava elastičnost dojke te štiti bradavicu za vrijeme dojenja. Dojke se sastoje od 15-20 režnjeva, s različitim brojem duktusa i lobula, okruženih kolagenoznim vezivnim ili stromalnim tkivom. Lobul se sastoji od tridesetak terminalnih ogranaka (acinusi ili duktuli), koji formiraju parenhimski dio lobula.

Koža dojke debljine je od 0,5 do 2 mm. Unutar masnog tkiva dojke nalazi se žljezdano tkivo dojke te u njega ulaze krvne i limfne žile, a unutar subkutanog masnog tkiva potporu mu daju vezivne strukture (Cooperovi ligamenti) (1).



Slika 1. Anatomija dojke

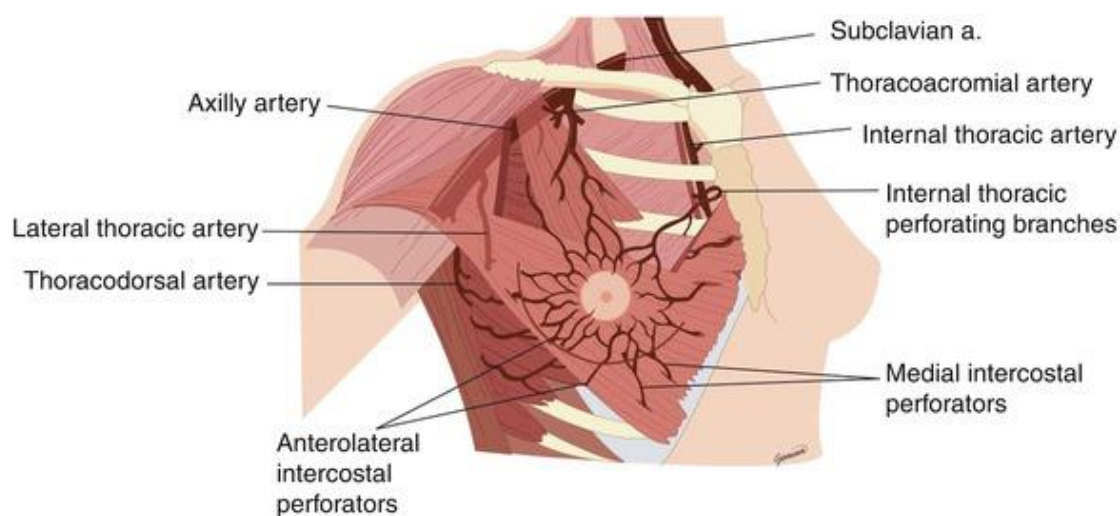
Izvor: Breast Disease Diagnosis and Pathology, , Aydiner A. , Igci A., Soran A., 2019.



Slika 2. Sagitalni prikaz dojke

Izvor: Breast Disease Diagnosis and Pathology, Aydiner A. , Igci A., Soran A., 2019.

Što se tiče opskrbe tkiva dojke, gornje vanjske kvadrante opskrbljuju ogranaci aksilarne arterije, centralne i unutrašnje dijelove opskrbljuju perforantni ogranaci unutrašnje arterije dojke, dok lateralne dijelove opskrbljuju ogranaci interkostalnih arterija te subskapularne i dorzalne torakalne arterije. Preko aksilarne, unutarnje torakalne i interkostalnih vena odvija se venska drenaža (*Slika 3.*). To su ujedno i glavi putovi kojima karcinom dojke metastazira (1).



Slika 3. Vaskularizacija dojke

Izvor: Aesthetic Surgery of the Breast, Mugea T., Shiffman M.

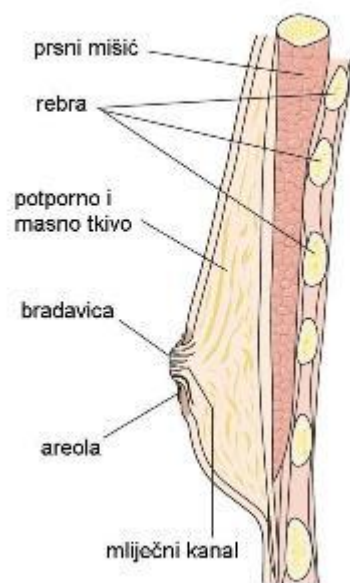
Dojku inerviraju međurebreni živci i određeni ogranaci koji pripadaju vratnom spletu. U potkožju dojke nalaze se Vater-Pacinijeva i Meissnerova osjetna tjelešca.

Zbog kompleksne građe, ženska dojka podložna je brojnim hormonalnim promjenama te bolestima koje dijelimo na netumorske i tumorske bolesti, a među kojima je najopasnija bolest zasigurno karcinom dojke koji je, ukoliko otkriven u ranoj fazi, izlječiv. Bitnu ulogu u otkrivanju karcinoma dojke na vrijeme ima radiološka metoda koja se bavi dijagnostikom dojke, mamografija.

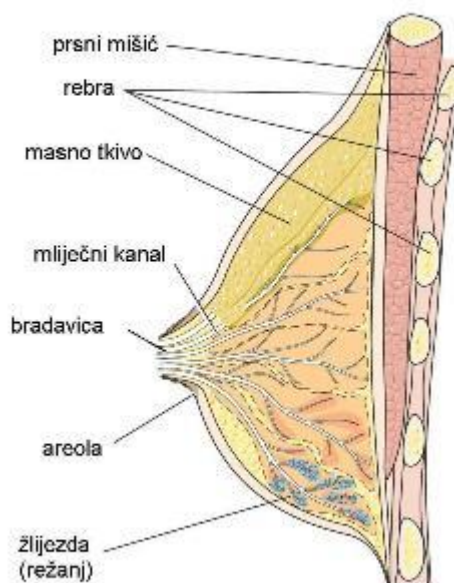
3.1. Razlika između muške i ženske dojke

Dok u djetinjstvu ne postoji razlika između muške i ženske dojke, nakon razdoblja puberteta razlika počinje biti vidljiva. Muška se dojka prestaje razvijati do početka puberteta, dok se ženska dojka nastavlja razvijati u funkcionalni organ. Glavna razlika u muškoj i ženskoj dojci je građa istih. Za razliku od ženske dojke, muška dojka nema brojne lobule i duktuse te mliječne kanale, ali se obje dojke sastoje od masnog tkiva i strome (*Slika 4.*) (2).

Muška dojka



Ženska dojka

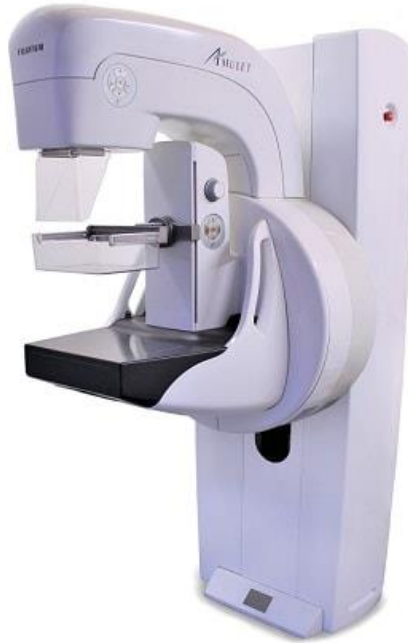

Slika 4. Prikaz muške i ženske dojke

Izvor: <http://www.onkologija.hr/rak-dojke/>

4. Mamografski uređaj

Mamograf, rendgenski uređaj namijenjen snimanju dojki, građen je uglavnom kao i ostali rendgenski uređaji. Sastoji se od visokofrekventnog generatora koji proizvodi struju napona na rendgenskoj cijevi od 25 do 35 kV, zračnika s posebno konstruiranom rendgenskom cijevi i stativa s osloncem za dojku te najbitnijeg dijela za mamografiju, odnosno uređaja za kompresiju dojke (*Slika 5.*). Poboľšanjem i razvitkom tehnologije došlo je do napretka kod uređaja za automatski prekid ekspozicije te je na taj način postignuta optimalna vrijednost ekspozicije za dojke neovisno o gustoći i veličini tkiva kod različitih dojki. Jedna od značajnih prednosti koje noviji mamografski uređaji nude je sposobnost automatske selekcije kombinacije žarišta anode, filtra i vrijednosti kilovolta ovisno o veličini i građi dojke što nam omogućuje korištenje smanjene doze zračenja, manje su mogućnosti pogreške i potrebe ponavljanja snimanja te, što je najbitnije, poboljšana je kvaliteta mamograma. Osim klasičnog mamografa koji počiva na sustavu film-folije, danas se u mamografiji koriste i uređaji s digitalnom ciljanom mamografijom, računalna mamografija sa sustavom digitalizacije s fosfornih ploča te digitalna mamografija s ravnim detektorima. Što se tiče mamografske cijevi, dvije su vrste rendgenskih cijevi koje su namijenjene mamografskom snimanju, a razlikuju se po vrsti spektra. Naime, prva vrsta cijevi koristi zračenje rendgenskih zraka karakterističnog (monokromatskog) spektra, a druga vrsta cijevi koristi zračenje rendgenskih zraka kontinuiranog (polikromatskog) spektra. Prva vrsta cijevi naziva se i molibdenska cijev zbog toga što su njeno žarište anode te tanki filtar građeni od molibdena. Glavna karakteristika molibdenske cijevi su rendgenske zrake malih energija. Prema tome, ova se vrsta cijevi koristi za snimanje dojki manjeg i srednjeg volumena. Srednja valna dužina rendgenskih zraka male energije iznosi 0,7 Angstrema, a njihova je energija približna iznosu od 19,5 keV. Snimanje dojki većeg volumena i veće gustoće postiglo se konstrukcijom rendgenske cijevi sa zračenjem rendgenskih zraka polikromatskog spektra. Za razliku od molibdenske cijevi, kod ove vrste cijevi žarište je građeno od volframa, filtar od rodija te prozor od tankog lista berilija. Zbog rendgenskih zraka kraćih valnih duljina te zbog povećanja njihove prodornosti, omogućena je dobra kontrastnost dojki većeg volumena. Postoji i treća, najnovija, vrsta cijevi koja ima dvostruku anodu i filtar od istog materijala: molibden-molibden te rodij-rodij (3).



Slika 5. Mamografski uređaj

Izvor: <https://lbnmedical.com/digital-and-analog-mammography-machines-advantages-and-disadvantages/>

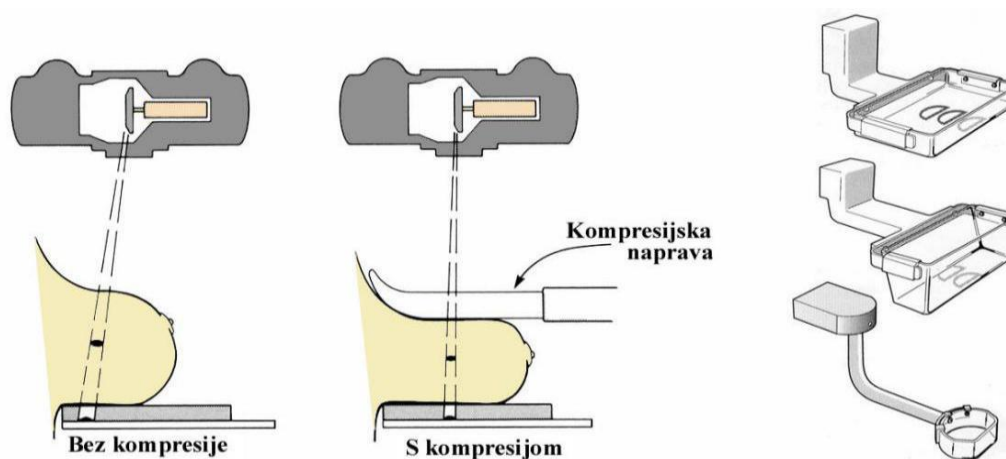
Korištenje rotirajuće anode s malim žarištem (od 0,15 mm do 0,6 mm) zajednička je značajka svih mamografskih cijevi, a omogućuje postizanje velike oštine slike. Vrijednost napona za rad cijevi ovisi o materijalu od kojeg je građena anoda mamografske cijevi te pri tom vrijedi: anoda od molibdena koristi napon vrijednosti 24-30 kV, anoda od rodija 26-32 kV i anoda od volframa napon u iznosu od 22-26 kV.

Osim o materijalu anode, visina napona ovisi i o nizu drugih čimbenika u koje spadaju: preporuke proizvođača mamografskog uređaja, kalibracija mamografske cijevi, karakteristike filmova i folija, obrada filmova te veličina i struktura dojke. Napon uvelike doprinosi kvaliteti mamografske slike te se korištenjem većeg napona postiže veća kontrastnost mamograma. Iz navedenog razloga kod dojki većeg volumena potrebno je koristiti veći napon. Međutim, pri korištenju većeg napona povećana je i doza zračenja te je zato uvijek bitno razmatrati napon i dozu zračenja zajedno. U današnjoj praksi doza zračenja u jednoj projekciji iznosi manje od 1 mGy (3).

4.1. Uređaj za kompresiju dojke

Za postizanje optimalnog mamograma od velike važnosti je kompresija dojke. Naime, kompresija dojke nudi brojne pogodnosti. Imobilizira dojku (pri čemu se smanjuje rizik pomicanja i neoštine slike), smanjuje debljinu dojke (smanjuje se vrijeme ekspozicije i doza zračenja), osigurava bliski kontakt dojke i filma te omogućuje podjednaku debljinu snimanog tkiva (*Slika 6.*). Sve navedeno doprinosi kvalitetnijem mamogramu. Uobičajeni pritisak kod snimanja je 12 do 15 kp. Ako prosječno veliku dojku cca 6 cm reduciramo uz pomoć kompresije na 4 cm, redukcija količine zračenja će se s faktora 1 smanjiti na faktor 0,4. Kompresija dojke postiže se kompresijskim napravama od radiotransparentnog materijala, a može se izvoditi ili sustavom za automatsku kompresiju ili ručnim namještanjem kompresije. Prilikom kompresije vrlo je bitno obuhvatiti cijelu dojku.

Od 2003. godine počeo se primjenjivati novi sustav kompresije dojke (MaxView) pomoću dvije radiotransparentne ploče smještene uz gornji i donji dio kompresijske naprave. Uz pomoć ovog sustava prikaže se i 30% više tkiva dojke na nativnim mamogramima (3).



Slika 6. Namještaj dojke bez kompresije i s kompresijom

Izvor:http://neuron.mefst.hr/docs/katedre/radiologija/izborni/bolesti_dojke/radioloska%20dijagnostika%20bolesti%20dojke.ppt

4.2. Bucky oslonac s rešetkom

Da bi se raspršeno rendgensko zračenje smanjilo, koristi se rešetka. Mamografska je rešetka smještena između dojke i rendgenskog filma, najčešće su građene od olova, između lamela rešetke su karbonska vlakna ili neki drugi radiotransparentni materijal te su tanje od rešetki koje se koriste u konvencionalnoj radiografiji. Iako uporaba rešetke smanjuje raspršeno zračenje i povećava oštrinu mamografske slike, s druge strane njihova uporaba povećava dozu zračenja (zbog povećanja vremena ekspozicije). S druge strane, najnovija vrsta rešetki apsorbira raspršeno zračenje u dva smjera, a doza zračenja ostaje ili ista ili se čak smanjuje te su zbog toga one učinkovitije.

Obzirom na vrlo slab prirodni kontrast anatomskih i patoloških struktura dojke, nativna mamografija podrazumijeva korištenje filmova jako velike osjetljivosti. Navedeni izostanak prirodnog kontrasta nadomještaju specijalni mamografski filmovi, odnosno filmovi sitnih kristala srebrenog bromida u fotosloju filma. U mamografiji se koristi moderni mamografski film koji je jednoslojan visokokontrastni film koji se uvijek koristi uz odgovarajuću foliju. Korištenjem ove vrste filmova omogućena je dobra vizualizacija linije kože, subkutanog masnog tkiva dojke i retroglandularnog masnog tkiva dojke te na taj način daju uvid u detaljne dijagnostičke informacije čak i najgušćeg dijela dojke. Folije uz koje se ovi filmovi koriste su folije elemenata rijetkih zemalja, najčešće je to gadolinijev oksisulfid, koje emitiraju zelenu svjetlost na koju su navedeni mamografski filmovi vrlo osjetljivi. Najveća prednost korištenja folija je skraćeno vrijeme ekspozicije pri čemu se smanjuje mogućnost nastanka artefakta pokreta i doza zračenja, ali s druge strane folije smanjuju i rezoluciju slike (3).

5. Mamografija

Začetnik istraživanja na polju radiografskog snimanja dojke je njemački kirurg židovskog porijekla Albert Salomon, koji je 1913. godine objavio svoje prvo istraživanje u kojem je koristio radiografske metode. Od objavljivanja Salomonovog istraživanja 1913. godine, nijedan rad ne spominje radiografske metode snimanja dojke, sve do 1927. kada je kirurg Otto Kleinschmidt u knjizi o dojci objavljenoj u Njemačkoj odao priznanje svom učitelju, poznatom plastičnom kirurgu Erwinu Payr-u, za sugeriranje da upotrijebi radiografske metode snimanja dojke.

Godine 1960. Robert L. Egan opisuje posebnu mamografsku tehniku koja je koristila industrijske filmove, koji su se lako proizvodili, što je bilo veoma važno. Objavljuje odlične rezultate pri snimanju dojki kod svojih prvih 1000 pacijentkinja, tako da se isključivo njemu pripisuje zasluga za masovno širenje mamografije. Sljedeća bitna godina za mamografiju bila je 1966. godina kada je konstruirana prva molibdenska cijev, a 1992. godine dolazi do osjetnog napretka u razvoju mamografske cijevi te je tada prvi put primijenjena amografska cijev s dvostrukim žarišnim prstenom anode (4).

Prikaz dojke visokim kontrastom i visokom rezolucijom uz što manju dozu zračenja glavni je cilj mamografije. Mamografija se, kao i sve ostale medicinske grane, bitno razvijala kroz povijest te se tako danas koriste specijalni mamografski uređaji s malim žarištima te poboljšanim sustavom kompresije dojke koji omogućuju stvaranje kvalitetnih slika uz najmanju moguću dozu zračenja. Da je mamografija vrlo pouzdana metoda za dijagnozu dojke uvelike ukazuje i činjenica da današnji uređaji imaju sposobnost detekcije mikrokalcifikacija promjera 200-300 um, a to je ujedno i najraniji znak karcinoma dojke i nijedna druga slikovna metoda, osim mamografije, nema sposobnost njihovog prikaza.

Osim za dijagnozu, mamografija se također koristi i za probir, tj. screening asimptomatskih žena. Glavna svrha takve mamografije je detekcija klinički okultnoga karcinoma dojke, koji je malen i u ranoj je fazi razvoja te ga je vrlo bitno na vrijeme otkriti da bi se njegov daljnji razvoj mogao spriječiti (5).

Indikacije za mamografsko snimanje su sljedeće:

- a) pojava palpabilne kvržice
- b) iscjedak iz bradavice
- c) zadebljanje kože i/ili uvlačenje bradavice
- d) starija životna dob
- e) pozitivna obiteljska anamneza

Brojni programi screeninga provedeni u svijetu ukazali su da se stopa smrtnosti od karcinoma dojke može smanjiti periodičkim mamografskim probirom. Naime, kvaliteta slike, osim o uređaju, ovisi i o tehnici snimanja za koju su zaduženi radiološki tehnolozi te o parametrima snimanja koji se odaberu.

Glavni cilj mamografskog snimanja je, naravno, kvalitetan mamogram iz kojeg se može postaviti ispravna dijagnoza. Da bismo dobili optimalan mamogram, potrebno je ispuniti niz čimbenika koji utječu na isti, a u koje spadaju:

1. Tehnički uvjeti (aparatura i pribor za izvođenje mamografije)
2. Uloga radiološkog tehnologa i tjelesne osobine snimane žene (namještaj i kompresija dojke, električni uvjeti snimanja, morfološke karakteristike dojke)
3. Uvjeti interpretacije mamograma

Nacionalni koordinativni centar za kontrolu mamografije u Engleskoj definirao je fizikalne čimbenike koji utječu na kvalitetu mamografije, a to su: oštrina i kontrastnost slike, optička gustoća filma, šum slike, doza zračenja te razni drugi artefakti (3).

Unatoč visokim standardima zdravstvene skrbi i tehnološkom razvitku, svakog dana i dalje nastaje veliki broj neuspjelih ili nedovoljno dobrih mamograma što zatim dovodi do pogrešaka u interpretaciji mamograma. Primjerice, zbog neadekvatnog namještaja dojke, normalne anatomske strukture dojke mogu biti prikazane kao razne patološke promjene (*lažno pozitivni nalazi*) ili dobro ograničene, benigne promjene mogu biti interpretirane kao maligne promjene (*lažno negativni nalazi*).

Jako je bitno da radiološki tehnolog, prije snimanja, ukratko pacijentu objasni proces snimanja, informira ga o neštetnosti zračenja i važnosti kompresije te ga zamoli da pred pregled ne nanosi dezodoranse ili pudere jer takva sredstva mogu izazvati artefakte na mamogramu (3).

5.1. Namještaji dojke

Kao što je navedeno u prethodnom poglavlju, da bismo mogli donijeti ispravnu dijagnozu kod bolesti dojke, vrlo je bitan pravilan namještaj dojke. Naime, naizled vrlo jednostavan postupak, ukoliko se ne držimo određenih smjernica, može dovesti do pogrešne dijagnoze i neželjenog ishoda za pacijenta. Upravo iz tih razloga postoje usvojene norme kojih se svaki radiološki tehnolog treba pridržavati, a koje nam omogućuju postizanje željenog cilja. U praksi kod snimanja koristimo dvije vrste namještaja dojke, osnovni i specijalni namještaji dojke (3).

OSNOVNI NAMJEŠTAJI DOJKE

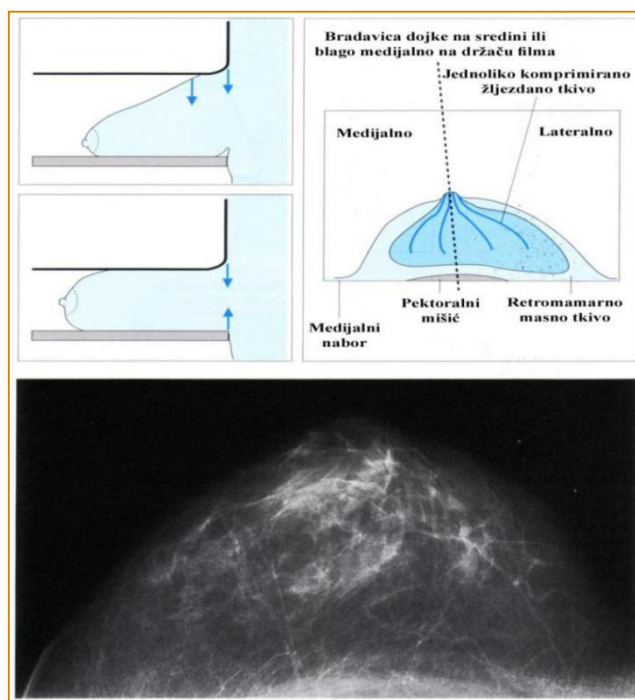
1. Kraniokaudalna projekcija (*Slika 7*)
 - Cijela dojka položena je na Bucky oslonac s nosačem filma
 - Središnja rendgenska zraka okomita je na sredinu dojke
 - Bradavica dojke na sredini je filma
2. Mediolateralna kosa projekcija (*Slika 8*)
 - Jedna od najčešće korištenih lateralnih projekcija
 - Prikaz vanjskog gornjeg kvadranta dojke
 - Kut između 30 i 70 stupnjeva

Česte pogreške s kojima se susrećemo:

- ✓ Stol za potporu dojke položen je previsoko ili prenisko
- ✓ Stol za potporu dojke ne nalazi se pod pravilnim kutem kako bi mogao slijediti pektoralni mišić pacijentice
- ✓ Inframamarni kut nije dobro prikazan
- ✓ Nedovoljno podizanje ili slaba kompresija što rezultira obješenom dojkom

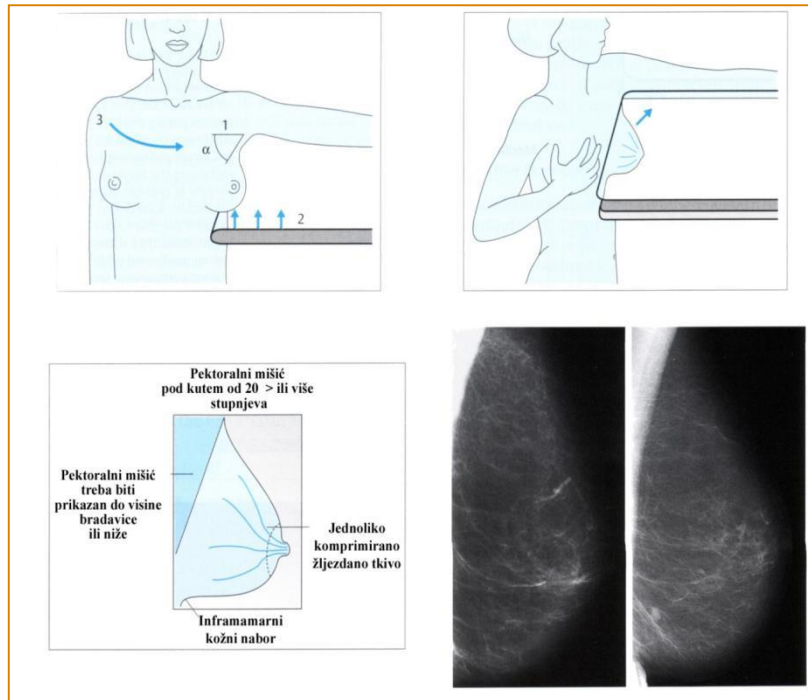
Ukoliko nam osnovni namještaji ne omogućuju adekvatan prikaz dojke, do čega može doći zbog tjelesne građe žene, koristimo specijalne namještaje dojke (6).

Mamografija dojki s implantantima izvodi se u dvije standardne projekcije, kraniokaudalnoj i mediolateralnoj kosoj projekciji uz modifikacije ovih namještaja. Obvezno je potiskivanje ostatnog tkiva prema naprijed, dok implantant potisnemo prema natrag uz strogo kontroliranje ručno namještene kompresije dojke (3).



Slika 7. Prikaz kraniokaudalne projekcije dojke

Izvor: <https://slideplayer.com/slide/14609023/>



Slika 8. Prikaz mediolateralne kose projekcije dojke

Izvor: <https://slideplayer.com/slide/14609023/>

Postoji više vrsta mamografije, kao što su nativna mamografija, digitalna mamografija, galaktografija, MR-mamografija te scinti-mamografija. Obzirom da je osnovni cilj ovog rada opis analogne i digitalne mamografije, isti će se bazirati na usporedbu navedenih vrsta mamografije.

5.2. Konvencionalna mamografija

Da bismo došli do točne dijagnoze kod snimanja dojke potrebno je dobiti mamografsku sliku dobre rezolucije i kontrastnosti. Navedeno je moguće dobiti pomoću specijalnih mamografskih filmova, a to su filmovi sitnih kristala srebrenog bromida u fotosloju filma, ukoliko je riječ o mamografiji koja radi na sustavu film-folije (*analogna mamografija*). Takva vrsta mamografije koristi filmove koji su jednoslojni visokokontrastni filmovi te se zbog svoje osjetljivosti na zeleno svjetlo uvijek moraju koristiti s folijama elemenata rijetkih zemalja koje emitiraju zeleni spektar svjetla. Sam naziv navedenog sustava film-folije upućuje nas na važnost korištenja folija u istom. Skraćeno vrijeme ekspozicije, smanjenje nastanka artefakata pokreta dojke te smanjenje doza zračenja neke su od prednosti koje nam pruža korištenje folija prilikom snimanja. Folije mogu biti spore, srednje i brze, a većina ih je temeljena na fosforu (gadolinijev oksisulfid). Kazete koje se koriste u konvencionalnoj mamografiji su veličine 18 x 24 cm i 24 x 30 cm. Nakon eksponiranja filma rendgenskim zrakama, film se stavlja u stroj za obradu koji je smješten u tamnoj komori te u njemu započinje automatska obrada filma. Četiri su faze kroz koje prolazi film prije nego postane latentna slika, a to su: razvijanje, fiksiranje, ispiranje i sušenje. Prilikom procesa razvijanja dolazi do promjena vodljivosti kristala fotosloja, koje omogućuje razmještaj kemijskih spojeva fotosloja i otopine razvijачa prilikom čega nastaju kemijske promjene u fotomaterijalu. Razvijanje se sastoji iz dva dijela; iz prodiranja otopine razvijачa u fotosloj koji prilikom toga odeblja i bubri te iz procesa privlačenja preostalih iona srebra prema centrima razvijanja. Fiksiranje je faza koja slijedi nakon razvijanja s ciljem da kristale srebrnih halogenida nezahvaćene prilikom procesa razvijanja pretvori u spojeve neosjetljive na svjetlo da razvijene snimke nebi pocrnjele radi svjetlosti prilikom promatranja. Nakon fiksiranja slijedi ispiranje i sušenje. Da bismo uklonili sve preostale kemijske supstance topive u vodi potrebno je snimku isprati vodom te je na kraju osušiti. U današnjoj praksi eksponirani film prolazi kroz ove faze ali u posebnom uređaju za automatsko razvijanje filmova te cijeli proces može trajati manje od 90 sekundi. (*Slika 9.*) (7).

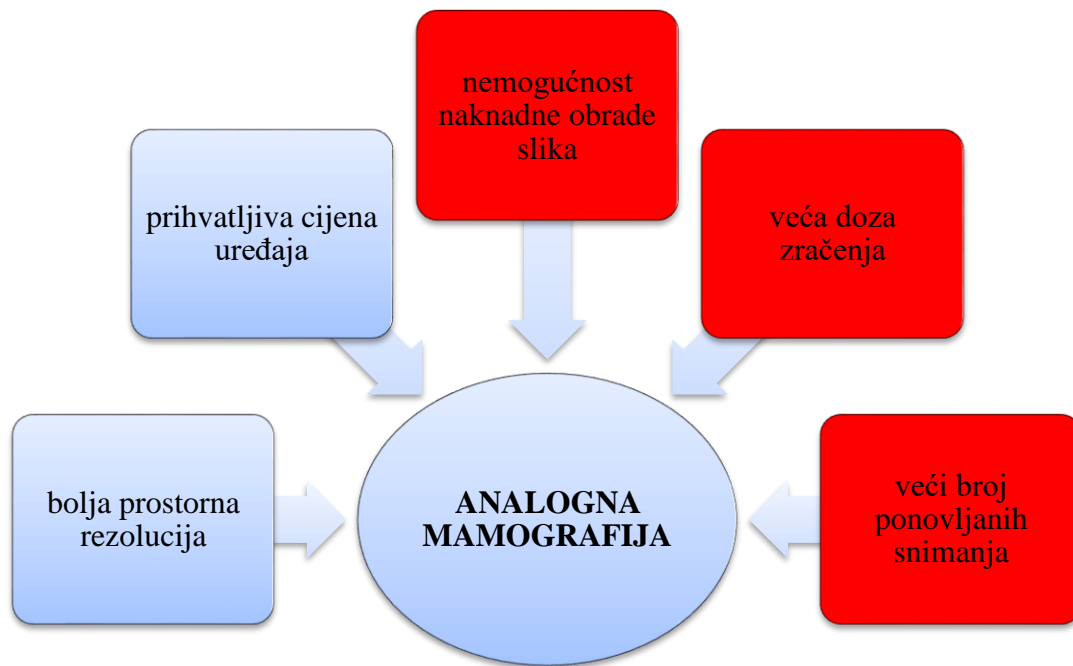
5.2.1. Artefakti filma i folije

Brojni su uzroci koji mogu dovesti do nastanka artefakata na mamogramu. Artefakti su vidljivi kao crna ili bijela područja na mamogramima različite optičke gustoće, a mogu nastati zbog mamografskih filmova, folija ili pogrešaka tijekom fotografske obrade filmova.

Artefakti filma mogu se javiti zbog loših uvjeta skladištenja filmova, bilo da je riječ o osvjetljenju filma prije ekspozicije ili pojavi gljivica u želatinoznom nanosu filma, zbog statičkog elektriciteta, ogrebotine foto sloja noktima, presavijanja filma prije ulaganja istog u kazetu te otisaka prstiju.

Osim prašine, koja je najčešći artefakt folije, razna druga onečišćenja folije, sjena dlake te ogrebotina folije noktima dovode do stvaranja artefakata, a možemo ih ukloniti adekvatnim čišćenjem folije.

Artefakti koji nastaju zbog pogrešaka u fotografskoj obradi filma pojavljuju se zbog previsoke ili preniske temperature razvijanja, neadekvatne koncentracije razvijачa ili startera za razvijanje, ili miješanjem razvijачa i fiksira. Osim navedenih, do pojave artefakata može doći i zbog preklapanja filma s drugim filmom u stroju za razvijanje, zbog korištenja mobitela u tamnoj komori (mogućnost osvjetljenja filma), zbog laka za nokte ili kreme za ruke radiološkog tehnologa koji razvija film, zbog onečišćenja valjaka, zbog parfema, losiona ili pudera na tijelu snimane pacijentice te zbog stranih tijela, npr. nakita ili drugih metalnih objekata (8).



Slika 9. Prednosti i nedostaci analogne mamografije

5.3. Kompjutorizirana radiografija (CR)

Radiološki se film pomalo počeo mijenjati digitalnim receptorima slike te su se tako za dobivanje digitalne slike počele koristiti fosforne ploče. Kasete s fosfornim pločama slične su klasičnim kasetama s radiološkim filmom, ali kod kasete s fosfornim pločama, umjesto filma, koristimo, kao što i sam naziv kaže, ploče s fosforom koje zadržavaju latentnu sliku nastalu zračenjem. Uređaji koje koristimo za očitavanje latentne slike nazivaju se digitalizatori. Kada pacijenta pozicioniramo za snimanje, fosfornu ploču eksponiramo rendgenskim zrakama. Nakon ekspozicije, na fosornoj ploči nastaje latentna slika koja je analogna, te se ona u digitalizatoru analogno-digitalno pretvara u digitalnu sliku vidljivu na zaslonu. Fosforna je ploča građena od nekoliko slojeva. Podlogu čini čvrsta ploča na kojoj je nanesen fosforni sloj, a ispod podloge nalazi se barkod koji služi za prepoznavanje vrste i veličine kasete. Iznad njega nalazi se zaštitni sloj koji štiti fosforni sloj od mehaničkih oštećenja (9). Rezolucija kod korištenja fosfornih ploča ovisi o broju piksela od kojih je sastavljena matrica slike te je rezolucija veća što je veći broj piksela na kvadratnoj površini. Veća rezolucija je također postignuta razvojem digitalizatora čije su glavne značajke navedena rezolucija, brzina čitanja latentne slike s fosforne ploče, brzina ponovnog regeneriranja fosforne ploče za novu ekspoziciju te kompatibilnost uređaja s modalitetima različitih proizvođača (7).

U praksi, kod uporabe fosfornih ploča, nema nedovoljno eksponiranih ili prekomjerno eksponiranih slika što je od velike važnosti jer na taj način izbjegavamo ponovno snimanje te bespotrebno zračenje pacijenta.

5.4. Digitalna radiografija (DR)

Daljim razvojem tehnologije, došlo je do zamjene filma i fosfornih ploča te se u praksu uvodi dobivanje radiološke slike pomoću detektorskih ploča (*ravnih detektora*). Detektori koji su postavljeni na detektorskoj ploči pretvaraju ulazno rendgensko zračenje preko analogno-digitalnog pretvarača i računala u sliku koja se prikaže na ekranu i služi nam izravno za dijagnostičke svrhe. Na navedenim matričnim detektorima rendgenskim zračenjem dobijemo izravan zapis slike bez potrebe za korištenjem elektrooptičkih i mehaničkih elemenata (elektronsko pojačalo slike s CCD kamerom). Opisani način dobivanja slike moguć je uporabom poluvodičkih pretvarača slike velike površine. Sustavi digitalne radiografije mogu biti izravni ili neizravni, što će biti objašnjeno u jednom od idućih poglavlja (9).

U kliničku praksu prije 15 godina uvela se digitalna mamografija. Za digitalnu se mamografiju može reći da je vjerojatno najbolja opcija snimanja žena. Puna digitalna mamografija (FFDM) koristi cezij-jodid i amorfnu silicij-dioksid kao ravnu detektorsku ploču. Nakon ekspozicije, u detektorskoj ploči nastaje latentna slika koja se izravno digitalizira te je na taj način izbjegnuta faza analogno-digitalne konverzije. Nakon otprilike 20 sekundi na ekranu monitora pojavljuje se slika (3).

Funkcija detektora koji se koristi u digitalnoj mamografiji može se opisati pomoću niza sekvencijalnih operacija koje uključuju:

- a) Interakciju s rendgenskim zrakama koje prolaze kroz dojku i apsorpciju energije koju nose rendgenske zrake
- b) Pretvorbu te energije u upotrebljiv signal-svjetlo ili elektronski naboj
- c) Prikupljanje signala
- d) Pretvorbu svjetla u elektronski naboj (ako je u pitanju detektor na bazi fosfora)
- e) Očitavanje naboja, pojačanja i digitalizacije

Razlikujemo direktnu i indirektnu digitalnu mamografiju. Kod direktne digitalne mamografije kao receptor slike koristi se flat panel detektor, odnosno ravna ploča, od

sloja amorfnog selenija koji je izolator struje bez prisustva rendgenskih zraka i svjetla. Kada rendgenske zrake padnu na spomenuti sloj amorfnog selenija, električni se signal trenutno stvara bez prethodnog pretvaranja u svjetlost. Na ovaj način dolazi do bržeg stvaranja slike, za razliku od indirektno digitalne mamografije, šumovi slike su minimalni te nema raspršenog zračenja obzirom da se rendgenske zrake odmah pretvaraju u električnu energiju.

Kod indirektno digitalne mamografije, postoje dvije faze prije nastanka slika. U prvoj fazi dolazi do pretvaranja fotona rendgenskih zraka u svjetlost, a u drugoj fazi pretvaranje u električne signale. Postoje dvije vrste scintilatora; jedna vrsta koristi CCD ploču, dok druga vrsta koristi flat panel ploču. Scintilatori s CCD pločom sastoje se od fosforescentne ploče i fiberoptičkih vlakana spojenih na CCD uređaj. Nakon prolaska rendgenskih zraka kroz dojku, scintilator ih pretvara u vidljivu svjetlost koja zatim fiberoptičkim vlaknima prelazi na CCD detektore i kao digitalni signal odlazi u radnu stanicu. Kod druge vrste scintilatora, one koja koristi flat panel ploče, fosforescentna ploča smještena je na sloju amorfnog silicija na mjestu gdje se nalaze fotodiode koje apsorbiraju svjetlost scintilatora te stvaraju električne naboje. Zatim tranzistori provode signal i prevode ga u binarni kod vidljiv na računalu (*Slika 10.*) (7).

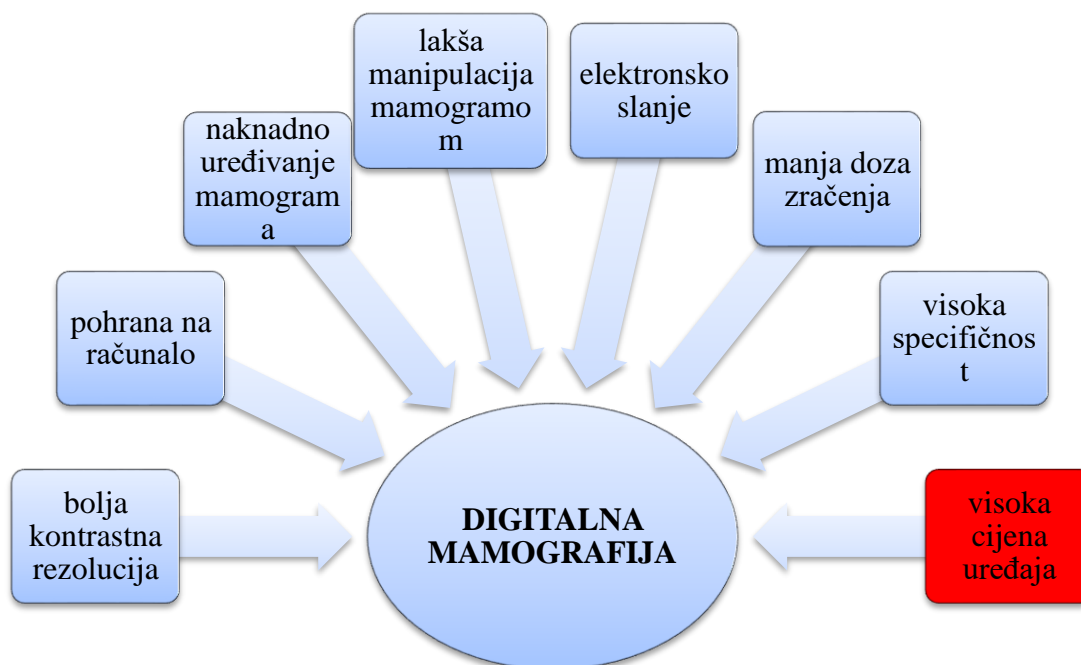
5.4.1. Artefakti u digitalnoj mamografiji

U digitalnoj mamografiji, kao i u ostalim radiološkim metodama, može doći do pojave neželjenih artefakata. Postoji pet različitih skupina artefakata u digitalnoj mamografiji, a to su:

- 1) Artefakti povezani s pacijentom
- 2) Artefakti povezani s radiološkim tehnologom
- 3) Artefakti nastali zbog opreme
- 4) Artefakti vezani uz softver
- 5) Artefakti povezani s očitavanjem slike

Artefakti povezani s pacijentom nastaju, kao što sam naziv kaže, zbog pacijenata te nisu povezani ni u kojem smislu s tehnološkim dijelom snimanja. Ukoliko se pacijent prilikom snimanja pomakao ili mu je ostao na koži nekakav nakit, doći će do pojave ove vrste artefakata. Ukoliko je došlo do pogrešnog rukovanja sustava, bilo da se radi o pogrešnom postavljanju kazete, neadekvatnog postupka čišćenja zaslona ili pak pogrešnog postavljanja parametara snimanja dolazi do pojave artefakata koje, u ovom slučaju, uzrokuje radiološki tehnolog. Treći uzrok nastanka artefakata su problemi s opremom. Takve artefakte najčešće stvaraju detektori ili problemi s elektronikom očitavanja te rendgenska cijev. Softverski artefakti nastaju zbog loše konfiguracije i obrade slika, a posljednja skupina artefakata uključuje probleme s kalibracijom monitora i defekte piksela te probleme s okolinom u kojoj se slika očitava (10).

Vrlo je bitno biti upoznat s artefaktima koji se mogu pojaviti da bismo njihovo pojavljivanje sveli na minimum. Unatoč dobrom poznavanju prirode nastanka artefakata, uvijek postoje artefakti koje ne možemo svrstati ni u jednu od navedenih skupina te artefakti čiji uzrok nastanka ni danas nije poznat.

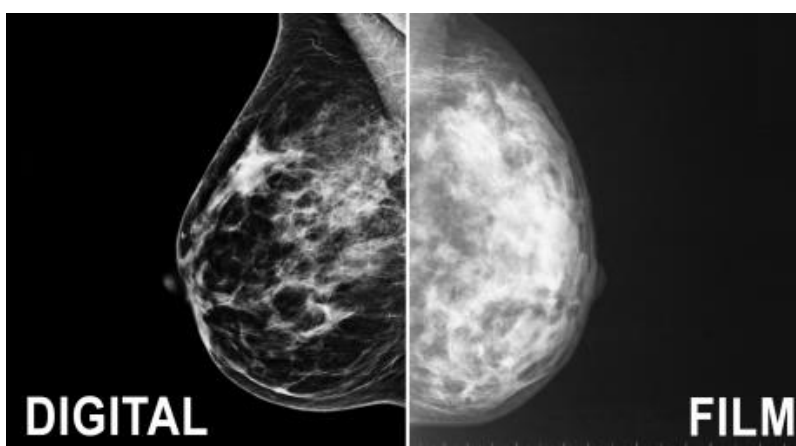


Slika 10. Prednosti i nedostaci digitalne mamografije

5.5. Usporedba analogne i digitalne mamografije

Osim što koristi manju dozu zračenja od sustava film-folije te na taj način smanjuje opasnost izlaganju zračenja, digitalna mamografija pruža nam mogućnost pohrane dobivenih slika na kompjuter. Samim time omogućava elektronsko slanje bitnih radioloških podataka bilo gdje u svijetu, što može biti od velike važnosti ukoliko su nam potrebne konzultacije s drugim liječnicima (11). U slučaju da nismo zadovoljni slikom; ne sviđa nam se osvjtljenje ili kontrast digitalna mamografija uvelike nam olakšava daljnji razvoj situacije. Naime, dok bi kod sustava film-folije u ovom slučaju morali ponoviti snimanje pacijenta te ga tako dodatno nepotrebno ozračiti, digitalna mamografija ima sposobnost naknadnog uređivanja slike, što znači da sve čime nismo zadovoljni na dobivenom mamogramu možemo urediti na kompjuteru i na taj način izbjeći ponovno snimanje i zračenje pacijenta. Osim svih navedenih prednosti digitalne mamografije nad sustavom film-folije, digitalna se mamografija također može pohvaliti i vrlo visokom specifičnošću (*Slika 11.*). Što to znači? Dakle, digitalna mamografija detektirat će samo bitne informacije, a one nebitne stavke će eliminirati (12).

Iako sustav film-folije ima bolju prostornu rezoluciju od digitalne mamografije, prema brojnim istraživanjima digitalna je mamografija ipak bolja i preciznija za otkrivanje karcinoma u prvoj i drugoj fazi razvoja, ima bolju kontrastnu rezoluciju od sustava film-folije te otkriva u 28% slučajeva više karcinoma kod žena od 50 godina ili mlađih, žena koje još nisu ušle u menopauzu te kod žena s gušćim tkivom dojke (13).



Slika 11. Usporedba konvencionalne i digitalne mamografije

Izvor: <https://www.bedfordbreastcenter.com/mammogram-los-angeles/>

5.6. 3D mamografija (tomosinteza)

3D mamografija, tj. tomosinteza relativno je mlada vrsta mamografije u medicini. Iako je produkt značajnog razvoja tehnologije, tomosinteza koristi rendgenske zrake za dobivanje mamograma baš kao i standardna mamografija te je način kompresije dojke u obje vrste mamografije također isti. No, po čemu je onda tomosinteza drugačija i naprednija od standardne mamografije? Postoji niz različitosti između ovih dviju vrsta mamografije, a najbitnija je upravo način snimanja pacijenta. Naime, dok standardna mamografija omogućava dobivanje mamograma iz samo dva smjera, 3D mamografiju krase kretanje rendgenske cijevi oko pacijenta i dobivanje mamograma iz više različitih kutova. To je veoma bitno jer kod standardne mamografije, zbog nedostatka slojevitog snimanja koje omogućuje tomosinteza, može doći do superponiranja tkiva dojke i ponovnog snimanja pacijenta što nam tomosinteza omogućuje da izbjegnemo. Isto tako, iz mamograma dobivenih nakon korištenja tomosinteze možemo izvući i 2D slike, ukoliko su nam potrebne. Doza zračenja je malo viša u odnosu na konvencionalnu mamografiju, ali je i dalje unutar dozvoljenih granica prema preporuci internacionalnih smjernica za sigurnost od zračenja.

Istraživanje koje se provodilo tijekom pet godina nad 44 000 screening testova, dovelo je do zaključka da 3D mamografija ima mogućnost detekcije jako malih invazivnih karcinoma (1,5 cm) koji nisu metastazirali na limfne čvorove (14). Također su brojne studije pokazale da tomosinteza kao nadopuna ili zamjena klasičnoj digitalnoj mamografiji omogućuje bolji dijagnostički učinak u usporedbi sa samo korištenom mamografijom. Povrh svega, tomosinteza pruža porast stope otkrivanja karcinoma od 0.5 do 2.7 na 1000 žena podvrgnutih snimanju kao i pad stope ponovnog poziva na pregled od 0.8. do 3.6. na 100 žena (15).

Sve nabrojene prednosti tomosinteze navode nas da pomislimo da ona gotovo i nema nikakvih mana. Međutim, zbog svojih naprednih mogućnosti, tomosinteza je skuplja od standardne mamografije, traje duže od uobičajenog snimanja te obzirom da je relativno mlada, nisu još u potpunosti jasno istraženo sve njene prednosti u odnosu na standardnu mamografiju (16).

5.7. Kontrola kvalitete mamografije

U većini zemalja u svijetu zakonska je obveza redovito provođenje kontrole kvalitete mamografije, pa tako i u Hrvatskoj. Redovito provođenje kontrole kvalitete mamografije bitno je zbog izrade visokokvalitetnih mamograma. U Europi je uvedena obvezujuća provjera kvalitete i certifikacija mamografskih uređaja po europskom protokolu kontrole kvalitete mamografije (8).

Neke od najvažnijih provjera koje spadaju u isti su:

- ✓ provjera mamografa i pribora za mamografiju
- ✓ provjera uređaja za automatsko razvijanje filmova
- ✓ senzimetrija, provjera kvalitete filma
- ✓ provjera kvalitete folija i kazeta
- ✓ provjera artefakata
- ✓ provjera kvalitete slike
- ✓ provjera doze zračenja
- ✓ provjera uvjeta za interpretaciju mamograma
- ✓ provjera stručnog osoblja

6. Zaključak

Razvojem tehnologije općenito u svijetu došlo je i do razvoja tehnologije u medicini. Radiografske filmove zamijenili su digitalni receptori te su se počele koristiti fosforne ploče za dobivanje digitalne slike. Tako se u mamografiji, radiološkoj metodi koja se bavi dijagnostikom dojke, analogna mamografija počela mijenjati digitalnom mamografijom što je uvelike olakšalo mamografski postupak, ali i konačno dobijanje mamograma.

Genetski čimbenici (pozitivna obiteljska anamneza) te ostali čimbenici kao što su pušenje, alkohol i nepravilna prehrana mogu povećati rizik od nastanka karcinoma dojke. Da nebi došlo do daljnjeg razvoja karcinoma te njegovog metastaziranja, vrlo je bitno obavljati samopregled dojke barem jednom mjesečno, a ukoliko postoje indikacije za mamografski pregled, utoliko obaviti isti. Važnost mamografskog snimanja ne treba posebno naglašavati jer osim za dijagnostičke svrhe služi nam i za probire asimptomatskih žena što znači da je vrlo bitna za rano otkrivanje karcinoma dojke koji je u ranoj fazi razvoja još uvijek izlječiv.

Glavna razlika analogne i digitalne mamografije su receptori slike kojima se koriste za dobivanje mamograma. Analogna mamografija se i dalje služi sustavom film-folije, dok digitalna mamografija koristi digitalne detektore kao receptore slike. Iako se analogna mamografija može pohvaliti boljom prostornom rezolucijom, digitalna mamografija ipak s brojnim drugim pogodnostima, među kojima je najbitnija manja doza zračenja, zauzima prvo mjesto pri izboru metoda za mamografsko snimanje. Da je digitalna mamografija bolja i preciznija u otkrivanju karcinoma dojke dokazuju nam i brojna istraživanja provedena upravo na temu analogne i digitalne mamografije te njihovih prednosti i nedostataka.

Današnja klinička praksa počela je svoja vrata otvarati još jednoj vrsti mamografije, tomosintezi ili 3D mamografiji. Bitna prednost ove vrste mamografije je kretanje rendgenske cijevi oko pacijenta što omogućuje izbjegavanje pojave superponiranja tkiva. Ipak, nije u potpunosti istraženo koliko tomosinteza prednjači pred 2D mamografijom i je li potrebno zamijeniti standardnu digitalnu mamografiju 3D mamografijom.

Usprkos brojnim mamografskim probirima te razvoju mamografije, karcinom dojke i dalje zauzima visoko mjesto među uzrocima smrtnosti kod žena. Iz navedenog razloga veoma je bitno mamografski pregled shvatiti kao obvezu koju je potrebno obavljati jednom godišnje, posebno ukoliko se radi o ženama koje spadaju u rizičnu skupinu.

7. Literatura

1. Andreis I, Jalošovec D. Anatomija i fiziologija. Zagreb: Školska knjiga; 2009.
2. Breastcancer.org. Breast Cancer in Men Biologically Different Than Breast Cancer in Women. 2016. [pristupljeno 30.5.2019.]. Dostupno na:
<https://www.breastcancer.org/research-news/male-bc-differs-biologically-from-female>
3. Janković S, Tadić T, Tomić S, Amy D, Teboul M, Eusebi V i sur., ur. Mamografija i ultrazvuk dojke. Split: Jedinica za znanstveni rad Kliničke bolnice Split; 2004.
4. Aydiner A, Igcı A, Soran A. Breast Disease. Second Edition. Springer International Publishing; 2019.
5. Hebrang A, Klarić-Čustović R. Radiologija. Zagreb: Medicinska naklada; 2007.
6. Perry N, Broeders M, De Wolf C, Törnberg S, Holland R, Von Kars L. European Guidelines for Quality Assurance in Breast Cancer Screening and Diagnosis. Fourth Edition, Luxembourg: Office for Official Publications of the European Communities; 2006. [pristupljeno 30.5.2019.]. Dostupno na:
<https://www.euref.org/downloads?download=24:european-guidelines-for-quality-assurance-in-breast-cancer-screening-and-diagnosis-pdf>
7. Janković S, Mihanović F, Punda A, Radović D, Barić A, Hrepić D. Radiološki uređaji i oprema u radiologiji, radioterapiji i nuklearnoj medicini. Split: Sveučilište u Splitu; 2015.
8. Janković S. Mamografski probir raka dojke: Organizacija, rani rezultati i kontrola kvalitete. Split: Medicinski fakultet Sveučilišta u Splitu; 2008.
9. Janković S, Eterović E. Fizikalne osnove i klinički aspekti medicinske dijagnostike. Zagreb: Medicinska naklada; 2002.
10. Dronkers D, Hendriks J, Holland R, Rosenbusch G. The practice of mammography, Thieme; 2002

11. Blanks RG, Wallis MG, Rupert A, Kearins O, Jenkins J, Patrick J, i sur. Impact of Digital Mammography on Cancer Detection and Recall Rates: 11.3 Million Screening Episodes in the English National Health Service Breast Cancer Screening Program. *BMJ*. 2018 Dec 11. Doi: 10.1148/radiol.2018181426
12. Philpotts LE, Hooley RJ. *Breast tomosynthesis*. Philadelphia; 2018.
13. <https://www.independentimaging.com/difference-digital-mammography-film-mammography/>
14. <https://ww5.komen.org/BreastCancer/Table31Digitalmammographyversusstandardmammographyforbreastcancerscreening.html>
15. <http://www.radiologija.org/wp-content/uploads/2017/06/MAMOGRAFIJA.pdf>
16. <http://stopcancerfund.org/p-breast-cancer/is-digital-mammography-better/>

8. Sažetak

Dojka je, zbog svoje složene i kompleksne građe, predmet brojnih medicinskih istraživanja kako kroz povijest, tako i danas. Smještena je na ventralnoj strani prsnog koša. Kada pričamo o muškoj dojci, tada mislimo na rudimentarni organ koji nema posebnu funkciju za razliku od ženske dojke koja se razvija tijekom puberteta u funkcionalni organ. Upravo zbog navedenog razloga, ženska dojka osjetljiva je na brojne promjene i bolesti. Najopasnija od svih mogućih bolesti koje mogu zadesiti dojku je svakako karcinom dojke koji je, ukoliko se otkrije u svojoj ranoj fazi, izlječiv. Zbog nedovoljne osviještenosti o važnosti ranog otkrivanja karcinoma dojke, diljem svijeta od ove bolesti premine veliki broj žena.

U svrhu smanjenja te, već prevelike brojke, pomaže nam mamografija. Mamografija je radiološka metoda koja uz što manju dozu zračenja stvara optimalnu mamografsku sliku. Postoji više vrsta mamografije, no, ovaj će se završni rad bazirati na usporedbu analogne i digitalne mamografije čija se glavna razlika krije u upotrebi prijemnika slike. Naime, dok se analogna mamografija i dalje služi upotrebom sustava film-folije, digitalna mamografija koristi posebne detektore kao prijemnike slike koji joj nude brojne prednosti. Pohrana mamografskih slika na računalo, njihovo jednostavno slanje elektronskim putem, laka manipulacija mamogramom te smanjenje broja ponavljanih snimanja samo su neke od prednosti koje nam nudi ova modernizirana vrsta mamografije. Da bi se došlo do kvalitetnog mamograma i točne dijagnoze potreban je sposoban radiološki tim sastavljen od radiologa, radiološkog tehnologa i fizičara, u kojem svatko obavlja svoju ulogu na najbolji mogući način. Dok se radiolog brine za dijagnozu, radiološki tehnolog zaslužan je za stvaranje optimalnog mamograma te tehnički dio snimanja. U središtu svih zbivanja je, naravno, pacijent.

Osim za dijagnozu, mamografija se koristi i za screeninge, odnosno probire asimptomatskih žena te tako danas na snazi imamo brojne programe za rano otkrivanje karcinoma dojke.

Da je tehnologija u medicini bitno napredovala, dokazuje nam još jedna vrsta mamografije, 3D mamografija ili tomosinteza čije je glavno obilježje kretanje rendgenske cijevi oko pacijenta te na taj način izbjegavanje superponacije tkiva.

Summary

Because of its complex structure, human breast was and still is a subject of many medical researches. It is placed on ventral side of the chest. Male breast is rudimentary organ which doesn't have any special role in humans body unlike female breast which develops through puberty into functional organ. Because of that reason, female breast is very sensitive to many changes and diseases. The most dangerous of all those diseases is breast cancer which is, if detected early enough, still curable. Because people are not aware enough of importance of early detection of breast cancer, all around the world many women die from this deadly disease.

In order to prevent this, already high number, we use mammography. Mammography is radiological method which uses as low dose of radiation as possible to get optimal mammography picture. There are many types of mamography, but this bachelor's thesis will be based on comparison of analog and digital mammography whose main difference is in the use of picture receivers. While analog mammography still uses screen-film system, digital mammography uses special detectors to get mammogram. These detectors offer many advantages. Computer storage of mammograms, electronical sending of mammograms, easy manipulation and editing of mammograms are only some of the advantages digital mammography provides. To get the optimal mammogram and correct diagnose, we need capable team consisting of radiologist, radiological technologist and a physicist. Every one of them has to do their job properly and put patient in the center of everything. Radiologist sets correct diagnose and radiological tehcnologist is responisble for tehnocal part of mammography process.

Mammography is used, not only for diagnostical purpose, but also for screening of asymptomatic women. Today we have many programs for early detection of breast cancer.

3D mammography or tomosynthesis is also one of many proves that technology in medicine is evolving more and more. Main characteristic of this mammography is X-ray tube that can move around the patient and that way it provides avoiding of superimposition of the tissue.

9. Životopis

OSOBNI PODACI

Ime i prezime: Ivana Paladin

Datum i mjesto rođenja: 28.prosinca 1997.god., Sinj, Hrvatska

Državljanstvo: Hrvatsko

Adresa: Mirka Božića 11, Sinj

Mobitel: 095/ 5275 – 316

E-mail: paladinivana11@gmail.com

Obrazovanje i osposobljavanje:

2004. – 2012. Osnovna škola Fra Pavla Vučkovića u Sinju

2012. – 2016. Gimnazija Dinka Šimunovića u Sinju

2016. – 2019. Sveučilišni odjel zdravstvenih studija, Split

Smjer: Radiološka tehnologija

Vještine:

Strani jezici: Engleski (aktivno)

Rad na računalu: Aktivno i svakodnevno korištenje MS Office paketa i interneta

Iskustva stečena na studiju: 1. International Summer School of Radiology „News in Radiological Technology and Radiography“